FACULDADE SETE LAGOAS - FACSETE

MAINARA ALMEIDA BARBOSA MACHADO

TRATAMENTO ORTODÔNTICO ESTÉTICO UTILIZANDO O ESSIX CLEAR ALIGNER – UM RELATO DE CASO CLÍNICO

NATAL/RN

2018

MAINARA ALMEIDA BARBOSA MACHADO

TRATAMENTO ORTODÔNTICO ESTÉTICO UTILIZANDO O ESSIX CLEAR ALIGNER – UM RELATO DE CASO CLÍNICO

Artigo apresentado ao curso de Especialização da Faculdade FACSETE, como requisito parcial para obtenção do título de especialista em Ortodontia.

Área de concentração: Ortodontia

Orientador: Luiz Felipe Azevedo

NATAL/RN

2018

Faculdade Sete Lagoas - FACSETE

Monografia intitulada **TRATAMENTO ORTODÔNTICO ESTÉTICO UTILIZANDO O ESSIX CLEAR ALIGNER – UM RELATO DE CASO CLÍNICO**
de autoria do aluno Mainara Almeida Barbosa Machado,
aprovada pela banca examinadora constituída pelos seguintes professores:

Prof. Dr. Luiz Felipe Azevedo - FACSETE Unidade Natal - Orientador

Prof. Dr. Luiz Felipe Azevedo – FACSETE Unidade Natal - Coordenador

Prof. Dr. Luiz Felipe Azevedo - FACSETE Unidade Natal - Examinador

Natal, 20/02/2018

RESUMO

Atualmente a busca pelo tratamento ortodôntico estético se tornou um aspecto essencial ao iniciar uma terapia ortodôntica, o paciente procura por um tratamento que não comprometa sua estética, os aspectos psicossociais e funcionais. Encontram-se disponíveis hoje diversos sistemas que utilizam alinhadores estéticos como uma nova forma de tratamento ortodôntico, capaz de realizar movimentações dentárias através de uma placa removível de poliuterano, dentre elas podemos destacar um sistema simples e eficaz, o Essix Clear Aligner. O objetivo deste artigo é apresentar através de um caso clínico a eficácia do sistema de alinhadores Essix Clear Aligner. Ao final do tratamento podemos observar o sucesso no tratamento ortodôntico com alinhamento total do apinhamento dentário, sem o comprometimento da estética e da função proporcionando ao paciente o mínimo de desconforto e dor.

Palavras-chaves: Alinhadores. Estética. Placas removíveis.

ABSTRACT

Nowadays the search for aesthetic orthodontic treatment has become an essential aspect when starting orthodontic therapy, the patient seeks a treatment that does not compromise his aesthetic, psychosocial and functional aspects. Several systems are available today that use esthetic aligners as a new form of orthodontic treatment, capable of performing dental movements through a removable polyurethane plate, among them we can highlight a simple and effective system, the Essix Clear Aligner. The objective of this paper is to present, through a clinical case, the effectiveness of the Aligner Essix Clear Aligner System. At the end of the treatment, we can observe success in orthodontic treatment with total alignment of the dental crowding, without compromising aesthetics and function, providing the patient with the least discomfort and pain.

Wordkeys: Aligners. Aesthetics. Removable plates.

LISTA DE FIGURAS

Figura 01 - Aspecto inicial frontal..... 11
Figura 02 - Aspecto inicial perfil direito..... 11
Figura 03 - Telerradiografia inicial..... 12
Figura 04 - Radiografia panorâmica..... 12
Figura 05 - Aspecto intra-bucal frontal inicial..... 12
Figura 06 - Aspecto oclusal superior inicial..... 13
Figura 07 - Aspecto oclusal inferior inicial..... 13
Figura 08 - Aspecto lateral direito..... 13
Figura 09 - Aspecto lateral esquerdo..... 14
Figura 10 - Aspecto do alinhador no sorriso da paciente..... 15
Figura 11 - Aspecto intrabucal frontal final..... 15
Figura 12 - Aspecto lateral direito final..... 16
Figura 13 - Aspecto lateral esquerdo final..... 16
Figura 14 - Aspecto oclusal inferior final..... 17
Figura 15 - Aspecto oclusal superior final..... 17

SUMÁRIO

1 INTRODUÇÃO..... **07**

2 DESENVOLVIMENTO..... **08**

2.1 ESSIX CLEAR ALIGNER (DENTSPLY) 08

3 RELATO DE CASO CLÍNICO..... **10**

4 CONCLUSÃO..... **18**

REFERÊNCIAS..... **19**

1 INTRODUÇÃO

O mercado ortodôntico vem crescendo e se desenvolvendo cada vez mais em busca de aparelhos mais estéticos. A estética é um fator significativo na escolha do aparelho ortodôntico. Muitos pacientes, na maioria adultos, procuram tratamento ortodôntico motivado principalmente pela preocupação com sua aparência. A aparência do sorriso tem forte impacto na vida das pessoas, podendo prejudicar o convívio social e profissional.

Diferentes tipos de aparelhos e técnicas foram introduzidas no mercado, como por exemplo: os braquetes cerâmicos (Walton et al., 2009); os autoligados metálicos ou cerâmicos, os quais combinam a estética com o baixo atrito durante o tratamento (Rosvall et al., 2009); e braquetes linguais, sendo uma opção para obtenção de um tratamento bem sucedido sem comprometer a estética (Fukawa, 2009).

Apesar da evolução dos braquetes estéticos, muitos pacientes ainda continuam resistentes ao uso, para eles a estética é tão importante quanto o custo, dor, desconforto ou a duração do tratamento (Shalish et al., 2011). Para aqueles que fazem uso da ortodontia tradicional com aparelhos fixos relatam sentirem mais desconforto, pressão, tensão e sensibilidade em comparação aos aparelhos removíveis (Sergl, Klages e Zenter, 1998).

As primeiras experiências com alinhamentos surgiram com Dr. Kesling, em meados de 1943, e até 1971, a idéia ficou sem evolução científica, ressurgiu com Ponitz em 1971, com os “Retentores Invisíveis” utilizadas como contenções e finalizações de casos com pequenas alterações dentárias associadas à vantagem de um tratamento estético (McNamara, 1985, Sherridan, 1993).

As vantagens sobre o uso dos alinhadores estéticos em relação aos braquetes convencionais além da estética existe a facilidade de higiene oral e o conforto para o paciente. Deste modo, há uma preferência do o uso de alinhadores em vez dos braquetes convencionais (Vlaskalic e Boyd, 2001).

Porém existem algumas desvantagens tais como a possível tendência a mordida aberta, dependência do paciente, perda do aparelho, custo e sua indicação limitada para os pacientes (Boyd, 2000).

Com base em todas as aplicações descritas sobre os alinhadores, o objetivo deste trabalho é demonstrar através de um relato de caso clínico, o uso do sistema Essix Clear Aligner em uma paciente portadora de maloclusão classe I, com

apinhamento leve no arco superior e inferior e que desejava obter um tratamento ortodôntico sem haver o comprometimento da sua estética.

2 DESENVOLVIMENTO

O primeiro relato dos alinhadores foi em 1943, por Kesling, que introduziu o aparelho para o posicionamento dentário como um método de refinamento da fase final da finalização ortodôntica. Pequenos movimentos dentários poderiam ser realizados no "aparelho posicionador", mas tornou-se claro que estes novos materiais poderiam desempenhar outras funções.

Em 1971 Ponitz introduziu um aparelho chamado "retentor invisível", alegando que o mesmo poderia produzir alguns movimentos dentários, porém de forma limitada. Em 1985 McNamara e colaboradores descreveram de forma detalhada como realizar movimentações dentárias e pequenas correções. Para as movimentações utilizavam os modelos de gesso, nos quais as irregularidades eram observadas.

Os dentes que não estavam posicionados corretamente eram recortados com uma faca de gesso na região interproximal no sentido axial e com cera reposicionados. Assim o "retentor invisível" era confeccionado usando uma máquina termoplástica e por fim recortados abrangendo da região anterior até os molares.

Apenas em 1993 surgiu o retentor Essix Clear Aligner (Denstisply), um sistema bolha- abaulamento, o qual foi desenvolvido inicialmente como contenção e posteriormente como alinhador através do desgaste do dente na região interproximal. Em 2000, foi introduzido o uso dos alicates termo-aquecidos de precisão de Hilliard inventados por Keith Hilliard.

Em 1997 se deu o surgimento de um tratamento ortodôntico realizado apenas com o uso de alinhadores removíveis, o sistema Invisalign (Align Technology, Santa Clara, Califórnia) . Um sistema formado atraves de movimentação dental por placas seqüenciais acrescentando um poderoso sistema de computador (CAI/CAD/CAM).

2.1 ESSIX CLEAR ALIGNER (DENTSPLY)

Sheridan e colaboradores em 1993 que introduziram o sistema Essix como um retentor após o tratamento ortodôntico. Os retentores Essix de poliéster termoplásticos apresentaram diversos benefícios em comparação as tradicionais placas de Hawley

utilizadas na época. Pode-se citar vantagens como: supervisão sem visita ao consultório, estabilidade absoluta na região anterior, durabilidade, facilidade de limpeza, baixo custo, facilidade de fabricação e aspecto mais estético. A confecção desses “retentores” se dava através da plastificação de placas de Essix de 0,30” que eram reduzidas a uma espessura de 0,15” após o aquecimento. E assim o recorte estendia 2-3 mm da gengiva obedecendo a conformidade da linha cervical (Sherridan, 1993).

Posteriormente, outro estudo demonstrou que o Essix realizou pequenos movimentos ortodônticos. Após a confecção dos alinhadores, um instrumento aquecido era posicionado pressionando levemente no plástico no ponto exato onde era necessária a movimentação. O dente era movimentado 1 mm e o instrumento era usado progressivamente com a finalidade de produzir um novo movimento, de modo que a profundidade de inserção era proporcional a pressão na movimentação dentária. Sendo o limite total da correção era de 3 mm por alinhador (Sherridan, Ledoux, McMinn, 1994).

Observou-se então que o alinhador Essix produzia uma força capaz de movimentar dentes nos três planos do espaço. Sheridan introduziu na literatura ortodôntica o conceito de que o movimento ortodôntico é um produto da união de três fatores: força, espaço e tempo. O Essix clear aligner também conhecido assim como sistema de bolha-abaulamento que funciona através de um espaço criado pela aplicação de material resinoso no modelo de gesso (bolha) de tal maneira que crie um espaço no alinhador para que o dente se movimente ao local desejado, e o abaulamento criado no material termoplástificado introduz pressão nos dentes alvos provocando assim o movimento dentário, esse abaulamento pode ser criado através do desgaste do gesso ou com o auxílio de alicates termo-aquecidos, que surgiram em 2000 por Keith Hilliard, para auxiliar no sistema Essix.

Atualmente, existem quatorze tipos diferentes de termo-alicates no sistema e cada um desempenha uma função específica. Os alicates são ajustados através de um sistema hexagonal de ajuste que controla com precisão a quantidade de adaptação. A ativação do alicate é realizada através de um maçarico e sua temperatura é aferiada em um termômetro digital e assim pressionado na região indicada do alinhador para a movimentação. Na medida em que os dentes se movimentam, o alinhador era ainda adaptado e reativado, pois se trata de um material termoplastico com memória de forma podendo voltar assim ao seu estado original.

Além das movimentações dentárias, os alinhadores Essix foram adaptadas para diversas funções e tratamentos. O sistema Essix é indicado para o tratamento de apinhados leves, rotação, movimento de inclinação para a vestibular e lingual, movimento para mesial e distal, intrusão anterior, torque, intrusão posterior, recidivas simples e contenção. O uso de elásticos, porém intermaxilares, nos alinhadores Essix permitiu a correção de tanto para as maloclusões Classe II, Classe III e correção do desvio de linha média (Rinchuse et al., 2002).

Podemos econtrar algumas desvantagens nos alinhadores estéticos, como o controle limitado sobre o movimento de raiz, o paralelismo radicular, correção de rotação severa, verticalização, e a correção de problemas intermaxilares é limitada. O sistema depende exclusivamento do uso do aparelho pelo paciente o que é considerado uma desvantagem.

3 RELATO DE CASO CLÍNICO

A paciente A.A.M.V, sexo feminino, leucoderma, de 29 anos relatou que sua queixa principal era o posicionamento dos incisivos centrais e laterias na arcada dentária superior e inferior. A mesma já havia realizado o tratamento ortodôntico com aparelho fixo duas vezes, e houve recidiva. Na documentação ortodôntica pode-se observar que a mesma não apresentava assimetrias faciais, possui terços equilibrados, paciente padrão I, braquifacial, oclusão em classe I de molar e canino, perfil levemente convexo, sobressaliência e sobremordida normal, apresenta desvio de linha média inferior para o lado esquerdo e ausência de discrepâncias cefalométricas (ver figuras: 01, 02,03 e 04).

No exame intra-oral apresentou um leve apinhamento no arco superior e inferior, apresentando um discreto posicionamento para lingual do elemento do 12 e 21, os elemento 31 levemente vestibularizado e o 41 com um discreto posicionamento para lingual. Tendo em virtude a oclusão e a simplicidade do caso, o plano de tratamento proposto foi o uso do alinhador estético. O elemento 33 não pode ser movimentado, pelo fato de se tratar de um implante ósseo integrado, foi indicada a troca da prótese fixa para melhorar a estética do elemento (Fig 05 ,06, 07, 08 e 09).



Figura 1: Aspecto inicial frontal.



Figura 2: Aspecto inicial perfil direito.



Figura 3: Telerradiografia inicial.



Figura 4: Radiografia panorâmica.



Figura 5: Aspecto intra-bucal frontal inicial.



Figura 6: Aspecto oclusal superior inicial.



Figura 7: Aspecto oclusal inferior inicial.



Figura 8: Aspecto lateral direito.



Figura 9: Aspecto lateral esquerdo.

Foi realizada uma moldagem de ambos os arcos, superior e inferior, com alginato (Hydrogum - Zhermack Long Life). Em seguida, os modelos de gessos foram vazados em gesso especial (Durone IV- Dentisply) e recortados para a realização da movimentação dentária através do sistema Essix bolha-abaulamento foram confeccionados alívios em resina flow (Natural flow – DFL) no modelo de estudo em gesso. No alinhador inicial do arco superior com espessura 0,75mm, foi feito um desgaste na vestibular dos elementos 12 e 21 e o alivio por lingual com resina flow, servindo assim com o objetivo de movimentação dentária de lingualização.

E no arco inferior, no elemento dentário 31 foi realizado um desgaste no gesso na região vestibular e um alivio na região lingual, no elemento 41 foi realizado um desgaste na lingual e um alivio para vestibular, para promover assim, no elemento 31 uma lingualização e no elemento 41 uma vestibularização. Após a fotopolimerização de 40 segundos os modelos estavam confeccionados. Foi utilizada uma plastificadora à vácuo (Plastvac P7 –Bioart) para confeccionar os alinhadores de 0,75 mm (bioart). Os alinhadores foram recortadas a 2 mm da cervical do dente, tanto pela face vestibular e lingual, incluindo todos os dentes até os 2º molares superiores e inferiores.

Um acabamento em cada alinhador foi realizado com polidores de diferentes granulações. Para facilitar a movimentação ortodôntica foi realizado stripping com tira de lixa de aço na região interproximal dos dentes a serem movimentados, com o intuito de promover a ausencia de contato.

Ao inserir os alinhadores, as ativações (abaulamentos) exercidas nas regiões promoveram movimentações dentárias nos sentidos dos alívios (bolhas)

confeccionados. A paciente foi orientada a fazer uso do alinhador por pelo menos 18 horas por dia, sendo removida apenas para alimentação e higienização (Fig 10).



Figura 10: Aspecto do alinhador no sorriso da paciente.

Após 1 mês e 15 dias de uso continuo do alinhador podemos observar o alinhamento dos elementos dentários 41, 31, 12 e 21. (Fig 11, 12, 13, 14, 15).



Figura 11: Aspecto intrabucal frontal final.



Figura 12: Aspecto lateral direito final.



Figura 13: Aspecto lateral esquerdo final.



Figura 14: Aspecto oclusal inferior final.

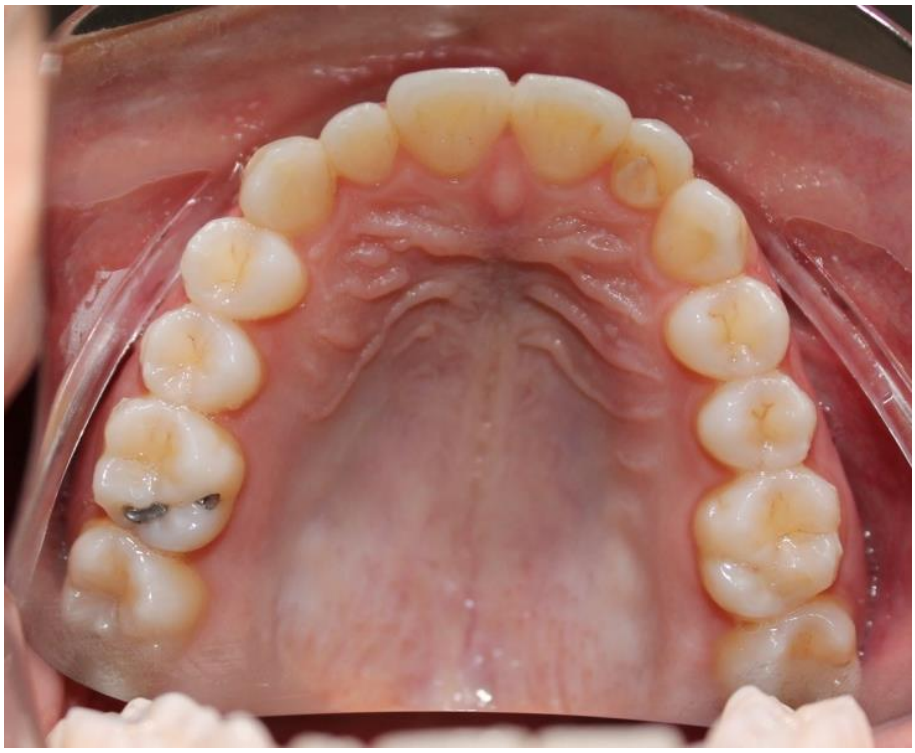

Figura 15: Aspecto oclusal superior final.

4 CONCLUSÃO

Como o sistema de alinhadores são removíveis proporcionaram uma melhor higiene oral durante o tratamento ortodôntico, facilitando a alimentação e diminuindo o desconforto em relação à ortodontia fixa.

A simplicidade da confecção dos alinhadores é outra vantagem para os ortodontistas, o tempo de confecção e custos são baixos, permitindo assim serem confecionadas pelo próprio profissional e que ele execute assim um plano de tratamento individual, tornando assim o tratamento rápido e eficaz.

O uso do alinhador proporcionou uma correção de maneira simples através de movimentos de vestibularização e lingualização, de forma estética , satisfazendo as queixas da paciente. Por fim, através do tratamento ortodôntico com o uso de alinhadores sistema Essix bolha-abaulamento pode-se observar aspectos favoráveis do ponto de vista funcional, estético e de conforto tanto para o profissional quanto para o paciente.

REFERÊNCIAS

ALIGN TECHNOLOGY. **Orthodontist workbook: Embark on a whole new movement in adult orthodontics**. Santa Clara: Align Technology, 2000.

AMAT, P. **Clinical application of the essix III corrector**. JCO. v. 44, n. 5, p. 331-335, 2010.

ARMBRUSTER, P.; SHERIDAN, J. J.; NGOUYEN, P. **An essix intrusion appliance**. JCO. v. 37, n. 8, p. 412-416, 2003.

BOYD, R. L., MILLER, R. J, VLASKALIC, V. The Invisalign System in Adult Orthodontics: Mild Crowding and Space Closure Cases. **Journal Of Clinical Orthodontics**. v. 34, n. 4, p. 203-212, 2000.

BOYD, R. L. **Complex Orthodontic Treatment Using a New Protocol for the Invisalign Appliance**. JCO. v. 51, n.6, p. 525-547, 2007.

CASTROFLORIO, T. et al. **Upper- incisor root control with invisalign appliances**. JCO. v. 42, n. 6, p.346-351, 2013.

COOPER-KAZAZ, R. et al. **The impact of personality on adult patients' adjustability to orthodontic appliances**. Angle Orthodontist, Vol 83, No 1, p. 73-82 2013.

DEMIR, A. Comparison of retention characteristics of Essix and Hawley retainers. **Korean J Orthod**. v. 5, n. 42, p. 255-262, 2012.

DJEU, G.; SHELTON, C.; MAGANZINI A. Outcome assessment of Invisalign and traditional orthodontic treatment compared with the American Board of Orthodontics objective grading system. **Am J Orthod Dentofacial Orthop.**;v. 3, n. 128, p.292-8; Set 2005.

GIANCOTTI, A.; ROMANINI, G.; DOCIMO, R. **Early treatment of anterior crossbite with na essix-based appliance**.JCO. v.38, n.3, p. 161-164, 2004.

GIANCONTTI, A; MAMPIERI, G.; GRECO, M. **Correction of deep bite in adults using the invisalign system**. JCO. v. 53, n. 12, p 719 -726, 2008.

HILLARD, K.; SHERIDAN, J. J. **Ajusting Essix Appliances at Chairside**. JCO. v. 34, n. 4, p.236-238, 2000.

KESLING, H.D. The philosophy of tooth positioning appliance. **Am J Orthod**, v.31, n. 6, p. 297–304, 1945.

KRAVITZ, N. D. et al. How well does Invisalign work? A prospective clinical study evaluating the efficacy of tooth movement with Invisalign. **American Journal of Orthodontics and Dentofacial Orthopedics**. v.135, n. 1., p.27-35, jan 2009.

JEREMIAH, H. G.; BISTER, D.; NEWTON, J.T. Social perceptions of adults wearing orthodontic appliances: a cross-sectional study. **European Journal of Orthodontics**. v. 33, p. 476-482, 2011.

JOFFE, L. Invisalign: Early experiences. **Journal of Orthodontics**. v. 30, p. 348-352, 2003.

LINDA UER, S, J.; SHOFF, R. C. **Comparision of essix and hawley retainers**. JCO. v. 32, n.02, p 95-97, 1998.

MC NAMARA, J. A.; KRAMER, K. L.; JUENKER, J. P. Invisible Retainers. **Journal of Clinical Orthodontics**. v. 19, n. 8, p. 570-578, 1985.

MILLER, K. B. et al. A comparison of treatment impacts between Invisalign aligner and fixed appliance therapy during the first week of treatment. **American Journal of Orthodontics and Dentofacial Orthopedics**. v.131, n.3, p. 302.e1- 302.e8. 2007 .

MILLER, R. J; DUONG, T. T.; DERAKHSHAN, M. **Lower Incisor Extraction Treatment with Invisalign System**. JCO. v.36, n. 2, p. 95-102, 2002.

NEDWED, V.; RAINER-REGINALD, M. Motivation. Acceptance and Problems of Invisalign® Patients. **J Orafac Orthop**. v. 66, n. 2, p. 162-173, 2005.

PHAN, X., LING, P. H. **Clinical Limatations of Invisalign**. JCDA. v. 73, n. 3, p. 263-266, abr 2007.

PONITZ, R. J. Invisible retainer. **Am J Orthod**. v. 59, p. 266–272, 1971.

POLAT, O.; KARAMAN, A. I. **Pain Control During Fixed Orthodontic Appliance Therapy**. Angle Orthodontist. V. 75, n. 2, p 214-219, 2005.

RINCHUSE, D. J.; RINCHUSE, D. J. **Active tooth movement with essix-based appliances**. JCO.v. 31, n. 02, p. 109-112, 1997.

RINCHUSE, D.J; RINCHUSE, D.J. Orthodontics and the general practitioner. **J Am Dent Assoc.** v.9, n. 133, p. 1162-1164, 2002.
ROMANIDES, N.; BARCKHAUSEN, D.: Technique Clinic: Easy solutions for two common problems with Essix retainers, **J. Clin. Orthod**. v.32, n. 10, p.600, 1998.

ROSVALL, M.D. et al. Attractiveness, acceptability and value of orthodontic appliances. **Am J Orthod Dentofacial Orthop**. v.135, n.3, p.:276.e1-276.e12, 2009.

SCHUPP, W.; HAUBRICH, J.; NEUMANN, I. **Treatmente of anterior open bite with the invisalign**. JCO. v. 54, n. 8, p 501-507, 2010.

SERGL H.G; KLAGES U.; ZENTER A. Pain and discomfort during orthodontic treatment: causative factors and effects on compliance. **Am J Orthod Dentofacial Orthop**. v.114, n. 6, p.684-91, 1998.

SERGL H.G; ZENTNER A. A comparative assessment of acceptance of different types of functional appliances. **Eur J Orthod**. v. 20, p. 517-2. 1998.

SHALISH, M. et al. Adult patients' a djustability to o rthodontic a ppliances. Part I: a c omparison between Labial, Lingual, and Invisalign™. **European Journal of Orthodontics**. v. 34, p. 724-730, 2012S

HERIDAN, J. J.; LEDOUX, W. M.; MCMINN, R. **Essix retainers: fabrication and supervision for permanente retention**. JCO. v.27, n. 01, p. 37-45, 1993.

SHERIDAN, J. J.; LEDOUX, W. M.; MCMINN, R. **Essix applicances: minor tooth movimente with divots and Windows**. JCO. v. 28, n. 11, p. 659-663, 1994.

SHERIDAN, J. J.; LEDOUX, W. M.; MCMINN, R. **Essix tecnology for the fabrication of temporary anterior bridges**. JCO. v. 28, n. 08, p. 482-486, 1994.

SHERIDAN, J, J. et al. **Tooth movement with essix moundig**. JCO. v 38, n.8, p. 435-41. 2004.

WOMACK, W, R. DAY, R. H. **Surgical-Orthodontic treatment using the invisalign system**. JCO. v. 42, n. 4, p-237-45, 2008.

VLASKALIC V.; BOYD R.L. Orthodontic treatment of a mildly crowded malocclusion using the Invisalign System. **Aust Orthod J.** ;17:41-6, 2001.

ZIUCHKOVSKI, J.P et al. Assessment of perceived orthodontic appliance attractiveness. **Am J Orthod Dentofacial Orthop**. v. 4, n. 133, p. S68-78., 2008.

ZIUCHKOVSKI J.P, FIELDS H.W, JOHNSTON W, LINDSEY D. Assessment of perceived orthodontic appliance attractiveness. **Am J Orthod Dentofacial Orthop** 2008;133(Suppl):S68-78.