FACULDADE SETE LAGOAS - FACSETE

Graduação em Odontologia

MARIA FERNANDA RATH RODRIGUES

DIFERENTES MATERIAIS OBTURADORES NA PULPECTOMIA EM DENTES DECÍDUOS:

Uma revisão de literatura.

Uberlândia
2025

MARIA FERNANDA RATH RODRIGUES

DIFERENTES MATERIAIS OBTURADORES NA PULPECTOMIA EM DENTES DECÍDUOS:

Uma revisão de literatura.

Monografia apresentada ao curso de especialização Lato Sensu da Faculdade Sete Lagoas - FACSETE, como requisito parcial para obtenção do título de Especialista em Odontopediatria.

Orientadora: Profª. M.a. Renata Maria de Oliveira

Área de concentração: Odontologia

Uberlândia
2025

MARIA FERNANDA RATH RODRIGUES

DIFERENTES MATERIAIS OBTURADORES NA PULPECTOMIA EM DENTES DECÍDUOS:

Uma revisão de literatura.

Monografia apresentada ao curso de especialização Lato Sensu da Faculdade Sete Lagoas - FACSETE, como requisito parcial para obtenção do título de Especialista em Odontopediatria.

Área de concentração: Odontologia

Aprovada em ___/___/___ pela banca constituída dos seguintes professores:

Profª. Drª. Marilia Rodrigues Moreira

Profª. M.a. Renata Maria de Oliveira

Profª. Drª. Danielly Cunha A. F. de Oliveira

Uberlândia, 09 de junho de 2025.

RESUMO

A cárie dentária e os traumas dentários são algumas causas comuns de comprometimento pulpar em crianças, exigindo tratamentos endodônticos para preservar os dentes até a esfoliação natural. A pulpectomia é indicada para dentes decíduos com polpa necrosada ou inflamada irreversivelmente, sendo o sucesso do tratamento dependente da remoção completa do tecido infectado, desinfecção eficaz e uso de um material obturador adequado, que seja biocompatível, antimicrobiano e que acompanhe a reabsorção fisiológica da raiz decídua. Esta revisão foi baseada em estudos de bases de dados científicas como BVS, SciELO e PubMed, com critérios de relevância, clareza e idioma. Os estudos foram divididos entre In Vitro que avaliaram propriedades físico-químicas como pH, solubilidade, radiopacidade, adesão às paredes do canal e atividade antimicrobiana, e in vivo, que analisaram a taxa de sucesso clínico e radiográfico, considerando fatores como inflamação, reabsorção radicular e preservação do dente até sua esfoliação. Os materiais mais utilizados incluem Óxido de Zinco e Eugenol (ZOE), Hidróxido de Cálcio (HC) e suas combinações com Iodofórmio e Óxido de Zinco. O ZOE, embora eficaz, pode interferir na erupção dos dentes permanentes quando extravasado além do canal, enquanto o HC tem excelente biocompatibilidade e ação antimicrobiana, mas é menos eficaz contra microrganismos resistentes, como o Enterococcus faecalis. Alternativas inovadoras, como materiais bioativos (Bio-C Pulpecto, Endoflas, L5) e formulações à base de extratos naturais (*Neem, Aloe Vera, Curcumina, Myristica fragrans*), mostram potencial antimicrobiano e capacidade de regeneração tecidual, mas ainda necessitam de mais estudos clínicos para confirmar sua eficácia. Embora existam várias opções promissoras, nenhuma delas atende completamente aos critérios ideais para materiais obturadores em dentes decíduos, destacando a necessidade de uma escolha criteriosa para minimizar falhas e complicações, garantindo um tratamento mais eficaz e seguro. Pesquisas contínuas são essenciais para aprimorar os materiais existentes e desenvolver novas alternativas para otimizar a terapia pulpar.

Palavras-chaves: pulpectomia, materiais obturadores; dentes decíduos.

ABSTRACT

Dental caries and dental trauma are some common causes of pulp involvement in children, requiring endodontic treatments to preserve the teeth until natural exfoliation. Pulpectomy is indicated for deciduous teeth with necrotic or irreversibly inflamed pulp, and the success of the treatment depends on the complete removal of the infected tissue, effective disinfection and use of an appropriate filling material that is biocompatible, antimicrobial and that accompanies the physiological resorption of the deciduous root. This review was based on studies from scientific databases such as BVS, SciELO and PubMed, with criteria of relevance, clarity and language. The studies were divided into In Vitro, which evaluated physicochemical properties such as pH, solubility, radiopacity, adhesion to the canal walls and antimicrobial activity, and In Vivo, which analyzed the clinical and radiographic success rate, considering factors such as inflammation, root resorption and preservation of the tooth until its exfoliation. The most commonly used materials include Zinc Oxide Eugenol (ZOE), Calcium Hydroxide (HC) and their combinations with Iodoform and Zinc Oxide. ZOE, although effective, can interfere with the eruption of permanent teeth when extravasated beyond the canal, while HC has excellent biocompatibility and antimicrobial action, but is less effective against resistant microorganisms, such as Enterococcus faecalis. Innovative alternatives, such as bioactive materials (Bio-C Pulpecto, Endoflas, L5) and formulations based on natural extracts (Neem, Aloe Vera, Curcumin, Myristica fragrans), show antimicrobial potential and tissue regeneration capacity, but still require further clinical studies to confirm their efficacy. Although there are several promising options, none of them fully meet the ideal criteria for filling materials in primary teeth, highlighting the need for careful selection to minimize failures and complications, ensuring a more effective and safe treatment. Continued research is essential to improve existing materials and develop new alternatives to optimize pulp therapy

Keywords: pulpectomy, filling materials; primary teeth.

SUMÁRIO

1 INTRODUÇÃO 7
2 OBJETIVO 11
3 REVISÃO DE LITERATURA 12
4 MÉTODOS 14
4.1. ESTUDOS IN VITRO 14
4.2. ESTUDOS IN VIVO 15
5 DISCUSSÃO 16
5.1. ESTUDOS IN VIVO 16
5.2. ESTUDOS IN VITRO 21
6 CONCLUSÃO 32
REFERÊNCIAS 33

1 INTRODUÇÃO

A cavidade oral é um ambiente dinâmico que abriga um microbioma diversificado, composto por cerca de 100 trilhões de microrganismos, incluindo bactérias, fungos, vírus e protozoários. Esses microrganismos desempenham um papel fundamental na manutenção do equilíbrio entre saúde e doença (SILVA, 2016). Sua composição é influenciada por diversos fatores, como temperatura, pH, oxigenação, disponibilidade de nutrientes e a ação do sistema imunológico do hospedeiro (BARBIERI et al., 2014).

Além disso, outros fatores como a dieta do indivíduo, a variabilidade do fluxo salivar e o uso de antibióticos podem provocar alterações significativas no ecossistema oral. Pequenas mudanças nesse equilíbrio são capazes de desencadear o desenvolvimento de diversas condições patológicas (STRUZYCKA et al., 2014). Apesar dos avanços nas estratégias de prevenção, a cárie dentária permanece um problema de saúde global, atingindo aproximadamente 2,4 bilhões de adultos e mais de 600 milhões de crianças (BAGRAMIAN et al., 2009; KASSEBAUM et al., 2015).

Como dito anteriormente, a cárie dentária é uma das doenças infecciosas mais comuns, e para sua ocorrência precisamos da interação ao longo do tempo da superfície dentária, bactérias cariogênicas (Streptococcus *sanguis*, Streptococcus *salivarius*, Streptococcus *mitis*, Streptococcus *oralis* e Lactobacillus *acidophilus*...), susceptibilidade do hospedeiro e consumo e disponibilidade por longos períodos de carboidratos fermentáveis. O desequilíbrio ecológico do biofilme resulta no aumento da proporção de microrganismos prejudiciais, o que leva a uma produção excessiva de ácidos. Esses ácidos promovem a desmineralização dos tecidos dentários, tornando-os mais suscetíveis ao desenvolvimento de lesões cariosas (SROUSSI HY *ET AL.*, 2017), as quais se ignoradas e não tratadas podem levar ao comprometimento pulpar do elemento dental.

Figura 1 – Anatomia Do Dente Com Fases De Cárie Dentária



Autoria: DESCONHECIDO (2025).

Já as lesões dentárias traumáticas (LDTs) são outra séria ameaça à saúde dental infantil e um problema de saúde pública frequentemente negligenciado (SLEET DA, 2018). Em crianças de 0 a 6 anos, representam 18% de todas as lesões físicas, sendo a boca a segunda região corporal mais afetada (PETERSON EE *ET AL.*, 1997). Uma meta-análise recente aponta uma prevalência global de 22,7% dessas lesões na dentição decídua, destacando a gravidade do problema em escala mundial (PETTI *ET AL.*, 2018). Ademais, episódios repetitivos são comuns, agravando suas consequências (GLENDOR *ET AL.*, 2008).

Os traumatismos podem comprometer severamente a estrutura óssea alveolar, muitas vezes exigindo a exodontia dos dentes afetados devido à perda de suporte na cavidade bucal. As repercussões vão além da perda dentária, resultando em sequelas que atingem tanto a polpa quanto o periodonto. Danos pulpares incluem hiperemia, hemorragia, necrose, calcificação, reabsorção interna da coroa ou raiz, alteração de cor e formação de pólipo pulpar, evidenciando a complexidade do manejo clínico. Os danos periodontais podem ser igualmente graves, envolvendo reabsorção radicular externa, com ou sem infecção, aumento do espaço pericementário, mobilidade dentária, deslocamento, anquilose, alveólise e retenção prolongada.

Figura 2 - Lesões Dentárias Traumáticas (LDTS) Na Dentição Decídua.

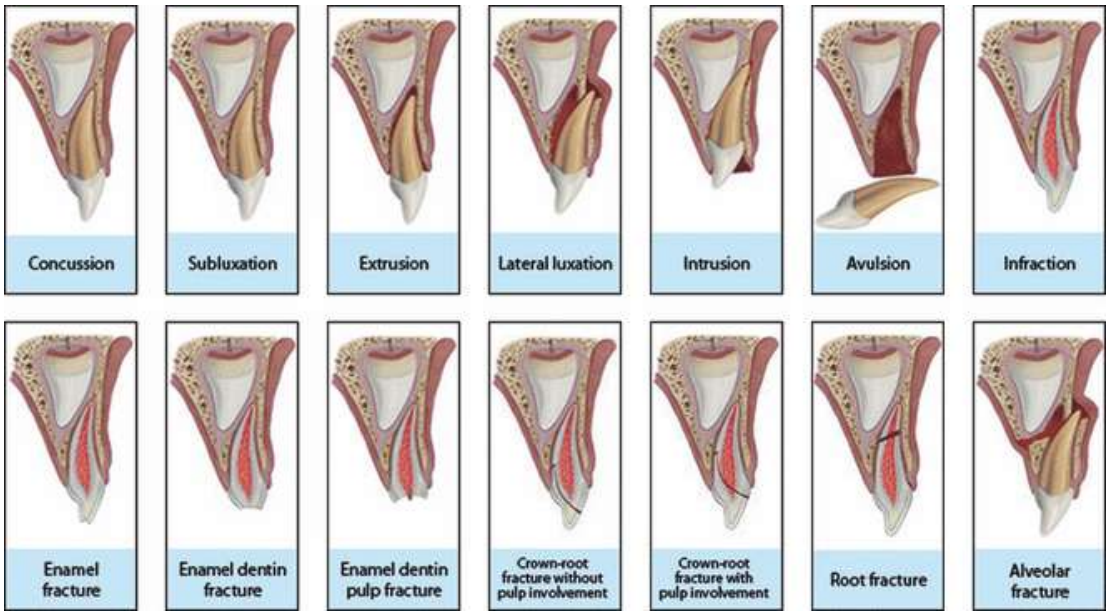

Fonte: Dental Trauma Guide: A Source Of Evidence-Based Treatment Guidelines For Dental Trauma - Andreasen - 2012 - Dental Traumatology - Wiley Online Library

O impacto das LDTs na qualidade de vida infantil é significativo, podendo comprometer mastigação, fala e estética, além de gerar problemas psicológicos que resultam na inibição do sorriso e da comunicação (ANDREASEN, 2012). Essas fraturas podem ocorrer em diversos ambientes, como escolas, áreas de lazer e residências, muitas vezes devido a colisões acidentais com móveis.

Diante dos danos potenciais ao desenvolvimento da arcada dentária e à saúde bucal futura, torna-se essencial a prevenção e a implementação de intervenções clínicas eficazes, especialmente nos primeiros anos de vida, quando o risco de lesões é maior (WANDERLEY MT *et al.*, 2009; ALDRIGUI JM *et al.*, 2015; WANDERLEY MT *et al.*, 2014).

Um dos objetivos principais da odontopediatria é preservar os elementos decíduos até o tempo adequado para sua esfoliação, mantendo a integridade do arco dentário e sua funcionalidade (ELHEENY, 2019). Isso é especialmente crítico, pois muitas crianças chegam ao dentista com cáries associadas à pulpite, frequentemente resultando em tratamentos pulpares ou extrações prematuras (ALSHENEIFI &

HUGHES, 2001). A preservação dos dentes decíduos até o momento da esfoliação fisiológica é crucial por diversos motivos, incluindo o crescimento e desenvolvimento esquelético facial da criança, a estética, a funcionalidade, aspectos psicológicos e a integridade do arco dentário (BARBERIA, LUCAVECHI, CARDENAS, & MAROTO, 2006; SETIA, PANDIT, SRIVASTAVA, GUGNANI, & SEKHON, 2013; TUNISON, FLORES-MIR, ELBADRAWY, NASSAR, & EL-BIALY, 2008).

Segundo a American Academy of Pediatric Dentistry (2008):

> O estado pulpar pode ser classificado como normal, pulpite reversível, pulpite irreversível (assintomática ou sintomática) e polpa necrótica, sendo a terapia pulpar indicada nas situações de pulpite reversível (terapia vital) ou polpa necrótica (terapia não vital).

Nesse contexto, a pulpectomia é um tratamento endodôntico indicado para dentes decíduos irreversivelmente afetados, visando sua preservação estrutural até a irrupção dos dentes permanentes (SMAIL-FAUGERON *et al.*, 2018; CHEN *et al.*, 2017). Durante o procedimento, realiza-se a remoção do tecido pulpar necrótico, a preparo e desinfecção dos canais radiculares, seguidas pela aplicação de uma medicação intracanal passível de reabsorção. Sendo a desinfecção química dos canais radiculares com irrigantes e/ou medicamentos é uma etapa essencial para reduzir a carga microbiana e promover um resultado positivo (PRABHAKARAN & MARISWAMY, 2018).

Apesar da variedade de materiais disponíveis para a obturação dos canais radiculares em dentes decíduos, ainda não há evidência conclusiva sobre qual é o melhor, sendo a escolha geralmente deixada a critério do profissional (SMAIL-FAUGERON *et al.*, 2018). A complexidade do sistema de canais radiculares decíduos, que inclui canais laterais, túbulos dentinários e ramificações apicais, facilita a propagação de microrganismos patogênicos, tornando inviável a remoção total do tecido necrótico apenas por meio da instrumentação (CAMP, 2008; PAZELLI *et al.*, 2003; POZOS-GUILLEN *et al.*, 2016;). Além disso, as infecções endodônticas são tipicamente polimicrobianas, envolvendo uma combinação de bactérias gram-positivas, gram-negativas, facultativas e estritamente anaeróbicas (LOPES, CAMILA & COSME SILVA, LEOPOLDO, 2017; ZAHRAN S. et al, 2021.)

A identificação do material ideal envolve considerar uma série de propriedades essenciais que atendam aos critérios clínicos. Além da atividade antibacteriana, que é fundamental, várias outras características são altamente desejáveis em pastas endodônticas, incluindo biocompatibilidade, radiopacidade, ausência de descoloração dental ou agressão aos germes dentários sucessores, boa aderência às paredes dos canais, degradação compatível com o processo de reabsorção fisiológica do dente decíduo e baixa solubilidade em água (NAJJAR R.S. *et al.*, 2019).

O material obturador ideal deve também ser seguro, com baixa toxicidade para os tecidos periapicais e eficaz tanto em uso in vivo quanto in vitro. Além disso, é crucial que o material favoreça a preservação dos dentes decíduos até sua esfoliação fisiológica, garantindo a integridade do arco dentário e a funcionalidade oral (GUEDESPINTO, A.C. *et al,* 1997).

A busca por conhecimento sobre os diferentes materiais obturadores na terapia pulpar de dentes decíduos é essencial para identificar opções com diversas características, como facilidade de preparo, custo-benefício, tempo de aplicação e desempenho clínico e radiográfico. O atendimento a crianças requer agilidade por parte do operador durante procedimentos de terapia pulpar, tornando a escolha do material ideal para pulpectomias um desafio constante.

2 OBJETIVO

A revisão de literatura apresentada nesta monografia teve como objetivo analisar, comparar e avaliar as propriedades, vantagens, desvantagens e a eficácia de diferentes materiais obturadores utilizados em pulpectomias de dentes decíduos. O material ideal deve ser seguro, com baixa toxicidade para os tecidos periapicais, eficaz tanto *in vivo* quanto *in vitro*, e capaz de preservar os dentes decíduos até sua esfoliação fisiológica, garantindo a integridade do arco dentário e a funcionalidade oral. A análise considerou aspectos clínicos e as necessidades específicas da odontopediatria.

3 REVISÃO DE LITERATURA

Os materiais mais utilizados para pulpectomias em dentes decíduos incluem Óxido De Zinco e Eugenol puro (ZOE), pastas de Hidróxido de Cálcio, pastas de Hidróxido de Cálcio com Iodofórmio e pastas de Hidróxido de Cálcio espessada com Óxido de Zinco. A pasta de Óxido De Zinco e Eugenol, introduzida por Sweet em 1930, foi o primeiro material recomendado para o preenchimento de canais radiculares em dentes decíduos, apresentando taxas de sucesso moderadas a altas (mais de 90%) (RODD H.D. et al 2006; AAPD 2008;). No entanto, suas desvantagens incluem atividade antimicrobiana limitada e o risco de desvio no dente sucessor em caso de obstrução excessiva.

O Hidróxido de Cálcio, introduzido por Hermann na década de 1920, é amplamente utilizado na odontologia, sendo considerado o padrão-ouro para medicação intracanal. possui um pH entre 12,5 e 12,8, proporcionando um potente efeito antibacteriano. Sua ação é especialmente eficaz em impedir o crescimento de bactérias, danificando suas membranas celulares e inativando lipopolissacarídeos, substâncias associadas à manutenção de lesões periapicais (LOPES; SIQUEIRA JÚNIOR, 2015; KRIGER *Et al.*, 2013).

Além de seu efeito antibacteriano, o HC estimula a formação de uma barreira mineralizada, fundamental para a regeneração de tecidos danificados, sendo utilizado principalmente em polpas necróticas e lesões periapicais crônicas. Sua biocompatibilidade, baixa solubilidade em água e capacidade de controlar a multiplicação bacteriana são fatores que contribuem para sua ampla aceitação como medicação intracanal. (MOREIRA, 2022). O iodofórmio pode ser adicionado a essa pasta devido às suas propriedades antibacterianas e cicatrizantes (ERAUSQUIN J. *et al.*, 1967; NURKO C. *et al.*, 2000).

Já a pasta de Hidróxido de Cálcio e Óxido de Zinco, conforme concluído por SILVA, L.A.B. da & LEONARDO M.R. *et al.* (2010), apresenta uma excelente resposta tecidual, sendo altamente recomendada para a obturação de canais radiculares de dentes decíduos com vitalidade pulpar, especialmente em casos de pulpotomias. Seu uso inclui algumas desvantagens, como a necessidade de múltiplas sessões, o que

dificulta a adesão dos pacientes ao tratamento, além do risco aumentado de fraturas dentárias devido ao uso prolongado sem restauração definitiva (DIAS-JÚNIOR *et al.* (2021)). A remoção do HC, especialmente no terço apical, pode deixar resíduos que comprometem a adesão do cimento de obturação à dentina, favorecendo a microinfiltração. Além disso, o HC tem limitações contra microrganismos como Enterococcus faecalis e Candida albicans, que são frequentemente resistentes e dificultam a eficácia do tratamento em algumas infecções. [Kumar *et al.* (2023)].

As pulpectomias em dentes decíduos apresentam características específicas que tornam o tratamento um desafio, principalmente devido à sua anatomia peculiar, à fisiologia distinta e à cooperação limitada dos pequenos pacientes, que muitas vezes têm dificuldades em colaborar com procedimentos mais invasivos. Esses dentes, em comparação com os dentes permanentes, possuem raízes mais finas, câmaras pulpares mais amplas e um tecido pulpar mais vulnerável, o que pode tornar o tratamento mais complexo.

Além disso, o comportamento das crianças, que nem sempre conseguem permanecer imóveis ou seguir as orientações do dentista, exige uma abordagem cuidadosa e, muitas vezes, adaptada. Isso implica em selecionar técnicas que sejam eficazes, mas que também respeitem os limites da capacidade de colaboração do paciente.

Por essa razão, torna-se essencial a adoção de alternativas terapêuticas que sejam mais simples, mas igualmente eficazes, na eliminação da infecção e na preservação do dente decíduo. O objetivo principal desses tratamentos é evitar a extração prematura do dente, o que pode prejudicar o desenvolvimento da dentição permanente e afetar a saúde bucal da criança a longo prazo. O uso de materiais biocompatíveis, a adaptação de técnicas anestésicas e o planejamento adequado do tratamento são fundamentais para garantir o sucesso da pulpectomia, proporcionando alívio da dor, controle da infecção e manutenção da função do dente até a sua substituição natural.

4 MÉTODOS

Esta análise foi realizada por meio de uma revisão da literatura, utilizando bancos de dados como a Biblioteca Virtual em Saúde (BVS), a Scientific Electronic Library Online (Scielo) e a Biblioteca Nacional de Medicina dos Estados Unidos (PubMed). Foram empregados os descritores ‘Root Canal Filling Materials,’ 'Pulp Capping AND Pulpectomy Agents’, 'Filling Material Pulpectomy’,’ Deciduous Pulpectomy’ e 'Root Canal Filling Material Primary Teeth'. A seleção dos artigos, feita no período de jun./24 a dez/24, foi baseada em sua relevância para o tema em questão, excluindo-se aqueles que apresentavam falta de clareza na metodologia ou que não se adequavam à temática pesquisada.

Além disso, não foram considerados artigos anteriores a 2019, revisões de literatura, em duplicata, textos que não estavam disponíveis em sua totalidade (“free full text”), bem como aqueles escritos em idiomas diferentes do português, inglês e espanhol. Para facilidade de análise de dados e estudo, foram divididos em duas (2) categorias: estudos in vitro e estudos in vivo.

FIGURA 3 - Fluxograma referente à seleção de artigos para este estudo.2024

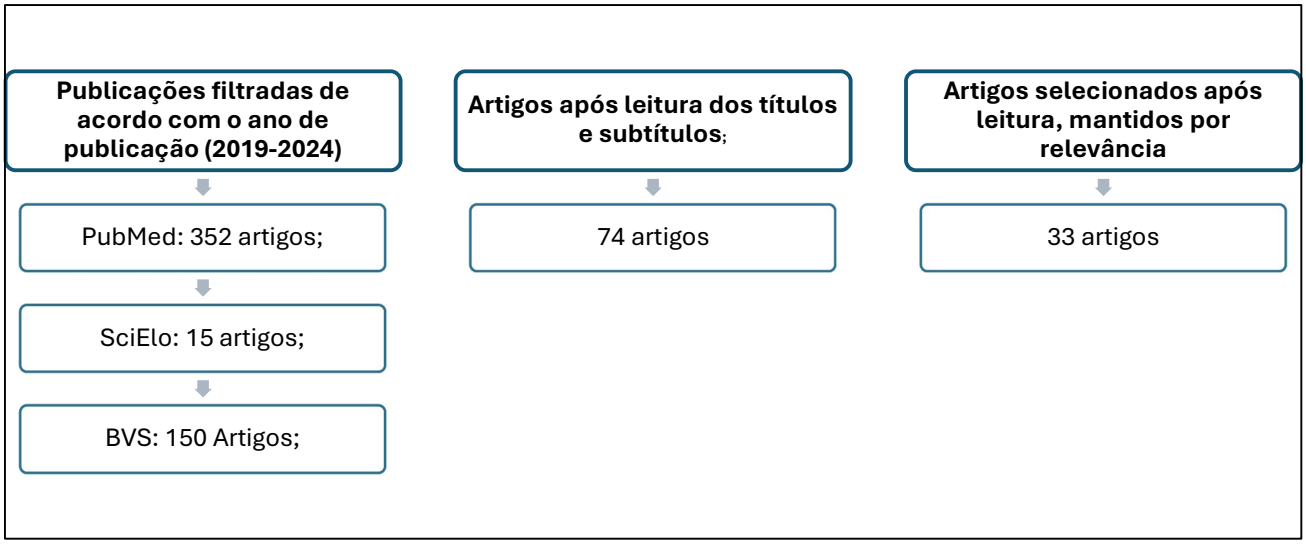

Fonte: Autoria Própria.

4.1. ESTUDOS IN VITRO

Para os estudos in vitro, foram selecionados 12 artigos que analisaram 29 materiais obturadores em diferentes formas de apresentação e composição. Os materiais estudados foram: Guttaflow®; Bioroot™ RCS; Totalfill®; AH Plus; Terpineol + Óxido De Zinco; Cinamaldeído + OZ; Terpineol + Cinamaldeído + OZ; CHX + OZ; CTZ; OZE; OZE + Iodofórmio; HC + Iodofórmio; HC + OZ; M. citrifolia; A. vera; Óleo de Neem; OZE + Vaselina; HC; HC + OZ + Metronidazol; Bio-CP; Calen-ZO; OZE + 2,5% Triclosan; Endoflas FS; Endoflas FS + Triclosan 2,5%; Calcipex; Vitapex; Calplus "CP"; MTA; Pasta Guedes-Pinto; Sealapex.

Os estudos foram conduzidos de forma semelhante, abrangendo cálculos de MBC e MIC, análises de diâmetros de zona de inibição, análises por radiografias, tomografias, avaliação dos efeitos sobre biofilmes, microscopia eletrônica de varredura com dispersão de raios-x e testes de citotoxicidade, dentre outros.

4.2. ESTUDOS IN VIVO

Para os estudos in vivo foram selecionados 21 artigos contendo 30 diferentes materiais obturadores com formas diferentes de apresentação e composição. Sendo os materiais estudados e suas associações: ZnO + Óleo De Ajwain; ZnO + Eugenol; Cúrcuma + Hidróxido De Cálcio; Cúrcuma; HC; Metapex; ZOE + Iodofórmio + Hidróxido De Cálcio; ZOE; Vitapex; ZOE + Gel De Aloe Vera; ZOE + Cúrcuma; ZnO + Neem; TAP (Metronidazol + Minociclina + Ciprofloxacino); M. fragrans + OZE; Extrato De Tulsi + HC; Óxido De Zinco misturado com Óleo De Neem (ZON); Pasta Guedes-Pinto; Hidróxido De Cálcio + Iodofórmio; Pasta Maisto Capurro; Pasta 3Mix-MP; EndoREZ (ER); Pasta CTZ; Endoflas + Gel De Cúrcuma + OZE; L5; L0; Calplus®; HC + ZnO; Iodofórmio; Zno + Óleo De Oliva.

Conduzidos, os estudos in vivo, de maneira semelhante, foram avaliados pesquisas: duplo-cego, randomizadas e com a presença de grupo-controle, variando entre ZOE, HC, e ZnO, com grupos alvos variando entre crianças de 0 a 8 anos de

idade, todas sistemicamente saudáveis, cujos dentes estudados alternaram entre molares decíduos e incisivos decíduos;

5 DISCUSSÃO

Os dados e informações coletados durante a seleção e análise dos artigos escolhidos para esta revisão de literatura serão apresentados e discutidos a seguir.

5.1. ESTUDOS IN VITRO

Em 2020, o estudo de FREIRE *et al.* avaliou os efeitos antimicrobianos e a solubilidade de pastas experimentais para preenchimento de canais radiculares, contendo os fitoconstituintes terpineol e cinamaldeído, comparando-as com a pasta CTZ. A concentração inibitória mínima do Enterococcus faecalis foi de 2000 µg/mL para terpineol e 500 µg/mL para cinamaldeído. As pastas foram preparadas com a mistura de terpineol, cinamaldeído e óxido de zinco. A atividade antibacteriana foi analisada por teste de contato direto e a solubilidade foi verificada por espectrofotometria. Os resultados mostraram que as pastas experimentais apresentaram atividade antibacteriana semelhante à da pasta CTZ, com menor solubilidade, sendo a pasta combinada a de melhor desempenho. A pasta contendo apenas terpineol teve maior solubilidade, e a pasta CTZ apresentou coloração amarelada, provavelmente devido à tetraciclina. As pastas contendo cinamaldeído ou a combinação dos fitoconstituintes mostraram eficácia antibacteriana contra E. faecalis e menor solubilidade. Estudos adicionais são necessários para avaliar a biocompatibilidade, estabilidade e segurança dessas pastas em ambientes clínicos.

No mesmo ano, OCHOA-RODRÍGUEZ *et al.* avaliaram o Bio-C Pulpecto (Bio-CP) em comparação ao Calen espessado com óxido de zinco (Calen-ZO) e ao cimento de óxido de zinco e eugenol (ZOE) quanto às propriedades físico-químicas (radiopacidade, tempo de presa, pH) e biológicas (citocompatibilidade e indução de mineralização). Todos os materiais apresentaram radiopacidade acima de 3 mm Al, sendo o Bio-CP menos radiopaco que o ZOE. Com pH alcalino, o Bio-CP foi inferior ao Calen-ZO, mas superior ao ZOE, e não endureceu completamente, o que é desejável para acompanhar a reabsorção fisiológica de raízes decíduas. O Calen-ZO mostrou maior citocompatibilidade, seguido pelo Bio-CP, que foi mais seguro que o

ZOE. O Bio-CP também promoveu maior atividade de fosfatase alcalina após 7 dias e mais nódulos mineralizados em 21 dias que o Calen-ZO, destacando-se pelo potencial de mineralização. Apesar de adequadas, as propriedades do Bio-CP ainda requerem estudos adicionais para validar seu uso clínico e avaliar sua capacidade de reabsorção e atividade antibiofilme.

Ainda em 2020, MARQUES R.P.S. *et al.* avaliaram as propriedades físico-químicas (radiopacidade, fluxo, pH e solubilidade) e a capacidade de preenchimento de uma pasta experimental à base de iodofórmio (EP), comparando-a à Vitapex®, amplamente utilizada em dentes decíduos. Ambas as pastas atenderam aos padrões da ANSI/ADA, mas a EP apresentou desempenho superior em fluxo (25 mm vs. 19,6 mm), radiopacidade (6,06 mmAl vs. 4,47 mmAl) e capacidade de preenchimento, com uma porcentagem de falhas significativamente menor (12,5% vs. 31,5%). Não foram observadas diferenças significativas na solubilidade (EP: 2,89%; Vitapex: 2,68%) ou no pH (EP: 8,19; Vitapex: 7,79). Molares apresentaram maior índice de falhas em comparação aos incisivos, e o método de inserção com seringa foi mais eficiente que o uso de espirais lêntulo. A EP, que possui componentes ativos semelhantes aos da pasta Guedes Pinto, mostrou-se uma alternativa promissora para a obturação de canais radiculares em dentes decíduos, aliando desempenho superior à facilidade de uso.

Em 2021, DEEPAK e colaboradores avaliaram a eficácia antimicrobiana de materiais obturadores contendo triclosan contra Enterococcus faecalis. O estudo testou quatro grupos: pasta de óxido de zinco e eugenol, com e sem 2,5% de triclosan, e Endoflas FS®, também com e sem triclosan. O grupo contendo Endoflas FS® com triclosan (grupo IIa) apresentou a maior atividade antimicrobiana em todos os períodos analisados (24 horas, 6º dia e 29º dia), seguido pelo Endoflas FS® sem triclosan, pela pasta de óxido de zinco com triclosan e, por último, pela pasta sem triclosan. A adição de triclosan aumentou significativamente a eficácia antimicrobiana, que, embora tenha diminuído com o tempo, permaneceu significativa até o 29º dia. A incorporação de triclosan mostrou potencial para melhorar o prognóstico de pulpectomias em dentes decíduos, contribuindo para o controle da microflora residual.

A pesquisa de WUERSCHING *et al.* (2022) avaliou a biocompatibilidade de selantes bioativos (GuttaFlow®, BioRoo®t e TotalFill®) em comparação com selantes

à base de resina epóxi, como o AH Plus. Foram analisados critérios como citotoxicidade, resposta inflamatória, potencial osteogênico, espessura do filme, fluidez, pH, estanqueidade contra penetração bacteriana e atividade antimicrobiana contra patógenos endodônticos comuns. Os resultados mostraram que os selantes bioativos apresentaram biocompatibilidade favorável e propriedades antimicrobianas moderadas, com redução bacteriana de um logaritmo. Esses selantes podem ser uma alternativa útil em situações com contato direto com tecidos vivos, como apical periodontite ou reparo de perfurações radiculares. Contudo, os resultados in vitro devem ser analisados com cautela, e estudos in vivo são necessários para avaliar os efeitos a longo prazo.

No estudo conduzido, no mesmo ano, por WASNIK M.B. *et al.* (2022), foi avaliada a eficácia antimicrobiana do óxido de zinco com eugenol (ZOE) puro em comparação ao ZOE combinado com extratos de Morinda citrifolia, Aloe vera e Neem. O grupo controle utilizou vaselina isolada. A eficácia antimicrobiana foi mensurada por meio do método de difusão em ágar, analisando os diâmetros das zonas de inibição contra Staphylococcus aureus, Pseudomonas aeruginosa e Candida albicans. Os principais resultados foram: o ZOE apresentou forte inibição contra S. aureus e C. albicans; Contra P. aeruginosa, o óxido de zinco combinado com M. citrifolia demonstrou maior eficácia; Misturas contendo M. citrifolia, A. vera e Neem mostraram boa eficácia antimicrobiana geral, especialmente contra P. aeruginosa. Esses resultados indicam que os extratos testados podem ser considerados alternativas promissoras para materiais de preenchimento de canais radiculares.

Ainda em 2022, HACHEM, C.E. *et al.* analisaram as propriedades físico-químicas e antibacterianas de três materiais de obturação de canais radiculares — CalPlus (CP), Bio-C Pulpecto (Bio-CP) e Óxido de Zinco e Eugenol (ZOE) — considerando pH, solubilidade, ângulo de contato, microestrutura cristalina e atividade contra Enterococcus faecalis. Todos apresentaram pH alcalino, com destaque para o CalPlus, embora associado à reabsorção externa. O Bio-CP foi o mais solúvel, superando o limite recomendado (<3%), e, junto ao ZOE, demonstrou potencial de remineralização, enquanto o CalPlus não apresentou esse efeito. O Bio-CP exibiu melhor ‘molhabilidade’, favorecendo adesão, e o ZOE mostrou a maior eficácia antibacteriana, eliminando 100% das bactérias, seguido por Bio-CP e CalPlus. Apesar

disso, nenhum dos materiais mostrou características ideais: o ZOE enfrenta limitações de reabsorção, e o Bio-CP necessita de ajustes na solubilidade, indicando a necessidade de aprimoramentos para o uso em dentes decíduos.

Em 2023, GOVINDARAJU E JEEVANANDAN avaliaram a eficácia antimicrobiana de uma pasta obturadora inovadora composta por hidróxido de cálcio (HC), óxido de zinco (ZnO) e metronidazol, com diferentes concentrações desses componentes. Foram preparadas quatro proporções de HC e ZnO (50:50, 60:40, 70:30 e 80:20) e três concentrações de metronidazol (1%, 2% e 3%). A eficácia foi testada pelo método de difusão em ágar, medindo as zonas de inibição do crescimento bacteriano após 24 horas a 37°C. A fórmula 2% 60:40 (metronidazol:HC:ZnO) apresentou a maior zona de inibição para Streptococcus mutans e Enterococcus faecalis, embora as diferenças não tenham sido estatisticamente significativas. O estudo concluiu que essa concentração tem o maior potencial antimicrobiano e pode ser promissora para obturação de dentes decíduos, embora mais estudos in vivo sejam necessários para confirmar sua eficácia e biocompatibilidade. Esse material pode substituir obturadores atuais, aumentando o sucesso de pulpectomias e prevenindo reinfecções.

No mesmo ano, EL HACHEM, C.et al compararam as propriedades de preenchimento dos materiais de obturação Bio-C Pulpecto e óxido de zinco eugenol (ZOE) em dentes decíduos, utilizando micro-CT, microscopia digital, microscopia confocal a laser (CLSM) e microscopia eletrônica de varredura (SEM). Apesar de o Bio-C Pulpecto apresentar maior capacidade de penetração tubular e melhor fluidez, mostrou maior porcentagem de espaços vazios em relação ao ZOE. Nenhum dos materiais apresentou marcas dentinárias nos túbulos, conforme observado pelo SEM. Os resultados indicam que nem Bio-C Pulpecto nem ZOE cumprem completamente os critérios de um material ideal para obturação de canais radiculares em dentes decíduos, sendo necessários novos estudos para desenvolver técnicas e materiais mais eficazes.

A pesquisa de GONÇALVES F.V.A. *et al.* (2024) investigou o potencial de descoloração dentária causado por diferentes pastas obturadoras em tratamentos endodônticos na Odontopediatria, utilizando 60 incisivos bovinos divididos em seis grupos: G1 (óxido de zinco e eugenol), G2 (óxido de zinco, eugenol e iodofórmio), G3

(hidróxido de cálcio e óxido de zinco), G4 (hidróxido de cálcio, óxido de zinco e iodofórmio), G5 (hidróxido de cálcio e iodofórmio) e G6 (controle). A análise espectrofotométrica avaliou a variação de cor (ΔE) em intervalos de até um ano, com leituras em três áreas da coroa de cada espécime, realizadas duas vezes por área. As coroas foram mantidas úmidas para evitar alterações cromáticas por secagem. Os resultados mostraram alterações de cor em todos os materiais ao longo do tempo, sendo mais intensas nos grupos G1 e G2, compostos por eugenol e iodofórmio. A descoloração foi atribuída às reações químicas desses componentes com os tecidos dentais. Concluiu-se que essas pastas podem impactar esteticamente dentes decíduos, devendo-se considerar esse aspecto na escolha dos materiais para tratamentos odontológicos infantis.

No mesmo ano, OCHOA-RODRÍGUEZ *et al.* (2024) investigaram a solubilidade, alterações volumétricas e presença de "gaps" em três materiais de preenchimento radicular: Bio-CP, Calen-ZO e ZOE, utilizando tubos de polietileno com dois diâmetros, imersos em água destilada ou PBS por 30 dias. O Bio-CP apresentou solubilidade aceitável, mas separou-se em duas fases durante a microtomografia (micro-CT), inviabilizando a avaliação volumétrica. O Calen-ZO mostrou maior perda volumétrica e formação de vazios em água, com menor impacto em PBS, enquanto o ZOE manteve maior estabilidade volumétrica em ambos os meios. Todos os materiais formaram hidroxiapatita após imersão em PBS, sugerindo bioatividade. Bio-CP e Calen-ZO apresentaram menor solubilidade em PBS do que em água destilada, enquanto o ZOE manteve alta solubilidade em ambos. Concluiu-se que o Bio-CP tem potencial clínico, mas necessita de melhorias na estabilidade química. O Calen-ZO foi promissor, e o ZOE destacou-se pela menor alteração volumétrica.

Ainda em 2024, NAZEMISALMAN, B. *et al.* investigaram as propriedades antibacterianas do óxido de zinco e eugenol (ZOE) reforçado com nanoclay Cloisite 5A, utilizando métodos de difusão em disco, difusão em poço e ensaio de microtitulação contra as bactérias Streptococcus mutans, Enterococcus faecalis e Escherichia coli. A combinação de ZOE com nanoclay apresentou eficácia antibacteriana significativamente superior ao ZOE puro, especialmente em concentrações de 20-40% de nanoclay. Entre as bactérias testadas, E. coli foi a mais sensível, enquanto S. mutans e E. faecalis demonstraram maior resistência devido às

suas estruturas celulares. Os nanoclays agem danificando as membranas celulares, interrompendo a síntese proteica e a replicação do DNA. A inclusão de Cloisite 5A torna o ZOE uma alternativa promissora para aplicações odontológicas, embora sejam necessários estudos adicionais para avaliar sua toxicidade, propriedades mecânicas e biocompatibilidade em cenários clínicos.

5.2. ESTUDOS IN VIVO

Em 2019, CASSOL D.V. *et al.* compararam os resultados clínicos e radiográficos de 12 meses de dois materiais usados em pulpectomias de dentes decíduos: pasta de iodofórmio e pasta Calen®/ZO (hidróxido de cálcio/óxido de zinco). A pesquisa incluiu 27 dentes com polpa necrosada ou pulpite irreversível, tratados em crianças de 2 a 7 anos. Após o preenchimento radicular, os dentes foram restaurados imediatamente, e o acompanhamento foi realizado por um ano. Ambos os materiais apresentaram alta taxa de sucesso clínico e radiográfico, com 97,1% no grupo da pasta de iodofórmio e 100% no grupo da pasta Calen®/ZO. A frequência de preenchimento ideal foi maior no grupo Calen®/ZO, possivelmente devido à consistência aprimorada do material, o que favoreceu sua adaptação e qualidade. Embora os dois materiais tenham demonstrado eficácia, o Calen®/ZO destacou-se como uma opção superior para preenchimento radicular. Estudos adicionais são recomendados para avaliar os efeitos a longo prazo e o impacto no desenvolvimento dos dentes permanentes sucessores.

ZACHARCZUK G. A. *et al.*, em 2019, avaliaram a eficácia clínica e radiográfica do uso da pasta antibiótica 3Mix-MP em comparação com a pasta Maisto-Capurro em pulpectomias realizadas em molares decíduos necrosados. O estudo foi conduzido na Universidade de Buenos Aires, entre 2015 e 2017, envolvendo 46 molares primários de crianças sem comprometimentos imunológicos ou metabólicos. Os dentes foram divididos em dois grupos: o G1 (controle), tratado com pulpectomia e pasta Maisto-Capurro, composta por hidróxido de cálcio e iodofórmio, e o G2 (experimental), tratado com a pasta 3Mix-MP, composta por metronidazol, ciprofloxacino e minociclina misturados em macrogol e propilenoglicol. Os tratamentos foram acompanhados por até 18 meses, avaliando-se o sucesso clínico, definido pela ausência de dor, fístula,

mobilidade anormal, edema e outros sinais de inflamação, e o sucesso radiográfico, caracterizado pela ausência de reabsorção interna ou externa anormal, redução de lesões radiolúcidas e evidência de regeneração óssea. Os resultados mostraram taxas de sucesso clínico e radiográfico semelhantes entre os dois grupos, sem diferenças estatisticamente significativas. O sucesso clínico global foi de 91,5% no G1 e 87,5% no G2, enquanto o sucesso radiográfico global foi de 88,3% no G1 e 82,3% no G2. Como conclusão, ambos os tratamentos apresentaram comportamentos clínicos e radiográficos equivalentes, indicando que a pasta 3Mix-MP pode ser uma alternativa válida para o tratamento de molares decíduos necrosados, especialmente em crianças jovens ou pouco cooperativas, devido à simplicidade da técnica e ao menor tempo necessário para sua execução.

Em 2020, MENNI A.C. *et al.* conduziram um estudo comparativo para avaliar a eficácia clínica e radiográfica de um gel de curcumina misturado com pó de Endoflas (CGE) em relação ao óxido de zinco eugenol (ZOE) como materiais de obturação em molares decíduos. A pesquisa incluiu 30 molares de 28 crianças, com idades entre 4 e 9 anos, divididos aleatoriamente em dois grupos: Grupo 1 (CGE) e Grupo 2 (ZOE). As pulpectomias foram realizadas em visita única, com acompanhamento clínico e radiográfico após 1, 3 e 6 meses. Os resultados demonstraram sucesso clínico de 100% no grupo CGE e 86,6% no grupo ZOE ao final de 6 meses. Radiograficamente, o grupo CGE também apresentou 100% de sucesso, com resolução completa das radiolucências interradiculares, enquanto o grupo ZOE atingiu 93,3% de sucesso, apresentando retenção de material excedente em alguns casos. O CGE mostrou-se superior na reabsorção do material extruído e compatível com a reabsorção fisiológica da raiz, enquanto o ZOE apresentou limitações relacionadas à retenção do material excedente. Concluiu-se que o gel de curcumina misturado com Endoflas é uma alternativa promissora para obturação de molares decíduos, superando o ZOE em termos de sucesso clínico e radiográfico, além de oferecer benefícios adicionais como propriedades anti-inflamatórias e antimicrobianas.

No mesmo ano, AGARWAL S. *et al.* (2020) analisaram a eficácia clínica e radiográfica de uma mistura de hidróxido de cálcio com extrato de Ocimum sanctum (tulsi) e da pasta comercial de iodoformo com hidróxido de cálcio (Metapex) como materiais obturadores em molares decíduos. O estudo incluiu 60 crianças com idades

entre 4 e 7 anos, que necessitavam de pulpectomia em múltiplas visitas. Os dentes foram divididos aleatoriamente em dois grupos: o Grupo I recebeu Metapex e o Grupo II foi tratado com a mistura de tulsi e hidróxido de cálcio. Os resultados mostraram uma taxa de sucesso clínico de 93% no grupo Metapex e 90% no grupo tulsi, enquanto a taxa de sucesso radiográfico foi de 93% e 87%, respectivamente. Não houve diferença estatisticamente significativa entre os grupos, indicando que ambos os materiais apresentaram eficácia semelhante. A mistura de Ocimum sanctum com hidróxido de cálcio revelou-se um material de obturação promissor para molares decíduos, alcançando resultados comparáveis ao Metapex. Contudo, estudos adicionais com maior amostragem e acompanhamento até a esfoliação dos dentes são necessários para confirmar sua eficácia a longo prazo.

HINOSTROZA-IZAGUIRRE, MC *et al.* (2020) avaliaram o uso de uma pasta à base de hidróxido de cálcio e iodofórmio em pulpectomias de dentes decíduos, investigando sua eficácia clínica e radiográfica após 1, 3 e 6 meses em um paciente de 2 anos do sexo masculino. A pasta demonstrou boa biocompatibilidade, favorecendo a reparação dos tecidos periapicais, e apresentou eficácia antimicrobiana significativa, reduzindo a presença de bactérias nos canais radiculares. Observou-se também uma adequada reabsorção do material obturador, acompanhando a reabsorção fisiológica das raízes decíduas. As taxas de sucesso clínico e radiográfico foram elevadas, indicando a viabilidade do material para o uso em odontopediatria. Em conclusão, a pasta de hidróxido de cálcio e iodofórmio mostrou-se uma alternativa eficaz e segura para pulpectomias em dentes decíduos, promovendo a desinfecção do canal radicular e permitindo a manutenção do dente até sua exfoliação natural.

DRUKTEINIS S. *et al.* (2021) investigaram o comportamento do EndoREZ, um material biocompatível e reabsorvível, em canais radiculares de dentes decíduos submetidos à reabsorção fisiológica. O estudo utilizou microscopia eletrônica de varredura (SEM) e tomografia microcomputadorizada (μCT) para analisar molares inferiores naturalmente exfoliados. Os principais resultados indicaram que o material apresentou uma estrutura porosa e foi reabsorvido mais rapidamente do que os tecidos radiculares. A reabsorção do EndoREZ mostrou-se semelhante à dos tecidos naturais, sugerindo uma boa integração. Essa reabsorção acelerada do preenchimento pode favorecer os tratamentos endodônticos em dentes decíduos,

contribuindo para a prevenção de complicações na erupção dos dentes permanentes. O EndoREZ revelou ser um material promissor para obturação de canais radiculares em dentes primários. No entanto, estudos adicionais são necessários para confirmar esses achados preliminares.

No mesmo ano, SIJINI O.T. *et al.* (2021) compararam a eficácia clínica e radiográfica da terapia de polpa com pasta de antibiótico triplo (TAP) sem instrumentação e da pulpectomia com Vitapex em molares decíduos não vitais. Foram incluídas crianças saudáveis entre 5 e 9 anos, com pelo menos um molar decíduo não vital. Os molares foram divididos em dois grupos com base no nível de cooperação: um grupo recebeu a TAP, composta por metronidazol, minociclina e ciprofloxacino, enquanto o outro foi tratado com Vitapex seguido de restauração com coroa de aço inoxidável. Após 6 meses, a taxa de sucesso clínico foi de 92,85% no grupo TAP e 91,67% no grupo Vitapex, enquanto a taxa de sucesso radiográfico foi de 85,71% e 62,50%, respectivamente. Após 12 meses, o grupo TAP apresentou uma taxa de sucesso clínico de 95,45% e radiográfico de 72,73%, enquanto o grupo Vitapex alcançou 100% de sucesso clínico e 62,50% de sucesso radiográfico. Apesar das diferenças nas taxas de sucesso, estas não foram estatisticamente significativas entre os grupos. O estudo concluiu que ambas as técnicas são eficazes no tratamento de molares decíduos não vitais, contribuindo para a preservação desses dentes até a esfoliação natural. No entanto, a TAP, por ser menos invasiva e realizada em uma única visita, apresenta-se como uma alternativa promissora, especialmente para crianças com menor nível de cooperação.

OU-YANG L.W. *et al.* (2021) realizaram uma análise retrospectiva dos resultados clínicos e radiográficos de pulpectomias em incisivos decíduos superiores com óxido de zinco-eugenol (ZOE) e pasta de hidróxido de cálcio/iodoformo (Metapex), além de identificar fatores predisponentes ao sucesso do tratamento. A amostra foi composta por 124 pacientes (16 a 60 meses), totalizando 309 incisivos tratados, sendo 128 obturados com ZOE e 181 com Metapex. Os critérios de inclusão envolveram lesões cariosas profundas com sinais de necrose pulpar e a disponibilidade de radiografias pré e pós-operatórias. A pulpectomía foi realizada sob anestesia local, com isolamento absoluto e instrumentação manual, sendo os canais preenchidos com os materiais estudados e restaurados com coroas de resina

composta. Os resultados mostraram taxas de sucesso radiográfico semelhantes aos 12 meses (85,9% para ZOE e 82,9% para Metapex, p=0,47) e aos 24 meses (69,2% para ZOE e 64% para Metapex, p=0,36), enquanto a taxa de sucesso clínico foi superior para ZOE aos 24 meses (100% para ZOE e 93,8% para Metapex, p=0,006). O grupo Metapex apresentou mais falhas clínicas, como dor, abscesso e reinfecção, enquanto o ZOE não apresentou falhas clínicas. Fatores como tipo de incisivo, reabsorção radicular prévia e preenchimento inadequado do canal influenciaram o sucesso do tratamento. O estudo sugere que o ZOE pode ser uma opção mais segura devido à menor incidência de complicações clínica.

Ainda em 2021, BRESOLIN C.R. *et al.*, em um estudo clínico randomizado com duração de 24 meses, avaliaram a eficácia de um material de preenchimento à base de iodofórmio (Guedes-Pinto) em pulpectomias de dentes decíduos. O material experimental foi comparado a um material tradicional amplamente utilizado como controle (CaOH/Iodof, Vitapex®). Participaram do estudo 104 crianças que necessitavam de pulpectomia em dentes decíduos, e o sucesso do tratamento foi avaliado tanto clínica quanto radiograficamente. Os resultados mostraram que ambos os materiais apresentaram taxas de sucesso semelhantes no controle dos sintomas clínicos e na preservação funcional dos dentes tratados. Além disso, a análise radiográfica confirmou que o material à base de iodofórmio não foi inferior ao material tradicional em termos de eficácia. Durante o período de acompanhamento, não foram observados efeitos adversos significativos associados ao uso do material experimental. Concluiu-se que o material de preenchimento à base de iodofórmio é uma alternativa eficaz e segura para pulpectomias em dentes decíduos, oferecendo resultados comparáveis aos do material tradicional após dois anos de acompanhamento.

BOMMAREDDY CS *et al.* (2022) avaliaram a eficácia clínica e radiográfica da curcumina como material de obturação em dentes decíduos, comparando-a ao hidróxido de cálcio, Metapex e uma combinação de curcumina com hidróxido de cálcio. A pesquisa envolveu 64 molares de crianças com pulpite irreversível, divididos em quatro grupos: Grupo A (curcumina + hidróxido de cálcio), Grupo B (curcumina), Grupo C (hidróxido de cálcio) e Grupo D (Metapex). As avaliações foram realizadas em intervalos de 10 dias, 1 mês, 3 meses e 6 meses, com base em critérios clínicos

e radiográficos. Aos 6 meses, as taxas de sucesso foram: Grupo A (81,3%), Grupo B (61,5%), Grupo C (93,8%) e Grupo D (100%). O Metapex obteve o melhor desempenho, seguido pelo hidróxido de cálcio e pela combinação de curcumina com hidróxido de cálcio. A curcumina se mostrou uma alternativa viável, mas a maior taxa de falhas sugere a necessidade de melhorias em sua formulação e mais estudos sobre sua eficácia.

DUARTE *et al.* (2022) compararam os resultados clínicos e radiográficos de pulpectomias em dentes decíduos tratados com pastas à base de iodoformo (IP) e hidróxido de cálcio com óxido de zinco (CHZO). O estudo incluiu 38 dentes de 30 crianças (2 a 9 anos) com inflamação pulpar irreversível ou necrose, submetidos à instrumentação químico-mecânica com hipoclorito de sódio a 2,5%, remoção da camada de esfregaço com ácido cítrico a 6%, medicação intracanal e restauração temporária. Após sete dias, os dentes foram aleatoriamente preenchidos com uma das pastas e restaurados temporariamente, sendo a restauração final com resina composta realizada no terceiro atendimento. Os resultados foram analisados em seis e doze meses, revelando uma taxa geral de sucesso de 63,6%, sem diferença estatisticamente significativa entre os grupos (IP = 62,5%; CHZO = 64,7%; p = 0,59). Dentes multirradiculares, canais sobrepreenchidos e perda da restauração final estiveram significativamente associados ao insucesso do tratamento (p = 0,01; p = 0,04; p < 0,001, respectivamente). Concluiu-se que ambas as pastas apresentaram resultados semelhantes após 12 meses e são opções viáveis para pulpectomias em dentes decíduos, sendo o sucesso do tratamento influenciado pela localização do dente, extensão do preenchimento do canal e integridade da restauração final.

Em 2023, DAHAKE *et al.*, investigaram a biocompatibilidade de materiais para obturação de canais radiculares de dentes decíduos, utilizando combinações de óxido de zinco (ZO), óleo de ajwain (A) e eugenol (E) em ratos. Os resultados foram comparados ao cimento de óxido de zinco e eugenol convencional (ZOE). Na metodologia, foram utilizados 24 ratos Wistar, divididos em grupos de acordo com os materiais testados. Os materiais foram inseridos em tubos de polietileno e implantados em tecidos subcutâneos. Avaliações histopatológicas analisaram a inflamação e a resposta dos tecidos após 7 e 21 dias. Os resultados mostraram que todos os materiais causaram inflamação aguda no início, que reduziu com o tempo. Após 21

dias, observou-se um aumento na quantidade de fibroblastos e capilares, indicando cicatrização. Os materiais ZOA (ZO com óleo de ajwain) e ZOAE (ZO com ajwain e eugenol) apresentaram uma resposta inflamatória comparável à do ZOE, mas com melhor biocompatibilidade. A conclusão do estudo foi que os materiais formulados com óleo de ajwain e eugenol demonstraram potencial como alternativas biocompatíveis para a obturação de canais radiculares em dentes decíduos. Estudos clínicos adicionais são recomendados.

DALAL *et al.* (2023) avaliaram a eficácia da curcumina como material de obturação em dentes decíduos submetidos à pulpectomia, comparando sua mistura com óxido de zinco-eugenol (ZOE) ao ZOE isolado. A amostra incluiu 30 molares decíduos de crianças entre 4 e 8 anos, divididos em dois grupos: Grupo I (ZOE) e Grupo II (ZOE + curcumina). A pulpectomia foi realizada com isolamento absoluto, irrigação com hipoclorito de sódio a 2,5% e restauração com cimento de ionômero de vidro e coroa de aço. Após 9 meses, o Grupo ZOE apresentou maior estabilidade, sem mobilidade, enquanto 5 dentes no Grupo ZOE + C apresentaram mobilidade. A reabsorção do material foi semelhante à fisiológica em 40% dos dentes no Grupo ZOE e 22,2% no Grupo ZOE + C. Radiograficamente, 66,7% dos dentes no Grupo ZOE + C apresentaram aumento da radiolucidez interradicular, contra 20% no Grupo ZOE, e a reabsorção patológica da raiz foi observada em 10% dos dentes no Grupo ZOE e 55,6% no Grupo ZOE + C. Apesar do potencial antimicrobiano e anti-inflamatório da curcumina, sua rápida reabsorção comprometeu a estabilidade do tratamento, aumentando a radiolucidez interradicular e a reabsorção radicular patológica, o que levou os autores a não recomendarem sua utilização como material de obturação para dentes decíduos.

SUNIL S.A. *et al.* (2023) avaliaram clinicamente e radiograficamente o uso de combinações de óxido de zinco com produtos à base de plantas como materiais obturadores em dentes decíduos submetidos a tratamento endodôntico. Foram comparados quatro grupos: Grupo I (ZOE): óxido de zinco com eugenol; Grupo II: óxido de zinco com gel de Aloe vera; Grupo III: óxido de zinco com curcumina; e Grupo IV: óxido de zinco com extrato de neem. O estudo, realizado em 60 dentes de crianças entre 4 e 8 anos, utilizou protocolos padrão de pulpectomia e avaliou critérios clínicos e radiográficos em intervalos de até 9 meses. O Grupo I (ZOE) obteve a maior taxa

de sucesso (100%), sendo considerado o padrão-ouro. O Grupo II (Aloe vera) apresentou a menor taxa de sucesso (66,7%), atribuída à composição química variável e à consistência inadequada para selamento dos canais. Os Grupos III (curcumina) e IV (neem) demonstraram resultados promissores, com taxas de sucesso acima de 93%, devido às suas propriedades antimicrobianas e anti-inflamatórias. Concluiu-se que o óxido de zinco e eugenol é o material mais eficaz, enquanto o Aloe vera mostrou eficácia limitada. As combinações com curcumina e neem apresentaram bons resultados, mas requerem estudos adicionais para confirmar sua eficácia a longo prazo.

SETTY J.V. *et al.* (2023) avaliaram a eficácia clínica e radiográfica de uma mistura de óleo essencial de Myristica fragrans (noz-moscada) com óxido de zinco como material de obturação em dentes decíduos, comparando-a ao óxido de zinco e eugenol (ZOE), considerado o padrão-ouro. Este ensaio clínico randomizado e triplo-cego foi realizado em 50 dentes decíduos de crianças entre 4 e 8 anos, divididos em dois grupos: o Grupo I recebeu a mistura de M. fragrans com óxido de zinco, enquanto o Grupo II foi tratado com ZOE. Os dentes foram restaurados com cimento de ionômero de vidro e coroas de aço inoxidável, sendo avaliados clinicamente e radiograficamente aos 3, 6 e 12 meses. Os resultados mostraram que ambos os grupos obtiveram 100% de sucesso clínico e radiográfico durante o período de acompanhamento. No Grupo I, foi observada a reabsorção do material extravasado, enquanto no Grupo II (ZOE), o material extravasado permaneceu sem reabsorção. Não foram registradas falhas em nenhum dos grupos, indicando que a mistura com M. fragrans é uma alternativa viável ao ZOE. A Myristica fragrans destaca-se como um material de obturação promissor para dentes decíduos, oferecendo eficácia semelhante ao ZOE e a vantagem adicional de promover a reabsorção do material extravasado. Estudos futuros com maior amostragem e acompanhamento de longo prazo são recomendados para confirmar e ampliar esses resultados.

PATEL D.G. *et al.* (2023) investigaram a eficácia de dois materiais para o preenchimento de canal radicular em dentes decíduos: óxido de zinco-eugenol (ZOE) e óxido de zinco com óleo de Neem (ZON). O objetivo foi avaliar e comparar a eficácia clínica e radiográfica de ambos os materiais ao longo de 12 meses. O estudo envolveu 24 crianças, com idades entre 5 e 7 anos, que apresentavam molares decíduos

infectados bilateralmente. Cada criança recebeu tratamento com ZOE em um lado e ZON no outro, utilizando um método aleatório e duplo-cego. O acompanhamento foi realizado em intervalos de 3, 6, 9 e 12 meses, com a avaliação de dor, sensibilidade, mobilidade e inflamação gengival. Os resultados mostraram que o grupo tratado com ZON alcançou 100% de sucesso clínico e radiográfico, enquanto o grupo ZOE apresentou uma taxa de sucesso de 91,7%. Além disso, o grupo ZON demonstrou menor incidência de dor e inflamação. Embora ambos os materiais tenham se mostrado eficientes, o ZON destacou-se como uma alternativa mais eficaz e biocompatível. O óxido de zinco com óleo de Neem revelou-se um material promissor para obturação de dentes decíduos, devido à sua maior eficácia e à ausência de efeitos colaterais observados durante o período de acompanhamento. O estudo conclui recomendando a realização de mais pesquisas para explorar seu uso em longo prazo.

No mesmo ano, EL DESOUKY S. S. *et al.* (2023) avaliaram o desempenho clínico e radiográfico do óxido de zinco com azeite de oliva ozonizado como material de obturação em molares decíduos, comparando-o ao óxido de zinco com azeite de oliva e ao tradicional óxido de zinco e eugenol (ZOE). O estudo clínico randomizado e controlado incluiu 97 crianças entre 4 e 8 anos, totalizando 90 molares decíduos não vitais, distribuídos aleatoriamente em três grupos de 30 dentes cada: Grupo I, tratado com óxido de zinco e azeite de oliva ozonizado; Grupo II, com óxido de zinco e azeite de oliva; e Grupo III, com ZOE. A avaliação clínica e radiográfica ocorreu aos 3, 6 e 12 meses, analisando dor espontânea, edema gengival, sensibilidade à percussão, mobilidade, densidade óssea na furca e alterações no espaço do ligamento periodontal. Todos os grupos apresentaram melhora clínica significativa, mas aos 12 meses as taxas de falha foram menores nos grupos do azeite de oliva ozonizado (7,4%) e azeite de oliva (7,1%) em comparação ao ZOE (17,9%), resultando em maior sucesso clínico (92,6% e 92,9%, respectivamente, contra 82,1%). Radiograficamente, o grupo do azeite de oliva ozonizado demonstrou maior regeneração óssea e redução do espaço periodontal, indicando melhor resposta inflamatória e cicatrização. O azeite de oliva ozonizado apresentou propriedades antimicrobianas e anti-inflamatórias superiores, enquanto o ZOE teve desempenho inferior, possivelmente devido à citotoxicidade do eugenol. Os achados sugerem que o óxido de zinco com azeite de oliva ozonizado pode ser um substituto viável para o ZOE na pulpectomia de dentes

decíduos, mas estudos adicionais com maior amostragem e acompanhamento prolongado são necessários para validar esses resultados.

Ainda em 2023, CASTRO M. *et al.* compararam a técnica de esterilização de lesão e reparo tecidual (LSTR), utilizando uma pasta de cloranfenicol, tetraciclina e óxido de zinco/eugenol, à pulpectomia convencional em dentes decíduos, avaliando os resultados clínicos e radiográficos ao longo de 36 meses. No grupo LSTR, a pasta foi aplicada diretamente no canal sem instrumentação extensa, enquanto a pulpectomia convencional incluiu limpeza mecânica, irrigação com hipoclorito de sódio e preenchimento com material endodôntico. Ambas as abordagens apresentaram alta taxa de sucesso clínico e radiográfico, com o LSTR se destacando pela simplicidade e rapidez, reduzindo o desconforto. A pulpectomia convencional, por sua vez, garantiu resultados consistentes na manutenção da saúde radicular. Ambas as técnicas são eficazes, e a escolha depende da complexidade do caso, cooperação da criança e preferência do profissional. Estudos adicionais são necessários para validar os resultados e ampliar sua aplicação clínica.

Em 2024, PARK H.S. *et al.* avaliaram um novo material obturador para canais radiculares à base de iodeto de sódio, buscando uma alternativa mais eficaz e biocompatível aos materiais tradicionais à base de iodofórmio, como o Vitapex. Os pesquisadores desenvolveram e otimizaram a fórmula para aprimorar suas propriedades físico-químicas e antibacterianas. O novo material, denominado L5, atendeu a todos os padrões da ISO 6876, incluindo solubilidade, radiopacidade, viscosidade e capacidade de injeção. Comparado ao Vitapex, o L5 apresentou melhor capacidade de irrigação e maior facilidade de aplicação. Além disso, demonstrou eficácia antibacteriana semelhante à do Vitapex, mas com menor potencial para reabsorção radicular externa, o que pode contribuir para uma maior preservação dos dentes decíduos tratados. A adição de lanolina melhorou a solubilidade do material, tornando-o mais adequado para uso clínico. Como conclusão, o L5 pode ser uma alternativa promissora para a obturação de canais radiculares em dentes decíduos, reduzindo a reabsorção radicular acelerada e prevenindo a perda precoce desses dentes. No entanto, antes de sua aplicação clínica, são necessários mais estudos sobre sua biocompatibilidade e segurança.

6 CONCLUSÃO

De acordo com a revisão realizada, conclui-se que a adoção de alternativas terapêuticas mais simples, porém igualmente eficazes, é essencial para a eliminação da infecção e a preservação do dente decíduo. O principal objetivo desses tratamentos é evitar a extração prematura, que pode comprometer o desenvolvimento da dentição permanente e afetar a saúde bucal da criança a longo prazo. O uso de materiais biocompatíveis, a adaptação de técnicas anestésicas e um planejamento adequado do tratamento são fundamentais para garantir o sucesso da pulpectomia, proporcionando alívio da dor, controle da infecção e manutenção da função do dente até sua substituição natural.

No entanto, ainda são necessários mais estudos para aprofundar a investigação sobre a segurança e os efeitos de determinados compostos, como o L5, Bio-CP e a técnica de LSTR com pasta de cloranfenicol, tetraciclina e óxido de zinco/eugenol, além de materiais como o óxido de zinco combinado com azeite de oliva ozonizado e óleo de Neem, Myristica fragrans e ZOE reforçado com Cloisite 5ª, dentre outros.

Apesar das diversas opções promissoras, nenhum material preenche completamente todos os critérios ideais para a obturação de dentes decíduos, tornando essencial uma seleção criteriosa para minimizar falhas e complicações, garantindo um tratamento mais eficaz e seguro.

A pesquisa contínua é fundamental para aprimorar os materiais disponíveis e desenvolver novas alternativas que melhorem a terapia pulpar e contribuam para um prognóstico mais favorável dos dentes decíduos tratados.

REFERÊNCIAS

AGARWAL, S.; GUPTA, S.; TANDON, S.; MATHUR, R.; RAI, T. S.; KUMAR, M.; RATHORE, A. S. Comparative Evaluation of Ocimum sanctum and Calcium Hydroxide Mix as an Obturating Material in Deciduous Molars: An In Vivo Study. **International Journal of Clinical Pediatric Dentistry**, v. 13, n. 6, p. 617-621, 2020. doi: 10.5005/jp-journals-10005-1840. PMID: 33976485; PMCID: PMC8060936.

ALDRIGUI, J. M.; CADIOLI, I. C.; MENDES, F. M.; ANTUNES, J. L.; WANDERLEY, M. T. Predictive factors for pulp necrosis in traumatized primary incisors: a longitudinal study. International Journal of Paediatric Dentistry, v. 23, n. 6, p. 460-469, 2013.

ALSHENEIFI, T.; HUGHES, C. V. Reasons for dental extractions in children. Pediatric Dentistry, v. 23, n. 2, p. 109-112, 2001.

AMERICAN ACADEMY ON PEDIATRIC DENTISTRY CLINICAL AFFAIRS COMMITTEE-PULP THERAPY SUBCOMMITTEE; AMERICAN ACADEMY ON PEDIATRIC DENTISTRY COUNCIL ON CLINICAL AFFAIRS. Guideline on pulp therapy for primary and young permanent teeth. Pediatric Dentistry, v. 30, n. 7, p. 170-174, 2008.

ARLEY, M. T.; GUEDES, C. C.; BUSSADORI, S. K. Traumatismo em dentes decíduos. In: FERNANDES, K. P. S. et al. Traumatismo Dentoalveolar - Passo a passo permanentes e decíduos. 1. ed. São Paulo: Livraria Santos Editora, 2009. p. 159-214.

BAGRAMIAN, R. A.; GARCIA-GODOY, F.; VOLPE, A. R. The global increase in dental caries. A pending public health crisis. American Journal of Dentistry, v. 22, n. 1, p. 3-8, 2009. PMID: 19281105.

BARBERÍA, E.; LUCAVECHI, T.; CÁRDENAS, D.; MAROTO, M. Free-end space maintainers: design, utilization and advantages. Journal of Clinical Pediatric Dentistry, v. 31, n. 1, p. 5-8, 2006. doi: 10.17796/jcpd.31.1.P87112173240x80m. PMID: 17091648.

BARBIERI, D. S.; TONIAL, F.; LOPEZ, P. V.; SALES MAIA, B. H.; SANTOS, G. D.; RIBAS, M. O. et al. Antiadherent activity of Schinus terebinthifolius and Croton urucurana extracts on in vitro biofilm formation of Candida albicans and Streptococcus mutans. Archives of Oral Biology, v. 59, n. 9, p. 887-896, 2014.

BOMMAREDDY, C. S.; RAMKUMAR, H.; DAKSHINAMURTHY, S.; PAULINDRARAJ, S.; JAYAKARAN, T. G.; SHANKAR, K. Clinical and Radiographic Evaluation of Curcumin as an Obturation Material in Deciduous Teeth: A Randomized Controlled Trial. **International Journal of Clinical Pediatric Dentistry**, v. 15, Suppl. 1, p. S35-S39, 2022. doi: 10.5005/jp-journals-10005-2128. PMID: 35645494; PMCID: PMC9108815.

BRESOLIN, C. R.; MARQUES, R. P. de S.; OKAMURA, B.; COSTA, C.; NETTO, C. M.; LARA, J. S.; MOURA, A. C. V. M.; MENDES, F. M. Efficacy of an iodoform-based filling material for pulpectomy of primary teeth – a 24-month non-inferiority randomized clinical trial. **International Journal of Paediatric Dentistry**, 2021. Disponível em: https://doi.org/10.1111/ipd.12945. Acesso em: 21 jun. 2024.

CAMP, J. H. Diagnosis dilemmas in vital pulp therapy: treatment for the toothache is changing, especially in young, immature teeth. Pediatric Dentistry, v. 30, n. 3, p. 197-205, 2008.

CARDOSO, V. M. O microbioma humano. 2015. Dissertação (Mestrado em Ciências da Saúde) – Universidade Fernando Pessoa, Porto, 2015.

CASSOL, D. V.; DUARTE, M. L.; PINTOR, A. V. B.; BARCELOS, R.; PRIMO, L. G. Iodoform Vs Calcium Hydroxide/Zinc Oxide based pastes: 12-month findings of a Randomized Controlled Trial. **Brazilian Oral Research**, v. 33, p. e002, 2019. doi: 10.1590/1807-3107bor-2019.vol33.0002. PMID: 30758402.

CASTRO, M.; LIMA, M.; LIMA, C.; MOURA, M.; MOURA, J.; MOURA, L. Lesion sterilization and tissue repair with chloramphenicol, tetracyline, zinc oxide/eugenol paste versus conventional pulpectomy: A 36-month randomized controlled trial. **International Journal of Paediatric Dentistry**, v. 33, n. 4, p. 335-345, 2023. doi: 10.1111/ipd.13056. PMID: 36719000.

CHAWLA, H. S.; SETIA, S.; GUPTA, N.; GAUBA, K.; GOYAL, A. Evaluation of a mixture of zinc oxide, calcium hydroxide, and sodium fluoride as a new root canal filling material for primary teeth. Journal of Indian Society of Pedodontics and Preventive Dentistry, v. 26, n. 2, p. 53-58, 2008. doi: 10.4103/0970-4388.41616. PMID: 18603728.

DAHAKE, P. T.; JOSHI, S. S.; KALE, Y. J.; DADPE, M. V.; KENDRE, S. B. Biocompatibility of Ajwain Oil Combined with Eugenol and Zinc Oxide as a Deciduous Root Canal Obturating Material: An In Vivo Study. **International Journal of Clinical Pediatric Dentistry**, v. 16, n. 3, p. 431-436, 2023. doi: 10.5005/jp-journals-10005-2531. PMID: 37496932; PMCID: PMC10367296.

DALAL, R.; GUPTA, A.; SRIVASTAVA, A.; GARG, S.; SHARMA, V.; SHARMA, V. To Evaluate the Success of Natural Compound: Curcumin as Obturating Material in Primary Teeth. **International Journal of Clinical Pediatric Dentistry**, v. 16, n. 6, p. 793-799, 2023. doi: 10.5005/jp-journals-10005-2485. PMID: 38344377; PMCID: PMC10854252.

DEEPAK, B. M.; PRABHAKAR, A. R.; KARUNA, Y. M.; SUGANDHAN, S.; ZAHOOR, N.; MAHENDRAPA, S. A. Evaluation of the Antibacterial Activity of Triclosan-incorporated Root Canal Filling Materials for Primary Teeth against Enterococcus faecalis. **International Journal of Clinical Pediatric Dentistry**, v. 14, n. 3, p. 393-397, 2021. doi: 10.5005/jp-journals-10005-1960. PMID: 34720513; PMCID: PMC8543999.

DENTAL TRAUMA GUIDE: A source of evidence-based treatment guidelines for dental trauma. Dental Traumatology, 2012. Disponível em: https://onlinelibrary.wiley.com/doi/10.1111/j.1600-9657.2011.01068.x. Acesso em: 21 jun. 2024.

DESCONHECIDO. **Anatomia do dente com fases de cárie dentária | Vetor Premium**. Disponível em: <https://br.freepik.com/vetores-premium/anatomia-do-dente-com-fases-de-carie-dentaria_8541615.htm>. Acesso em: 12 fev. 2025.

DIAS-JUNIOR, L. C. de L. et al. Final endodontic irrigation with 70% ethanol enhanced calcium hydroxide removal from the apical third. Journal of Endodontics, v. 47, n. 1, p. 105-111, 2021. Disponível em: https://doi.org/10.1016/j.joen.2020.09.017. Acesso em: 13 set. 2023.

DOS, A.; MACHADO, S. Importância da microbiota intestinal para a saúde humana, enfocando nutrição, probióticos e disbiose. Belo Horizonte: Universidade Federal de Minas Gerais, 2008. Disponível em: http://www.microbiologia.icb.ufmg.br/esp/monografias/62.pdf. Acesso em: 25 jun. 2024.

DRUKTEINIS, S.; DRUKTEINIENE, A.; DRUKTEINIS, L.; MARTENS, L. C.; RAJASEKHARAN, S. Flowable Urethane Dimethacrylate-Based Filler for Root Canal Obturation in Primary Molars: A Pilot SEM and microCT Assessment. **Children**, v. 8, n. 2, p. 60, 2021. doi: 10.3390/children8020060. PMID: 33498353; PMCID: PMC7909394.

DUARTE, M. L.; SIQUEIRA, M.; CASSOL, D. V.; SCARPARO, A.; PRIMO, L. G.; BARCELOS, R. Pulpectomies with Iodoform Versus Calcium Hydroxide-Based Paste: A Preliminary Randomised Controlled Clinical Trial. **Pesquisa Brasileira em Odontopediatria e Clínica Integrada**, v. 23, p. e220119, 2023. Disponível em: https://doi.org/10.1590/pboci.2023.058. Acesso em: 21 jun. 2024.

EL HACHEM, C.; CHEDID, J. C. A.; NEHME, W.; KALOUSTIAN, M. K.; GHOSN, N.; RABINEAU, M.; KHAROUF, N.; HAIKEL, Y.; MANCINO, D. The Contribution of Various In Vitro Methodologies to Comprehending the Filling Ability of Root Canal Pastes in Primary Teeth. **Bioengineering**, v. 10, n. 7, p. 818, 2023. doi: 10.3390/bioengineering10070818. PMID: 37508845; PMCID: PMC10376379.

EL-DESOUKY, S. S.; OMER, S. M. M. M. GHOURABA, R. F.; LATIF, R. M. A. A.; KABBASH, I. A.; HADWA, S. M. Zinc oxide-ozonated olive oil as a new root canal filling material in primary molars: a clinical randomized controlled trial. **Clinical Oral Investigations**, v. 27, n. 12, p. 7395-7405, 2023. doi: 10.1007/s00784-023-05329-z. PMID: 37864602; PMCID: PMC10713656.

ELHEENY, A. A. H. Allium sativum extract as an irrigant in pulpectomy of primary molars: a 12-month short-term evaluation. Clinical and Experimental Dental Research, v. 5, n. 4, p. 420-426, 2019.

ELICHERLA, S. R.; BANDI, S.; VENKATA SAIKIRAN, K.; NUNNA, M.; SAI SAHITI, P.; NUVVULA, S. The clinical and radiographic success of Endoflas compared with other root canal obturating materials in primary teeth: a systematic review. Dental Research Journal, v. 19, p. 72, 2022. PMID: 36407777; PMCID: PMC9667507.

ERAUSQUIN, J.; MURUZÁBAL, M. Root canal fillings with zinc oxide-eugenol cement in the rat molar. Oral Surgery, Oral Medicine, Oral Pathology, v. 24, n. 4, p. 547-558, 1967. doi: 10.1016/0030-4220(67)90436-7.

ESTRELA, C.; ESTRELA, C. R.; HOLLANDA, A. C.; DECURCIO, D. de A.; PÉCORA, J. D. Influence of iodoform on antimicrobial potential of calcium hydroxide. Journal of Applied Oral Science, v. 14, n. 1, p. 33-37, 2006. doi: 10.1590/S1678-77572006000100007.

FREIRE, A. R.; FREIRE, D. E. W. G.; SOUSA, S. A. de; SERPA, E. M.; ALMEIDA, L. de F. D. de; CAVALCANTI, Y. W. Antibacterial and Solubility Analysis of Experimental Phytotherapeutic Paste for Endodontic Treatment of Primary Teeth. **Pesquisa Brasileira em Odontopediatria e Clínica Integrada**, v. 21, p. e0007, 2021. Disponível em: https://doi.org/10.1590/pboci.2021.005. Acesso em: 21 jun. 2024.

GARROCHO-RANGEL, A.; JALOMO-ÁVILA, C.; ROSALES-BERBER, M. Á.; POZOS-GUILLÉN, A. Lesion sterilization tissue repair (LSTR) approach of non-vital primary molars with a chloramphenicol-tetracycline-ZOE antibiotic paste: a scoping review. Journal of Clinical Pediatric Dentistry, v. 45, n. 6, p. 369-375, 2021. doi: 10.17796/1053-4625-45.6.1. PMID: 34996109.

GLENDOR, U. Epidemiology of traumatic dental injuries - a 12-year review of the literature. Dental Traumatology, v. 24, n. 5, p. 603-611, 2008.

GONÇALVES, F. V. A.; GUEDES, O. A.; KACHIYAMA, S. A.; FLAUZINO, L. P.; SILVA JÚNIOR, A. R. D.; ARANHA, A. M. F. Assessment of tooth discoloration induced by root canal filling materials in pediatric dentistry. **Brazilian Dental Journal**, v. 35, p. e245838, 2024. doi: 10.1590/0103-6440202405838. PMID: 39320001; PMCID: PMC11405006.

GOVINDARAJU, L.; JEEVANANDAN, G. Development of an Advanced Material for Obturation in Primary Teeth Based on the Microbiological Analysis of the Antimicrobial Efficacy of Various Concentrations: An In Vitro Study. **International Journal of Clinical Pediatric Dentistry**, v. 16, n. 6, p. 800-803, 2023. doi: 10.5005/jp-journals-10005-2721. PMID: 38344368; PMCID: PMC10854238.

GUEDES-PINTO, A. C.; ISSAO, M.; PRADO, C. Desenvolvimento da dentição mista. In: Odontopediatria. São Paulo: Santos, 1997. p. 93-103.

HACHEM, C. E.; CHEDID, J. C. A.; NEHME, W.; KALOUSTIAN, M. K.; GHOSN, N.; SAHNOUNI, H.; MANCINO, D.; HAIKEL, Y.; KHAROUF, N. Physicochemical and Antibacterial Properties of Conventional and Two Premixed Root Canal Filling Materials in Primary Teeth. **Journal of Functional Biomaterials**, v. 13, n. 4, p. 177, 2022. doi: 10.3390/jfb13040177. PMID: 36278646; PMCID: PMC9589963.

HINOSTROZA-IZAGUIRRE, M. C. et al. Pasta de hidróxido de calcio/yodoformo en pulpectomías de dientes deciduos: Reporte de caso con seguimiento de seis meses. **Odontología Vital**, n. 33, p. 63-72, 2020. Disponível em: http://www.scielo.sa.cr/scielo.php?script=sci_arttext&pid=S1659-07752020000200063&lng=en&nrm=iso. Acesso em: 16 maio 2024.

KASSEBAUM, N. J.; BERNABÉ, E.; DAHIYA, M.; BHANDARI, B.; MURRAY, C. J.; MARCENES, W. Global burden of untreated caries: a systematic review and metaregression. Journal of Dental Research, v. 94, n. 5, p. 650-658, 2015. doi: 10.1177/0022034515573272. PMID: 25740856.

KUMAR, N. K. et al. Effect of triple antibiotic paste and calcium hydroxide on the rate of healing of periapical lesions: a systematic review. Journal of Conservative Dentistry, v. 24, n. 4, p. 307-313, 2021. Disponível em: https://www.jcd.org.in/text.asp?2021/24/4/307/335754. Acesso em: 24 ago. 2023.

LOPES, C.; COSME SILVA, L. O uso de antibióticos na endodontia. Revista da Faculdade de Odontologia de Lins, v. 27, n. 1, p. 69-70, 2017. doi: 10.15600/2238-1236/fol.v27n1p69-70.

LOPES, H. P.; SIQUEIRA JR, J. F. Endodontia - Biologia e Técnica. 4. ed. Rio de Janeiro: Elsevier – Campus, 2015. p. 944-991.

MARQUES, R. P. de S.; MOURA-NETTO, C.; OLIVEIRA, N. M. de; BRESOLIN, C. R.; MELLO-MOURA, A. C. V.; MENDES, F. M. et al. Physicochemical properties and filling capacity of an experimental iodoform-based paste in primary teeth. **Brazilian Oral Research**, v. 34, p. e089, 2020. Disponível em: https://doi.org/10.1590/1807-3107bor-2020.vol34.0089. Acesso em: 21 jun. 2024.

MENNI, A. C.; AMBATI, N. R.; GHANASHYAM PRASAD, M. Clinical and radiographic evaluation of Curcumin Gel mixed Endoflas (CGE) powder as obturating material in primary molars. **Brazilian Dental Science**, v. 23, n. 1, 2020.

MONTEIRO, F. A. et al. O hidróxido de cálcio na endodontia. Ciência Atual, v. 7, n. 1, 2016. Disponível em: https://revista.saojose.br/index.php/cafsj/article/view/315/pdf. Acesso em: 29 ago. 2023.

MOREIRA, R. J. de J. Utilização do hidróxido de cálcio como medicação intracanal. 2022. Trabalho de Conclusão de Curso (Graduação em Odontologia) – Faculdade FASIPE-CPA, Cuiabá, 2022.

NAJJAR, R. S.; ALAMOUDI, N. M.; EL-HOUSSEINY, A. A.; AL TUWIRQI, A. A.; SABBAGH, H. J. A comparison of calcium hydroxide/iodoform paste and zinc oxide eugenol as root filling materials for pulpectomy in primary teeth: a systematic review and meta-analysis. Clinical and Experimental Dental Research, v. 5, n. 3, p. 294-310, 2019. doi: 10.1002/cre2.173. PMID: 31249711; PMCID: PMC6585588.

NAZEMISALMAN, B.; NIAZ, S.; DARVISH, S.; NOTASH, A.; RAMAZANI, A.; LUCHIAN, I. The Antibacterial Properties of a Reinforced Zinc Oxide Eugenol Combined with Cloisite 5A Nanoclay: An In-Vitro Study. **Journal of Functional Biomaterials**, v. 15, n. 7, p. 198, 2024. doi: 10.3390/jfb15070198. PMID: 39057319; PMCID: PMC11278227.

NURKO, C.; RANLY, D. M.; GARCÍA-GODOY, F.; LAKSHMYYA, K. N. Resorption of a calcium hydroxide/iodoform paste (Vitapex) in root canal therapy for primary teeth: a case report. Pediatric Dentistry, v. 22, n. 6, p. 517-520, 2000.

OCHOA RODRÍGUEZ, V. M.; TANOMARU-FILHO, M.; RODRIGUES, E. M.; BUGANÇA, E. de O.; GUERREIRO-TANOMARU, J. M.; FARIA, G. Physicochemical properties and effect of bioceramic root canal filling for primary teeth on osteoblast biology. **Journal of Applied Oral Science**, v. 29, p. e20200870, 2021. Disponível em: https://doi.org/10.1590/1678-7757-2020-0870. Acesso em: 21 jun. 2024.

OCHOA-RODRÍGUEZ, V. M.; COAGUILA-LLERENA, H.; FERNANDES, L.; SOLCIA, A. B.; GUERREIRO-TANOMARU, J. M.; TANOMARU-FILHO, M.; FARIA, G. Evaluation of Solubility, and Volumetric and Morphological Alterations of Bioceramic Filling Material for Primary Teeth: A New Methodological Approach. **International Journal of Dentistry**, v. 2024, p. 5945033, 2024. doi: 10.1155/2024/5945033. PMID: 38957372; PMCID: PMC11217577.

OU-YANG, L. W.; CHANG, P. C.; CHUANG, L. C.; YU, H. T.; TSAI, A. I. Treatment Outcomes of Pulpectomy in Primary Maxillary Incisors Filled with ZOE and Metapex: A Two-year Retrospective Study. **Journal of Clinical Pediatric Dentistry**, v. 45, n. 2, p. 83-89, 2021. doi: 10.17796/1053-4625-45.2.3. PMID: 33951162.

PARK, H. S.; KIM, Y. J.; CHANG, S. J.; LEE, H. H.; HAN, M. R.; LEE, J. H.; KIM, J. S.; KIM, J. B.; SHIN, J. S.; LEE, J. H. Optimization of Sodium Iodide-Based Root Filling Material for Clinical Applications: Enhancing Physicochemical Properties. **Pharmaceutics**, v. 16, n. 8, p. 1031, 2024. doi: 10.3390/pharmaceutics16081031. PMID: 39204376; PMCID: PMC11359924.

PATEL, D. G.; FERNANDES, S.; BAFNA, Y.; CHOKSI, K.; CHAUDHARY, S.; MISHRA, P. Comparative evaluation of zinc oxide-eugenol and zinc oxide with Neem oil in root canal treatment of primary teeth: Split-mouth study with 12 months follow-up. **Ayu**, v. 43, n. 1, p. 8-12, 2022. doi: 10.4103/ayu.ayu_435_20. PMID: 37554415; PMCID: PMC10405886.

PAZELLI, L. C. et al. Prevalence of microorganisms in root canals of human deciduous teeth with necrotic pulp and chronic periapical lesions. Pesquisa Odontológica Brasileira, v. 17, n. 4, p. 367-371, 2003. doi: 10.1590/S1517-74912003000400013.

PEDROTTI, D.; BOTTEZINI, P. A.; CASAGRANDE, L.; BRAGA, M. M.; LENZI, T. L. Root canal filling materials for endodontic treatment of necrotic primary teeth: a network meta-analysis. European Archives of Paediatric Dentistry, v. 24, n. 2, p. 151-166, 2023. doi: 10.1007/s40368-022-00766-y. PMID: 36422832.

PETTERSSON, E. E.; ANDERSSON, L.; SORENSEN, S. Traumatic oral vs non-oral injuries. Swedish Dental Journal, v. 21, n. 2, p. 55-68, 1997.

PETTI, S.; GLENDOR, U.; ANDERSSON, L. World traumatic dental injury prevalence and incidence, a meta-analysis - One billion living people have had traumatic dental injuries. Dental Traumatology, v. 34, n. 2, p. 71-86, 2018.

POZOS-GUILLÉN, A.; GARCIA-FLORES, A.; ESPARZA VILLALPANDO, V.; GARROCHO, A. Intracanal irrigants for pulpectomy in primary teeth: a systematic review and meta-analysis. International Journal of Paediatric Dentistry, v. 26, n. 5, p. 412-423, 2016. doi: 10.1111/ipd.12228.

PRABHAKARAN, P.; MARISWAMY, A. B. A scanning electron microscope evaluation of efficacy of sodium hypochlorite and Allium sativum in smear layer removal in root canals with the use of modified evacuation system: an ex vivo study. Journal of Conservative Dentistry, v. 21, n. 4, p. 401-407, 2018. doi: 10.4103/Jcd.Jcd_373_16.

RODD, H. D.; WATERHOUSE, P. J.; FUKS, A. B.; FAYLE, S. A.; MOFFAT, M. A. Pulp therapy for primary molars. International Journal of Paediatric Dentistry, v. 16, Suppl. 1, p. 15-23, 2006. doi: 10.1111/j.1365-263X.2006.00774.x.

SETIA, V.; PANDIT, I. K.; SRIVASTAVA, N.; GUGNANI, N.; SEKHON, H. K. Space maintainers in dentistry: past to present. Journal of Clinical and Diagnostic Research, v. 7, n. 10, p. 2402-2405, 2013. doi: 10.7860/JCDR/2013/6604.3539. PMID: 24298544; PMCID: PMC3843386.

SETTY, J. V.; SRINIVASAN, I.; SATHIESH, R. T. Comparative Evaluation of Myristica fragrans Essential Oil-Zinc Oxide Mixture with Zinc Oxide Eugenol in Root Canal Filling of Primary Teeth: An In Vivo Study. **International Journal of Clinical Pediatric Dentistry**, v. 16, n. 2, p. 237-243, 2023. doi: 10.5005/jp-journals-10005-2508. PMID: 37519976; PMCID: PMC10373773.

SIJINI, O. T.; SABBAGH, H. J.; BAGHLAF, K. K.; BAGHER, A. M.; EL-HOUSSEINY, A. A.; ALAMOUDI, N. M.; BAGHER, S. M. Clinical and radiographic evaluation of triple antibiotic paste pulp therapy compared to Vitapex pulpectomy in non-vital primary molars. **Clinical and Experimental Dental Research**, v. 7, n. 5, p. 819-828, 2021. doi: 10.1002/cre2.434. PMID: 34060250; PMCID: PMC8543458.

SILVA JUNIOR, M. F.; WAMBIER, L. M.; GEVERT, M. V.; CHIBINSKI, A. C. R. Effectiveness of iodoform-based filling materials in root canal treatment of deciduous teeth: a systematic review and meta-analysis. Biomaterials Investigative Dentistry, v. 9, n. 1, p. 52-74, 2022. doi: 10.1080/26415275.2022.2060232. PMID: 35615468; PMCID: PMC9126566.

SILVA, A. S. M. Microbioma oral: o seu papel na saúde e na doença. 2016. Dissertação (Mestrado em Ciências da Saúde) – Universidade Lusófona de Humanidades e Tecnologias, Lisboa, 2016.

SILVA, L. A. B. da; LEONARDO, M. R.; OLIVEIRA, D. S. B. de; SILVA, R. A. B. da; QUEIROZ, A. M. de; HERNÁNDEZ, P. G. et al. Histopathological evaluation of root canal filling materials for primary teeth. Brazilian Dental Journal, v. 21, n. 1, p. 38-45, 2010. Disponível em: https://doi.org/10.1590/S0103-64402010000100006. Acesso em: 21 jun. 2024.

SLEET, D. A. The global challenge of child injury prevention. International Journal of Environmental Research and Public Health, v. 15, n. 9, p. e1921, 2018. doi: 10.3390/ijerph15091921.

SMAÏL-FAUGERON, V.; COURSON, F.; DURIEUX, P.; MULLER-BOLLA, M.; GLENNY, A. M.; FRON CHABOUIS, H. Pulp treatment for extensive decay in primary teeth. Cochrane Database of Systematic Reviews, v. 8, p. CD003220, 2014. doi: 10.1002/14651858.CD003220.pub2. PMID: 25099759.

SROUSSI, H. Y.; EPSTEIN, J. B.; BENSADOUN, R. J.; SAUNDERS, D. P.; LALLA, R. V.; MIGLIORATI, C. A. et al. Common oral complications of head and neck cancer radiation therapy: mucositis, infections, saliva change, fibrosis, sensory dysfunctions, dental caries, periodontal disease, and osteoradionecrosis. Cancer Medicine, v. 6, n. 12, p. 2918-2931, 2017.

STRUZYCKA, I. The oral microbiome in dental caries. Polish Journal of Microbiology, v. 63, n. 2, p. 127-135, 2014. PMID: 25115106.

SUNIL; ANAND, S.; AHMAD, A.; PRAKASH, R.; SINGH, A.; MEGHA, V. Clinical and Radiographic Evaluation of Various Herbal Products Used with Zinc Oxide as an Obturating Material in Primary Teeth: An In Vivo Study. **Journal of Contemporary Dental Practice**, v. 24, n. 9, p. 692-699, 2023. doi: 10.5005/jp-journals-10024-3559. PMID: 38152944.

TUNISON, W. et al. Dental arch space changes following premature loss of primary first molars: a systematic review. Disponível em: https://www.aapd.org/globalassets/media/publications/archives/297-302.pdf. Acesso em: 23 out. 2024.

VARELLA, D. Microbioma humano. Drauzio Varella, 2021. Disponível em: https://drauziovarella.uol.com.br/drauzio/artigos/microbioma-humano-artigo/. Acesso em: 30 jan. 2021.

WANDERLEY, M. T. et al. Traumatismos nos dentes decíduos: entendendo sua complexidade. Revista da Associação Paulista de Cirurgiões Dentistas, v. 68, n. 3, p. 194-200, 2014.

WANDERLEY, M. T.; MELLO-MOURA, A. C. V.; MOURA NETTO, C. de; BONINI, G. A. V. C.; CADIOLI, I. C.; PROKOPOWITSCH, I. Lesões traumáticas em dentes decíduos e permanentes. In: GUEDES-PINTO, A. C. Odontopediatria. 8. ed. São Paulo: Santos, 2010. p. 707-757.

WASNIK, M. B.; MITTAL, R.; SAJJANAR, A.; GAHLOD, N.; KHEKADE, S.; SHUKLA, H. Comparative Evaluation of Antimicrobial Efficacy of Zinc Oxide Eugenol with Zinc Oxide Mixed with Three Herbal Products to be Used as Root Canal Filling Material: An In Vitro Study. **International Journal of Clinical Pediatric Dentistry**, v. 15, Suppl. 1, p. S40-S46, 2022. doi: 10.5005/jp-journals-10005-2129. PMID: 35645491; PMCID: PMC9108819.

WUERSCHING, S. N.; DIEGRITZ, C.; HICKEL, R.; HUTH, K. C.; KOLLMUSS, M. A comprehensive in vitro comparison of the biological and physicochemical properties of bioactive root canal sealers. **Clinical Oral Investigations**, v. 26, n. 10, p. 6209-6222, 2022. doi: 10.1007/s00784-022-04570-2. PMID: 35660956; PMCID: PMC9525420.

ZACHARCZUK, G. A.; TOSCANO, M. A.; LÓPEZ, G. E.; ORTOLANI, A. M. Evaluation of 3Mix-MP and pulpectomies in non-vital primary molars. **Acta Odontológica Latinoamericana**, v. 32, n. 1, p. 22-28, 2019. PMID: 31206571.

ZAHRAN, S.; WITHERDEN, E.; MANNOCCI, F.; KOLLER, G. Characterization of root canal microbiota in teeth diagnosed with irreversible pulpitis. Journal of Endodontics, v. 47, n. 3, p. 415-423, 2021. doi: 10.1016/j.joen.2020.12.009.