FACULDADE SETE LAGOAS - FACSETE

MARCELO DE ANDRADE FLORES

GUIAS CIRÚRGICOS EM CARGA IMEDIATA NOS PLANEJAMENTOS IMPLANTOLOGICOS

São Paulo
2022

MARCELO DE ANDRADE FLORES

GUIAS CIRÚRGICOS EM CARGA IMEDIATA NOS PLANEJAMENTOS IMPLANTOLOGICOS

Monografia apresentada ao curso de especialização lato sensu da Faculdade Sete Lagoas – FACSETE, como requisito parcial à obtenção do título de especialista em Implantodontia.

Orientador: Prof. Dr. Dario Paterno Junior.

São Paulo
2022

MARCELO DE ANDRADE FLORES

GUIAS CIRÚRGICOS EM CARGA IMEDIATA NOS PLANEJAMENTOS IMPLANTOLOGICOS

Monografia apresentada ao curso de Especialização Lato Sensu FACSETE, como requisito parcial para conclusão do Curso de Especialização em Implantodontia.

Orientador: Prof. Dr. Dario Paterno Junior

Aprovado em:

BANCA EXAMINADORA

_____/____/_____

Prof.

_____/____/_____

Prof.

_____/____/_____

Prof.

Assinatura: _____

DEDICATÓRIA

Dedico este trabalho primeiramente a Deus, especialmente à minha filha que é motivo de inspiração e superação diária e ao meu companheiro de vida que me apoia nas minhas escolhas e decisões, à minha mãe guerreira incansável, ao meu pai e irmãos;

E ao corpo docente.

AGRADECIMENTOS

Agradeço a Deus por ter me dado saúde e força para superar as dificuldades. A minha filha Heloísa, meu amor e inspiração diárias e à minha família.

Deixo também um agradecimento especial ao professor Dr. Dario Paterno Junior que me apoiou na escolha do tema e toda a equipe de professores que nesse período me encorajaram e me apoiaram fazendo com que essa etapa fosse concluída.

“A sorte não existe. Aquilo a que chamas sorte é o cuidado com os pormenores”.

Winston Churchill

RESUMO

A estética é fundamental para todos os seres humanos, porém mais do que isso, a funcionalidade de todo o corpo humano é essencial, porém de forma natural nem sempre é possível conseguir manter e, especialmente com os dentes que podem ser atrelados desde a problemas de saúde até a falta de higiene, podem ocorrer problemas que resultarão na perda funcional e na perda estética. Por isso, pode ser considerado que a implantodontia possui grande importância não apenas para cumprir as funções estéticas, mas também mecânicas e funcionais. O presente trabalho é apresentado para mostrar que para auxiliar nesta retomada das funções estéticas e funcionais, pode ser avaliada a utilização de guias para auxiliar na implantodontia. Por isso, a revisão de literatura é essencial para juntar fatos que mostrem a importância sobre o tema. Diante disso, também poderá ser observado que assim como em diversas atividades profissionais, o planejamento também é um fator decisivo na realização das atividades e, na odontologia, especialmente na implantodontia, isto não é diferente. Por isso, o presente trabalho irá mostrar guias relacionados a implantodontia como forma de ampliar os conhecimentos relacionados ao tema.

Palavras-chave: Guia cirúrgico;carga imediata

ABSTRACT

Aesthetics is fundamental for all human beings, but more than that, the functionality of the entire human body is essential, but naturally it is not always possible to maintain and especially with teeth that can be linked since problems of health until the lack of hygiene, losses can occur that will result in functional loss and aesthetic loss. Therefore, it can be considered that implantology has great importance not only to fulfill the aesthetic functions, but also mechanical and functional. The present work is presented to show that to assist in this resumption of aesthetic and functional functions, the use of guides to assist in implantology can be evaluated. Therefore, the literature review is essential to gather facts that show the importance on the topic. In view of this, it can also be observed that, as in several professional activities, planning is also a decisive factor in carrying out activities and, in dentistry, especially in implantology, this is no different. Therefore, the present work will show guides related to implantology as a way to expand the knowledge related to the theme.

Keywords: Surgical guide; implantology; cad cam; guided surgery.

LISTA DE ILUSTRAÇÕES

Figura 1 - Planejamento de guias cirúrgicos 16
Figura 2 - Guia acrílico ou resina transparente 21
Figura 3 - Guia cirúrgico 22
Figura 4 - Projeto assistido por computador 23
Figura 5 - Passo a passo para Cad/Cam 24
Figura 6 - Fases completas com uso de guias 25

SUMÁRIO

1. INTRODUÇÃO 11
2. REVISÃO DE LITERATURA..... 133
3. CONCLUSÃO..... 28
4. REFERENCIAS 29

1. INTRODUÇÃO

Guias cirúrgicos são criados para estar em conformidade com o design protético. Eles registram a localização e as angulações do implante. Muitas técnicas estão disponíveis para a construção do gabarito cirúrgico. Estes são baseados no osso disponível, que pode ser revelado em estudos radiográficos, colocação de dentes protéticos em modelos de diagnóstico e a natureza da oclusão, conforme afirmação de Bavar (2008).

Maney et al (2012) acrescentaram que os implantes dentários são uma opção amplamente aceita e previsível para substituir dentes perdidos. A colocação precisa de implantes endósseos é necessária para uma restauração ideal. Para facilitar a colocação do implante em posições ideais, os dentistas restauradores fabricam guias cirúrgicos que são usados durante a cirurgia para guiar a broca do cirurgião e, finalmente, colocam os implantes na posição correta e na angulação correta. Um guia cirúrgico ideal incorpora a angulação ideal do implante e o contorno facial, estabilidade e assepsia durante a colocação do implante cirúrgico e transparência para uma boa visualização e ajuste.

Hinckfuss et al (2012) afirmaram que é necessário analisar corretamente a posição do implante, pois é a chave do sucesso estético e funcional. O alcance do objetivo da posição ideal do implante pode ser afetado pela seleção de casos, planejamento de tratamento com prótese dentária, preparação do local, experiência do cirurgião e uso de um guia cirúrgico. O efeito combinado do design do guia cirúrgico, da experiência do cirurgião e do tamanho da área desdentada na precisão da colocação do implante é o que irá determinar o sucesso.

De acordo com Maney (2012) normalmente, uma vez fabricada a guia, uma furadeira é usada para colocar um orifício piloto no que parece ser uma posição restauradora ideal para o implante no modelo de estudo. Infelizmente, essa posição nem sempre está alinhada com a morfologia óssea da crista alveolar subjacente. Por esse motivo, as guias cirúrgicas fabricadas a partir desses modelos de diagnóstico frequentemente não podem ser usadas pelos cirurgiões para colocar o implante dentro da caixa óssea. Frequentemente, são necessários procedimentos adicionais de aumento ósseo antes ou imediatamente após a colocação do implante para garantir uma posição de implante que corresponda a um resultado restaurador ideal e neste momento que entram os guias cirúrgicos.

Conforme D’Souza e Aras (2012) os modelos de guias cirúrgicos não apenas auxiliam no diagnóstico e no planejamento do tratamento, mas também facilitam o posicionamento e a angulação adequados dos implantes no osso. Além disso, a colocação de implantes orientados à restauração realizada com um modelo de guia cirúrgico pode diminuir as complicações clínicas e laboratoriais, portanto, o aumento da demanda por implantes dentários resultou no desenvolvimento de técnicas mais novas e avançadas para a fabricação desses modelos.

A tecnologia avança a cada dia de forma muito ágil em todas as áreas e na área da saúde isto não é diferente, principalmente no sentido de proporcionar ao cliente segurança no momento de realizar implantes odontológicos.

Mesmo com a evolução, ainda se utilizam métodos milenares na implantodontia, especialmente pela utilização de guias que permitem que a implantação seja realizada da forma correta e necessária para atender às necessidades dos pacientes.

Mesmo diante do avanço da tecnologia, conforme Nelogi et al (2014), o planejamento é essencial na implantodontia, pois a essência é a avaliação adequada do local do implante por meio de exame, palpação e métodos radiográficos e, com isto diferentes métodos radiográficos têm sido utilizados para avaliar a quantidade e a arquitetura óssea no local do implante proposto, variando de modelos convencionais a tridimensionais.

Ainda conforme Nelogi et al (2014), a avaliação dos locais do implante e sua avaliação posterior podem ser aprimoradas usando modelos de radiografia com marcadores radio opacos para a colocação de implantes nos locais propostos.

Diante disto, Nanda e Jain (2012) afirmaram que há muitos tipos de guias cirúrgicos possuem por objetivo alcançar a colocação correta do implante e as informações adquiridas na fase de planejamento pré-operatório são transferidas para o guia cirúrgico, portanto, os conceitos de design variam de simples não limitativos a parcialmente limitadores e, finalmente, a guias cirúrgicos completamente limitantes.

Por isso o presente estudo que possui a finalidade de apresentar um pouco acerca dos conceitos de guias e suas utilizações, além de demonstrar que o planejamento, exames, enceramento e a estética são assuntos que não podem ser deixados de lado quando o assunto é implantodontia.

Especialmente se for levado em consideração o que afirmaram Nelogi et al (2014) pois, a colocação precisa e apropriada de um implante dentário com angulação adequada para alcançar os resultados estéticos e funcionais desejados sempre foi um desafio para um implantologista.

Vale ressaltar que a implantologia é um campo multidisciplinar; portanto, uma abordagem em equipe entre um cirurgião maxila-facial e um protodontista é essencial na reabilitação precisa e eficaz do paciente.

Qualquer falha de comunicação entre o cirurgião e o protodontista leva a confusão no momento da colocação do implante em relação à posição ou angulação de um implante.

Essa confusão pode tornar um implante não restaurável, principalmente na região anterior da maxila.

A metodologia utilizada foi a busca por artigos técnicos, de forma que pudesse ser realizada uma revisão de literatura do tema, com pesquisas em nível nacional e internacional, não sendo restrito o período de data, pois há temas tão relevantes que mesmo com publicações acima de 20 anos, ainda possuem significância e fazem muito sentido para os dias atuais.

As palavras chaves como *surgical, guides, implantology, cad cam, guided surgery,* foram utilizadas para buscar nos sites da Scielo, PubMed e Journal of Oral Implantology artigos referentes ao tema proposto.

2. REVISÃO DE LITERATURA

Conforme Elian et al (2015) o primeiro trabalho sobre implantes imediatos foi publicado em 1978, e o interesse aumentou desde então e a colocação de implantes nas cavidades de extração demonstrou ser tão previsível quanto os implantes colocados em locais cicatrizados. O uso de posicionamento imediato na região anterior superior, onde a estética é de importância crítica, demonstrou um potencial problema.

De acordo com Asensio et al (2019) o titânio e suas ligas constituem os materiais-padrão ouro para a implantologia oral, nos quais seu desempenho é condicionado principalmente pela capacidade de osseointegração no osso do hospedeiro.

Asensio et al (2019) também afirmaram que uma das principais características que os implantes dentários e ortopédicos devem cumprir é a capacidade de osseointegração com o tecido ósseo hospedeiro, permitindo um desempenho mecânico duradouro.

Ainda de acordo com Asensio et al (2019) a implantação de implantes dentários tornou-se um tratamento comum para a substituição de dentes perdidos ou danificados devido à grande aceitação das terapias com implantes, com uma colocação estimada de mais de dois milhões de implantes por ano em todo o mundo, e espera-se uma tendência a aumentar seu uso devido à maior expectativa de vida da população.

Guzmán et al (2019) também relataram que a implantodontia é uma opção bastante confiável, principalmente quando afirma que a colocação de implantes dentários emergiu recentemente como uma opção de tratamento previsível para restaurar pacientes desdentados, no entanto, algumas complicações são atribuídas a essa técnica, incluindo perfurações corticais ou dentárias e danos a estruturas anatômicas específicas, como o nervo alveolar inferior ou o seio maxilar, devido ao posicionamento incorreto do implante, por isso é essencial que o planejamento ocorra de forma adequada.

Para efeitos de dúvidas, também pode ser utilizada as normas ABNT que estão prescritas na NBR ISO 14801:2016 onde especifica um método de teste dinâmico de implantes dentários pós-endósseos simples do tipo transmucoso em combinação com seus componentes protéticos pré-fabricados.

É mais útil para comparar implantes dentários endósseos de diferentes modelos ou tamanhos, porém esta Norma não é um teste das propriedades fundamentais de fadiga dos materiais dos quais são feitos os implantes endósseos e os componentes protéticos.

Esta Norma não é aplicável a implantes dentários com comprimentos endósseos inferiores a 8 mm, nem a acessórios magnéticos. Embora a ISO 14801:2016 simule a carga funcional de um implante dentário endósseo em condições de "pior caso", ela não é aplicável para prever a in vivo desempenho de um implante dentário endósseo ou prótese dentária, particularmente se vários implantes dentários endósseos forem utilizados para uma prótese dentária.

Amoroso et al (2012) relataram que o planejamento e a previsão de todos os fatores cirúrgicos e protéticos envolvidos no tratamento reabilitador são de suma

importância, procurando à eliminação de problemas que possam comprometer a estética e função das futuras restaurações implanto suportadas. As informações de um bom enceramento serão cruciais para que o profissional possa chegar às conclusões relativas ao tipo de prótese que será aplicada, aproveitando o uso de diagnósticos complementares. As etapas que antecedem o ato cirúrgico são tão importantes quanto o ato cirúrgico em si.

Chrcanovic et al (2010) também complementaram que o planejamento pré-cirúrgico é essencial para obter implantes estéticos e funcionais.

Forna e Forna (2019) afirmaram que um planejamento adequado da estética facial ideal deve envolver uma abordagem multidisciplinar com a inclusão de periodontistas, ortodontistas, cirurgiões orais e especialistas em implantologia. O dentista deve considerar vários fatores que influenciam o resultado estético, tais como posição do dente, posição da raiz dos dentes adjacentes, biótipo do periodonto, forma do dente, linha do sorriso, anatomia do local do implante e posicionamento do implante.

Asensio et al (2019) justifica que o uso de implantes que evitam a perda do dispositivo geralmente obtém resultados muito bons e atinge quase 90% de sucesso após 10 a 15 anos de implantação, no entanto, entre 5% e 11% dos implantes dentários não atingem um grau satisfatório de osseointegração no osso maxilofacial, levando à falha do implante e alteração da função oral, implicando dano físico e econômico ao paciente e ao especialista.

Dias et al (2016) explicaram também que um planejamento inadequado e a falta de comunicação entre o cirurgião e o protesista podem levar a resultados indesejáveis, proporcionando um resultado indesejado como implantes mal posicionados resultando em distribuição de forças não axiais, promovendo dissipação inadequada das cargas, aumento na concentração de tensão e eventual perda da osseointegração.

Portanto, Asensio et al (2019) afirmaram que o desenvolvimento de uma estratégia melhor para preservar a estabilidade a longo prazo dos implantes, que é facilmente viável pelos processos industriais, constitui uma prioridade que deve ser abordada sob uma perspectiva tecnológica e inovadora, já que as falhas ocorrem a problemas biológicos e biomecânicos que podem ser identificados facilmente em um correto planejamento.

O planejamento deve ser realizado de forma ampla, considerando inclusive

as questões de possíveis contaminações aos pacientes, por isso Shetty et al (2018) comentaram que atualmente, a contaminação cruzada nas clínicas e laboratórios dentários é uma preocupação crescente, após vários estudos constatarem que a transmissão da infecção ocorre principalmente pelas impressões contaminadas ou desinfecção inadequada do equipamento de laboratório ou manuseio inadequado dos itens clínicos após a chegada aos laboratórios dentários.

Dias et al (2016) também explicaram que na implantodontia, a necessidade de prever resultados diante de situações críticas é uma rotina, sendo melhor protocolo terapêutico para um implante dentário aquele que resulta na osseointegração e, ao mesmo tempo, em uma posição ideal do implante para a confecção de uma restauração funcional e estética.

Confrme figura 1, quando é utilizado um guia cirúrgico, o planejamento também é realizado previamente, conforme afirmaram Geng et al (2015).

Figura 1 - Planejamento de guias cirúrgicos

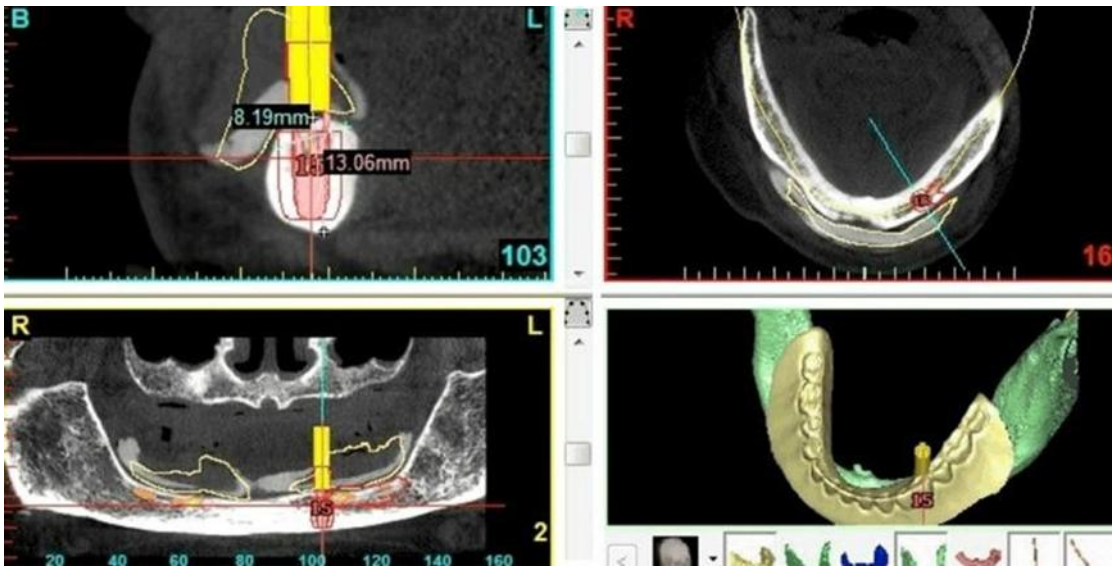

Fonte: Geng et al (2015)

Dentro deste planejamento, Geng et al (2015) afirmaram que existem 6 passos para um bom planejamento e cirurgia adequada:

- Primeiro, um modelo de diagnóstico radiopaco ou um modelo das próteses existentes do paciente, parcial ou total, é fabricado para entender os requisitos estéticos e funcionais do paciente.
- Segundo, é realizada uma tomografia computadorizada do arco do paciente

é obtida usando um dispositivo de TC de feixe cônico e o modelo de diagnóstico radiopaco foi utilizado durante a tomografia computadorizada.

- Terceiro, é realizado o planejamento cirúrgico digital tridimensional (TC) baseado em TC. Com o software, os implantes são virtualmente colocados de acordo com a anatomia óssea e o design protético.
- Quarto, o CAD do guia cirúrgico é realizado, onde o clínico projetou o modelo de perfuração em um ambiente CAD, seguido pelo CAM do guia cirúrgico para transferir o plano digital para o ambiente cirúrgico.
- Quinto, a cirurgia assistida por computador é concluída. Todas as cirurgias são realizadas sob anestesia local com primacaína.
- O sexto passo incluiu TC pós-operatória e correspondência. A TC pós-operatória é realizada utilizando os mesmos parâmetros da TC pré-operatória.

De acordo com Dias et al (2016) é importante fazer uso de ferramentas que viabilizem um planejamento integrado prévio à cirurgia de implantes e à reabilitação protética, tais como o enceramento de diagnóstico, montagem dos modelos em articulador semi ajustável (ASA), radiografias, tomografias computadorizadas (TC) e confecção de guias para serem utilizados nas diferentes fases do tratamento.

Ainda conforme Dias et al (2016) tradicionalmente, as radiografias periapicais e panorâmicas são usadas em conjunto com modelos de diagnóstico, para verificar a situação óssea enquanto se determina a angulação e a posição do implante, porém não pode ser a única fonte de análise e informação para determinar a exata posição tridimensional.

Diante disso, Garib et al (2007) afirmou que perante as dificuldades ou limitações na obtenção de informações para o diagnóstico com o uso de radiografias convencionais, as imagens tridimensionais começaram a atrair grande interesse dos odontólogos.

Para Dias et al (2016) as tomografias computadorizadas (TC) e tomografias computadorizadas de feixe cônico (TCFC) permitem uma avaliação tridimensional da anatomia individual do paciente, proporcionando informações de quantidade óssea e das estruturas anatômicas críticas, antes da cirurgia.

E Garib et al (2016) complementou que a tomografia computadorizada de

feixe cônico representa o desenvolvimento de um tomógrafo relativamente pequeno e de menor custo, especialmente indicado para a região dentomaxilofacial. O desenvolvimento desta nova tecnologia está provendo à odontologia a reprodução da imagem tridimensional dos tecidos mineralizados maxilofaciais, com mínima distorção e dose de radiação significantemente reduzida em comparação à TC tradicional.

Dias et al (2016) o enceramento diagnóstico, que deve ser feito antes da cirurgia é, juntamente com os exames de imagem, a etapa mais importante do planejamento protético. Isso porque ele permite antecipar as informações, orientar os pacientes a respeito do tratamento e das modificações que podem surgir durante sua execução e, posteriormente, ser utilizado para a confecção do guia cirúrgico. O protesista é quem elabora o plano de tratamento restaurador. Portanto, ele deve confeccionar um enceramento diagnóstico com a função de determinar a posição e anatomia exatas dos dentes a serem restaurados.

Conforme Borges (2014) afirmou que em pacientes edêntulos, os dentes artificiais são posicionado na prótese removível completa por ajustes no rebordo de cera e prova do arranjo dentário para para alcançar a harmonia estética e funcional.

Conforme Dias et al (2016), de posse de um correto enceramento diagnóstico e exames radiográficos e/ou tomográficos apropriados, o cirurgião pode estudar e determinar com a equipe, a posição ideal dos implantes nas áreas desejadas.

De acordo com Dias et al (2016) no passado, a localização e a inclinação dos implantes eram ditadas pela quantidade de osso residual. Frequentemente, isso gerava um problema para o protesista, que se deparava com dificuldades operatórias para confeccionar uma prótese adaptada à situação cirúrgica, na tentativa de restaurar a função, nesses casos, a estética, por ser uma preocupação secundária, geralmente era sacrificada. Contudo, depois de se submeterem a tratamentos extensos com implantes, que envolvem grandes procedimentos cirúrgicos, os pacientes desejam próteses agradáveis, tanto do ponto de vista funcional quanto estético.

De acordo com Forna e Forna (2019) o componente estético é fundamental para o bom resultado e a satisfação dos pacientes em relação à terapia implante-protética.

Fortin et al (2000) complementa que pode ser utilizado um gabarito e pode ser

usado não apenas em situações anatômicas críticas, mas também na colocação do implante em uma posição ideal no osso, pois elimina possíveis erros de posicionamento manual e combina o planejamento com os requisitos protéticos.

Porém, os autores ainda explicam que o sucesso do resultado estético depende principalmente da otimização dos algoritmos específicos para o estágio pró-implante e implante, bem como do projeto e execução tecnológica da futura restauração protética. (Forna e Forna, 2019).

Dias et al (2016) relataram que a posição correta dos implantes é possível determinar somente após ter em posse o enceramento e radiografias e/ou tomografias apropriadas.

Forna e Forna (2019) também afirmaram que devem ser considerados outros fatores, como limites anatômicos do local do implante, status periodontal, parâmetros oclusais, pois podem alterar diretamente o resultado estético final, portanto devem ser avaliados antes do planejamento dos parâmetros estéticos da futura restauração protética. O resultado estético pode ser aprimorado com o uso de novas tecnologias digitais baseadas em aplicativos de software para avaliação de índices clínicos e biológicos do campo protético, planejamento virtual do posicionamento dos implantes e projeção do projeto de restauração protética futura.

Forna e Forna (2019) são categóricos quando relatam que existem fatores muito importantes que influenciam o resultado estético das restaurações apoiadas por implantes, podendo ser consideradas a seleção de pacientes e linha de sorriso, posição do dente, posição radicular dos dentes adjacentes, biótipo do periodonto e formato do dente, a anatomia óssea do local do implante e a posição do implante.

De acordo com Dias et al (2016) os guias são dispositivos desenvolvidos para o pré, trans e/ou pós-operatório que permitem à equipe visualizar as peculiaridades do caso, além de facilitar a comunicação com o paciente e com outros profissionais envolvidos no tratamento. O principal objetivo dos guias é posicionar ou localizar adequadamente os implantes para alcançar resultados estéticos, funcionais e fonéticos satisfatórios.

Dias et al (2016) afirmaram que após o cirurgião e o protesista entrarem em consenso com o tipo e forma do tratamento planejado, o protesista assume a responsabilidade de construção de um guia para auxiliar o cirurgião no momento do implante, levando em consideração que a posição não possa comprometer a

restauração protética.

Fawaz et al (2016) explicaram que, com a fabricação auxiliada por computador digital é possível fornecer um resultado de tratamento mais preciso, pois a tecnologia evoluiu muito, especialmente com a utilização do Cad Cam oferecendo melhores resultados em suporte dentário, suporte mucosa e suporte ósseo, sendo os dois últimos utilizados principalmente em casos completamente desdentados.

Dias et al (2016) afirmaram que os guias cirúrgicos há muito tempo são considerados uma ferramenta importante para garantir o correto posicionamento dos implantes durante a cirurgia, tanto quanto à inclinação mésio-distal e vestíbulo-lingual quanto ao aprofundamento apical do implante, no entanto, devido a sua utilização apenas no momento cirúrgico, podem haver situações ósseas limitantes em que o guia indica um adequado posicionamento para o implante. Geralmente essa situação ocorre porque era necessária uma reconstrução do tecido ósseo da área, visando instalar o implante na posição protética mais adequada. Isso indica que a relação entre a prótese final e as estruturas ósseas não foram bem visualizadas antes da cirurgia.

Geng et al (2015) afirmaram que a precisão da colocação do implante com o uso de guias cirúrgicos suportados por dentes é supostamente superior ao do uso de guias suportados por ossos e mucosas, porém, poucos estudos relataram a precisão de modelos parcialmente guiados e totalmente guiados.

Mesmo assim, Dias et al (2016) afirmou que os guias são dispositivos que permitem visualizar as limitações e deficiências do caso, apresentar ao paciente o grau de dificuldade da situação clínica e localizar adequadamente os implantes com o objetivo de alcançar resultados estéticos, funcionais e fonéticos satisfatórios.

Porém, Cunha et al (2020) ainda salientou que a colocação correta do implante por meio de um software de planejamento de pré-tratamento ainda está sujeita a desvios entre as posições de implante planejadas e alcançadas. A imprecisão nesse nível pode ter consequências drásticas, incluindo trauma neuro vascular, portanto, são necessários dados adicionais para avaliar a precisão de tais programas de software de planejamento de implantes guiados por computador.

Fedeli Júnior et al (2001) e Dias et al (2016) expuseram que os guias são classificados de acordo com o objetivo, sendo os guias diagnósticos, estéticos,

radiográficos, cirúrgicos e de transferência.

Dias et al (2016) complementaram que a confecção de vários guias para um mesmo caso clínico tomaria muito tempo, além de gerar custos adicionais. Desta forma, é mais interessante que um único guia apresente as funções necessárias para suprir todas as necessidades do paciente.

Segundo Török et al (2020) as modernas tecnologias e softwares de imagem 3D podem ser de grande ajuda no planejamento pré-operatório da cirurgia de implante dentário, pois a posição do implante é praticamente planejada e transferida para a área cirúrgica usando um modelo de guia de broca de implante e resultando em maior controle do procedimento.

Török et al (2020) explicaram também que a cirurgia de implante é um procedimento invasivo, durante o qual os modelos cirúrgicos entram em contato com sangue, mucosas lesadas e osso, lembrando que há a necessidade de esterilização da forma correta, pois microrganismos podem entrar facilmente na ferida cirúrgica e afetar negativamente o sucesso da cirurgia e a vida útil do implante.

Mori et al (2019) orientaram que as próteses dentárias fixas, apoiadas em implantes, com arco de parafuso completo, mantêm uma alta taxa de sucesso a longo prazo e são consideradas o padrão ouro por muitos clínicos.

Conforme Geng et al (2015) existem também os guias fabricados em acrílico, que é necessário realizar um projeto prévio no computador, conforme as figuras 2.

Figura 2 - Guia acrílico ou resina transparente



Fonte: Geng et al (2015)

Ainda conforme Geng et al (2015), o modelo cirúrgico totalmente guiado é projetado e usado para a preparação do local da osteotomia e a entrega do implante. Os locais de osteotomia são preparados usando guias de perfuração cirúrgica removíveis e sequenciais, conforme a figura 3.

Figura 3 - Guia cirúrgico



Fonte: Geng (2015).

De acordo com Geng et al (2015) é necessário que seja realizado o projeto antes pelo computador, formatando o guia de acordo com a necessidade e o apontamento do planejamento, conforme é demonstrado na figura 4.

Figura 4 - Projeto assistido por computador

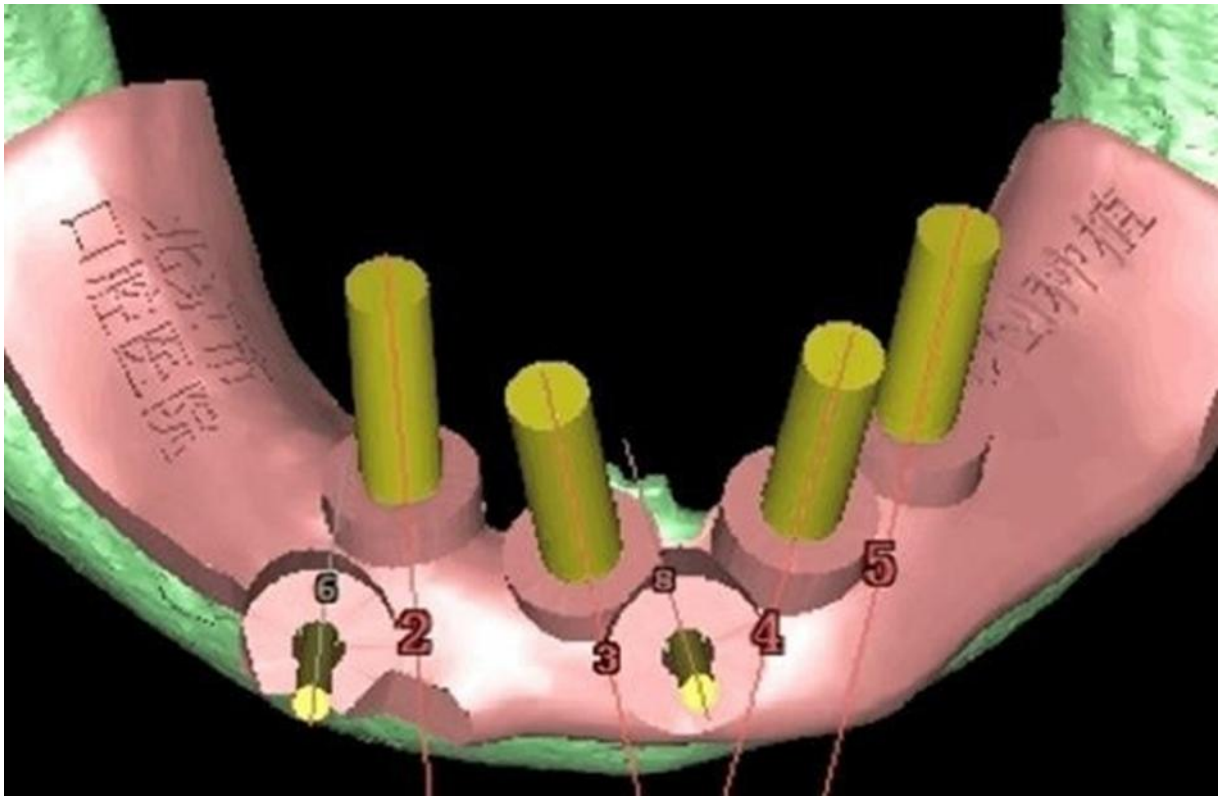

Fonte: Geng (2015)

Esta tecnologia é eficaz, conforme afirmaram Geng et al (2015) pois, pode ser realizada usando um modelo cirúrgico estático que reproduz a posição virtual do implante diretamente dos dados da TC e não permite modificações intraoperatórias da posição do implante ou de um sistema de navegação cirúrgica (guia dinâmico) que reproduz a posição virtual do implante diretamente dos dados da TC e permite alterações intraoperatórias na posição do implante. As guias cirúrgicas de CAD / CAM permitem ao clínico atender às demandas funcionais e estéticas e garantir posicionamento preciso e resultados protéticos previsíveis.

Conforme a figura 5, de acordo com Guzmán et al (2019), após a medição dentária, o planejamento é realizado e as informações são realizadas em um *software* especifico, criando o desenho da guia da forma desejada e, posteriormente é enviada para a impressora 3D que executará a confecção da guia,

Figura 5 - Passo a passo para Cad/Cam

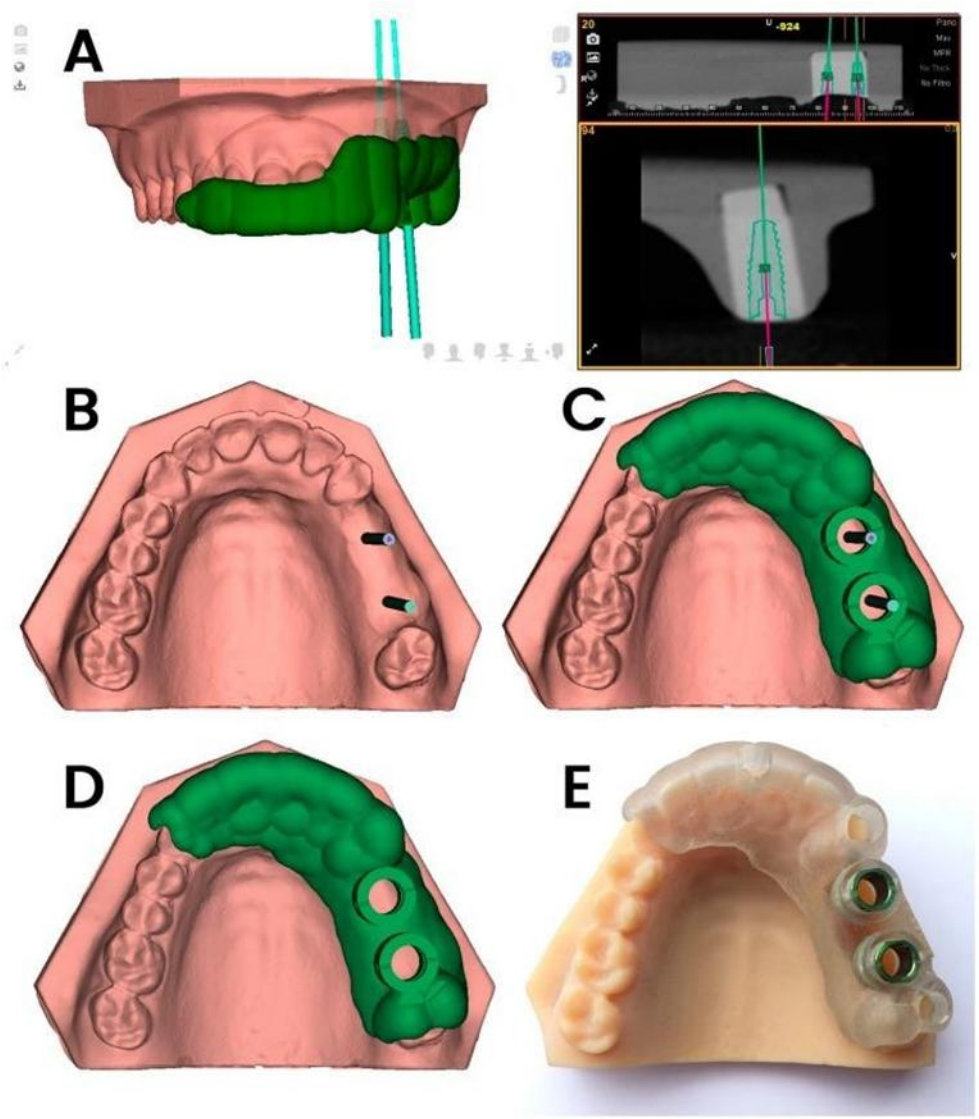

Fonte: Guzmán et al (2019)

Portanto, conforme Guzmán et al (2019), a tecnologia tem avançado e colabora com os profissionais de odontologia e afirma que a utilização do Cad Cam é uma forma de auxiliar os pacientes a acompanharem todo o processo de desenvolvimento de sua prótese também.

Na forma prática, Fawaz et al (2016) apresentou a evolução, desde o planejamento até o resultado final da utilização de guia cirúrgico, conforme figura 6.

Figura 6 - Fases completas com uso de guias

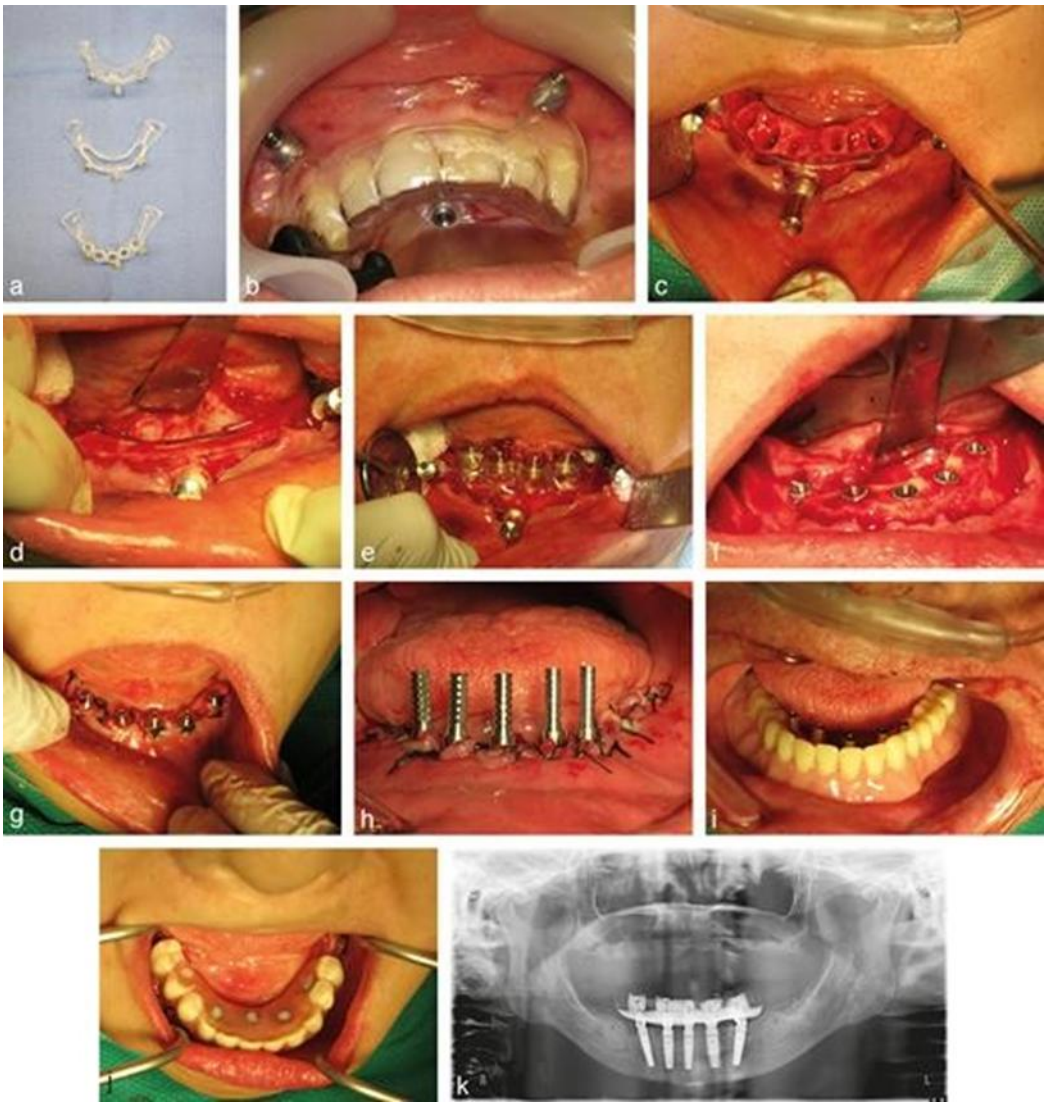

Fonte: Fawaz et al (2016)

Fawaz et al (2016), ainda conforme a figura 6, relatou o processo de criação do guia, aplicação, sutura e implante até a fase final, demonstrando o resultado eficaz do processo.

Mesmo diante de tecnologia avançada, Marques (2018) afirmou que o modelo mais comum e tradicional é a utilização de gesso para criar a guia com o dente de estoque, utilizando acetato para formatar a guia ou resina. Porém o primeiro passo é a utilização de uma moldeira que melhor se adeque a arcada dentária do paciente.

Marques (2018) ainda afirma que o segundo passo é a preparação de alginato com água e, após a mistura pronta, é completada a moldeira, inserido na

boca do paciente por aproximadamente 3 minutos e, após a secagem, é retirada de uma vez e feita a lavagem na moldura e aplicado gesso, aguardando a secagem do molde.

Geng et al (2015) também afirmaram que, além disso, como a cirurgia que utiliza um modelo cirúrgico geralmente é comprometida pelo tamanho da abertura da boca do paciente, um único guia de broca pode facilitar a preparação. O uso de um modelo totalmente guiado pode minimizar ainda mais os pontos de acesso e os desvios angulares devido à influência potencial dos erros de posicionamento do operador ao usar mais de uma guia ou durante a colocação manual do implante.

Dias et al (2016) informaram que após a criação dos guias, existem três momentos clássicos para se colocar carga sobre os implantes, sendo tardio, precoce ou imediato e a maioria dos profissionais tem optado pela carga imediata, porém isso é devido a evolução da tecnologia que permite que tudo possa ser realizado de forma imediata.

o cirúrgico.

Conforme Nuss et al (2016) a utilização de imagens virtuais geradas a partir de exames tomográficos para o planejamento e a colocação de implantes osseointegráveis é uma realidade na rotina clínica do implantodontista, porém vale ressaltar o que afirmou Souza (2019), que é necessário planejamento cirúrgico protético, pois é essencial e de extrema importância para o sucesso da reabilitação na implantodontia.

Considerando isso, os autores mostram uma posição bastante assertiva, pois sem o devido planejamento, se torna inviável o sucesso do implante e, não apenas no processo de implantodontia, mas em todos os processos que envolve a odontologia.

Amoroso et al (2012) afirmou que após a definição do planejamento, deve ser apresentado ao paciente as opções de tratamento, considerando que o tipo de conexão é importante na manutenção e estabilidade protética e, Nelogi et al (2014) complementou que a angulação, a posição, o diâmetro do implante e o tamanho deve ser decidido previamente, também durante a etapa do planejamento.

Com isso, é reforçado que para a criação das guias deve ser muito bem planejada, porque caso contrário, além do especalista não conseguir realizar o devido serviço no paciente, poderá representar perda dos materiais empregados e

de tempo empregado de forma desnecessária.

Nanda e Jain (2012) afirmaram que a fabricação de guias pode ser totalmente limitada, pois há a necessidade de utilização de *software* avançado, portanto é necessário que o especialista tenha o domínio para a utilização e, conforme afirmou Geng et al (2015) com a utilização de *software* específico para a criação de guias para realização dos implantes, pode ser vantajso, pois é testado em ambiente virtual, podendo ser analisado previamente de acordo com a anatomia óssea e o desenho protético.

Diante destas afirmações, pode ser analisado que a utilização de guias para a realização de implantes pode ser considerado até mais vantajoso, pois se for possível pegar as coordenadas dentária e a localização de cada implante, as guias podem ser criadas por meio de *software* sem a necessidade de buscar o melhor ajuste diretamente no local do implante, porém é obvio que se faz necessário que os profissionais sejam devidamente habilitados quanto ao uso da tecnologia, pois caso contrário, será inviável a utilização deste poderoso recurso.

Os guias não são apenas para aperfeiçoar a parte estética da região bucal dos pacientes, mas também possuem uma função mecânica essencial que também deve ser levada em consideração, pois isso irá proporcionar o correto posicionamento, gerando a satisfação dos pacientes.

Considerando o que afirmou Garib et al (2007) que o uso de tomografia computadorizada de feixe cônico e, de acordo com D'Souza e Aras (2012) que afirma que deve ser selecionada o melhor tipo de guia para cada paciente, é observado que o uso da tecnologia e os recursos, com certeza irão dar a qualidade necessário ao tratamento do paciente que irá ser beneficiado com um ajuste perfeito.

Além disso, por mais que existam as necessidades mecânicas, as questões estéticas também não podem ser deixadas de lado, e os envolvidos na realização do implante devem ter uma comunicação eficiente, pois qualquer informação improcedente, poderá acarretar insatisfação do cliente, perda de material e, em alguns casos aumentará o tempo de tratamento, podendo gerar complicações, portanto, a tecnologia deve ser utilizada a favor do paciente.

3. CONCLUSÃO

De forma a concluir o presente estudo, os guias utilizados na implantodontia são essenciais e indispensáveis, pois podem ser considerados como uma excelente ferramenta que auxilia os dentistas durante a execução e o beneficio maior pode ser observado pelo próprio paciente.

Também é possível concluir que o profissional deve ter pleno conhecimento da utilização dos recursos e, além disso, as guias cirúrgicas de CAD / CAM podem melhorar a precisão da colocação dos implantes dentários. Guias cirúrgicos suportados por dentes podem ser mais precisos que guias suportados por mucosa, enquanto modelos parcialmente guiados podem fornecer os mesmos resultados que modelos totalmente guiados, simplificando o procedimento cirúrgico.

4. REFERENCIAS

AMOROSO, Andressa P; FILHO, Humberto G; PELLIZER, Eduardo P; GOIATO, Marcelo C; JÚNIOR, Joel F. S; VILLA, Luiz M. R. Planejamento reverso em implantodontia. Relato de caso clínico. Revista Odontológica de Araçatuba, v.33, n.2, p. 75-79, julho/dezembro, 2012.

ASENSIO, Gerardo; VÁSQUEZ-LASA, Blanca; ROJO, Luis. *Achievements in the Topographic Design of Commercial Titanium Dental Implants: Towards Anti-Peri-Implantitis Surfaces*. *Journal Clinical Medice*. Vol.8, edição 11, 2019.

BAVAR, Trevo. A New Twist on Surgical Guides. Journal of Oral Implantology. 34 (6): 325–329; 2008.

BORGES, Adriana Fonseca; REGO, Mariana Ribeiro de Moraes; CORRÊA, Alexandre Milton; TORRES, Marcelo Ferreira; TELLES, Daniel de Moraes; SANTIAGO, Luiz Carlos. *Planning and treatment in oral rehabilitation with implant-supported prostheses using cephalometric analysis.* Revista Gaúcha de Odontologia, Porto Alegre, v.62, n.2, p. 179-184, abr./jun., 2014.

CASAP, Nardy; LAVIV, Amir; WEXLER, *Alon. Computerized navigation for immediate loading of dental implants with a prefabricated metal frame: A feasibility study.* Journal Of Oral Maxillofacial Surgery, Estados Unidos, v. 69, p.512-519, 2011.

CHRCANOVIC, Bruno R; OLIVEIRA, Davidson R; CUSTÓDIO, Antônio L. *Accuracy Evaluation of Computed Tomography–Derived Stereolithographic Surgical Guides in Zygomatic Implant Placement in Human Cadavers. Journal Of Oral Maxillofacial Surgery*, 36 (5): 345–355, 2010.

CUNHA, Rodrigo Moreira; SOUZA, Francisley Ávla; HADAD, Henrique; POLI, Pier Paolo; MAIORANA, Carlo; CARVALHO, Paulo Sérgio Perri. *Accuracy evaluation of computer-guided implant surgery associated with prototyped surgical guides. The*

Journal of Protethic Dentistry. DOI: https://doi.org/10.1016/j.prosdent.2019.07.010. Published online:February 25, 2020.

DIAS, Madalena L. P; MAGRIN, Gabriel L; BEZ, Leonardo V; BENFATTI, César A. M; VOLPATO, Cláudia A. M. Uso de guias no planejamento de próteses sobre implantes. Dentistry in Full Science. 7(26): p.74-82, 2016.

D'SOUZA, Kathleen Manuela; ARAS, Meena Ajay. *Types of Implant Surgical Guides in Dentistry: A Review. Journal of Oral Implantology,* 38 (5): 643–652, 2012.

ELIAN, Nicolas; KYE, Wayne; SAITO, Hanae; DARD, Michel M, TRUSHKOWSKY, Richard D; TARNOW, Dennis. *Tissue Healing Around Dental Implants With Marginal Bone Defects With and Without Flap Elevation: An Experimental Study in Dogs. Journal of Oral Implantology*, 41 (5): e174 – e182, 2015.

FAWAZ, Alzoubi; MASSOMI, Nima; NATTESTAD, Anders. *Bone Reduction to Facilitate Immediate Implant Placement and Loading Using CAD/CAM Surgical Guides for Patients With Terminal Dentition. Journal of Oral Implantology,* 42 (5): 406–410, 2016.

FORNA, Norina; FORNA, Doriana Agop. *Esthetic aspects in implant-prosthetic rehabilitation.* Medicine and Pharmacy reports, vol. 92, supplement nº 3, p.s6-s13. 2019.

FORTIN, Thomas; CHAMPLEBUX, Guillaume, LORMÉE; Jacques, COUDERT, Jean Loup. *Precise Dental Implant Placement in Bone Using Surgical Guides in Conjunction With Medical Imaging Techniques. Journal of Oral Implantology,* 26 (4): 300-303. 2000.

GARIB, Daniela Gamba; JUNIOR, Rubens Raymundo; RAYMUNDO, Melissa Vasconcellos; RAYMUNDO, Denys Vasconcellos; FERREIRA, Sandrina Niza. Tomografia computadorizada de feixe cônico (Cone beam): entendendo este novo método de diagnóstico por imagem com promissora aplicabilidade na Ortodontia.

Revista Dental Press Ortodontic Ortopedista Facial, Maringá, v.12, n.2, p.139-156, mar./abr. 2007.

GENG, W, LIU, C; SU, Y; Li J, ZHOU, Y. Accuracy of different types of computer-aided design/computer-aided manufacturing surgical guides for dental implant placement. International Journal of Clinical and Experimental Medicine. 8(6):8442–8449. Published 2015 Jun, 2015.

GUZMÁN, Afonso M; DEGLOW, Elena R; MACHO, Álvaro Z; PANADERO, Rubén A; MONTERO, Sofía H. *Accuracy of Computer-Aided Dynamic Navigation Compared to Computer-Aided Static Navigation for Dental Implant Placement: An In Vitro Study*. Journal of Clinical Medicine. Dec, 2019.

HINCKFUSS, Simon; CONRAD, Heather J; LIN, Lianshan; LUNOS, Scott; SEONG, Wook-Jin. *Effect of Surgical Guide Design and Surgeon's Experience on the Accuracy of Implant Placement. Journal of Oral Implantology.* (2012) 38 (4): 311–323, 2012.

MANEY, Pooja; SIMMONS, David E; PALAIOLOGOU, Archontia; KEE, Edwin. Reliability of Implant Surgical Guides Based on Soft- Tissue Models. Journal of Oral Implantology, 38 (6): 723-727, 2012.

MORI, Gentaro; IWAI, Kazuya; ODA, Yukari; FURUYA, Yoshitaka; YAJIMA, Yasumoto. *Full-Arch Implant-Supported Fixed Dental Prosthesis Retained by a Combination of Galvano-Telescopic Copings and Screws: A Clinical Report. Journal of Prosthodontics*. Vol.28, edição 9, p.947-950, 2019.

NANDA, Aditi; JAIN, Veen, *Simplistic Partially Limiting Surgical Guide for Flapless Implant Placement: A Case Report. Journal of Oral Implantology.* 38 (5): 639-641. 2012.

NELOGI, Santosh, MDS; Bhasma Srinivas Rao; NAVEEN, HC; PORWAL, Amit; NELOGI, Maheshwari. *A Surgical Guide for Optimal Placement and Immediate*

Restoration of Implant. Journal of Oral Implantology. 40 (5): 623–626. 2014.

NUSS, Karine Conte Brugnerotto; GOMES, Fernando Vacilotto; MATTIS, Frederico; MAYER, Luciano. Grau de confiabilidade na reprodução do planejamento virtual para o posicionamento final de implantes por meio de cirurgia guiada: relato de caso. Revista da Faculdade de Odntologia, Passo Fundo, v.21, n.1, p.102-108, jan./abr. 2016.

TÖRÖK, G., GOMBOCZ, P., BOGNÁR, E; et al. *Effects of disinfection and sterilization on the dimensional changes and mechanical properties of 3D printed surgical guides for implant therapy – pilot study.* BMC Oral Health 20, 19, 2020.

SHETTY, Manoj; THULASIDAS, Nikhila; JOHN, Nivya; HEGDE, Chethan. *Microbial analysis and determination of antibiotic susceptibility of dental laboratory equipments and laboratory atire*. Contemporary Clinical Dentistry, volume 9, p. 607-612, 2018.

SOUZA, Leandro dos Santos de. Implante unitário com provisionalização imediata. Relato de caso clínico. Revista Uningá, v.56, n.S3, p. 101-112, jan./mar. 2019.