FACULDADE SETE LAGOAS – FACSETE
CENTRO DE PÓS GRADUAÇÃO EM ODONTOLOGIA - CPGO

HUYANNE CÂNDIDA SOUZA E SILVA NASCIMENTO

PREPARO BIOMECÂNICO CONSERVADOR EM MOLAR ATRÉSICO COM SISTEMA TRUNATOMY: RELATO DE CASO

Recife-PE
2022

HUYANNE CÂNDIDA SOUZA E SILVA NASCIMENTO

PREPARO BIOMECÂNICO CONSERVADOR EM MOLAR ATRÉSICO COM SISTEMA TRUNATOMY: RELATO DE CASO

Monografia apresentada ao curso de especialização Latu Sensu da Faculdade Sete Lagoas – FACSETE, como requisito parcial para obtenção do título de Especialista em Endodontia.

Orientador(a): Prof. Kamylla Yolanda de Souza e Silva

Área de concentração: Odontologia

FACSETE
Faculdade Sete Lagoas
Portaria MEC 278/2016 - D.O.U. 19/04/2016
Portaria MEC 946/2016 - D.O.U. 19/08/2016

HUYANNE CÂNDIDA SOUZA E SILVA NASCIMENTO

PREPARO BIOMECÂNICO CONSERVADOR EM MOLAR ATRÉSICO COM SISTEMA TRUNATOMY: RELATO DE CASO

Monografia apresentada ao curso de especialização Latu Sensu da Faculdade Sete Lagoas – FACSETE, como requisito parcial para obtenção do título de Especialista em Endodontia.

Orientador(a): Profa. Kammyla Yolanda de Souza e Silva

Aprovado em 08/07/2022 pela banca constituída dos seguintes professores:

Kamylla Yolanda

Profa. Msc. Kamylla Yolanda de Souza e Silva – FACSETE

Flávia de L.C Spinelli

Profa. Msc. Flávia de Lima Cavalcanti Spinelli - FACSETE

Prof. Dr. Glauco dos Santos Ferreira – FACSETE

Recife, 08 de Julho 2022

AGRADECIMENTOS

Agradeço a Deus, primeiramente, por sempre guiar os meus passos e ser o meu maior alicerce e exemplo de fé para alcançar os meus objetivos.

Ao meu marido **Alysson Henrique do Nascimento Silva**, por estar sempre ao meu lado, apoiando-me e sendo a minha referência de humildade, eficiência profissional e perseverança. És o meu maior incentivador; todo dia reitera o quanto sou capaz! Gratidão por tê-lo lado a lado nessa caminhada da vida, amo-te!

Ao meu amor maior, **Maria Alice Silva Nascimento**, minha filha amada que iniciou essa jornada da especialização em meu ventre, no primeiro módulo e, com a minha rede de apoio, consegui finalizar essa jornada profissional; filha, és o meu maior estímulo e exemplo de força e amor!

Aos meus pais e meu irmão **Hudson Lima e Silva**, **Keila Cristian Carmo de Souza e Silva** e **Hudson Lima e Silva Filho**, por todo suporte, apoio e amor incondicional desde sempre; vocês são minhas referências de força e união.

Às minhas avós amadas, **Maria do Livramento Carmo de Souza** (In memoriam) e **Maria Moemia de Lima** por serem exemplo de força epor todos os ensinamentos que levarei sempre comigo.

Aos mestres, professores, que com o dom de ensinar, garantiram a nossa formação profissional; por toda abdicação, muitas vezes, pessoal, para estarem conosco nos fins de semana repassando os ensinamentos, todo o meu agradecimento.

“Não fui eu que ordenei a você? Seja forte e corajoso! Não se apavore, nem desanime, pois o Senhor, o seu Deus, estará com você por onde você andar”
JOSUÉ 1:9

RESUMO

A terapia endodôntica apresenta o objetivo principal a remoção de tecidos pulpares infectados e com necrose no canal radicular. Ao longo dos 20 anos, a endodontia teve uma crescente evolução, procurando realizar tratamentos endodônticos menos invasivos e que preservem mais as estruturas dentária. Sabe-se que o primeiro molar inferior é um dente complexo que contém múltiplos canais, istmos, ramificações na região apical e lateral, e é um desafio conciliar a ampliação dos canais radiculares quando são curvos e atrésicos e preservar a anatomia do elemento dentário. Nesse aspecto, são várias as inovações na fabricação de instrumentos rotatórios de Níquel-titânio (NiTi), sempre renovando os designs para se adequar aos variados tipos de canais. O presente estudo tem o objetivo de relatar o caso de um paciente, 25 anos, com o diagnóstico sugestivo de necrose pulpar, que apresentava o primeiro molar inferior esquerdo (36) atrésico e curvo, principalmente na raiz distal. Para realizar o tratamento, que foi realizado em sessão única, foi necessário observar os exames de imagens, em principal a Tomografia Computadorizada em Feixe Cônico (TCFC) e o sistema de limas rotatórias de escolha foi o TruNatomy (Dentsply, Nova York, EUA) que apresenta baixa conicidade.

Palavras-Chave: Tomografia Computadorizada de Feixe Cônico; Preparo de Canal Radicular; Ápice Dentário;

ABSTRACT

Endodontic therapy has the main objective of removing infected and necrotic pulp tissues in the root canal. Over the 20 years, endodontics has had a growing evolution, seeking to perform less invasive endodontic treatments that preserve more dental structures. It is known that the lower first molar is a complex tooth that contains multiple canals, isthmuses, ramifications in the apical and lateral region, and it is a challenge to reconcile the enlargement of the root canals when they are curved and atresic and to preserve the anatomy of the tooth. In this aspect, there are several innovations in the manufacture of nickel-titanium (NiTi) rotary instruments, always renewing the designs to suit the various types of channels. The present study aims to report the case of a 25-year-old patient with a diagnosis suggestive of pulp necrosis, who had an atretic and curved lower left first molar (36), mainly in the distal root. To perform the treatment, which was performed in a single session, it was necessary to observe the imaging exams, mainly Cone Beam Computed Tomography (CBCT) and the rotary file system of choice was TruNatomy (Dentsply, New York, USA) which has low taper.

Keywords: Cone-Beam Computed Tomography; Root Canal Preparation; Tooth Apex.

SUMÁRIO

1 INTRODUÇÃO 09

2 RELATO DO CASO 11

3 DISCUSSÃO. 15

4 CONSIDERAÇÕES FINAIS 17

REFERÊNCIAS 18

ANEXO A – TERMO DE CONSENTIMENTO LIVRE E ESCLARECIDO 20

1 INTRODUÇÃO

O tratamento de canal tem como principal propósito a remoção dos tecidos pulpares que estão infectados e que apresentem necrose ao longo do canal radicular. Nesse aspecto, é imprescindível que se mantenha a forma original do canal, como também resguardar a dentina radicular com vitalidade para obter, ao longo do tempo, um bom prognóstico. (CAPAR *et al*., 2014).

No universo endodôntico, há uma compreensão crescente é que o tratamento endodôntico necessita de somente uma sessão clínica. Nesse aspecto, o consenso é a sessão única apresente inúmeras vantagens, dentre elas: tratamento mais rápido; lucratividade maior para o dentista; menos doloroso e menos trauma para o paciente comparando com as sessões múltiplas (MOHAMMAD, FARHAD, 2006). Alireza Paredes-Vieyra e Enriquez, 2012, complementam dissertando sobre a redução de intercorrências durante a consulta e entre consultas, como também a atenuação dos custos clínicos.

É válido ressaltar que não somente os instrumentais endodônticos aliada às técnicas de preparo, como também a anatomia do canal radicular e o grau de curvatura promovem um dever imprescindível para uma boa finalização do preparo do canal radicular. Muitos estudos mostram que conservar a morfologia inicial do canal durante o melhor preparo do canal radicular concomitantemente com o formato do cone de alargamento da região coronal para apical, preservando o forame apical pode ser um desafio, em razão da forma complexa do canal radicular. Devido a isso, a curvatura da raiz promove uma atenção maior no processo de limpeza e modelagem. (NAGMODE *et al*., 2014).

Nesse sentido, a morfologia complicada do canal radicular possibilita uma maior dificuldade na modelagem, podendo acarretar, assim, uma insatisfatória desinfecção e levar a iatrogenias no procedimento, tais como: transporte do canal, zíper, borda e perfuração. (KIM et al., 2021).

Nos elementos dentários multirradiculares, os profissionais são postos a canais com a morfologia de padrão severamente curvos em 1 ou mais planos, deixando com bastante dificuldade a terapia endodôntica. A fim de resguardar a anatomia do canal, atenuando as falhas a nível de iatrogenias, as crescentes renovações no processo de

fabricação de instrumentos rotatórios de níquel-titânio (NiTi), promovem novidades nos designs. (MUSTAFÁ et al., 2021). Riyahi et al., 2020, retrata em seu estudo que as fraturas das limas podem acontecer decorrente da fadiga cíclica, como também por falha de torção. A lima necessita ter resistência à fadiga de forma satisfatória para tratar os

canais curvos, bem como obter torque suficiente afim de deter a desunião da lima.

A TruNatomy (Dentsply, Nova York, EUA), composta por 5 instrumentos, é um instrumento de NiTi tratado termicamente, inserido e fabricadas por meio de um fio de NiTi fino inovador com um diâmetro máximo de canal de 0,8 mm em vez de 1,2 mm em que é normalmente utilizado em outras limas. Nesse sentido, detém uma secção transversal em paralelogramo descentralizada, que proporciona um espaço para remoção adicional de detritos. (PETERS *et al*., 2020).

O presente trabalho tem como objetivo relatar o caso clínico de tratamento endodôntico do elemento dentário 36, realizado em sessão única, utilizando instrumentos de baixa conicidade.

2 RELATO DE CASO

Paciente X.X.X. foi encaminhado para a clínica do curso de Especialização em Endodontia no Centro de Pós-Graduação em Odontologia- CPGO, para avaliação e tratamento do dente 36. Paciente do gênero masculino, 25 anos de idade, sem nenhuma alteração sistêmica de saúde.

Na consulta, o paciente ja chegou portanto a tomografia computadorizada de feixe cônico (Figura 1). Foi realizada a radiografia periapical inicial (Figura 2) e notou-se a atresia dos canais mesiais e uma curvatura mais acentuada, principalmente, na raiz distal. No momento do exame clínico, não foi observada mobilidade, nem profundidade de sondagem considerável, como também, no teste de percussão vertical e horizontal as respostas foram negativas. Assim, o diagnóstico evoluiu para uma necrose pulpar.

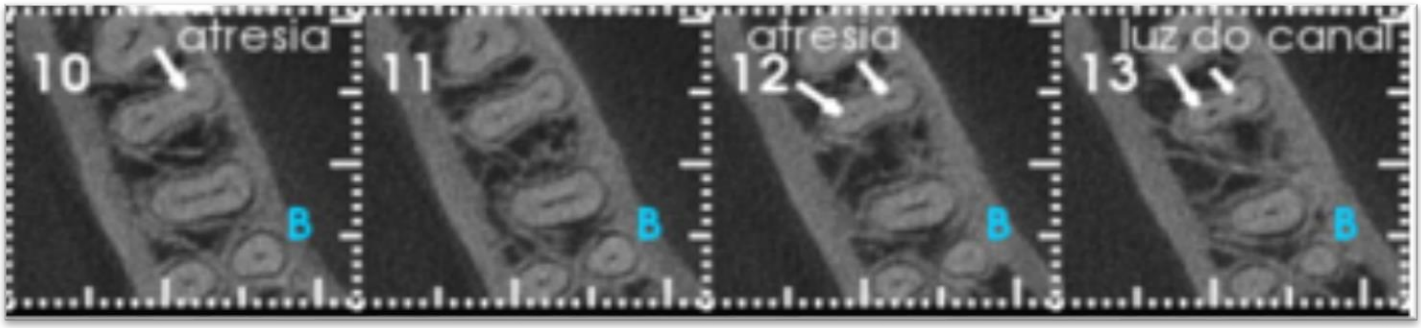

Figura 1 – Tomografia computadorizada de feixe cônico.
(Fonte: autoria própria)



Figura 2 – Radiografia periapical inicial do dente 36.
(Fonte: autoria própria)

Nesse aspecto, para iniciar o tratamento endodôntico, primeiramente, foi feita a anestesia infiltrativa com a Articaína 4% (DFL, Rio de Janeiro, RJ).

Logo após, o elemento dentário foi isolado com o lençol de borracha (MK Life, Porto Alegre, RS) e com o grampo W8A (Golgran, São Caetano do Sul, SP). O acesso coronário, retirando o material restaurador provisório, foi feito com a broca diamantada esférica 1014 (KG sorensen, Cotia, SP) e a broca Endo Z (Dentsply, Nova York, EUA) refinando as paredes do dente.

Como solução irrigadora foi utilizado hipoclorito de sódio 2,5%. Ao encontrar todas as entradas dos canais radiculares, em que três canais foram encontrados (dois na mesial e um na distal). Iniciou-se, então, a exploração com a lima #10 C-pilot (VDW, Munique, Alemanha) (Figura 3), logo após, buscando a patência apical, ocorreu uma dificuldade em conseguir no canal distal, mas, após movimentos de cateterismo, irrigação e aspiração, houve êxito no processo.

Nesse aspecto, o tratamento foi realizado com o motor endodôntico E-connect Pro (MK Life, Porto Alegre, RS), o sistema de limas da TruNatomy (Dentsply, Nova York, EUA) – 25mm (Figura 4), escolha decidida após observar a curvatura acentuada nos canais, tentando evitar, assim, acidentes e complicações a nível endodôntico. Com a lima #17.02 (TruNatomy Glider) foi feito o glide-path e com a lima #20.08 (Orifice Modifier) finalizou-se os preparos cervicais e médios dos canais.

Todos os canais tiveram como Comprimento Provisório de Trabalho (CPT) 17 mm. Posteriormente, através do localizador eletrônico foraminal E-pex PRO (MK Life, Porto Alegre, RS), foi possível obter o Comprimento Real de trabalho (CRD), sendo 20 mm em todos os canais.

Continuando a sessão, pôde-se avançar com o sistema TruNatomy (Dentsply, Nova York, EUA), utilizando a instrumentação a #20.04 (Small), sendo que nos canais mesio-vestibular e mesio-lingual foi possível progredir, porém no canal distal houve uma resistência, então, fez-se necessário recuar para as limas #17.02 (TruNatomy Glider) e #10 (C-pilot, VDW, Munique Alemanha), pré-curvando as limas e irrigando e aspirando para que se pudesse alcançar o CRD e continuar a instrumentação. Após conseguir o CRD 20mm no canal distal com a lima #20.04 (Small), foi utilizada a #26.04 (Prime) e finalizando com a #36.03 (Medium) em todos os canais. Como solicita o fabricante, todas as limas foram trabalhadas na velocidade de 500rpm e torque de 1.5 Ncm.



Figura 3 – Lima 10 C-Pilot da VDW.
(Fonte: Dental Speed).



Figura 4 – Sistema de limas Trunatomy – Dentsply
(Fonte: Dental Speed).

A prova do cone foi executada com os cones Medium (TruNatomy, Nova York, EUA), comprovando o êxito através da radiografia periapical de conemetria (Figura 5). Para o protocolo de limpeza final, com o auxílio da Easy Clean (Easy, Belo Horizonte, MG), foram realizadas agitações de 3 ciclos de 20s com hipoclorito 2.5%, 3 ciclos de 20s com EDTA (Biodinâmica, Riachuelo, RJ), intercalando com soro fisiológico 0,9% nas trocas das substâncias químicas. Logo após foi realizada a secagem com o cone de papel absorvente Medium (TruNatomy, New York, EUA).



Figura 5 – Radiografia periapical da prova dos cones.
(Fonte: autoria própria).

Na obturação, usou-se o cimento Sealer Plus (MK Life, Porto Alegre, RS), com o protocolo de cone único em todos os canais. O escolhido foi o cone de guta percha TruNatomy conform fit GP- Medium (TruNatomy, New York, EUA) (Figura 6). Para proteção e identificação das entradas dos canais radiculares, o obturador provisório (Coltene, Rio de Janeiro, RJ) foi utilizado. A restauração provisória foi feita com Cimento de Ionômero de Vidro (CIV) (FGM, Joinville, SC). Para finalizar, foi realizada a radiografia periapical final (Figura 7). O paciente foi encaminhado para a clínica de dentística do CPGO para relizar a restauração definitiva.



Figura 6 – Cones de guta percha Trunatomy fit GP.
(Fonte: Dental Speed).



Figura 5 – Radiografia periapical pós obturação dos canais.
(Fonte: autoria própria)

3 DISCUSSÃO

No tratamento endodôntico, a instrumentação necessita respeitar inúmeros princípios propostos anos atrás por meio de Schilder (1967 e 1974). Devido a isso, os instrumentais, como também os procedimentos na endodontia evoluíram, constantemente ao longo dos últimos 20 anos, transformando, assim, as terapias endodônticas menos invasivas, que busquem manter a maior quantidade possível de estrutura dentária durante o tratamento endodôntico. (BÜRKLEIN, SCHÃFER, 2014).

Harry et al., 2013, relata que o primeiro molar inferior é um elemento de bastante complexidade, abrangendo os canais múltiplos, istmos, ramificações na região apical, canais laterais; É comum ter 2 raízes e 3 canais radiculares, com mais constância, mas inúmeras variações anatômicas podem ser encontradas em razão de condições externas, como o gênero, a etnia e a genética. (WOLF et al., 2019). Assim, no presente estudo, o elemento evidenciado é o 36 e apresenta as características comuns ao relatado pelo autor, tendo duas raízes e três canais.

É um enorme desafio conciliar a precisão de ampliar os canais radiculares curvos, como também manter sadia a anatomia dental, por isso, existe a real necessidade da escolha correta dos instrumentos endodônticos. (JUNAID et al., 2014). Nesse sentido, Rosa et al., 2012, relata que principalmente na área de curva apical crítica, um preparo mecânico de qualidade é indispensável para remover fisicamente a dentina infectada, auxiliando a entrada das soluções irrigantes.

A utilização de limas de NiTi com uma conicidade atenuada e um acesso conservador no preparo cavitário ganhou recorrência nos tratamentos. Pesquisas ao longo do tempo citaram que o preparo do canal radicular minimamente invasivo por meio de limas NiTi, apresentando uma conicidade reduzida tem a maior capacidade de manter o tecido dentinário da raiz, quando comparado no que se refere à resistência à fadiga cíclica de muitas limas NiTi e, também, evitam fraturas, muitas vezes, em elementos dentários tratados endodonticamente. (GÜNDOĞAR et al., 2020)

Sendo assim, no planejamento para a realização do tratamento endodôntico do paciente, na clínica do CPGO, foram necessários os conhecimentos prévios, como também, foram vistos a necessidade de analisar a Tomografia Computadorizada de Feixe Cônico (TCFC) que, corroborado por Lara-Mendes et al., 2018, a tomografia é bastante recomendada para ajudar o profissional no processo de diagnóstico,

principalmente em canais atrésicos e/ou calcificados.

Nesse aspecto, analisando as características do elemento, que apresentava curvatura, principalmente, no canal distal, o sistema de instrumentação de eleição foi a TruNatomy (TRN) que apresenta três tamanhos distintos, dentre eles: o tamanho 20, com conicidade 0,04 (pequeno); tamanho 26, com conicidade 0,04 e o médio, contendo o tamanho 36 e conicidade 0,03, com uma seção transversal quadrada, um design descentralizado e um afunilamento com variações. Com isso, analisando as particularidades do instrumento TRN, uma das principais é a modelagem através do deslizamento, promovendo mais espaço para o desbridamento. (ELNAGHY et al., 2020; GÜNDOĞAR et al., 2020)

Sabe-se que o funcionamento do localizador apical é essencial para alcançar o comprimento do canal dentinário, e os equipamentos que possuem a tecnologia de localizar a precisão da constrição apical, torna-se o melhor equipamento para leitura. (ABDELSALAM, HASHEM, 2020).

No caso relatado, houve dificuldade em conseguir a patência do canal distal do elemento 36, devido à atresia e a curvatura do molar inferior esquerdo, então foi necessário utilizar as limas manuais para garantir a instrumentação da região apical.

Lopes & Siqueira, 2018 em sua literatura disserta em relação a quantidade de bactérias e vestígios de tecidos necróticos, que se misturam, principalmente, na região da luz do canal que se fortalecem, aderindo nas paredes do canal.

Sendo indispensável garantir o correto comprimento de trabalho para que se instrumente ao longo eixo do canal, elevando as chances de sucesso na terapia endodôntica. (AHMED, et al., 2018).

Com o planejamento prévio do caso, analisando os exames de imagens e com limas rotatórias coerentes para a melhor limpeza e modelagem, foi possível realizar em sessão única. Moreira et al, 2017, realizou uma revisão sistemática em que os resultados em sessão única apresentam conformidade com os resultados das terapias endodônticas em múltiplas sessões, mesmo com várias condições diferenciadas da polpa dentária.

Inúmeras vantagens possuem a sessão única, dentre elas: a redução do tempo clínico, como também a atenuação dos riscos de perfuração, em que a evolução tecnológica e técnicas contribuíram para deixar essa prática possível e segura. (BERUTTI, et al, 2012)

4 CONSIDERAÇÕES FINAIS

Sabe-se que, para um sucesso do tratamento endodôntico, é indispensável uma excelente limpeza, bem como desinfecção dos canais radiculares e, para isso, o conhecimento anatômico dos elementos dentários e as variedades existentes de canais radiculares, torna-se essencial para o avanço no processo. Nesse sentido, encontra-se dificuldade na terapia endodôntica em canais curvos e atrésicos, principalmente, ao tratar a região apical com eficiência, sem iatrogenias, modelando o instrumento ao longo do canal radicular.

Com isso, a compreensão das variedades dos instrumentos na endodontia e os exames de imagens se tornam imprescindíveis para realizar uma correta escolha, podendo finalizar a terapia endodôntica em sessão única, sem prejuízos a curto e longo prazo. O paciente do presente estudo se encontra em proservação para acompanhar a eficácia do tratamento.

REFERÊNCIAS BIBLIOGRÁFICAS

ABDELSALAM, Nelly; HASHEM, Nasr. Impact of Apical patency on accuracy of electronic apex locators: in vitro study. **Journal of Endodontics**, v. 46, n. 4, p. 509-514, 2020.

AHMED, Mohammad Rauf; SHAHZAD, Rooman; SANDHU, Irshad Nabi. Effects of maintaining apical patency on post-operative pain in molars with necrotic pulp and apical periodontitis. **Annals of Punjab Medical College (APMC)**, v. 12, n. 1, p. 59-61, 2018.

AKSEL, Hacer et al. Effect of instrumentation techniques and preparation taper on apical extrusion of bacteria. **Journal of Endodontics**, v. 43, n. 6, p. 1008-1010, 2017.

BERUTTI, Elio et al. Canal shaping with WaveOne Primary reciprocating files and ProTaper system: a comparative study. **Journal of endodontics**, v. 38, n. 4, p. 505-509, 2012.

BÜRKLEIN, Sebastian; SCHÄFER, Edgar. Minimally invasive endodontics. **Quintessence Int**, v. 46, n. 2, p. 119-124, 2015.

CAPAR, Ismail Davut et al. Comparative study of different novel nickel-titanium rotary systems for root canal preparation in severely curved root canals. **Journal of Endodontics**, v. 40, n. 6, p. 852-856, 2014.

ELNAGHY, Amr M.; ELSAKA, Shaymaa E.; ELSHAZLI, Alaa H. Dynamic cyclic and torsional fatigue resistance of TruNatomy compared with different nickel–titanium rotary instruments. **Australian Endodontic Journal**, v. 46, n. 2, p. 226-233, 2020.

GÜNDOĞAR, Mustafa et al. Comparison of the cyclic fatigue resistance of VDW. ROTATE, TruNatomy, 2Shape, and HyFlex CM nickel-titanium rotary files at body temperature. **Restorative Dentistry & Endodontics**, v. 45, n. 3, 2020.

HARRIS, Samantha P. et al. An anatomic investigation of the mandibular first molar using micro–computed tomography. **Journal of endodontics**, v. 39, n. 11, p. 1374-1378, 2013.

JUNAID, Alanna et al. Influence of single-file endodontics on apical transportation in curved root canals: an ex vivo micro–computed tomographic study. **Journal of Endodontics**, v. 40, n. 5, p. 717-720, 2014.

KIM, HyeWon; JEON, Su-Jin; SEO, Min-Seock. Comparison of the canal transportation of ProTaper GOLD, WaveOne GOLD, and TruNatomy in simulated double-curved canals. **BMC Oral Health**, v. 21, n. 1, p. 1-7, 2021.

LARA-MENDES, STO.; BARBOSA, CFM.SANTA-ROSA, CC.; MACHADO, VC. Guided Endodontic Access in Maxillary Molars Using Cone-beam Computed Tomography and Computer-aided Design/Computer-aided Manufacturing System: Case Report. **J Endod,** v. 44, n. 5, p.875-879, may,2018.

LOPES, H.; SIQUEIRA, J. **Livro Endodontia Biologia e Técnica**. 4. ed. 2015.

MOHAMMADI, Zahed; FARHAD, Alireza; TABRIZIZADEH, Mehdi. One-visit versus multiple-visit endodontic therapy—a review. **International dental journal**, v. 56, n. 5, p. 289-293, 2006.

MUSTAFA, Ruba et al. Evaluating in vitro performance of novel nickel-titanium rotary system (TruNatomy) based on debris extrusion and preparation time from severely curved canals. **Journal of Endodontics**, v. 47, n. 6, p. 976-981, 2021.

MOREIRA, Maria Stella et al. Endodontic treatment in single and multiple visits: an overview of systematic reviews. **Journal of endodontics**, v. 43, n. 6, p. 864-870, 2017.

NAGMODE, Pradnya Sunil et al. Radiographic evaluation of root canal curvature in mesiobuccal canals of mandibular molars by different methods and its correlation with canal access angle in curved canals: An in vitro study. **Journal of Conservative Dentistry: JCD**, v. 22, n. 5, p. 425, 2019.

NGUY, Donald; SEDGLEY, Christine. The influence of canal curvature on the mechanical efficacy of root canal irrigation in vitro using real-time imaging of bioluminescent bacteria. **Journal of endodontics**, v. 32, n. 11, p. 1077-1080, 2006.

PAREDES-VIEYRA, Jorge; ENRIQUEZ, Francisco Javier Jimenez. Success rate of single-versus two-visit root canal treatment of teeth with apical periodontitis: a randomized controlled trial. **Journal of endodontics**, v. 38, n. 9, p. 1164-1169, 2012.

PETERS, Ove A.; ARIAS, Ana; CHOI, Andrew. Mechanical properties of a novel nickel-titanium root canal instrument: stationary and dynamic tests. **Journal of Endodontics**, v. 46, n. 7, p. 994-1001, 2020.

RAMALHO, Cícero Lucas Gomes et al. O uso do endoguide no planejamento e tratamento de dentes permanentes calcificados The use of endoguide in the planning and treatment of calcified permanent teeth. **Brazilian Journal of Health Review**, v. 4, n. 3, p. 12835-12852, 2021.

RIYAHI, Abdullah Mahmoud et al. Cyclic fatigue comparison of TruNatomy, twisted file, and ProTaper next rotary systems. **International Journal of Dentistry**, v. 2020, 2020.

ROSA, Joedy Maria Costa Santa et al. Influence of the rotary and/or oscillatory reciprocating systems in the morphological changes of narrow and curved molar root canals anatomy. **Revista de Odontologia da UNESP**, v. 41, p. 353-359, 2012.

SCHILDER, H. Cleaning and shaping the apical third of a root canal system. **General Dentistry**, 49(3), pp. 266–270, 1967
SCHILDER, H. Filling root canals in three dimensions. **Journal of Endodontics**, 32(4), pp. 281–290, 1974.

ANEXO A – TERMO DE CONSENTIMENTO LIVRE E ESCLARECIDO

FACSETE
Faculdade de Tecnologia de Sete Lagoas
Portaria MEC 299/2011 DOU 24/03/2011

Curso de Endodontia Professores Responsáveis Dr. Glauco dos Santos Ferreira CRO/PE Nº6564

Consentimento Livre e Esclarecido

Eu, Haylan Jorge Ramos Correia
RG. 9429843 **,autorizo a realização de Tratamento de canal, consciente que será realizado num curso de Especialização em Endodontia - que poderá levar três ou quatro sessões de três horas cada consulta.**

Recife, 15/05/2022

Haylan Jorge Ramos Correia
ASSINATURA

Av. João de Barros, 1372 – Espinheiro, Recife / PE, CEP 50050-180 – Fone: (81) 3426-9978.
cporecife@yahoo.com.br.