Faculdade de Sete Lagoas – FACSETE

Joyce Mayra Nogueira Moura

REABSORÇÃO RADICULAR ASSOCIADA AO TRATAMENTO ORTODÔNTICO – FATORES A SEREM LEVADOS EM CONSIDERAÇÃO:

revisão de literatura

Lavras
2019

Joyce Mayra Nogueira Moura

REABSORÇÃO RADICULAR ASSOCIADA AO TRATAMENTO ORTODÔNTICO – FATORES A SEREM LEVADOS EM CONSIDERAÇÃO:
revisão de literatura

Monografia apresentada ao Programa de pós-graduação em Odontologia da Faculdade de Sete Lagoas - FACSETE, Núcleo de Lavras, como requisito parcial a obtenção do título de especialista em ortodontia.

Orientador: Prof Me. Adolfo Oliveira de Azevedo

Lavras
2019

Nogueira Moura, Joyce Mayra

Reabsorção Radicular Associada Ao Tratamento Ortodôntico – Fatores A Serem Levados Em Consideração: Revisão De Literatura / Joyce Mayra Nogueira Moura. – Sete Lagoas, 2019. 39 f. : il

Orientador: Prof. Me. Adolfo Oliveira de Azevedo

Trabalho de Conclusão de Curso (Pós Graduação – Especialização em Ortodontia) – Faculdade Sete Lagoas. 2019.

1. Reabsorção da raiz. 2. Movimentação dentária. 3. Ortodontia.

FACSETE
Faculdade Sete Lagoas
Portaria MEC 278/2016 - D.O.U. 19/04/2016
Portaria MEC 946/2016 - D.O.U. 19/08/2016

Monografia intitulada "Reabsorção radicular associada ao tratamento ortodôntico – Fatores a serem levados em consideração" de autoria da aluna **Joyce Mayra Nogueira Moura.**

Aprovada em 18/02/2019 pela banca constituída dos seguintes professores:

Prof. Me. Marden Oliveira Bastos - FACSETE

Prof. Me. Mateus Costa Pieroni - FACSETE

Profª. Myrtes Rios Gussen – IMPEO

Lavras, 18 de fevereiro 2019.

Faculdade Sete Lagoas - FACSETE
Rua Ítalo Pontelo 50 – 35.700-170 _ Sete Lagoas, MG
Telefone (31) 3773 3268 - www.facsete.edu.br

Dedico esse trabalho a Deus e a minha família.
Sem eles eu não conseguiria.

AGRADECIMENTOS

Agradeço a Deus por ter guiado meus caminhos, por ter me oferecido sabedoria e paciência necessárias para lidar com as adversidades.

Aos meus pais, Rogério e Denise, pelos ensinamentos e bons exemplos, pelo amor incondicional, apoio e presença constante em minha vida.

Ao meu irmão Gabriel, pelo companheirismo e aposta.

Ao marido Conrado, pela paciência, pela força e por acreditar em mim quando eu não mais acreditava.

Ao meu orientador pelo empenho.

Aos meus amigos de turma pelas agradáveis lembranças que serão eternamente guardadas no coração, muito obrigado.

Para IMPEO, instituição que me recebeu e me acolheu nesses anos de especialização, obrigada.

Agradeço imensamente todos os pacientes pela possibilidade de executar os procedimentos clínicos.

Meus sinceros agradecimentos a todos aqueles que de alguma forma doaram um pouco de si para que a conclusão deste trabalho se tornasse possível.

“Nunca te orgulhes de haver vencido a um adversário, ao que venceste hoje poderá derrotar-te amanhã. A única vitória que perdura é a que se conquista sobre a própria ignorância.”
(JIGORO KANO)

RESUMO

O presente trabalho trata-se de uma revisão de literatura sobre a reabsorção radicular frente à movimentação ortodôntica utilizando as bases eletrônicas SCIELO, BVS e PUBMED. A reabsorção radicular é uma das possíveis sequelas de maior complexidade para o ortodontista, pela dificuldade de detecção e por ser assintomática. Sua presença está ligada a uma origem multifatorial, uma complexa combinação das atividades biológicas, variáveis anatômicas, fisiológicas, genéticas e as forças mecânicas. Apesar das reabsorções apresentarem magnitude variável e serem, na maioria dos casos, imprevisíveis, a redução do comprimento radicular normalmente não chega a comprometer a função do dente na arcada e a longevidade dos elementos dentários induzidos. Forças pesadas, de intrusão, inclinação e torque levam a um maior grau de reabsorção radicular; sua etiologia é multifatorial. O controle radiográfico periódico durante o tratamento é necessário e mais estudos são sugeridos para identificar mais especificamente as causas e os fatores de risco para a reabsorção radicular.

Palavras-chave: Reabsorção da raiz; Movimentação dentária; Ortodontia.

ABSTRACT

The present work deals with a literature review on root resorption in relation to orthodontic movement using the electronic bases SCIELO, BVS and PUBMED. Root resorption is one of the possible sequelae of greater complexity for the orthodontist, the difficulty of detection and being asymptomatic. Its presence is linked to a multifactorial origin, a complex combination of biological activities, anatomical, physiological, genetic variables and mechanical forces. Although resorptions have a variable magnitude and are in most cases unpredictable, root length reduction usually does not compromise the function of the tooth in the arch and the longevity of the induced dental elements. Heavy forces of intrusion, inclination and torque lead to a greater degree of root resorption; its etiology is multifactorial. Periodic radiographic monitoring during treatment is necessary and further studies are suggested to identify more specifically the causes and risk factors for root resorption.

Keywords: Root reabsorption; Tooth movement; Orthodontics.

SUMÁRIO

1	**INTRODUÇÃO**	10
2	**PROPOSIÇÃO**	12
3	**MATERIAL E MÉTODOS**	13
4	**REVISÃO DE LITERATURA**	14
4.1	Reabsorção radicular	14
4.2	Classificação da reabsorção radicular	17
4.3	Mecanismos de reabsorção radicular	17
4.4	Diagnóstico	19
4.5	Fatores de risco	22
4.5.1	Fatores relacionados com o paciente	22
4.5.1.1	Idade	22
4.5.1.2	Gênero	23
4.5.1.3	Etnia	23
4.5.1.4	Genética	23
4.5.1.5	Hábitos parafuncionais	24
4.5.1.6	Tipos de Oclusão	24
4.5.1.7	Sobremordida vertical/ sobremordida horizontal	25
4.5.1.8	Anomalias dentárias	25
4.5.1.9	Forma e comprimento da raiz	25
4.5.1.10	Densidade óssea	28
4.5.2	Fatores relacionados com o tratamento	28
4.5.2.1	Tipo de tratamento (com ou sem extração)	28
4.5.2.2	Tipos de forças	29
4.5.2.3	Tipos de movimento	29
4.5.2.4	Duração do tratamento	30
4.6	Prevenção	30
5	**DISCUSSÃO**	32
6	**CONCLUSÃO**	35
	REFERÊNCIAS	36

1 INTRODUÇÃO

A crescente busca pelo tratamento ortodôntico estimulou a realização de inúmeros estudos dentro dos mais variados campos da ortodontia, incluindo a biologia do movimento dentário, sem os quais seria impossível a realização dos tratamentos. A ortodontia, através do conhecimento técnico, científico e biológico acumulado durante longos anos tem a grande arte de realizar a movimentação dentária graças à aplicação de forças adequadas que provocam fenômenos fisiológicos de reabsorção e aposição no tecido ósseo. No entanto, o tratamento ortodôntico é um tratamento onde os riscos intrínsecos estão envolvidos e são inevitáveis apesar de considerados clinicamente aceitáveis, quando controlados (BARROSO *et al.*, 2012).

A reabsorção radicular é uma das mais comuns e indesejáveis sequelas do tratamento ortodôntico, pois resulta na perda permanente da estrutura dentária a partir do ápice da raiz, podendo comprometer todo o benefício e o sucesso do tratamento ortodôntico proposto (SIQUEIRA *et al*.,2009; BATOOL *et al.*, 2010; TOPKARA*,* 2011; BARROSO *et al.*, 2012;).

O processo da reabsorção radicular é, geralmente, assintomático. A maior incidência deste processo ocorre em pacientes tratados ortodonticamente em dentes permanentes, com 90,5% (TOPKARA, 2011; BARROSO *et al.*, 2012). Em cerca de 86,4% em pacientes com idades compreendidas entre os 16 e os 32 anos e em cerca de 96,4% em pacientes com idades compreendidas entre os 35 e os 50 anos existe reabsorção radicular. A menor incidência verifica-se em indivíduos que não realizaram tratamento ortodôntico, apenas 7 a 15% (FONTANA *et al.*, 2012).

A causa da reabsorção radicular é considerada multifatorial, podendo este processo ser influenciado por fatores relacionados com o paciente e por fatores relacionados com o tratamento ortodôntico (SIQUEIRA *et al.,* 2009; FONTANA *et al.*, 2012; TOPKARA*,* 2011).

Os fatores relacionados com o paciente incluem a idade, gênero, etnia, forma da raiz, anomalias dentárias, predisposição genética, densidade óssea, tipo de oclusão, história de trauma dentário, sobremordida vertical e sobremordida horizontal. Dos fatores relacionados com o tratamento ortodôntico podemos incluir o tipo de tratamento realizado, direção do movimento e a duração do tratamento, entre outros (PIZZO *et al.*, 2007; MOTOKAWA *et al.*, 2012).

A investigação radiológica faz parte da avaliação dos pacientes ortodônticos. É importante a realização de um controle radiológico periódico (6 a 12 meses após o início do tratamento) pois a reabsorção radicular pode ser detectada nos primeiros passos do tratamento ortodôntico. A reabsorção da raiz é uma condição clínica assintomática, diagnosticada por exames radiográficos. As possibilidades de tratamento dos dentes afetados tornam-se mínimas quando o diagnóstico é tardio. O controle radiográfico tem o intuito de avaliar a reabsorção radicular severa definida como uma reabsorção superior a 1/3 do comprimento da raiz, que ocorre em cerca de 1 a 5% dos pacientes podendo levar à mobilidade dentária e comprometer a longevidade do dente (LEITE *et al.,* 2011; BARROSO *et al.*, 2012; MOTOKAWA *et al.*, 2012). O controle permite a realização de reajustes ou até mesmo a interrupção do tratamento ortodôntico quando necessário (MOTOKAWA *et al.*, 2013). A interrupção do tratamento, apesar de ser uma necessidade rara, permite a paragem do processo de reabsorção radicular, estando descrita que esta interrupção deverá ter uma duração mínima de 3 meses (ARTUN *et al.*, 2009).

A reabsorção pode variar entre pacientes, entre diferentes dentes do mesmo paciente e com diferentes graus de severidade, tornando-se difícil prever qual o grupo de pacientes que irá desenvolver maior reabsorção radicular. Realizar uma anamnese minuciosa para resgatar tratamentos anteriores, fazer uma avaliação radiográfica periapical de todos os dentes durante o planejamento do caso (em 7 a 10 % dos casos dos pacientes sem tratamento ortodôntico é possível diagnostica reabsorções dentárias que podem ser exacerbados durante o tratamento ortodôntico), compatibilizar o uso de forças e movimentos menos agressivos com a morfologia radicular, da crista óssea maxilar, quando esses aspectos forem desfavoráveis, sempre que planejar movimentos extensos, revelar a maior probabilidade de ocorrer reabsorções dentárias, são condutas a serem lembradas e executadas durante e previamente ao tratamento ortodôntico como forma de prevenção (YOUNIS *et al., 2008*).

A proposta deste trabalho foi discutir e expor, através de revisão de literatura, fatores que devem ser levados em consideração quando se trata da reabsorção radicular diante de um tratamento ortodôntico corretivo com aparelho fixo.

2 PROPOSIÇÃO

A proposta deste trabalho foi discutir e expor, através de revisão de literatura, fatores que devem ser levados em consideração quando se trata da reabsorção radicular diante de um tratamento ortodôntico corretivo com aparelho fixo.

3 MATERIAL E MÉTODOS

A metodologia adotada para a realização deste estudo trata-se de uma revisão de literatura, sobre reabsorção radicular versus tratamento ortodôntico – fatores a serem levados em consideração. as fontes de buscas foram constituídas das bases eletrônicas *scientific eletronic library online* (scielo), biblioteca virtual de saúde (bvs) e us national library of medicine National Institutes of Health (PUBMED). Foi realizada uma busca na literatura baseada em trabalhos científicos que abordam relacionados ao tema.

4 REVISÃO DE LITERATURA

4.1 Reabsorção radicular

A reabsorção radicular, na dentição decídua, é considerada um processo fisiológico e se faz necessária para a erupção dos dentes permanentes. Na dentição permanente, este processo passa a ser considerado patológico podendo estar relacionado com o trauma, inflamação do tecido periapical, dentes inclusos, tumores, entre outros, podendo ser influenciado por vários fatores relacionados com o paciente e/ou fatores relacionados com o tratamento ortodôntico (PIZZO *et al*., 2007; PREOTEASA *et al*., 2009).

As reabsorções radiculares provenientes da movimentação ortodôntica são um problema iatrogênico preocupante e são o resultado de uma complexa combinação da biologia individual e também dos efeitos das forças mecânicas. Esse tipo de reabsorção é definida como um processo patológico ou fisiológico, resultando na perda de cemento e dentina (YOUNIS *et al*., 2008).

Figura 1- Esquema do dente e periodonto de sustentação. Polpa (1), dentina (2), cemento (3), ligamento periodontal (4), osso alveolar (5)

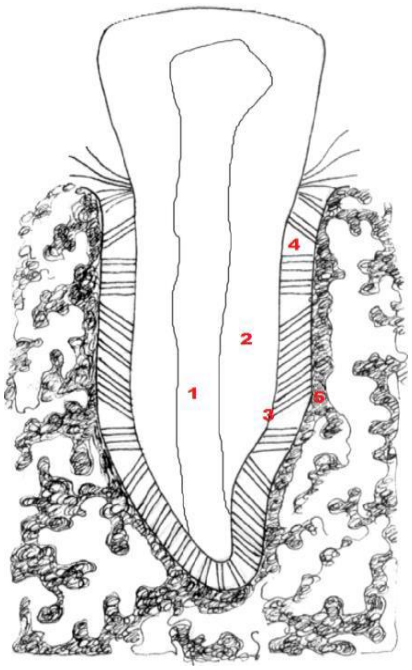

FONTE: YOUNIS *et al*.,2008

A reabsorção está entre os mais comuns e indesejáveis efeitos colaterais do tratamento ortodôntico. O encurtamento radicular é irreversível e difícil de prever pois mostra-se assintomática e preserva a vitalidade pulpar, sem alteração na coloração dos dentes. A atividade osteoblástica compensa a redução tecidual, à medida que se processa a perda radicular, conferindo à imagem radiográfica a integridade do espaço periodontal. Em consequência, os dentes mantêm-se com a polpa viva e sem mobilidade, com prognóstico favorável (YOUNIS et al., 2008; SIQUEIRA et al.,2009; VIEIRA *et al*.,2011).

Figura 2- Mecanismos envolvidos na resposta da raiz e periodonto às forças ortodônticas.

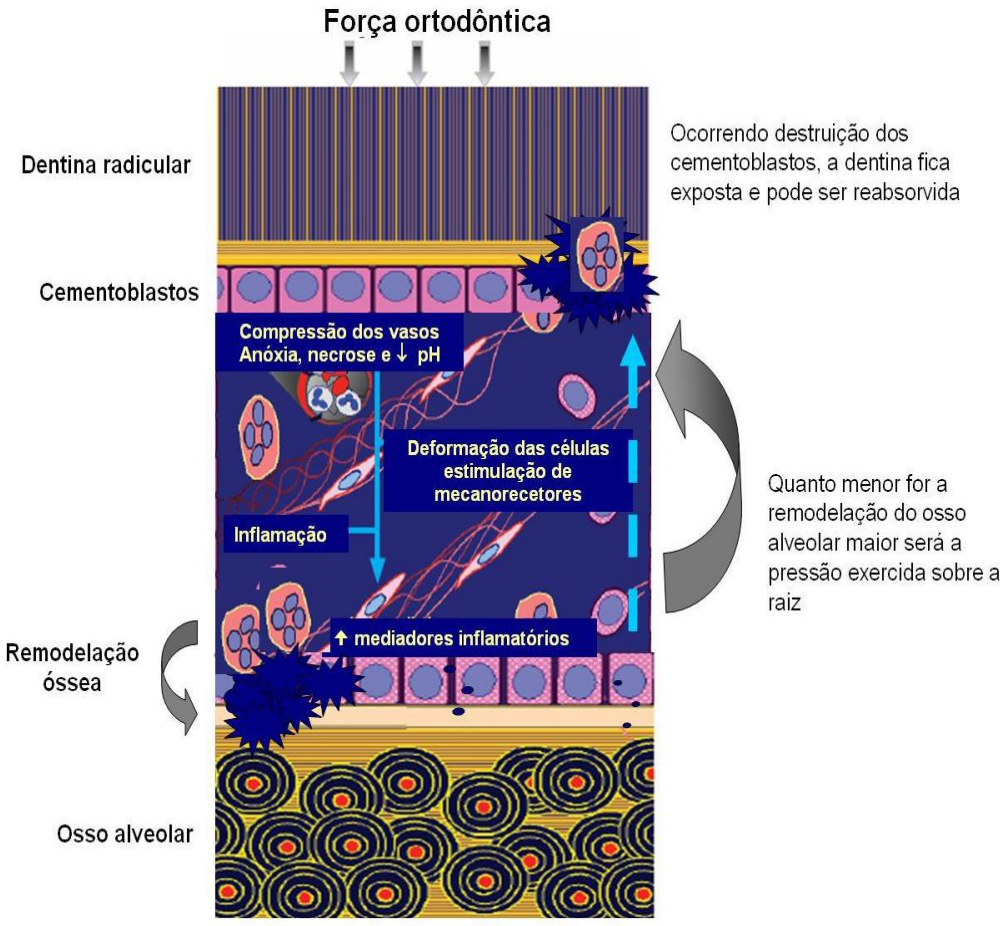

FONTE: CONSOLARO *et al*., 2009

Durante a movimentação dentária induzida uma série de alterações bioquímicas acontecem, gerando reabsorção do tecido ósseo no lado de pressão e aposição no lado de tensão. O osso sofre remodelação, ou seja, um equilíbrio entre

a aposição e a reabsorção óssea. A remodelação ocorre a todo momento, constituindo-se num fundamental método fisiológico de equilíbrio iônico de cálcio e fosfato. Também ocorre em função da necessidade de adaptação às forças mecânicas a que todo o esqueleto é submetido diariamente, inclusive a força gravitacional. As forças ortodônticas desencadeiam um processo remodelativo, culminando com a movimentação dentária. O processo de reabsorção ocorre constantemente e é realizado através de pequenos conjuntos de células chamados de unidades multicelulares básicas (BMU´s) – que são compostas por osteoclastos, osteoblastos e macrófagos (REAL *et al*.,2009).

É um efeito colateral comum e indesejável do tratamento ortodôntico com uma grande variação de incidência de 22 a 100%. Após a aplicação de uma força ortodôntica, comprimem os vasos do ligamento periodontal, conduzindo a áreas de inflamação local e necrose asséptica que é chamado histologicamente de área de hialinização. É comum os pacientes tratados ortodonticamente apresentarem alguma reabsorção radicular. Na grande maioria dos casos, ela não diminui a capacidade funcional dos dentes envolvidos, mas casos com maior grau de reabsorção tornam-se importantes, resultando em uma diminuição da longevidade do dente. A reabsorção tem sido descrita como um processo patológico ou fisiológico que resulta em uma perda de substância mineralizada no cemento e na dentina. Sua etiologia ainda é incerta. É considerada um fenômeno multifatorial. Os fatores etiológicos têm origens diferentes: mecânico e biológico. Os fatores mecânicos geralmente podem ser controlados durante o tratamento, envolvendo o tipo de aparelho, duração do tratamento, direção e magnitude da força, tipo do movimento, extensão da movimentação dentária. Já os fatores biológicos não estão no controle do profissional, sendo estes intrínsecos ao paciente. Forças leves podem causar reabsorção radicular mínima e rápido movimento dentário, em oposição às forças pesadas, que tendem a resultar em deslocamento dentário mais lento e certa reabsorção radicular. O tipo e a direção do movimento dentário tem um importante papel na reabsorção. Movimentos como intrusão, inclinação e torque apresentam maiores índices de reabsorção da superfície radicular (CONSOLARO *et al*.,2004; CONSOLARO *et al*.,2009). O diagnóstico é obtido através de radiografias periapicais, este método tem algumas vantagens, como: baixa dose de radiação, simplicidade, baixo custo e a capacidade de ser utilizado in vivo. Porém, sua grande limitação é que só pode avaliar em 2 dimensões e a reabsorção radicular é um

fenômeno em 3 dimensões e as radiografias periapicais apresentam erros de medição. A mais alta precisão para quantificar o volume de lacunas de reabsorção radicular é com técnicas em 3-dimensional como, microscopia eletrônica de varredura e tomografia microcomputadorizada (CONSOLARO *et al*.,2004; NASCIMENTO *et al.*,2006; FERLIN *et al*.,2014).

4.2 Classificação da reabsorção radicular

Grau	Definição
0	Sem evidência de reabsorção radicular
1	Contorno irregular da raiz
2	Reabsorção radicular apical ≤2 mm
3	Reabsorção radicular apical >2 mm e ≤1/3 do comprimento original da raiz
4	Reabsorção radicular >1/3 do comprimento original da raiz

Figura 3- Classificação de reabsorção radicular

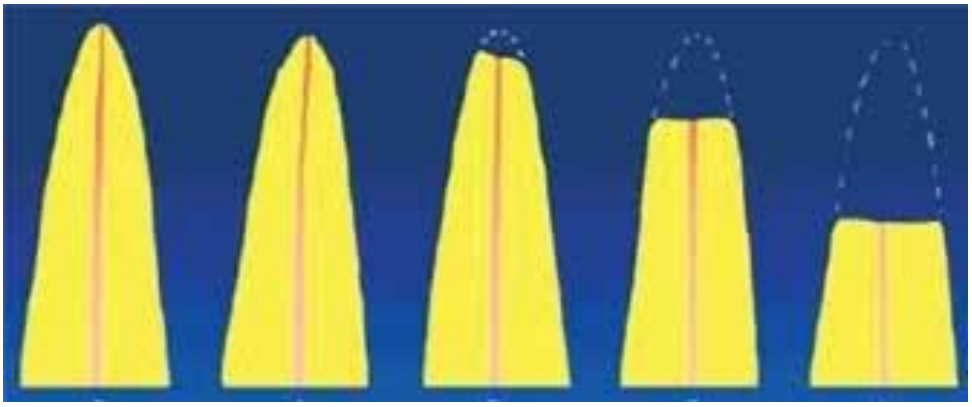

Grau 0 1 2 3 4

FONTE: PICANÇO *et al*., 2013

4.3 Mecanismos de reabsorção radicular

O movimento dentário consiste em 3 fases: na primeira fase o movimento ocorre de uma forma muito rápida dentro do alvéolo, devido à compressão do LP, seguida de uma fase lag, com um movimento relativamente lento ou sem qualquer movimento, por causa da hialinização do LP e do enfraquecimento lento da lâmina dura e na última fase, a fase pós-lag, o movimento aumenta gradualmente. Deste modo, o dente move-se para o lado de reabsorção óssea e o processo de reabsorção encontra-se concluído após a remoção da zona hialina, e/ou quando a força ortodôntica diminui (NASCIMENTO *et al*., 2006; MONTENEGRO *et al.*, 2012).

Os eventos patológicos que influenciam o aparecimento e a extensão da reabsorção radicular apical não são completamente conhecidos. Sabe-se que o processo de reabsorção radicular apical externa associada ao tratamento ortodôntico inicia-se cerca de 14 a 20 dias após a aplicação das forças ortodônticas e prolonga-se enquanto estas forem aplicadas (PIZZO *et al.*, 2007).

Durante a aplicação das forças ortodônticas o LP é submetido a forças mecânicas de compressão e tensão. Nas zonas de compressão, as estruturas do dente são lesadas e os osteoclastos têm a ação de indução da reabsorção óssea, enquanto que, nas zonas de tensão, os osteoblastos induzem a deposição óssea (CONSOLARO et al.,2004; CHAN & DARENDELILER, 2006; ABUABARA, 2007).

O processo de reabsorção radicular, na zona de compressão, é precedido pela hialinização que ocorre em 3 fases: a fase de degeneração, a eliminação dos produtos destruídos e o restabelecimento. A fase de eliminação do tecido hialinizado está diretamente relacionada com o processo de reabsorção radicular. Quando a hialinização é excessiva a reabsorção radicular pode acontecer (CHAN & DARENDELILER, 2006; BATOOL *et al.*, 2010).

Após a necrose do ligamento periodontal, devido à isquemia provocada por compressão entre o movimento do dente e o osso alveolar, forma-se uma zona de necrose estéril, a hialinização (CHAN & DARENDELILER, 2006; ABASS & HARTSFIELD, 2007). Enquanto persiste e se formam zonas de hialinização o movimento dentário para. Após a regeneração do ligamento periodontal, a zona hialina é removida. Esta eliminação é levada a cabo pela invasão de células e vasos sanguíneos a partir do periodonto adjacente não lesado (ABUABARA, 2007). As primeiras células a aparecer são os macrófagos responsáveis pela reabsorção inicial

da camada pré-cementar (ABASS & HARTSFIELD, 2007). Seguidamente, surgem os odontoclastos, células multinucleadas funcionalmente e morfologicamente semelhantes aos osteoclastos, que podem danificar o cemento, uma camada que consiste em cementoblastos, que é visto como uma camada protetora e com capacidade reparadora (ABASS & HARTSFIELD, 2007; CHENG *et al.*, 2010). A remoção desta camada expõe o cemento mineralizado subjacente altamente denso às células responsáveis pela reabsorção, e a evolução deste processo pode eventualmente expor a dentina, aumentando a suscetibilidade à ação osteoclástica (CONSOLARO *et al.*,2004; CHAN & DARENDELILER, 2006; ABASS & HARTSFIELD, 2007).

Figura 4- Progressão da reabsorção radicular apical externa (A-D), quando o dente é submetido a forças ortodônticas (representadas pela seta vermelha e azul)

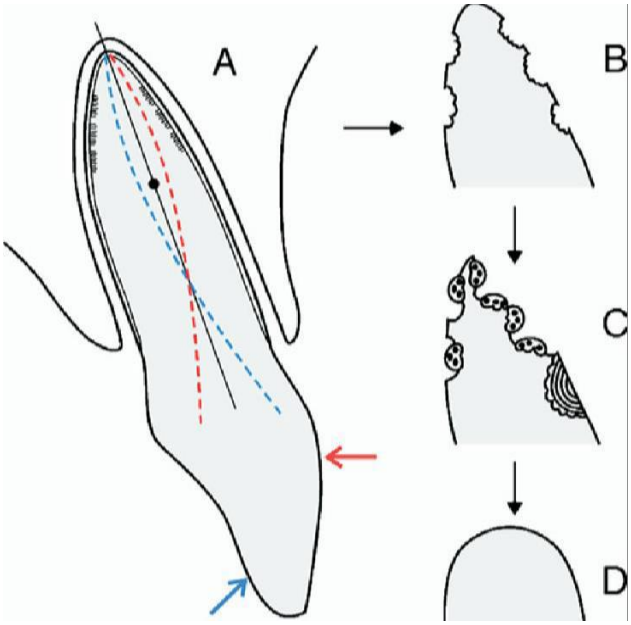

FONTE: ABASS & HARTSFIELD, 2007

4.4 Diagnóstico

O diagnóstico clínico da reabsorção radicular é predominantemente baseado em radiografias de rotina, como a radiografia panorâmica e periapical. Embora sejam métodos de diagnóstico frequentemente utilizados, estes apresentam algumas limitações pelo fato de se obter uma imagem bidimensional de uma

estrutura tridimensional. Devido à sobreposição de estruturas pode existir subestimação de possíveis reabsorções do terço médio da raiz, em especial, na região anterior da maxila e mandíbula (LEVANDER *et al*., 1998; ARAÚJO *et al*., 2010).

Figura 5- Reabsorção mínima

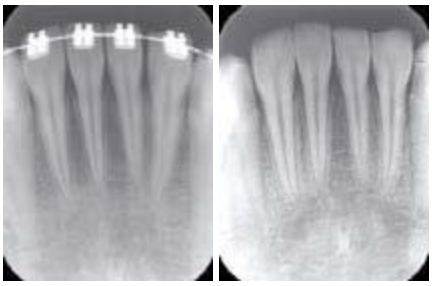

FONTE: LEVANDER *et al*., 1998

Figura 6- Reabsorção moderada



FONTE: LEVANDER *et al*.,1998

Figura 7- Reabsorção severa



FONTE: LEVANDER *et al*.,1998

Figura 8- Reabsorção extrema

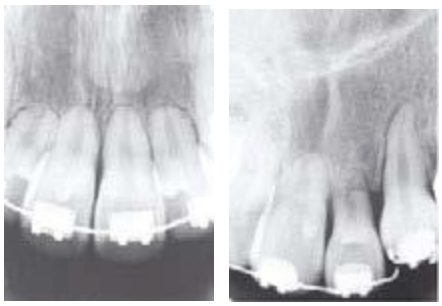

FONTE: LEVANDER *et al*., 1998

Outra desvantagem da radiografia panorâmica para determinar a reabsorção radicular é que nem sempre é possível identificar a junção amelo-cementária (JAC) com segurança. A inclinação dos incisivos ou o padrão da base esquelética subjacente na Classe II pode tornar também impossível o posicionamento tanto dos dentes maxilares como mandibulares dentro do eixo de focagem. As estruturas e as anomalias que não se apresentarem no eixo de focagem podem não ser evidentes, podendo também surgir imagens fantasma ou artefatos que se sobrepõem às peças dentárias. Para a obtenção de uma imagem tridimensional pode ser utilizada a Tomografia Computorizada de Feixe Cónico (TCFC). Através desta técnica de imagem é possível visualizar as estruturas dentárias através de cortes nos 3 planos (sagital, coronal e axial), eliminando a sobreposição de estruturas. Desta forma, o diagnóstico do processo de reabsorção radicular torna-se mais claro e mais preciso (ABASS & HARTSFIELD, 2007).

Vários estudos comparativos entre TCFC e a radiografia panorâmica concluíram que em cerca de 69% dos dentes, foi observada reabsorção radicular com a TCFC, enquanto que, apenas em 46% dos dentes, esta foi diagnosticada pela análise da radiografia panorâmica. A tomografia computadorizada (TC) não deve ser utilizada na avaliação da reabsorção radicular, devido às altas doses de radiação e custos elevados. A TCFC não pode substituir a radiografia panorâmica, mantendo-se esta última como método imagiológico de primeira linha. A TCFC apresenta uma dose de radiação mais elevada, que pode ser cerca de 1,5 a 33 vezes superior à radiografia panorâmica (DUDIC *et al.*, 2009).

Outro avanço científico no diagnóstico da reabsorção radicular, são os marcadores biológicos no fluido crevicular. Consiste em medir os níveis de sialofosfoproteínas da dentina que se apresentam aumentados no fluido crevicular gengival presentes nas proximidades de raízes reabsorvidas, quer na dentição decídua quer na dentição permanente. Apenas os exames histológicos e microscopia eletrónica computorizada conseguem dar resultados exatos, contudo, estes só podem ser executados em pré-molares experimentalmente movidos e posteriormente extraídos, desde que com intenção ortodôntica. Alguns estudos consideram que a reabsorção radicular após tratamento ortodôntico tem uma prevalência de 100% através da análise microscópica (ABASS & HARTSFIELD, 2007; DUDIC *et al.*, 2009).

4.5 Fatores de risco

4.5.1 Fatores relacionados com o paciente

4.5.1.1 Idade

Os adultos apresentam maior suscetibilidade para a reabsorção radicular comparativamente com as crianças. O que pode ser explicado pelas alterações que surgem com a idade, como uma diminuição na vascularização do ligamento periodontal, ligamento periodontal menos aplástico e mais estreito, o osso alveolar mais denso, avascular e aplástico e o cemento mais amplo (BARROSO *et al.*, 2012; PICANÇO *et al.*, 2013).

As alterações trazidas pelo envelhecimento tornam a membrana periodontal menos vascularizada, sem elasticidade e mais estreita. Estas alterações criam dificuldade ao movimento dentário e predisporiam a reabsorção, mesmo sem tratamento ortodôntico. Em mulheres, poderia ser considerado risco adicional alterações sistêmicas inerentes à idade como a osteoporose, que tende a acontecer com a menopausa (CAPELOZZA FILHO *et al*.,1998).

Não existe correlação entre reabsorção radicular e idade cronológica. A idade cronológica parece não ser um fator significante na ocorrência de reabsorções radiculares (REGO *et al*.,2004).

4.5.1.2 Género

Relativamente ao género, a literatura refere não existir diferenças nos valores de reabsorção radicular entre o género masculino e o género feminino (PIZZO *et al.*, 2007; ARTUN *et al.*, 20009; BARROSO *et al.*, 2012; FONTANA *et al.*, 2012; PICANÇO *et al.*, 2013; CHAVEZ *et al*.,2015).

Apesar dos dados encontrados na literatura não serem conclusivos, as mulheres são apontadas como mais susceptíveis à reabsorção radicular. Embora a reabsorção radicular idiopática seja maior nas mulheres, frente ao tratamento ortodôntico. Muitos estudos não encontraram diferenças intersexo (CAPELOZZA FILHO *et al*.,1998)

4.5.1.3 Etnia

De acordo com a literatura, os valores de reabsorção radicular são menores entre a população asiática comparativamente com os caucasianos e hispânicos (PIZZO *et al.*, 2007).

4.5.1.4 Genética

O tratamento ortodôntico pode atuar como gatilho nos indivíduos com predisposição genética, podendo causar reabsorção radicular severa. O componente genético tem sido, cada vez mais, um ponto crucial na investigação, visto possuir uma forte associação ao processo de reabsorção radicular. A predisposição para a reabsorção radicular pode ser autossómica dominante, autossómica recessiva ou hereditária, determinada por alguns genes. É provável que a suscetibilidade individual para a reabsorção radicular seja poligénica com uma interação complexa de um número de proteínas codificadas por vários genes, que interagem com os fatores ambientais, nos quais se inclui a força ortodôntica (ABASS & HARTSFIELD, 2007).

Tem sido relatado que variações no alelo IL-1β estão fortemente associadas ao aumento do risco de reabsorção radicular. Deste modo, pacientes monozigóticos para o alelo IL-1β possuem uma probabilidade de 95% de desenvolver reabsorção radicular superior a 2 mm (TOPKARA, 2011).

A genética parece influenciar, de um modo ainda não claramente definido, a reabsorção radicular (CAPELOZZA FILHO *et al*.,1998).

A reabsorção radicular na movimentação ortodôntica decorre dos procedimentos mecânicos sobre os tecidos, pois esses induzem estresse e inflamação, cujos mediadores ativam os mecanismos genéticos para que ela ocorra, sem que isso caracterize o processo como hereditário (CONSOLARO *et al*.,2004; CONSOLARO & CONSOLARO, 2009).

4.5.1.5 Hábitos parafuncionais

Alguns hábitos parafuncionais como a sucção digital, onicofagia, mordida aberta anterior com concomitante impulso da língua e o posicionamento atípico da mesma e história de bruxismo crónico, podem aumentar o risco de reabsorção radicular (CAPELOZZA FILHO *et al*.,1998; REGO *et al*.,2004; YOUNIS et al., 2008; VIEIRA et al., 2011).

4.5.1.6 Tipo de oclusão

Em relação à reabsorção radicular presente nos diferentes tipos de má oclusão da classificação de Angle, a Classe II apresenta maior reabsorção, sendo a Classe II divisão 2 que apresenta maior reabsorção, quando comparado com a Classe II divisão 1. A razão para este fenómeno encontra-se no tipo de movimento dentário necessário para corrigir a sobremordida profunda, bem como, o excesso de torque labial necessário para corrigir a inclinação palatina dos incisivos e a distância necessária dos incisivos superiores no tratamento ortodôntico (PIZZO *et al.*, 2007; REAL *et al*., 2009).

Não existem diferenças, em termos de reabsorção radicular, entre as diferentes Classes de Angle (REGO *et al*.,2004; APAJALAHTI & PELTOLA, 2007; BARROSO *et al*., 2012; PICANÇO *et al*., 2013).

A correlação existe entre a gravidade da má oclusão e reabsorção radicular, em consequência dos recursos mecânicos exigidos e tempo longo de tratamento. A experiência clínica mostra que tratamentos difíceis, longos e de objetivos amplos, quase heróicos, são muito predispostos a reabsorção radicular. Seria muito importante passarmos a considerar gravidade da má oclusão e tempo de tratamento previsto como fatores de risco para reabsorção radicular (CAPELOZZA FILHO *et al*.,1998).

4.5.1.7 Sobremordida vertical/ Sobremordida horizontal

O aumento da sobremordida vertical parece correlacionar-se com maior reabsorção radicular dos incisivos laterais superiores. Assim, quanto mais profunda for a sobremordida vertical, maior a reabsorção radicular dos incisivos superiores. Além disso, parece ainda influenciar a reabsorção da raiz distal do 1º molar maxilar (YOUNIS *et a*l., 2008).

A sobremordida horizontal está significativamente associado à reabsorção radicular nos incisivos maxilares. A justificação encontrada para esta correlação assenta no movimento de grande distância a que estes dentes são submetidos para a correção da má oclusão. Deste modo, quanto maior a sobremordida horizontal, maior a reabsorção radicular dos dentes anteriores superiores (YOUNIS *et al*., 2008; ARTUN *et al*., 2009; MONTENEGRO *et al*., 2012).

4.5.1.8 Anomalias dentárias

Várias anomalias dentárias estão associadas ao aumento da reabsorção radicular, nomeadamente, a agenesia dentária, taurodontismo, invaginação e dentes inclusos. A correlação dos caninos inclusos foi associada ao fato de serem utilizadas forças intrusivas que levam à compressão do ligamento periodontal dos incisivos, enquanto estes agem como ponto de ancoragem. No entanto, pode também ser justificado pela distância que o canino tem de percorrer e o tempo de tratamento ser mais prolongado nestes casos (HAN *et al*., 2005; PIZZO *et al.*, 2007).

4.5.1.9 Forma e comprimento da raiz

As raízes com forma anormal têm maior suscetibilidade para a reabsorção radicular. Dentes que possuem uma raiz pontiaguda, estreita ou curva, estão associados a uma maior reabsorção radicular, isso justifica o fato de que os incisivos laterais possam reabsorver mais devido às formas das suas raízes com formato mais anormal que a dos incisivos centrais (REGO et al.,2004; ARAÚJO *et al*.,2010; MOTOKAWA *et al.*, 2013).

As raízes mais longas possuem maior predisposição para a reabsorção radicular do que as raízes com menor comprimento. Este facto é justificado pelo maior deslocamento necessário para produzir o mesmo movimento e a necessidade de forças mais fortes para mover as raízes de maior comprimento (LEVANDER *et al*.,1998; REGO et al.,2004; PIZZO *et al*., 2007; FONTANA *et al*., 2012; PICANÇO *et al*., 2013).

Figura 9- Raiz curta



FONTE: LEVANDER *et al.*,1998

Figura 10- Raiz tortuosa



FONTE: LEVANDER *et al.*,1998

Figura 11- Raiz em forma de pipeta



FONTE: LEVANDER *et al.*,1998

Figura 12- Raiz em forma triangular



FONTE: LEVANDER *et al.*,1998

Figura 13**-** No esquema : A) raíz curta, B) raíz abaulada, C) raíz tortuosa, D) raíz em forma de pipeta

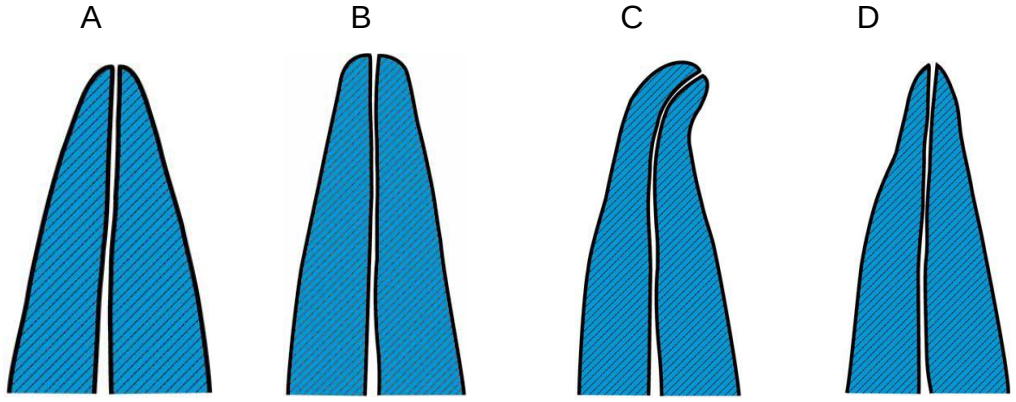

FONTE: CAPELOZZA FILHO *et al.*,1998

4.5.1.10 Densidade óssea

Tanto o osso como o cemento são suscetíveis à reabsorção quando aplicadas forças ortodônticas, embora o osso apresente menos resistência contra a reabsorção (ABASS & HARTSFIELD, 2007).

O cemento é mais duro e mais mineralizado do que o osso alveolar, existem mais fibras do ligamento periodontal inseridas no cemento do que no osso alveolar, assim os osteoclastos têm menor possibilidade de lesionar a camada cementar e induzir a reabsorção radicular. O osso é envolvido no processo metabólico de homeostasia do cálcio, deste modo é considerado como um reservatório mineral que pode libertar cálcio caso seja necessário. Ao contrário do cemento, o osso é um tecido bem vascularizado. A sua perda conduz a uma diminuição da estabilidade do dente pelo facto de grande parte das fibras periodontais se encontrarem na zona da crista óssea quando comparada com a superfície do topo da raiz (CHAN & DARENDELILER, 2006; ABASS & HARTSFIELD, 2007).

As diferentes espessuras do osso apresentaram diferenças estatisticamente significativas de reabsorção radicular, confirmando o aumento do risco em pacientes com cortical fina. A dimensão do alvéolo parece estabelecer limites para o tratamento e observou-se que a proximidade do vértice para o córtex palatino também influência a reabsorção. A largura maxilar insuficiente para o movimento dentário, também, pode ser considerada um fator de risco associado à reabsorção radicular (PICANÇO *et al.,*2013).

4.5.2 Fatores relacionados com o tratamento

4.5.2.1 Tipo de tratamento (com ou sem extração)

A realização de extrações no tratamento ortodôntico provoca maior reabsorção radicular do que os casos em que não foram realizadas. Este fato pode ser explicado pelo mecanismo de retrusão da dentição anterior, causado pelo aumento de movimento necessário no ápice radicular e a necessidade de um tratamento mais prolongado. Extrações exigem geralmente um maior movimento do

dente e deslocamento apical para corrigir a má oclusão (PIZZO *et al.*, 2007; ARTUN *et al*., 2009; LEITE *et al*.,2011; MOTOKAWA *et al*., 2012; FONTANA *et al*., 2012; PICANÇO *et al*., 2013).

Não existe maior grau de reabsorção em tratamentos com extração quando se compara com os sem necessidade de extração (CHAVEZ *et al*.,2015).

4.5.2.2 Tipos de forças

Os dentes submetidos a forças ortodônticas apresentam significativamente mais reabsorção radicular do que os dentes não submetidos a estas forças, o que sugere que as forças ortodônticas têm um papel importante no desenvolvimento de reabsorção (TOPKARA, 2011; MONTENEGRO *et al.*, 2012; FERLIN *et al*.,2014).

As forças pesadas (225 g) podem ser particularmente prejudiciais, estando recomendado o uso de forças leves (25 g) (CHAN & DARENDELILER, 2006; MONTENEGRO *et al.*, 2012; JACOBS *et al*.,2014). O uso deste último tipo de forças está associado a uma oclusão dos vasos sanguíneos do ligamento periodontal apenas parcial, com menor grau de hialinização (CHAN & DARENDELILER, 2006). Quando as forças pesadas são aplicadas, desenvolve-se mais rapidamente lacunas e o processo de reparação tecidular poderá não ser suficiente (PIZZO *et al.*, 2007; TOPKARA, 2011). A aplicação de forças contínuas resulta numa maior reabsorção radicular que a aplicação de forças intermitentes. O fato de não existir tempo para a reparação dos vasos sanguíneos danificados e outros tecidos periodontais, parece levar a um maior nível de reabsorção radicular (PIZZO *et al.*, 2007; JACOBS *et al*., 2014).

As forças compressivas no ligamento periodontal causam mais reabsorção radicular que as forças combinadas de compressão e tensão ou que as forças de tensão. (CHAN & DARENDELILER, 2006).

Forças pesadas, de intrusão, inclinação e torque levam a um maior grau de reabsorção radicular (FERLIN *et al*.,2014)

4.5.2.3 Tipos de movimento

De todos os tipos de movimentos, os movimentos de torque e de intrusão são os que apresentam maior associação ao processo de reabsorção radicular (PIZZO *et al.*, 2007).

Num estudo intra-individual realizado através de microscopia eletrônica, o movimento intrusivo e extrusivo foram comparados utilizando a mesma magnitude de força durante o tratamento ortodôntico, concluindo que as forças intrusivas apresentam quatro vezes mais reabsorção radicular que o movimento extrusivo (HAN *et al.,* 2005).

O movimento em corpo é o que apresenta menor reabsorção radicular devido à distribuição das forças ao longo da raiz (PIZZO *et al.*, 2007).

5.2.4 Duração do tratamento

A maioria dos estudos apresenta uma correlação positiva em relação à duração do tratamento ortodôntico e à reabsorção radicular. Deste modo, quanto maior o tempo de exposição da raiz a forças ortodônticas, maior a reabsorção radicular (APAJALAHTI & PELTOLA, 2007; MOTOKAWA *et al*., 2012; PICANÇO *et al*., 2013).

4.6 Prevenção

O primeiro passo para a prevenção é a realização de um bom diagnóstico. A recolha da história familiar de reabsorção radicular e história clínica do paciente, com especial atenção à presença de potenciais condições clínicas predisponentes, tais como hábitos parafuncionais, devem ser tidos em consideração (TOPKARA, 2011).

O controlo radiológico é também um fator preventivo importante para todos os pacientes ortodônticos e deve ser realizado 6 a 9 meses após o início do tratamento ortodôntico. A reabsorção radicular minor ou um contorno irregular da raiz do dente detetado durante este período indica um risco aumentado de reabsorção radicular adicional. Caso a reabsorção radicular não tenha ocorrido até este período, é provável que não exista reabsorção radicular severa no final do tratamento (SANTOS *et al*.,2007; LEITE *et al*.,2011; TOPKARA, 2011; FERLIN *et al*.,2014).

A aplicação de forças interrompidas tem apresentado menos áreas de reabsorção radicular que as forças contínuas, pelo facto das forças interrompidas diminuírem a formação de áreas hialinizadas e permitirem a restauração da circulação sanguínea quando as forças não estão ativas, em contra partida as forças contínuas não dão tempo para a reparação dos vasos sanguíneos e outros tecidos periodontais danificados, causando maior nível de reabsorção radicular (PIZZO *et al.*, 2007).

Os pacientes devem ser informados que se for observado reabsorção radicular, pode ser ponderada a interrupção do tratamento pelo menos durante 3 meses. Nesta fase, poderá ser considerado um plano de tratamento alternativo ou a descontinuidade do tratamento, caso se observe uma reabsorção radicular severa (PIZZO *et al.*, 2007; TOPKARA, 2011).

Alguns estudos referem que 3 mm de reabsorção radicular, equivale a 1 mm de perda da crista óssea alveolar. Desta forma, nos pacientes com reabsorção radicular moderada a severa, é importante eliminar o trauma oclusal para prevenir a progressão da reabsorção radicular. Além disso, a monitorização da condição periodontal é também importante para evitar perda óssea crítica (PICANÇO *et al.*, 2013).

No caso da reabsorção radicular apresentar envolvimento pulpar, pode ser necessário recorrer ao tratamento endodôntico radical associado, muitas vezes, a cirurgia com remoção do tecido de granulação e preenchimento do defeito causado pela reabsorção. Alguma medicação e cimentos intracanalares, como o agregado trióxido mineral (MTA), também têm sido utilizados numa tentativa de estagnar o processo de reabsorção e proporcionar um selamento apical (TOPKARA, 2011).

Os bifosfonatos também têm sido referenciados por suprimir o processo de reabsorção radicular mas, essa supressão leva, também, à redução de movimento dentário e poderá, igualmente, levar à osteonecrose, especialmente, em casos com extrações. Em estudo estão também a administração de clodronato, equistatina, corticóides em doses baixas, doxiciclina, entre outros, para a inibição da reabsorção radicular. Contudo, mais estudos terão que ser realizados neste âmbito de modo a desenvolver um método seguro e eficaz para os pacientes (ABASS & HARTSFIELD, 2007; SANTOS *et al*.,2007).

5 DISCUSSÃO

A reabsorção radicular externa é uma sequela comum do tratamento ortodôntico, mas que de forma alguma o invalida, podendo ser evitada ou minimizada através de uma anamnese minuciosa aliada a um exame clínico e radiológico, principalmente o periapical, no início e durante várias fases do tratamento (SANTOS *et al*.,2007; LEITE *et al*.,2011; TOPKARA, 2011; FERLIN *et al*.,2014). O diagnóstico clínico da reabsorção radicular é predominantemente baseado em radiografias de rotina, como a radiografia panorâmica e a periapical, apesar de apresentarem algumas limitações pelo fato de se obter uma imagem bidimensional de uma estrutura tridimensional (LEVANDER *et al*., 1998; ARAÚJO *et al*., 2010). Para a obtenção de uma imagem tridimensional pode ser utilizada a Tomografia Computorizada de Feixe Cónico (TCFC) (ABASS & HARTSFIELD, 2007). O encurtamento radicular é irreversível e difícil de prever sabendo-se que se apresenta assintomático e preserva a vitalidade pulpar, sem alteração na coloração dos dentes (PIZZO *et al*., 2007; YOUNIS *et al*., 2008; PREOTEASA *et al*., 2009; SIQUEIRA et al.,2009; VIEIRA *et al*.,2011). Alguns estudos consideram que a reabsorção radicular após tratamento ortodôntico tem uma prevalência de 100% através da análise microscópica (ABASS & HARTSFIELD, 2007; DUDIC *et al.*, 2009).

Os adultos apresentam maior suscetibilidade para a reabsorção radicular comparativamente com as crianças (BARROSO *et al.*, 2012; PICANÇO *et al.*, 2013) o que se justifica pelas alterações trazidas pelo envelhecimento que tornam a membrana periodontal menos vascularizada, sem elasticidade e mais estreita (CAPELOZZA FILHO *et al*.,1998), fazendo com que a idade cronológica seja um fator significante na ocorrência de reabsorções radiculares (REGO *et al*.,2004).

A literatura refere não existir diferenças significativas nos valores de reabsorção radicular entre o género masculino e o género feminino (CAPELOZZA FILHO *et al*.,1998; PIZZO *et al.*, 2007; ARTUN *et al.*, 20009; BARROSO *et al.*, 2012; FONTANA *et al.*, 2012; PICANÇO *et al.*, 2013; CHAVEZ *et al*.,2015). De acordo com a literatura, os valores de reabsorção radicular são menores entre a população asiática comparativamente com os caucasianos e hispânicos (PIZZO *et al.*, 2007).

Enquanto para ABASS & HARTSFIELD, 2007 e TOPKARA, 2011, o componente genético tem sido, cada vez mais, um ponto crucial na investigação, visto possuir uma forte associação ao processo de reabsorção radicular, para CAPELOZZA FILHO *et al*.,1998, CONSOLARO *et al*.,2004 e CONSOLARO & CONSOLARO, 2009, a genética parece influenciar, de um modo ainda não claramente definido, a reabsorção radicular . Para estes autores a hereditariedade, a susceptibilidade individual e os fatores sistêmicos, não podem ser considerados como etiológicos para a reabsorção. No entanto, pacientes que apresentam hábitos parafuncionais como a sucção digital, onicofagia, mordida aberta anterior com concomitante impulso da língua e o posicionamento atípico da mesma e história de bruxismo crónico, podem aumentar o risco de reabsorção radicular (CAPELOZZA FILHO *et al*.,1998; REGO *et al*.,2004; YOUNIS et al., 2008; VIEIRA et al., 2011).

O que é mais importante considerar é a gravidade da maloclusão e os recursos mecânicos necessários para sua correção, bem como a amplitude e tipo de movimento a ser realizado (CAPELOZZA FILHO *et al*.,1998; REGO *et al*.,2004; APAJALAHTI & PELTOLA, 2007; BARROSO *et al*., 2012; PICANÇO *et al*., 2013).

Quanto à morfologia radicular, HAN *et al*., 2005 e PIZZO *et al.*, 2007 consideraram que raízes curtas, tortuosas, abauladas e em forma de pipeta, isto é, raízes com formas atípicas, são mais susceptíveis à reabsorção durante o tratamento ortodôntico. Isso justifica o fato de que os incisivos laterais possam reabsorver mais devido às formas das suas raízes com formato mais anormal que a dos incisivos centrais (REGO et al.,2004; ARAÚJO *et al*.,2010; MOTOKAWA *et al.*, 2013). Contradizendo os autores acima, LEVANDER *et al*.,1998; REGO et al.,2004; PIZZO *et al*., 2007; FONTANA *et al*., 2012; PICANÇO *et al*., 2013, acreditam que as raízes mais longas possuem maior predisposição para a reabsorção radicular pois necessitam de forças mais fortes para serem movimentadas.

As diferentes espessuras do osso apresentaram diferenças estatisticamente significativas de reabsorção radicular, confirmando o aumento do risco em pacientes com cortical fina (CHAN & DARENDELILER, 2006; ABASS & HARTSFIELD, 2007; PICANÇO *et al.,*2013).

Enquanto para PIZZO *et al.*, 2007; ARTUN *et al*., 2009; LEITE *et al*.,2011; MOTOKAWA *et al*., 2012; FONTANA *et al*., 2012; PICANÇO *et al*., 2013 a realização de extrações no tratamento ortodôntico provoca maior reabsorção radicular explicada pelo aumento de movimento necessário, para CHAVEZ *et al*.,2015, não

existe maior grau de reabsorção em tratamentos com extração quando se compara com os sem necessidade de extração.

Quanto à magnitude da força, têm-se procurado estabelecer uma força ideal, isto é, uma força suficiente para movimentar o dente com reduzido custo biológico. (CHAN & DARENDELILER, 2006; PIZZO *et al.*, 2007; TOPKARA, 2011; MONTENEGRO *et al.*, 2012; FERLIN *et al*.,2014; JACOBS *et al*.,2014). Forças pesadas, de intrusão, inclinação e torque levam a um maior grau de reabsorção radicular (FERLIN *et al*.,2014).

O intervalo de aplicação da força adequada a cada caso parece ser um fator mais importante que a magnitude da força para que haja uma boa resposta metabólica. Quanto maior o tempo de exposição da raiz a forças ortodônticas, maior a reabsorção radicular (APAJALAHTI & PELTOLA, 2007; MOTOKAWA *et al*., 2012; PICANÇO *et al*., 2013).

O primeiro passo para a prevenção é a realização de um bom diagnóstico (TOPKARA, 2011). O controlo radiológico é também um fator preventivo importante para todos os pacientes ortodônticos e deve ser realizado 6 a 9 meses após o início do tratamento ortodôntico (SANTOS *et al*.,2007; LEITE *et al*.,2011; TOPKARA, 2011; FERLIN *et al*.,2014). Os pacientes devem ser informados que se for observado reabsorção radicular, pode ser ponderada a interrupção do tratamento pelo menos durante 3 meses (PIZZO *et al.*, 2007; TOPKARA, 2011). No caso da reabsorção radicular apresentar envolvimento pulpar, pode ser necessário recorrer ao tratamento endodôntico (TOPKARA, 2011).

6 CONCLUSÃO

Baseando-se na revisão da literatura, pode-se concluir que todos os pacientes que se submetem ao tratamento ortodôntico apresentam algum grau de reabsorção radicular, não comprometendo a capacidade funcional dos dentes envolvidos.

É muito importante fazer uma boa anamnese do paciente antes do tratamento e monitoramento radiográfico.

Fatores como hereditariedade, gênero e idade do paciente, bem como tempo de tratamento, parecem não apresentar relação direta com a reabsorção radicular

A gravidade da maloclusão é um fator de risco para reabsorção radicular, dependendo da mecanoterapia exigida, da amplitude e do tipo de movimento a ser realizado.

É de suma importância conhecer as variáveis mecânicas como: tipo, natureza, magnitude e intervalo de aplicação de força para conduzir o tratamento ortodôntico com maior eficácia e segurança, e com reduzido custo biológico.

REFERÊNCIAS

ABASS, S. E HARTSFIELD, J. Orthodontics and external apical root resorption. **Seminars in Orthodontics**, v.13, n.4, p.246-256, 2007.

ABUABARA, A. Biomechanical Aspects Of External Root Resorption In Orthodontic Therapy, **Medicina Oral Patologia Oral y Cirurgia Bucal**, Santa Catarina, v.12, n.8, p. 610-613, dec., 2007.

APAJALAHTI, S.; PELTOLA, J. Apical Root Resorption After Orthodontic Treatment – A Retrospective Study, **European Journal of Orthodontics**, v.29, n.4, p.408-412, july, 2007.

ARAÚJO,R.;SILVEIRA,C.F.M.; CUNHA,R.S.; MARTIN,A.S.; FONTANA,C.E.; BUENO,C.E.S. Single-session use of mineral trioxide aggregate as an apical barrier in a case of external root resorption, **Journal of Oral Science**, v.52, n.2, p. 325-328,july/February, 2010.

ARTUN, J.; VANT´HULLERNAAR, R.; DOPPEL, D,;KUIJIPERS-JAGTAMAN. Identification of orthodontic patients at risk of severe apical root resorption, **American Journal of Orthodontics and Dentofacial Orthopedics**, v.135, n.4, p. 448-455, April, 2009.

BARROSO,M.;DEVITA,R.L.;LAGES,E.J.P.;COSTA,F.O.;DRUMMOND,A.F.;PRETTI. H.;LAGES,E.M.B. Risk variables of external apical root resorption during orthodontic treatment, **Dental Press Journal of Orthodontics**, v.17, n.2, p. 391-397, mar-apr, 2012.

BATOOL,I.; ABBAS. H.; ABBAS, A.; ABBAS,I.. Root resorption of permanente incisors during three months of active orthodontic treatment. **Journal of Ayub Medical College**, v.22, n.4, p. 96-100, Oct-Dec 2010.

CAPELOZZA FILHO, L; SILVA FILHO, O. G. Reabsorção Radicular na Clínica Ortodôntica: Atitudes para uma Conduta Preventiva. **Revista Dental Press De Ortodontia E Ortopedia Facial**, Bauru, n.1, v.3, p.104-126, janeiro/fevereiro, 1998.

CHAN, E.; DARENDELILER, M. Physical properties of root cementum: Part. 7. Extent of root resorption under areas of compression and tension. **American Journal of Orthodontics and Dentofacial Orthopedics***,* v.139, n.3, p. 279-284, April, 2006.

CHAVÉS,M.G.H.;FLORES,A.M.;OCAMPO,A.M. Incidencia de reabsorción radicular en pacientes terminados del Departamento de Ortodoncia de la División de Estudios de Postgrado e Investigación de la Facultadde Odontología UNAM, en el periodo

2010-2012, **Revista Mexicana de Ortodoncia**,v.3, n.3,p. 176-185, julio/septiembre 2015.

CHENG, L.; TURK, T.;ELEGDAG-TURK,S.; JONES,A.S.DARENDELILER,M.A. Repair of root resorption 4 and 8 weeks after application of continuous light and heavy forces on premolars for 4 weeks: A histology study**. American Journal of Orthodontics and Dentofacial Orthopedics***,* v.138, n.6,p. 727-734, December, 2010.

CONSOLARO,A.; MARTINS-ORTIZ, M.F. Hereditariedade e suscetibilidade à reabsorção radicular em Ortodontia não se fundamentam: erros metodológicos e interpretativos repetidamente publicados podem gerar falsas verdades. Análise crítica do trabalho de Al-Qawasmi et al.2 sobre a predisposição genética à reabsorção radicular de natureza ortodôntica, **R Dental Press Ortodon Ortop Facial**, Maringá, v. 9, n. 2, p. 146-157, mar./abr. 2004.

CONSOLARO,A.; CONSOLARO, M.F. A Reabsorção Radicular Ortodôntica É Inflamatória, Os Fenômenos Geneticamente Gerenciados, Mas Não É Hereditariamente Transmitida, **R Dental Press Ortodon Ortop Facial**, Maringá, v. 14, n. 4, p. 25-32, jul./ago. 2009.

CONSOLARO,A.; MARTINS-ORTIZ, M.F.; CONSOLARO,R.B. O primeiro estudo sobre hereditariedade relacionada com as reabsorções dentárias em Ortodontia: uma análise crítica do trabalho de Newman, **R Dental Press Ortodon Ortop Facial**, Maringá, v. 9, n. 2, p. 110-122, mar./abr. 2004.

DUDIC, A.;GIANNOPOULOU,C.;LEUZINGER,M.;KILIARIDIS,S. Detection of apical root resorption after orthodontic treatment by using panoramic radiography and cone-beam computed tomography of super-high resolution, **American Journal of Orthodontics and Dentofacial Orthopedics**, v.135, n.4, p. 434-437, 2009.

FERLIN,C.R.;BERTOZ,A.P.M.; OLIVEIRA,D.T.N.;BIGLIAZZI,R.;BERTOZ,F.A. Ocorrência De Reabsorção Radicular No Tratamento Ortodôntico: Revisão Crítica Da Literatura, **Revista Odontológica de Araçatuba**, v.35, n.2, p. 37-40, Julho/Dezembro, 2014.

FONTANA, M.; SOUZA, C.M.; BERNARDINO,J.F.;HOETTE,F.; HOETTE,M.L.; THUM, L.; OZAWA, T.W.;CAPELOZZA FILHO,L.; OLANDOSKI, M.; TREVILATTO, P.C.. Association analysis of clinical aspects and vitamin D receptor gene polymorphism with external apical root resorption in orthodontic patients. **American Journal of Orthodontics and Dentofacial Orthopedics**, v.142, n.3, p. 339-347, September, 2012.

HAN, G.;HUANG, S.; VON DE HOFF, J.W.;KUIJPERS-JAGTMAN, A.M. Root resorption after orthodontic intrusion and extrusion: An intraindividual study. **The Angle Orthodontist**, v.75, n.6, p. 912-918, November, 2005.

JACOBS, C.; GEBHARDT, P.F.; JACOBS,V.;HECHTNER, M.; MEILA, D.;WERHBAIN, H. Root resorption, treatment time and extraction rate during orthodontic treatment with self-ligating and conventional brackets. **Head & Face Medicine**, v.10, n.1, p. 1-7, jan, 2014.

LEVANDER, E.; BAJKA, R.; MALMGREN, O. Early radiographic diagnosis of apical root resorption during orthodontic treatment: a study of maxillary incisors. **Eur J Orthod, London**, v. 20, n. 1, p. 57-63, Feb. 1998.

LEITE, F.P.P.; DEVITO, K.L.; CHANDRETTI, P.C.S.; CURCIO, M.R.; RIBEIRO, W.A.L. Reabsorção radicular apical – Relato de caso clínico. Odonto. Juiz de Fora. v.19,n.37, p.125-133, 2011.

MONTENEGRO, V.C.; JONES, A.; PETOCZ, P.; GONZALES, C.; DARENDELILER, M.A. Physical properties of root cementum: Part 22. Root resorption after the application of light and heavy extrusive forces: A microcomputed tomography study. **American Journal of Orthodontics and Dentofacial Orthopedic**, v.141, n.1, p.1-9, 2012.

MOTOKAWA, M.; TERAO,A.; KAKU, M.; KAWARA,T.; GONZALES,C.;DARENDELILER,M.A.; TANNE,K. Open bite as a risk factor for orthodontic root resorption. **European Journal of Orthodontics**, v.35, n.6, p. 790-795, January, 2013

NASCIMENTO, G.J.F.; EMILIANO, G.B.G.; SILVA, I.H.M.; CARVALHO, R.A.; GALVÃO,H.C. Mecanismo, Classificação e Etiologia das Reabsorções Radiculares**, R Fac Odontol Porto Alegre**, Porto Alegre, v.47,n.3, p.17-22, dezembro, 2006.

PICANÇO, G.; FREITAS,K.M.S.; CANÇADO, R.H.;VALARELLI,F.P.;PICANÇO, P.R.B.; FEIJÃO,C.P. Predisposing factors to severe external root resorption associated to orthodontic treatment. **Dental Journal of Orthodontics**, Maringá, v.18, n.1, p. 110-120, jan-feb, 2013.

PIZZO G.; LICATA M.E.; GUIGLIA R.; GIULIANA G. Root resorption and orthodontic treatment. Review of the literature, **Minerva Stomatologica**, v.56 n.1-2, p. 31-44, 2007.

PREOTEASA, C.; IONESCU, E.; PREOTEASA, E.; COMES, C. A.; MONA-BUZEA, C.; GRĂMESCU, A. Orthodontically induced root resorption correlated with morphological characteristics. **Romanian Journal of Morphology and Embryology**, v.50, n.2, p. 257-262, 2009.

REAL, L.A.S.V.; RAMOS,A.L.; ZANONI,J.N. Modificações No Periodonto De Ratos Diabéticos Após A Movimentação Ortodôntica, **R Dental Press Ortodon Ortop Facial**, Maringá, v. 14, n. 1, p. 124-131, jan./fev. 2009.

REGO,M.V.N.N.;THIESEN,G.;MARCHIORO,E.M.;BERTHOLD,T.B.Reabsorção Radicular e Tratamento Ortodôntico: Mitos e Evidências Científicas**, J Bras Ortodon Ortop Facial**, v.9, n.51, p.292-309, 2004.

SANTOS,E.C.A.;LARA, T.S.; ARANTES, F.M.; COCLETE,G.A.; SILVA,R.S. Análise radiográfica computadorizada da reabsorção radicular apical após a utilização de duas mecânicas ortodônticas, **R Dental Press Ortodon Ortop Facial**, Maringá, v. 12, n. 1, p. 48-55, jan./fev. 2007.

SIQUEIRA,V.C.V.; GAMEIRO, G.H.; MAGNANI, M.B.B.A.; SOUSA, M.A.;CARVALHO, A.Z.N.B. Estudo Da Reabsorção Radicular Apical Após O Uso De Aparelho Extrabucal No Tratamento Da Má Oclusão Do Tipo Classe II, 1ª Divisão Dentária, **R Dental Press Ortodon Ortop Facial**, Maringá, v. 14, n. 2, p. 54-62, mar./abr. 2009.

TOPKARA,A. External Apical Root Resorption Caused By Orthodontic Treatment: A Review Of The Literature, **European Journal Of Paediatric Dentistry**, v. 12, n.3, 2011.

VIEIRA,H.G.P.;GARBUI,I.U.;NOUER,P.R.A.;NOUER,D.F.;KURAMAE,M. Mecanismos Bioquímicos Da Reabsorção Radicular Por Tratamento Ortodôntico,**RGO - Rev Gaúcha Odontol**., Porto Alegre, v.59, n.0, p. 103-111, jan./jun., 2011.

YOUNIS,M.; IRALA, L.E.D.; SOARES, R.G.; SALLES,A.A. Ortodontia Frente Às Reabsorções Apicais E Periapicais Prévias Ou Posteriores Ao Tratamento, **Revista de Endodontia Pesquisa e Ensino On Line**, Rio Grande do Sul, v. 4, n.8, p. 1-9, julho/dezembro, 2008.

,