1 INTRODUÇÃO

O uso de implantes na Odontologia é um método seguro e previsível para a reabilitação oral. Porém, para que esta técnica seja selecionada, deve-se verificar a quantidade e a qualidade do osso no qual será inserido o implante, a fim de que haja sucesso funcional e estético na reabilitação do paciente. Para isso, os tecidos mole e duro precisam apresentar volumes e quantidades ideais para que os objetivos da Implantodontia sejam alcançados.

De acordo com Misch (2008), o processo alveolar é afetado logo após a exodontia e, caso não sejam encontrados aspectos favoráveis, especialmente em zonas estéticas, é necessário o aumento ósseo para atender às condições funcionais do plano de tratamento com implantes.

Em vista disso, considerando as necessidades biomecânicas para a sobrevida de uma prótese e o aumento do uso de implantes em regiões estéticas, frequentemente há a necessidade de reconstrução do rebordo. Então, trata-se de um processo mais utilizado na região de pré-maxila, onde a falta de osso é crítica para a estética, fonética e função ideais.

A regeneração óssea guiada (GBR, do inglês Guided Bone Regeneration) consiste no processo de aumento ósseo horizontal e vertical, que, a partir de materiais específicos previamente selecionados, permite o crescimento ósseo em regiões inicialmente desfavoráveis para a cirurgia de implante.

Também podem ser utilizadas membranas como barreira, para que células adjacentes ao defeito não invadam a região e dificultem a replicação celular do tecido desejado, sem interferência ou competição de outro tipo de células.

Os materiais para aumento ósseo podem provir de autoenxertos, ou seja, a área doadora é do próprio paciente, ocorrendo assim a osteogênese a partir de células transplantadas do osso esponjoso. Nessa técnica, pode ser usado osso fresco congelado, osso seco congelado ou osso seco congelado desmineralizado. Assim, ocorrerá a osteoindução, levando à nova formação de osso a partir de células progenitoras derivadas de células mesenquimais primitivas sob a influência de um ou mais agentes indutores que provêm da matriz óssea.

Quando os materiais de enxerto ósseo osteocondutores são alógenos, aloplásticos ou xenógenos, ocorre a osteocondução, que é caracterizada pelo crescimento ósseo por reabsorção ou aposição a partir do osso circundante, ocorrendo, portanto, na presença de osso ou células mesenquimais diferenciadas. Os materiais osteocondutores não formam osso, pelo contrário, o material permanece relativamente inalterado ou reabsorve. Os materiais osteocondutores são biocompatíveis e o osso ou tecido mole podem crescer adjacentes a eles por aposição, sem evidência de reação tóxica.

Os enxertos alógenos são provenientes de outro ser humano e podem ser de osso fresco congelado (FFB), osso seco congelado (FDBA) e osso seco congelado desmineralizado (DFDBA). Os materiais aloplásticos podem ser: fosfato de cálcio, vidro bioativo ou polímeros. Os enxertos xenógenos ou xenoenxertos correspondem a minerais ósseos de origem animal, derivados de corais calcificados ou derivados de algas calcificadas.

Fatores de crescimento constituem um grupo separado de proteínas e fazem parte da superfamília dos TGF-β e estão presentes, principalmente, na matriz óssea. Como exemplo, podemos citar: fatores de crescimento derivados de plaquetas (PDGF), fator de crescimento fibroblásticos (FGF), fator transformador de crescimento (TGF), fator de crescimento semelhante à insulina (IGF), plasma rico em plaquetas (PRP) e proteínas morfogenéticas do osso (BMP).

O aumento do rebordo alveolar vertical e horizontal, utilizando a GBR, tornou-se uma opção de tratamento significativa para fornecer suporte ósseo para implantes dentários osteointegrados.

Essa monografia, a partir de uma revisão de literatura, visa promover um estudo sobre a regeneração óssea guiada vertical e horizontal, abordando as diferentes técnicas de colocação de membrana ou enxertos.

2 PROPOSIÇÃO

O presente trabalho se propôs a realizar uma revisão de literatura a respeito de aspectos ligados a diferentes técnicas para promover o aumento ósseo de regiões que inicialmente não atendem as condições funcionais do plano de tratamento com implantes.

3 REVISÃO DE LITERATURA

3.1 MEMBRANAS

A regeneração óssea guiada (GBR, do inglês “guided bone regeneration”) tem como objetivo permitir que células ósseas cresçam na área com o defeito. Na GBR, estamos lidando com tecido conjuntivo e ósseo. A exclusão do tecido conjuntivo conseguida com a remoção da membrana barreira permite que a regeneração óssea ocorra. A base biológica para que a GBR ocorra consiste no preenchimento completo do espaço para que haja o crescimento ósseo, além de estabelecer uma base estável e imóvel, permitindo a entrada de fatores de crescimento e preservando o suprimento de sangue na área do defeito ósseo. A GBR promove a formação de osso pela proteção contra uma invasão de tecidos não-osteogênicos (DINH, 2017).

A membrana funciona como uma barreira física colocada para separar o tecido gengival do implante ou superfície óssea. Neste caso, a membrana isola o espaço e permite que células osteogênicas atinjam a região, aumentando a divisão celular. O objetivo principal é guiar e proteger a formação óssea dentro de áreas específicas (Figura 1). Esse conceito é aplicado em cirurgias de colocação de implantes, aumento de rebordo alveolar com enxertos, usada para prevenção do crescimento de tecido mole, promovendo a estabilidade do enxerto e também é utilizada em cirurgias pré-protéticas, isolando o defeito no qual se deseja regeneração óssea, podendo ser suportada por enxertos ou parafusos, formando uma espécie de "tenda" (Figura 2). As membranas podem ser classificas como absorvíveis e não absorvíveis e também em relação à firmeza e à maleabilidade, baseando-se em características clínicas. Dentre as membranas mais utilizadas podemos incluir: as não absorvíveis de politetrafluoretileno expandido (e-PTFE), PTFE não expandido, fosfato de cálcio e malha ou folha de titânio. As absorvíveis incluem composição de colágeno, ácido plilático e poliglactina. As barreiras de membranas biológicas incluem lâminas de osso desmineralizado. A principal vantagem da membrana (e-PTFE) é a opção de um reforço de titânio, enquanto sua

desvantagem é não ser absorvível. Já a PTFE não expandida não requer segundo tempo cirúrgico pode ser removida com a remoção de sutura, com uma leve puxada do material. A membrana absorvível de colágeno tem se mostrado contraditória, e, por isso, é utilizada ao redor do implante quando a rigidez não é crucial. Relata-se que a falta de rigidez faz com que haja uma flexibilidade dentro do defeito, se utilizado sem enxerto sendo então contraindicada sua utilização isoladamente. A escolha de uma membrana depende do problema cirúrgico em questão, se a área operada estiver livre de irregularidade e tensão primária de tecido mole e periósteo intacto, o uso da membrana é opcional, mas no caso de aumento de rebordo vertical, as barreiras mais rígidas devem ser utilizadas. Aumento de rebordo em lâmina de faca tanto em altura quanto em espessura também requer uma barreira rígida ou semirrígida que mantenha o material enxertado. Quando grandes correções devem ser feitas, membranas absorvíveis são pouco indicadas, nesses casos, recomenda-se membranas não absorvíveis, como as malhas de titânio (Figura 3) (MAZZONETTO, DUQUE NETTO & NASCIMENTO, 2012).

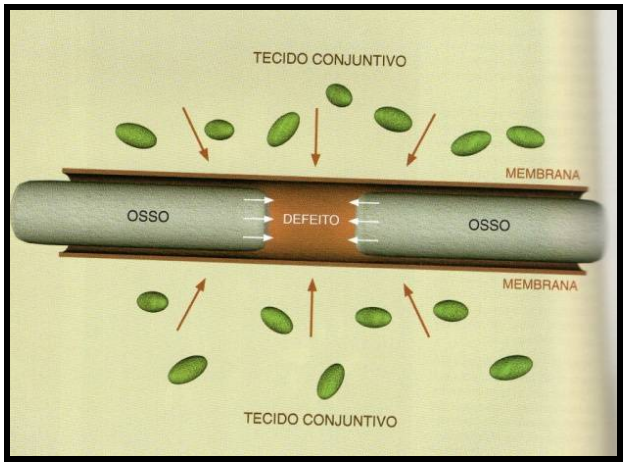

Figura 1 – Membrana como barreira

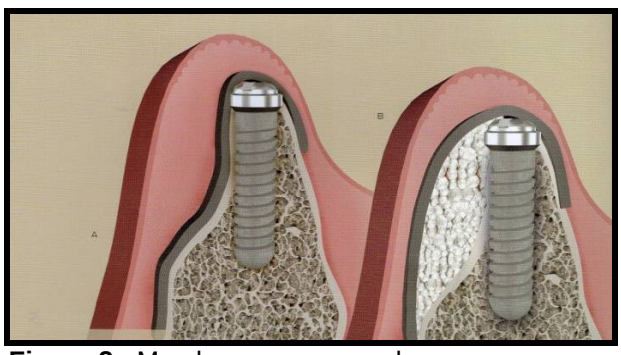

Figura 2 - Membrana como arcabouço

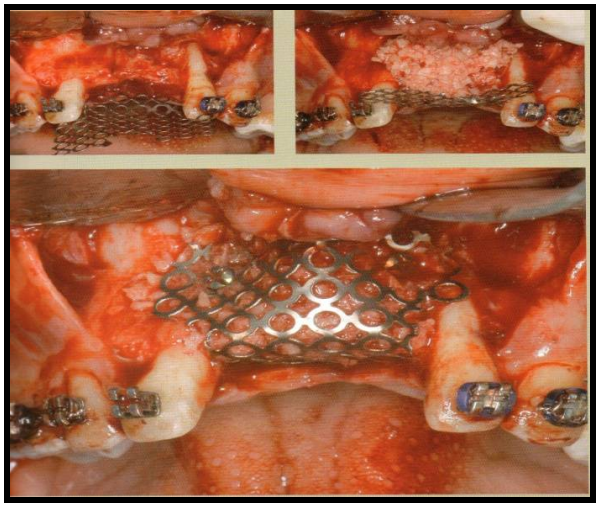

Figura 3 - Tela de titânio

Dentre as diversas possibilidades de reconstrução de tecidos ósseos atróficos, a GBR é uma das mais promissoras. Neste contexto, muitas membranas reabsorvíveis têm sido desenvolvidas e precisam ser testadas como parte de sua caracterização. O objetivo do estudo de Sendyk (2014) foi avaliar os aspectos radiográficos e histológicos, em um estudo in vivo, se uma nova membrana polimérica eletrofiada de PCL/poli (rotaxona) demonstra comportamento semelhante a uma membrana de colágeno, comercialmente consagrada, quanto à promoção de regeneração óssea guiada. Foi realizado defeito crítico de 8mm de diâmetro na calvária de 60 ratos Wistar machos. Em dois grupos iguais (n=20) os defeitos foram recobertos aleatoriamente por uma membrana de colágeno suíno ou por uma membrana polimérica mista de policaprolactona (PCL) e poli (rotaxona). Em um terceiro grupo (n=20), os defeitos não foram recobertos e permaneceram apenas com o coágulo. Os animais sofreram eutanásia em sete, 14, 21 e 42 dias pós-operatórios. Espécimes da região foram radiografadas e preparadas para análise histológica. Como aspecto radiográfico, foi observado que os defeitos recobertos pela membrana de colágeno suíno apresentaram diminuição mais significativa da área radiográfica dos defeitos de acordo com a progressão dos períodos pós-operatórios do que nos outros grupos. A histomorfologia do reparo mostrou agrupamentos mais expressivos de células gigantes no grupo PCL/poli (rotaxona) sugerindo resposta à corpo estranho. Na histomorfometria, a neoformação óssea foi

significativamente mais intensa e com osso neoformado mais maduro no grupo colágeno. Concluímos que, para um modelo de regeneração óssea guiada, a membrana de PCL/poli (rotaxona) não superou a membrana de colágeno.

Muitos materiais reabsorvíveis e não reabsorvíveis têm sido utilizados na produção de membranas. Porém, independentemente do material, as membranas devem apresentar biocompatibilidade, semipermeabilidade, facilidade de manuseio clínico e capacidade de manutenção de espaço. Vários tipos de membranas com um risco de infecção e/ou contaminação menor e que não necessitam de segunda intervenção cirúrgica têm sido desenvolvidas, surgindo as membranas reabsorvíveis. A membrana reabsorvível deve excluir totalmente o tecido conjuntivo gengival, permitir a repopulação seletiva e ser totalmente reabsorvida sem interferir no processo de cicatrização. A principal desvantagem desta membrana reside no seu curto tempo de reabsorção, característica apresentada pela maior parte dos polímeros reabsorvíveis, podendo não atuar como uma barreira física eficaz durante os seis meses necessários para que ocorra, com sucesso a GBR. As membranas não reabsorvíveis estão disponíveis como ePTFE, ePTFE reforçado de titânio, PTFE de alta densidade (dPTFE) ou malha de titânio. Contudo, apresentam algumas desvantagens, para além da necessidade de remoção em um segundo ato cirúrgico, tais como o difícil manuseio e fixação, necessidade de incisão e descolamento do retalho, risco de deiscência da sutura com exposição da membrana e subsequente infecção local. Esta reação local pode acarretar a necessidade de remoção precoce da membrana o que pode levar à redução da quantidade de osso regenerado. Desde o início da técnica de GBR, a membrana de politetrafluoretileno expandido (ePTFE) é considerada padrão ouro por apresentar características essenciais para o procedimento de GBR tais como biocompatibilidade, cobrimento do defeito e estabilização do coágulo. Por outro lado, apresenta intervenção cirúrgica para a sua remoção e, com isso, pode haver a possibilidade de contaminação por microrganismos. O uso da malha de titânio como membrana não reabsorvível maximiza a contenção do enxerto e elimina os problemas de colapso da mesma, sendo mais eficaz do que qualquer outra na manutenção do espaço, devido sua rigidez (VISEU, 2016).

3.2 ENXERTOS

O edentulismo e a doença periodontal representam condições que frequentemente levam à reabsorção óssea e à ruptura do osso alveolar. A perda do dente e do seu osso de suporte leva à criação de defeitos nas cristas ósseas ou situação de atrofia dos maxilares. A restauração de uma condição funcional envolve o uso de implantes endósseos que necessitam de volume ósseo adequado para lidar com a carga mastigatória. Em tais situações, o osso precisa ser regenerado, aproveitando os princípios biológicos da osteogênese, osteoindução e osteocondução. Várias técnicas combinam estes princípios com resultados diferentes, devido à condição da base óssea em que operamos, mudanças na técnica cirúrgica que usamos e, finalmente, às condições metabólicas ósseas do paciente que podem estar em estado de osteopenia sistêmica ou osteoporose, o que também influencia o sucesso da reconstrução óssea maxilar (TONELLI *et al.*, 2011).

Na reabilitação oral por implantes, busca-se, além da funcionalidade, uma estética harmônica para o sorriso do paciente. Nos casos clínicos em que os dentes foram perdidos por trauma, infecção ou doença periodontal avançada, pode ser encontrada a insuficiência de osso na região de ausência dental, o que pode influenciar a estética, o prognóstico a longo prazo e a superestrutura protética. Nesses casos, a terapia de implante dentário não seria uma opção sem o aumento ósseo (SAAD, ASSAF & MAGHAIREH, 2012).

Segundo Lindhe *In* Rodrigues (2015), a colocação de enxertos ósseos deriva de vários estudos clínicos e em animais, com o objetivo de auxiliar a regeneração óssea. Estes podem ser divididos em quatro categorias: enxertos autógenos, que são transplantados de um local para o outro no mesmo indivíduo, podendo ser de osso cortical ou de osso trabeculado e medular, aloenxertos, que são transplantados entre indivíduos da mesma espécie, sendo utilizado osso trabeculado, medular congelado e osso congelado a seco, xenoenxertos, ou seja, enxertos provenientes de uma espécie diferente, e materiais aloplásticos, sintéticos ou inorgânicos.

De acordo com Jensen *In* Rodrigues (2015), os materiais de enxerto têm vários propósitos:

1. Servem de suporte à membrana, estabelecendo um espaço pré-definido para que ocorra regeneração óssea;
2. Evitam o colapso da membrana;
3. Direcionam e promovem o crescimento ósseo;

4. Fornecem um suporte mecânico contra a pressão dos tecidos moles;
5. Protegem o aumento de volume de reabsorção.

Tendo isso em conta, as células que vão promover neovascularização e as células que irão promover a formação óssea têm a possibilidade de migrar para os espaços estabelecidos pelo material de enxerto. Assim pode ocorrer formação de novo osso e posterior reabsorção do material auxiliar (FUGAZZOTO *IN* RODRIGUES, 2015). Classificam-se materiais para aumento ósseo como:

- Autógenos;
- Aloenxertos: osso congelado fresco (FFB), osso congelado a seco (FDBA) e osso desmineralizado congelado a seco (DFDBA);
- Xenoenxertos: minerais ósseos de origem animal, derivados de corais calcificados e derivados de algas calcificadas;
- Aloplásticos: fosfato de cálcio, polímeros e vidro bioativo.

A seguir, vamos destacar os estudos relevantes sobre esses tipos de enxertos descritos anteriormente.

3.2.1 Autoenxertos / enxertos autógenos

O artigo de Moghadam (2009) descreveu uma técnica para reconstruir previsivelmente os defeitos ósseos horizontais e verticais com enxerto autógeno. O osso colhido do ramo da mandíbula é contornado em três dimensões, obtendo assim, os componentes horizontal e vertical. Quando há tecido gengival inadequado devido ao aumento do volume ósseo, no trans-operatório, o enxerto ósseo é combinado com enxerto de tecido conjuntivo palatino do pedículo, proporcionando, além do tecido mole ao local enxertado, maior irrigação sanguínea na região. Podemos observar, portanto, que um único procedimento pode reconstruir defeitos tridimensionais complexos e melhorar o suprimento de sangue ao enxerto devido ao aumento do componente bucal (horizontal) em contato com o osso hospedeiro, que então suporta o componente oclusal menor (vertical). Finalmente, o osso é adicionado aos locais interproximais à medida que ele se curva do vestíbulo ao palatino contra os dentes adjacentes. Isso suporta a papila no futuro local do

implante. O enxerto autógeno é a técnica ideal para o aumento da zona estética com reabsorção significativa que inclui locais interproximais.

Meyer (2012), em seu trabalho, avaliou o processo de reparo ósseo do enxerto ósseo autógeno em bloco, em ratos diabéticos e verificar a influência da membrana colágena reabsorvível sobre este processo. Todos os animais foram submetidos a enxertos na hemi-mandíbula direita e esquerda. Os enxertos na hemi-mandíbula do lado esquerdo foram recobertos por membrana de colágeno reabsorvível, propiciando o recobrimento de todo o bloco enxertado. Os enxertos realizados na hemi-mandíbula do lado direito foram realizados da mesma maneira, porém sem o recobrimento pela membrana de colágeno. A eutanásia dos animais foi realizada nos períodos de zero hora; sete, 14, 21, 45 e 60 dias. As estruturas analisadas foram: matriz óssea do leito receptor e enxerto, matriz óssea neoformada na interface leito receptor e enxerto e ao redor do enxerto, osteócitos, osteoblastos, tecido conjuntivo interposto entre leito receptor e enxerto. Os resultados mostraram que os ratos diabéticos, em todos os períodos, exibiram maior quantidade de espaços trabeculares, tanto no leito receptor quanto no enxerto. A altura do enxerto foi menor nos ratos diabéticos. Quanto à neoformação óssea na lateral do enxerto, pode se dizer que a diabetes não influenciou de maneira negativa, enquanto a presença da membrana teve seu maior efeito sobre a neoformação óssea aos 45 dias. Houve aumento da integração do enxerto ao leito com o decorrer do tempo, sendo nas duas condições, diferença estatisticamente significante a partir do dia 21. Já a membrana teve influência estatisticamente significante sobre a integração do enxerto ao leito receptor apenas aos 45 dias. Os resultados permitem concluir que a presença da diabetes mellitus induzida não interferiu de maneira negativa no reparo dos enxertos ósseos autógenos em bloco. A presença da membrana colágena favoreceu a integração do enxerto ao leito receptor, bem como neoformação óssea ao redor do enxerto.

No estudo de Lee *et al.* (2013), foram avaliados os resultados de aumento de cume vertical e horizontal com material de enxerto ósseo autógeno. A pesquisa foi feita com pacientes que tiveram o aumento vertical ou horizontal do cume usando o AutoBT de março de 2009 a abril 2010. Foram avaliados: idade e gênero dos pacientes, estabilidade do implante, cirurgia, complicação cirúrgica, taxa de sobrevivência do implante e perda da crista óssea. Durante a cirurgia, foram feitos

os aumentos vertical e horizontal do cume utilizando material de enxerto ósseo de dentes autógenos em pó ou em blocos, além da colocação do implante. As complicações pós-operatórias incluíram deiscência da ferida, hematoma e falha de osteointegração do implante. Contudo, não houveram complicações relacionadas ao material de enxerto ósseo, como infecção. A perda óssea marginal média após um ano de carga foi de 0,12 ± 0,19 mm. Portanto, pode-se dizer que foram obtidos excelentes resultados clínicos com aumento do rebordo vertical e horizontal usando material de enxerto ósseo autógeno.

Fugazzoto *In* Rodrigues (2015) afirmaram que os enxertos autógenos têm sido muito utilizados devido às seguintes características:

- Capacidade de promover osteogênese;
- Biocompatibilidade;
- Ausência de transmissão de doenças;
- Retenção de osteoblastos.

No entanto, apresentam como desvantagens:

- Causam mais desconforto ao paciente;
- Encontram-se em quantidade limitada;
- Exigem uma intervenção mais longa.

3.2.2 Enxertos alógenos / aloenxertos

Segundo Molon *et al.* (2009), o osso autógeno tem sido amplamente usado para procedimentos reconstrutivos na maxila e mandíbula. Contudo, as desvantagens relacionadas com a morbidade do sítio doador, quantidade inadequada de osso na região intraoral para grandes defeitos e necessidade de osso de região extra-oral para maiores reconstruções limitam as expectativas do paciente. Por esse motivo, os estudos utilizando osso homólogo para reabilitação com implantes vêm se intensificando. A utilização de osso liofilizado tem sido reportada desde 1977. Apesar dos benefícios oferecidos por esse tipo de osso, a baixa propriedade de osteointegração e a alteração de propriedades mecânicas dificultam a adaptação do tamanho e do formato do enxerto ao local do implante. O

osso fresco congelado aparece como uma alternativa ao osso seco, congelado e desmineralizado ao osso autógeno. Ele pode ser obtido de banco de osso em bloco, contendo quantidades variadas de cortical, de acordo com a necessidade. Os blocos de osso fresco e congelado são estruturalmente mais fortes que osso seco e congelado. Não obstante, esse tipo de osso homógeno admite características similares ao osso autógeno. A vantagem mais importante desse tipo de osso é que as proteínas osteoindutoras não são destruídas após a preparação, resultando na melhor formação óssea e manutenção do enxerto a longo prazo. Paciente desdentado total com atrofia severa da maxila, alternativa para reconstrução: enxerto com osso homógeno. Radiograficamente, a panorâmica mostra perda óssea em altura e proximidade de rebordo com a parede inferior do seio maxila (Figura 4). Os enxertos utilizados foram provenientes do UniOss- Banco de Tecidos Músculo-Esquelético do Hospital de Marília. Na Região anterior, foram realizados enxertos com osso humano congelado em bloco para restaurar espessura óssea, possibilitando, assim a reabilitação com implantes dentários. Durante a cirurgia, os blocos de osso homógeno foram fixados com parafusos 1,5mm, e o osso particulado foi acomodado nos espaços mortos para evitar formação de gaps (Figura 5). Seis meses após a fixação do enxerto, observa-se a integração deste com o leito receptor (Figura 6). O paciente encontra-se em pós-operatório de quatro anos, já com a prótese definitiva, apresentando, radiograficamente, taxa de reabsorção semelhante à maioria dos casos, sem indícios de insucesso (Figura 7).

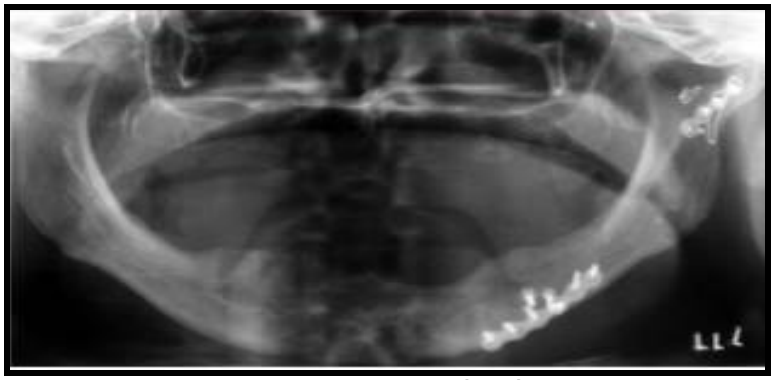

Figura 4 – Radiografia panorâmica pré-cirúrgica do paciente

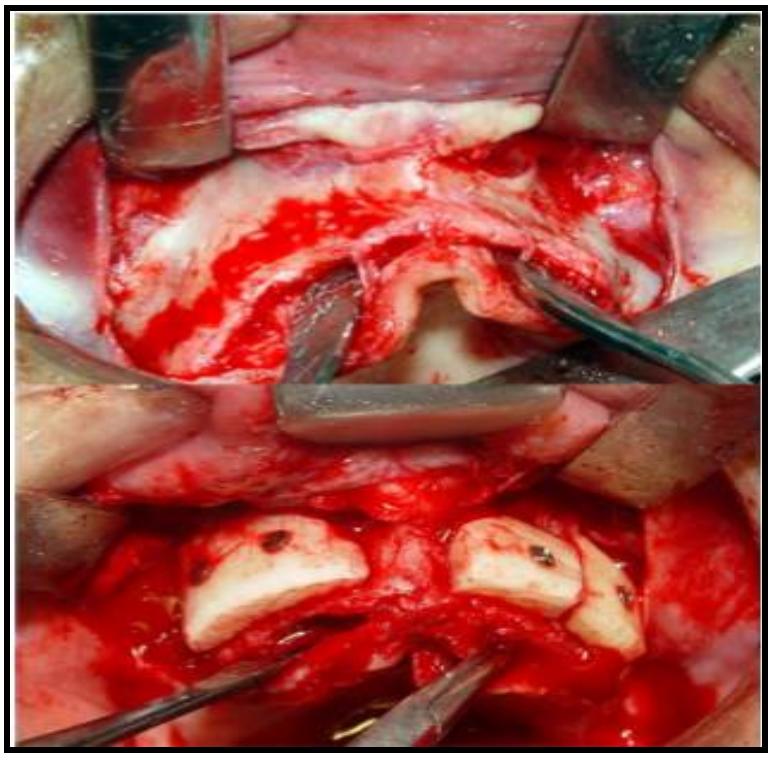

Figura 5 – Imagem transoperatória da colocação de enxertos em bloco e preenchimento dos espaços com osso particulado para evitar a formação de GAPs

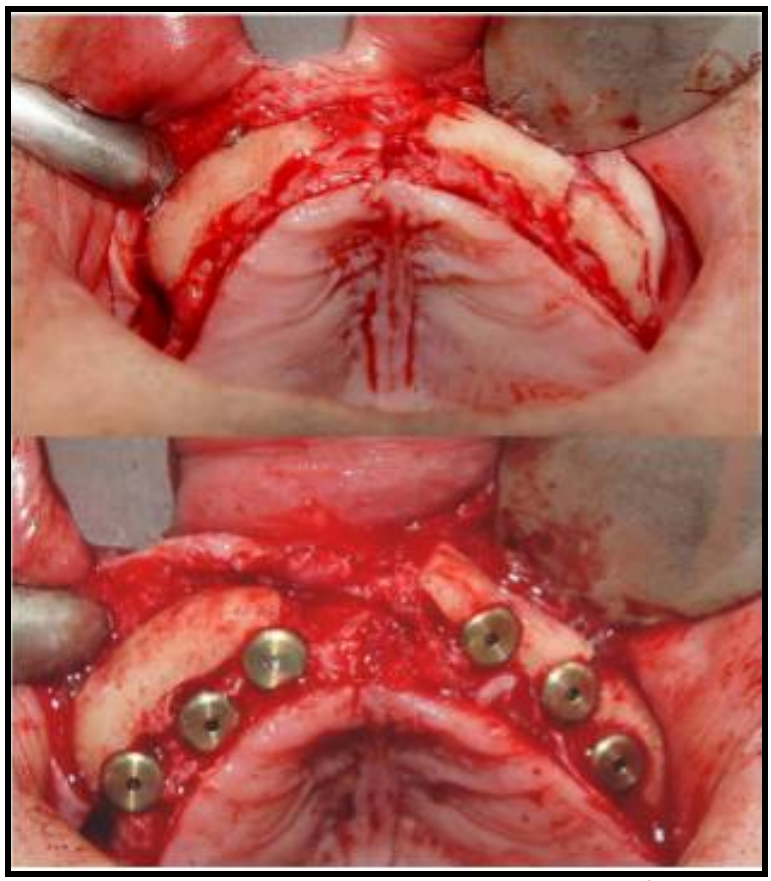

Figura 6 - Instalação dos implantes seis meses após a colocação dos enxertos, evidenciando a integração dos implantes com o leito receptor

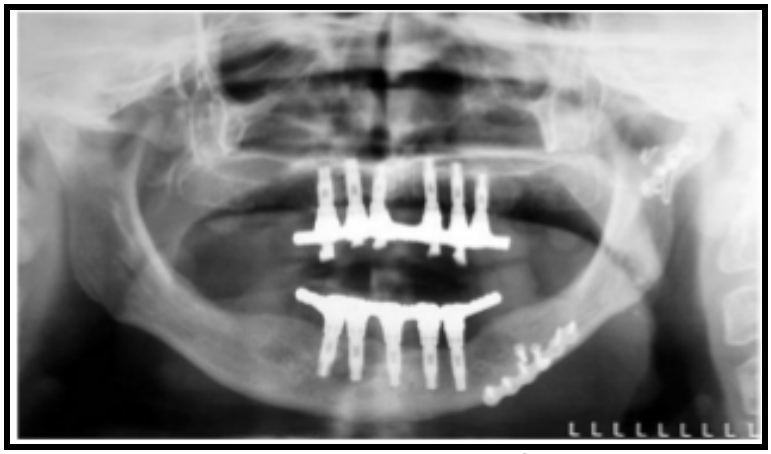

Figura 7 - Radiografia panorâmica após quatro anos da reabilitação protética, demonstrando taxa de reabsorção semelhante à maioria dos casos, sem indícios de insucesso

Segundo Buser *et al.* (2011), os aloenxertos atrasam a formação de novo osso, quando comparados aos autoenxertos. O DFDBA apresentou propriedades osteocondutivas mas não potencial osteoindutivo. Os xenoenxertos constituem-se por minerais ósseos derivados de animais, corais ou algas, aos quais foram retirados os componentes orgânicos. Esta medida tem como vantagem a redução do risco de reações imunológicas e transmissão de doenças mas deixa de apresentar capacidade osteoindutora, permanecendo somente a osteocondução. Atualmente, o mineral ósseo derivado de algas calcificas ou de corais calcificados raramente é utilizado, devido às complicações tardias que apresenta, como por exemplo, encapsulamento por tecido fibroso.

O osso congelado a seco (FDBA), quando desmineralizado (DFDBA), vê aumentando o seu potencial osteoindutivo, porém, perde estabilidade mecânica, necessitando de um material de suporte em casos em que o defeito ósseo não esteja bem delimitado (FUGAZZOTO *IN* RODRIGUES, 2015).

3.2.3 Materiais aloplásticos

Annibali *et al.* (2012) revisou os resultados clínicos de aumentos de cume realizados através de regeneração óssea guiada horizontal ou vertical (h-GBR, v-

GBR) ou expansão de cúpula edêntula. O grau de correção de defeitos, o nível ósseo marginal e a estabilidade horizontal do osso aumentado (cinco pacientes) foram examinados com um novo modelo de pesquisa de resina rígida proposto. Nesse trabalho, foram corrigidos 30 defeitos do rebordo variando de 1 a 8 mm e posicionados 56 implantes. As porcentagens de correção de defeitos alveolares foram 91,85% 6 22,30%, 97,13% 6 4,48% e 90,42% 6 11,93% para h-GBR, expansão edentulosa do rebordo e v-GBR, respectivamente. Uma quantidade limitada de osso marginal foi relatada para os três grupos, enquanto uma grande quantidade de reabsorção óssea horizontal foi detectada. Ao final concluíram que todas as técnicas cirúrgicas consideradas neste estudo são procedimentos previsíveis e o sistema de medição do modelo de levantamento proposto mostrou ser um método confiável para avaliar a estabilidade óssea horizontal dos sulcos aumentados.

Em 2014, Pigossi, publicou um estudo sobre a celulose bacteriana (CB) que é um biopolímero sob a forma de hidrogel nanoestruturado, o qual é uma excelente matriz para incorporação de outros compostos. Nos últimos anos a CB tem demonstrado resultados promissores para reparação tecidual. Além disso, compósitos baseados em CB e hidroxiapatita (CB-HA) são osteocondutores, e quando este compósito associado a peptídeos como OGP (osteoprotegerina) e a sua sequência C-terminal o pentapeptídeo OGP (10-14) poderão proporcionar-lhe propriedade osteoindutora. Neste estudo, o autor avaliou os compósitos CB-HA associados ou não a estes peptídeos para reparação óssea de defeitos críticos em calvária de camundongos. Os grupos experimentais avaliados foram CBHA, CB-HA OGP, CB-HA OGP (10-14) e controle, nos respectivos períodos de análise: três, sete, 15, 30, 60 e 90 dias. Após três dias de pós-operatório, as membranas CB-HA OGP e CB-HA OGP (10-14) promoveram maiores níveis de expressão dos principais genes marcadores de formação óssea. Além disso, após sete dias foi observado na análise histomorfométrica que as membranas CB-HA e CB-HA OGP (10-14) promoveram maior neoformação óssea. Semelhantemente, essas membranas apresentaram maiores porcentagens de neoformação óssea como foi observado na microtomografia computadorizada nos períodos de 60 e 90 dias. Maiores níveis de expressão de alguns biomarcadores ósseos, como Alpl, Spp1 e Tnfrsf11b também foram observados para as mesmas membranas em 60 e 90 dias de pós-operatório.

Conclui-se que os materiais CB-HA e CB-HA OGP (10-14) apresentaram melhor potencial na reparação óssea em defeitos críticos em calvária de camundongos, destacando o papel osteoindutor nos períodos iniciais de formação óssea da membrana de CB-HA OGP.

Rocha (2015) publicou um estudo sobre o ganho e a qualidade óssea promovidos com a utilização da cerâmica bifásica HA/TCPp porosa comparados ao enxerto ósseo autógeno e ao BioOss® associados ou não ao plasma rico em plaquetas (PRP), em cirurgias de levantamento de seio maxilar em coelhos. Em 54 coelhos foram realizados levantamento bilateral dos seios, sendo um dos seios preenchido com enxerto/biomaterial e sangue (SG) e o contralateral com o enxerto/biomaterial e PRP, e os grupos de tratamento designados de HA/TCPp/SG, HA/TCPp/PRP, AUT/SG, AUT/PRP, Bio-Oss/SG e Bio-Oss/PRP. Após os períodos de 30, 60 e 180 dias (n=18/período), as peças histológicas foram coletadas e fixadas em formol a 10% tamponado. Em seguida, imagens microtomográficas foram obtidas e as peças processadas histologicamente. O volume e altura do seio maxilar elevado foram determinados nas imagens microtomográficas e o percentual e volume do biomaterial e tecido ósseo avaliados nos cortes histológicos pela técnica morfométrica de volumetria de pontos. Os dados foram comparados pela ANOVA a três critérios e as médias contrastadas pelo teste de Tukey, com nível de significância de 5%. O volume e altura do seio maxilar elevado se mantiveram estáveis nos grupos Bio-Oss e HA/TCP, com valores médios de, respectivamente, 154,9mm^3 e 5,6mm entre 30 e 180 dias, enquanto que, no grupo AUT essas mesmas dimensões reduziram, respectivamente, 33,3% e 21,7%. O enxerto autógeno sofreu rápida reabsorção e promoveu concomitantemente intensa neoformação/remodelação óssea até os 60 dias. Entre 60 e 180 dias o volume ósseo ganho não se manteve, reduzindo 52,5%. A associação do enxerto AUT com PRP acelerou o processo de neoformação/remodelação óssea e a reabsorção osteoclástica das partículas enxertadas. Já o volume do BioOss® e HA/TCP, praticamente não se modificou em todo período e a formação óssea ocorreu nos espaços entre as partículas, ocupando um volume em média de 42,85mm^3 aos 60 dias, que se manteve até os 180 dias. A adição do PRP aos biomateriais BioOss® e HA/TCPp não promoveu alterações na quantidade de tecido ósseo neoformado, porém acelerou o seu processo de maturação, em relação aos grupos associados

com SG. Os três materiais aqui usados no levantamento de seio maxilar, permitiram uma expressiva formação óssea, porém o volume ganho se manteve estável nos grupos HA/TCP e BioOss®, mas não no grupo AUT, onde esse volume reduziu drasticamente devido aceleração na remodelação óssea, com predomínio da reabsorção osteoclástica aliada à pressão sinusal. Conclui-se que o ganho ósseo no levantamento de seio maxilar com o HA/TCPp ou Bio-Oss® mantém-se estável porque oferece melhor resistência contra a pressão sinusal e a repneumatização em relação ao obtido com enxerto autógeno. A associação do PRP ao enxerto autógeno acelera o processo de formação/remodelação óssea, porém a sua associação ao HA/TCPp ou BioOss® não influencia no ganho final de volume ósseo, mas aumenta a velocidade de sua maturação.

Silveira *et al.* (2015) abordou em seu estudo o comportamento de diferentes biomateriais à base de fosfato de cálcio e/ou HA, utilizados como enxerto para reparo ósseo, bem como as respostas teciduais obtidas em modelos experimentais animais. A comparação direta entre estudos realizados em condições experimentais diversas é de difícil análise pelas variáveis envolvidas (métodos cirúrgicos, modelos experimentais, sítios de implantação e espécies). Dependendo do sítio de implantação, a arquitetura óssea difere em relação aos ossos cortical e medular, o que pode gerar diferentes tipos de estresse biomecânico e diferentes taxas de formação e remodelação ósseas. As características físico-químicas dos diferentes biomateriais influenciam consideravelmente na capacidade de estimulação da neoformação óssea. Os estudos analisados comprovam a atividade osteocondutiva das cerâmicas de fosfato de cálcio em vários sítios e modelos animais. Em relação às cerâmicas de fosfato de cálcio bifásico (BCP), suas características físico-químicas influenciam diretamente o grau de formação óssea e de sua estabilidade, estando relacionados à dissolução das fases de tricálcio fosfato e hidroxiapatita. Diversos estudos apontam para a utilização promissora do BCP como substituto ósseo e como uma alternativa viável aos enxertos de osso autógeno.

A utilização de biomateriais em Implantodontia, principalmente em casos em que o leito receptor do implante apresenta quantidade e qualidade ósseas inadequadas, se torna importante. Diversos estudos mostram a possibilidade do usar copolímeros de PLA/PGA, no entanto, estes mesmos estudos mostram que a proporção de PLA e PGA irá influenciar a taxa de degradação do copolímero.

Portanto, objetivo desse estudo foi avaliar o comportamento biológico do copolímero de PLA/PGA como substitutos ósseos para técnica de levantamento da membrana do seio maxilar por meio de análises histomorfométrica e imunoistoquímica. Vinte coelhos machos, brancos, da raça Nova Zelândia, cada um pesando cerca de 3,0 kg, foram utilizados e foram divididos em dois grupos de acordo com o material de preenchimento do seio: grupo coágulo (GC) e grupo copolímero (GP). Foi realizado descolamento bilateral da membrana sinusal com períodos de eutanásia aos três, 10, 20 e 40 dias para as análises histomorfométricas e imunoistoquímica para a expressão de osteocalcina (OC). De uma forma geral, para todas as variáveis avaliadas, a diferença estatisticamente significante mostrou-se entre 3 e 10 dias pós-operatórios ($p<0,05$), como pode ser demonstrado também na expressão de OC. Foi possível concluir que o copolímero PLA/PGA mostrou-se capaz de conduzir o processo de formação óssea, mantendo o volume inicial, impedindo o colabamento da membrana com a parede do seio, como pode ser observado em GC (BOMFIM, 2015).

Os substitutos ósseos aloplásticos são totalmente sintéticos, ou seja, não existe risco de transmissão de doenças. Atualmente existem vários pontos a favor destes materiais (RODRIGUES, 2015):

- A composição destes materiais pode ser controlada abaixo dos níveis moleculares;
- O tamanho e a interconexão dos macroporos podem ser adaptados para que ocorra um melhor crescimento vascular;
- A morfologia dos blocos e dos grânulos pode ser adaptada de acordo com o pretendido.

Por outro lado, ainda de acordo com Rodrigues (2015), atualmente não é possível preparar um material com macrosporos e uma superfície rugosa que se assemelhe ao osso natural. Os materiais aloplásticos mais comuns têm a sua utilização muito restrita no setor anterior devido à sua velocidade de reabsorção e de neoformação óssea.

A colocação de enxertos ósseos convencional com a finalidade da posterior ancoragem do implante é uma opção viável e previsível, mas que aumenta o tempo e a morbidade dos tratamentos implantodônticos. Como

alternativa, pode ser feito o uso de biomateriais e membranas reabsorvíveis para reduzir tais aspectos desfavoráveis da técnica de enxertia. De acordo com a literatura, esse método, quando bem indicado e executado, proporciona resultados semelhantes à enxertia convencional. Essa característica é descrita no trabalho de Contador *et al.* (2016), que relatou e discutiu o caso clínico de um paciente que apresentava perda óssea em região anterior de mandíbula, sendo feita a colocação do implante, do biomaterial e da membrana reabsorvível sobre a superfície exposta do implante, no mesmo momento cirúrgico. Neste caso, os resultados pós-operatórios demonstraram estabilidade, tecidos moles mantidos em posição e volume gengival adequado, evidenciando o sucesso do plano de tratamento executado.

Com a introdução de novos biomateriais no mercado, surgiram opções para substituir completamente o osso autógeno em procedimentos de reconstrução óssea, permitindo que profissionais e pacientes considerem alternativas. Contudo essas alternativas devem atender as necessidades do tratamento com previsibilidade. Isso é especialmente importante em enxertos de grandes volumes, como maxila e mandíbula atróficas. Um paciente com 63 anos de idade apresentou um alto nível de reabsorção (Figuras 8A e 8B), sendo inviável para colocação de implantes convencionais. O plano de tratamento incluiu enxerto ósseo com uma combinação de rhBMP-2, osso bovino liofilizado particulado, telas de titânio e L-PRF, sem utilizar osso autógeno para minimizar a morbidade da cirurgia. Os procedimentos realizados foram: incisão à distância e levantamento de seio, finalizando a fase de preparo dos leitos receptores. Foram instaladas duas telas de titânio, fixadas na região palatina por dois parafusos de síntese, na região de crista que recebeu os futuros implantes (Figuras 9A e 9B). Essas telas serviram como arcabouço e determinaram a conformação do enxerto ósseo. Paralelo ao procedimento, foram preparadas rhBMP-2 com membranas de colágeno acelular (ACS) e membranas de L-PRF. Foi aplicado osso bovino particulado em cada seio maxilar, até atingir altura óssea de 13mm. As regiões que receberiam o enxerto na crista, foram recobertas com a membrana de ACS e rhBMP-2 (Figura 10). Então prosseguiu-se com preenchimento da porção oclusal e vestibular da crista óssea com osso bovino particulado. Após seis meses foi realizado um novo exame de tomografia computadorizada, revelando volume ósseo adequado para colocação de

implantes (Figura 11). Significativas limitações do rhBMP-2 são alto custo atual, baixa rigidez do carreador e sua única apresentação comercial atualmente disponível e edema causado. As membranas de colágeno acelular são constituídas de 90% de ar. Para sua utilização em enxertos ósseos, é necessária a utilização de uma matriz que possua estabilidade de forma. A utilização de osso particulado também diminui a quantidade de rhBMP-2 necessária, sem prejudicar o efeito do rhBMP-2. Devido ao volume de osso particulado necessário para atingir a altura da crista desejada, como osso particulado não existe estabilidade de forma, foram utilizados telas de titânio para prover rigidez, demostrando boa manutenção da forma. Outro problema substancial dos enxertos de grande volume tem relação com seu recobrimento, sendo que a tensão por estiramento sobre a fibromucosa pode aumentar ainda mais o risco de exposição. A combinação de materiais se demonstrou eficaz na reconstrução óssea, com ganho de espessura e altura, provendo resultados satisfatórios estéticos e funcionais (JAYME *et al.*, 2016).



Figura 8 - Paciente de 63 anos com elevado nível de reabsorção óssea. **8A:** imagem ilustrando os aspectos clínicos iniciais; **8B: t**omografia computadorizada inicial

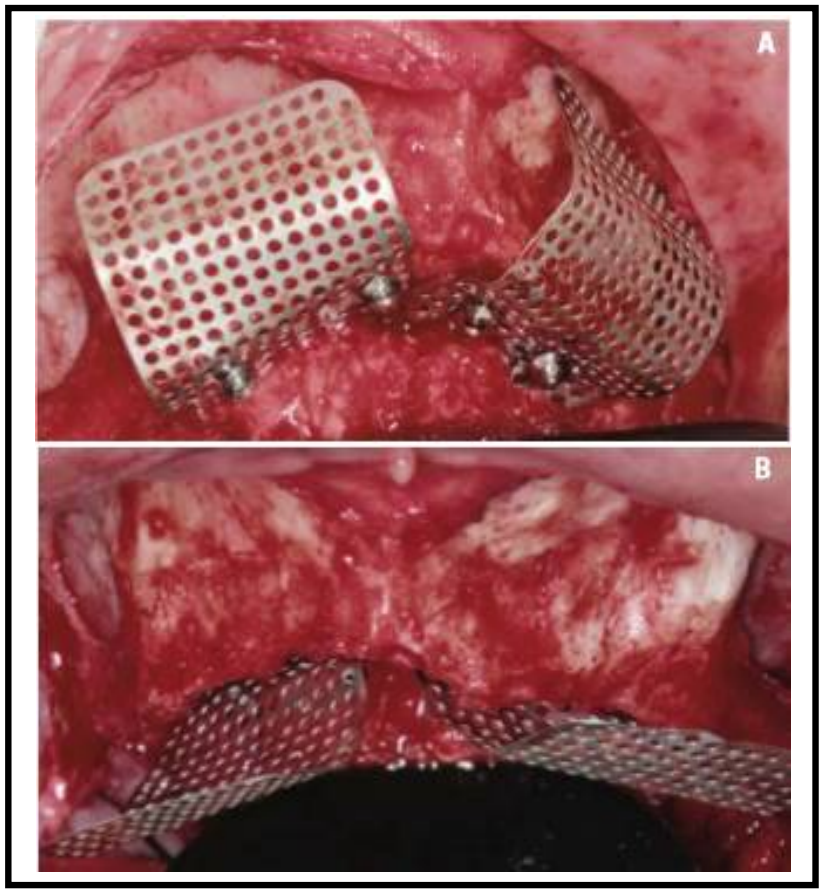

Figura 9 - Imagem clínica da instalação das telas de titânio fixadas na região palatina por dois parafusos de síntese. **9A:** Tela de titânio por vista palatina, evidenciando os parafusos de síntese; **9B:** Tela de titânio por vestibular



Figura 10 - Recobrimento das regiões que receberiam enxerto na crista com a membrana de ACS e rhBMP-2

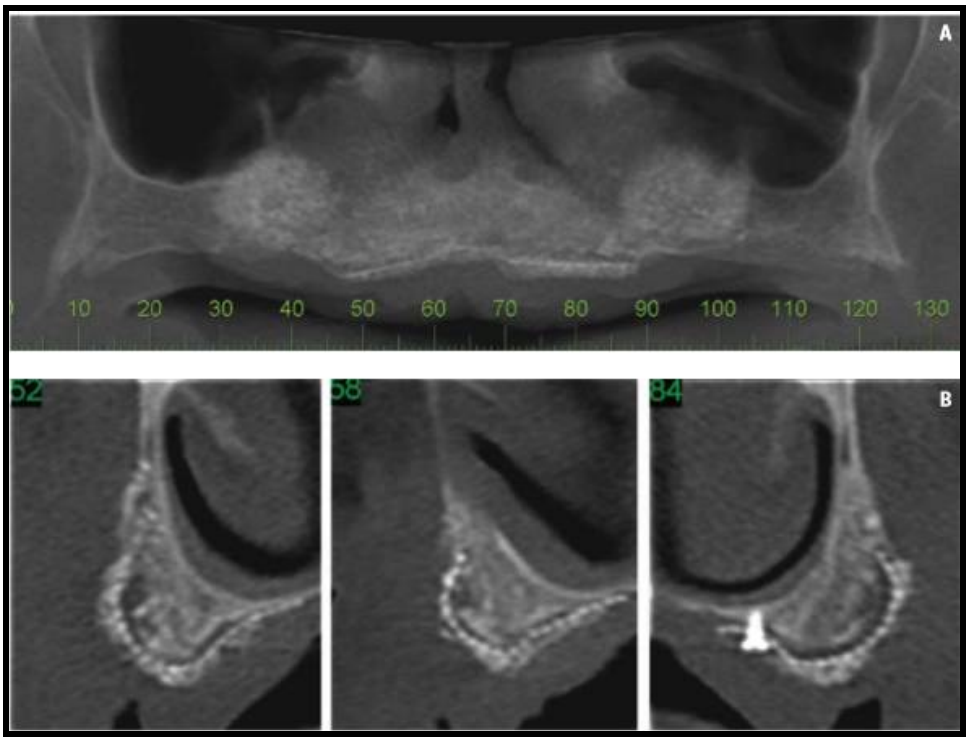

Figura 11 - Tomografia computadorizada após seis meses do enxerto, evidenciando volume ósseo adequado para a colocação de implantes

3.2.4 Xenoenxerto

Beretta *et al.* (2014), citaram que a técnica de regeneração óssea guiada (GBR) foi desenvolvida para aumentar o volume ósseo em locais com implante deficiente. A avaliação foi feita por um período de até oito anos de acompanhamento e, como resultado, observou-se aumento do rebordo alveolar bilateral mandibular por meio de GBR horizontal e vertical, a fim de se obter uma quantidade adequada de osso ao redor dos implantes dentários, colocados simultaneamente com a reconstrução do rebordo alveolar. Em ambos os locais cirúrgicos foi utilizada uma mistura de mineral ósseo bovino desmineralizado (DBBM) e osso autólogo em associação com uma membrana de colágeno bio absorvível ou com uma membrana de e-PTFE reforçada com titânio não reabsorvíveis, quando as regenerações horizontal ou vertical eram necessárias, respectivamente. As avaliações clínicas e radiográficas foram realizadas uma vez por ano durante o período de acompanhamento. Uma reabsorção óssea marginal maior foi observada radiograficamente após o primeiro ano de carga funcional, enquanto que nos

exames seguintes todos os implantes não apresentaram mais perda óssea crestal.

Choi e Yoon (2016) compararam os efeitos da técnica de aumento ósseo bicamada (BBA) para o tratamento de defeitos de deiscência ao redor dos implantes e avaliaram o papel como membrana do osso xenogênico posicionado como a camada externa na técnica BBA fazendo uso de tomografia micro-computada (micro-CT). Quatro defeitos de deiscência padronizados foram preparados bilateralmente em cada mandíbula em três cães e um implante foi colocado por defeito, onde cada defeito foi tratado com autoenxerto (AB), xenoenxerto (XB), técnica BBA ou controle negativo sem membrana. Após dois meses de cirurgia pós-regenerativa, foram obtidos blocos ósseos seccionados. As aquisições de imagens foram então digitalizadas por micro-TC. O volume ósseo (BV), largura óssea horizontal (HBW) e altura óssea vertical (VBH) foram medidos através do programa de análises. Os BV foram 11,08mm^3, 10,42mm^3, 8,1mm^3 e 7,01mm^3 em XB, BBA, controle e grupo AB em sequência de alto valor, respectivamente. HBW foram 1,33mm, 1,3mm, 1,06mm e 1,03mm em XB, BBA, AB e grupo controle, respectivamente. VBH foram 4,88mm, 4,85mm, 4,74mm e 4,67mm em XB, BBA, AB e grupo controle, respectivamente. No entanto, não houve diferença significativa entre os 4 grupos. Houve tendência do VBH ser maior na sequência do grupo controle, AB, BBA e XB (p para a tendência <0,05). Os resultados mostraram a utilidade da técnica BBA envolvendo suporte mecânico para manutenção espacial prolongada de osso xenogênico, para o tratamento de defeitos do tipo de deiscência ao redor dos implantes. No entanto, estudos adicionais com um tamanho de amostra maior são necessários para confirmar os resultados.

Para o melhor conhecimento dos autores, há dados clínicos muito limitados sobre os resultados da regeneração óssea guiada simultânea (GBR) para ganho ósseo horizontal e/ ou vertical para a reconstrução da maxila edêntula atrófica severa. Portanto, o objetivo da série clínica aqui apresentada foi avaliar clinicamente o ganho ósseo horizontal e vertical de longo prazo, bem como a taxa de sobrevivência do implante após a reconstrução dos sulcos maxilares desdentados severamente atróficos. 16 pacientes (idade média: 64,6 ± 14,6 anos) foram tratados consecutivamente para aumento ósseo vertical e / ou horizontal através de GBR em combinação com aumento de seio bilateral utilizando uma mistura de osso bovino

autólogo e anorgânico. A sobrevivência dos implantes, o ganho ósseo, as complicações intraoperatórias / pós-operatórias e a perda óssea periimplantar foram calculados até o último exame de acompanhamento. 122 implantes dentários foram colocados em locais aumentados e foram acompanhados de 12 a 180 meses (média: 76,5 meses). A sobrevida dos implantes foi de 100% (taxa de sobrevivência satisfatória de 97,5%). O ganho ósseo médio foi de 5,6mm (max: 9mm; min: 3mm). Enquanto o ganho ósseo vertical foi de 5,1 ± 1,8mm; O ganho ósseo horizontal foi de 7,0 ± 1,5mm. Não foram observadas complicações pós-operatórias. Os valores médios de perda óssea peri-implante foram consistentes com os padrões de sucesso do implante (1,4 ± 1,0 mm). Ao nível do doente, apenas um doente com três implantes apresentou perda óssea periimplantar grave. Portanto, a reconstrução completa de uma maxila atrofiada pode ser realizada com sucesso por meio de regeneração óssea guiada para ganho ósseo horizontal e/ou vertical, incluindo aumento de seio bilateral utilizando uma mistura de osso bovino anorgânico e osso autólogo (URBAN *et al.*, 2017).

3.2.5 Fatores de Crescimento

O relato de caso de Urban, Caplanis e Lozada (2009) descreve e demonstra o uso bem-sucedido do fator de crescimento derivado de plaquetas humano recombinantes (rhPDGF-BB) em conjunto com osso autógeno, mineral ósseo anorgânico e membranas de barreira para reconstruir defeitos ósseos alveolares graves. Foi realizado com sucesso um aumento sinusal combinado e aumento do rebordo alveolar vertical. Além disso, uma quantidade significativa de ganho ósseo periodontal foi alcançada em aposição próxima a uma superfície radicular previamente desnudada, o que é significativo do ponto de vista periodontal, dada a possibilidade de regeneração periodontal vertical. A técnica GBR para o aumento ósseo vertical foi utilizada em combinação com um procedimento de aumento subantral para reconstrução da maxila posterior utilizando implantes de superfície usinados. Entretanto, as taxas de sobrevivência e sucesso dos implantes foram de 92,1% e 76,3%, o que conflitou com os resultados previamente relatados na GBR vertical e horizontal. Uma solução potencial para superar essa diferença de

resultados poderia ser o uso de fatores de crescimento ósseo indutivos. Isto pode melhorar o desenvolvimento do osso lamelar maduro, que possivelmente poderia suportar implantes dentários mais cedo e com maior previsibilidade de sucesso no procedimento. A segurança e a eficácia do fator de crescimento derivado de plaquetas humano recombinantes (rhPDGF-BB) foram demonstradas para a regeneração periodontal.

No início dos anos 70, Urist demonstrou que a matriz óssea desmineralizada poderia induzir a formação de tecido ósseo e cartilaginoso introduzindo um novo conceito na formação óssea. Vinte anos mais tarde Wozney *et al.* identificaram a sequência genética da proteína óssea morfogenética (rhBMP), proporcionando a possibilidade de acesso a grandes quantidades desse biomaterial. No entanto, a utilização das rhBMP requer um carregador por apresentarem um peso molecular relativamente baixo, serem de fácil difusão nos fluidos corporais e por difundirem-se na própria vascularização do local. A rhBMP-2 tem sido associada a uma esponja absorvível de colágeno, formando o composto rhBMP-2/EAC, pois a rhBMP-2 na forma líquida é rapidamente dissolvida e degradada por via proteolítica. Tal composto não possui resistência estrutural suficiente para suportar a compressão dos tecidos moles quando utilizado sozinho. Portanto, a aplicação tópica da rhBMP-2/EAC em defeitos ósseos alveolares deve estar associada a biomateriais que devem servir de "mantenedores de espaço". A rhBMP-2 parece ser uma alternativa promissora para o aumento ósseo do rebordo alveolar. A dose e a otimização do carregador podem ampliar a eficácia, uso e aplicação clínica (ROBBS *et al.*, 2014).

A reconstrução óssea de mandíbulas atróficas para o posicionamento de implantes dentários ainda é um grande desafio na Implantodontia atual, para um ganho ósseo vertical. Zétola, Baumgart e Littieri em 2014, publicou um artigo com o relato de caso de um paciente com 58 anos de idade e ausências entre os elementos 34 e 38, que apresentava 3 mm de altura entre a crista óssea e o nervo alveolar inferior pelo exame de TCFC, impossibilitando o posicionamento de implantes sem enxertos prévios para ganho em altura e espessura. Com a utilização de rhBMP-2 como osteoindutor, associada ao beta-TCP como osteocondutor, foi possível regenerar o local com pouca morbidade e com ganho ósseo satisfatório (8mm) para o posicionamento dos implantes.

Em 1965, a proteína óssea morfogenética (BMP) foi isolada e comprovou-se

sua capacidade de induzir a transformação das células mesenquimais indiferenciadas em células capazes de regenerar o osso perdido. ABMP-2 é um potente osseoindutor e tem um papel fundamental nos diversos passos durante a morfogênese óssea. Basicamente, ela sinaliza para as células mesenquimais totipotentes migrarem para a região, se multiplicando e induzindo sua diferenciação em osteoblastos. A colocação bem-sucedida de implantes dentários para restauração de sítios edêntulos depende da qualidade e quantidade de osso alveolar disponível em todas as dimensões espaciais e do estado dos tecidos receptores para obter sucesso nos resultados clínicos. Existem várias técnicas cirúrgicas usadas isoladamente ou em combinação com materiais de enxerto naturais ou sintéticos para conseguir o aumento ósseo alveolar vertical. Embora a melhoria contínua das técnicas cirúrgicas combinadas com o uso de auto ou aloenxertos a sítios doadores para autoenxertos torna essas técnicas menos atraentes tanto para pacientes como para cirurgiões-dentistas. Novos desenvolvimentos nas ciências dos materiais oferecem uma gama de substituições sintéticas para enxertos naturais para resolver a deficiência de um segundo local cirúrgico e relativamente altas taxas de reabsorção (SHEIKH, SIMA & GLOGAUER, 2015).

Oliveira (2015) cita que defeitos ósseos extensos em região maxilo-facial podem ser corrigidos com enxerto autógeno, no entanto as desvantagens desta modalidade terapêutica levam à pesquisa por novos substitutos ósseos. Com isso, o autor avaliou o comportamento biológico e osteoindutivo do PDGF-BB associado a diferentes carreadores, por meio de análise histológica, histométrica e imunoistoquímica em defeitos críticos realizados em calotas cranianas de ratos. Para realização de tal estudo, 96 defeitos críticos de 5 mm de diâmetro foram criados em calotas cranianas de ratos. Cada defeito foi aleatoriamente dividido em oito grupos experimentais (AUT, COA, TCP, TCP+PDGF, END, END+PDGF, BIO, BIO+PDGF), avaliados aos 15 e 30 dias pós-operatórios com relação a histomorfometria e imunoistoquímica. Os resultados mostraram que houve neoformação óssea em todos os grupos analisados, independentemente do tempo pós-operatório. Aos 30 dias, o grupo TCP só não diferiu do grupo BIO na neoformação óssea ($p = 0,1403$). Em nenhum dos grupos de biomateriais analisados, o fator de crescimento estimulou o aumento da neoformação óssea ($p > 0,05$). Com a metodologia utilizada, o fator de crescimento associado com os biomateriais testados não induziu neoformação

óssea. Baseado nestes resultados, é necessário desvendar os mecanismos osteoblásticos nas fases iniciais da cicatrização óssea e o seu desfecho em longo prazo, para que a concentração adequada do PDGF-BB possa ser bem empregada com o arcabouço ósseo que mais o favorece para as reconstruções maxilofaciais.

Griza (2015), em seu estudo, avaliou, a partir de análise histológica e imunoistoquímica, a neoformação e a remodelação óssea após a realização de cirurgias de elevação de seio maxilar, por meio de imunomarcação das proteínas osteocalcina, VEGF e TRAP. 25 pacientes foram submetidos a cirurgia para elevação do seio maxilar, através da técnica aberta sendo divididos em 3 grupos: (A)- osso autógeno particulado, (AB)- osso autógeno e heterógeno (BioOss®) e (B)- apenas osso heterógeno (BioOss®). Passados seis meses desta intervenção, os pacientes foram submetidos a cirurgia para instalação dos implantes, concomitante à remoção prévia de amostra do osso enxertado nesse local. Na avaliação histológica foi observada neoformação óssea nos três grupos, com presença de trabéculas de osso maduro. Nos grupos B e AB, foi observada a presença de grânulos do biomaterial com tecido ósseo circundante. A análise estatística apontou diferença significante (ANOVA p=0.002), sugerindo uma maior neoformação óssea no grupo de osso autógeno. Na avaliação imunoistoquímica não foram observadas diferenças estatísticas significativas ao comparar os grupos experimentais (A, B e AB), bem como as proteínas analisadas (OC: p=0,657; VEGF: p=0,133; TRAP: p=0,163). Conclui-se que, a utilização de BioOss®, associado ou não ao osso autógeno, para levantamento de seio maxilar através da técnica da janela lateral resulta em reparo ósseo. Uma previsível formação óssea é possível quando se utiliza esse material como osteocondutor.

Significativas limitações do rhBMP-2 são: alto custo, baixa rigidez do carreador, sua única apresentação comercial atualmente disponível e o edema causado. As membranas de colágeno acelular são constituídas de 90% de ar. Para sua utilização em enxertos ósseos, é necessária a utilização de uma matriz que possua estabilidade de forma. A utilização de osso particulado também diminui a quantidade de rhBMP-2 necessária, sem prejudicar o efeito do rhBMP-2. Devido ao volume de osso particulado necessário para atingir a altura da crista desejada, como osso particulado não existe estabilidade de forma, foram utilizadas telas de titânio para prover rigidez, demonstrando boa manutenção da forma. Outro problema

substancial dos enxertos de grande volume diz respeito ao seu recobrimento, e a tensão por estiramento sobre a fibromucosa pode aumentar ainda mais o risco de exposição. A combinação de materiais se demonstrou eficaz na reconstrução óssea, com ganho de espessura e altura, provendo resultados satisfatórios estéticos e funcionais (JAYME *et al.,* 2016).

4 DISCUSSÃO

Podemos observar então que a perda do dente e do osso suporte levam à criação de defeitos nas cristas ósseas ou situação de atrofia dos maxilares. A restauração de uma condição funcional envolve o uso de implantes que necessitam de volume ósseo adequado para lidar com a carga mastigatória (TONELLI *et al.*, 2011). Para isso, são utilizadas técnicas de Regeneração Óssea Guiada (GBR), com diferentes métodos de enxertia. Dentre elas, podemos citar o osso autógeno, amplamente usado para procedimentos reconstrutivos em maxila e mandíbula. Contudo, as desvantagens relacionadas à morbidade do sítio doador, à quantidade inadequada de osso na região intraoral para grandes defeitos e à necessidade de osso de região extra-oral para maiores reconstruções limitam as expectativas do paciente. Por esse motivo, os estudos utilizando osso homólogo para reabilitação com implantes vem se intensificando (MOLON *et al.*, 2009).

A aplicação de rhBMP-2/EAC em defeitos ósseos alveolares deve estar associada a biomateriais que devem servir de "mantenedores de espaço". A rhBMP-2 parece ser uma alternativa promissora para o aumento ósseo do rebordo alveolar. A dose e a otimização do carregador podem ampliar a eficácia, uso e aplicação clínica (ROBBS *et al.,* 2014).

Beretta *et al.* (2014) acompanhou por oito anos o aumento do rebordo alveolar bilateral mandibular por meio de GBR, a fim de obter quantidade adequada de osso ao redor dos implantes dentários colocados simultaneamente com a reconstrução do rebordo alveolar, concluindo que houve reabsorção óssea marginal maior após o primeiro ano de carga funcional, sendo que, nos anos seguintes, todos os implantes não apresentaram mais perda óssea da crista. Existem várias técnicas cirúrgicas usadas isoladamente ou em combinação com materiais de enxerto naturais ou sintéticos para conseguir aumento ósseo. Novos desenvolvimentos nas ciências dos materiais oferecem uma gama de substituições sintéticas para enxertos naturais a fim de resolver a deficiência de um segundo local cirúrgico e relativamente altas taxas de reabsorção (SHEIKH, SIMA & GLOGAUER, 2015).

Silveira *et al.* (2015) abordou o comportamento de diferentes biomateriais à base de fosfato de cálcio e/ou HA, utilizados como enxerto para reparo ósseo, bem

como as respostas teciduais obtidas em modelos experimentais animais. As características físico-químicas dos diferentes biomateriais influenciam consideravelmente na capacidade de estimulação da neoformação óssea. Os estudos analisados comprovam a atividade osteocondutiva das cerâmicas de fosfato de cálcio em vários sítios e modelos animais, concluindo que as cerâmicas de fosfato de cálcio bifásico (BCP), são promissoras como substituto ósseo e como alternativa viável aos enxertos de osso autógeno.

A partir desses artigos citados anteriormente, observou-se que a falta de osso na região a ser colocado o implante não é um fator limitante para a reabilitação oral por meio da Implantodontia. Em vista disso, são feitas diversas pesquisas de materiais alternativos para que o aumento ósseo, tanto vertical como horizontal, seja feito de forma satisfatória a fim de haver sucesso na técnica eleita e o enxerto seja biocompatível e capaz de ancorar o implante sem problemas futuros.

Além disso, pode-se destacar que todas as técnicas analisadas, sejam elas membranas, autoenxerto, enxertos alógenos, materiais aloplásticos, enxertos xenógenos ou fatores de crescimento possuem suas características favoráveis e desfavoráveis, fazendo com que cada caso seja estudado e a técnica mais favorável seja eleita individualmente.

5 CONCLUSÕES

Ao final desde estudo, pode-se concluir que:

- A utilização de implantes na Odontologia é uma forma segura para reabilitação oral fixa;
- Através da Regeneração Óssea Guiada (GBR), obtem-se aumento ósseo horizontal ou vertical, com a finalidade de se obter largura ou altura óssea necessárias para a ancoragem bem-sucedida do implante;
- A GBR tem como princípio biológico a utilização de membranas que servem de barreiras, impedindo a invasão das células epiteliais para o interior dos defeitos ósseos, possibilitando o crescimento ósseo no local afetado;
- A escolha da membrana, depende do problema cirúrgico em questão. Caso não haja irregularidade e tensão primária de tecido mole e periósteo intacto, seu uso é opcional, mas, no caso de aumento de rebordo vertical, as barreiras mais rígidas devem ser utilizadas;
- Independentemente do material, as membranas devem apresentar biocompatibilidade, semipermeabilidade, facilidade de manuseio clínico e capacidade de manutenção do espaço;
- O procedimento de GBR mais viável para o aumento ósseo deve ser analisado de acordo com cada caso clínico de maneira individualizada, para que haja a seleção correta da técnica, levando a diagnóstico e prognóstico favoráveis;
- Os materiais de enxerto promovem a neovascularização e, com isso, ocorre a migração de células, promovendo assim, a formação óssea nos espaços estabelecidos pelo material de enxerto;
- As técnicas de aumento ósseo vertical e horizontal são muito variadas e de diversas origens diferentes;
- Os materiais para aumento ósseo são classificados em: autoenxertos, enxertos alógenos, materiais aloplásticos, xenoenxertos e fatores de crescimento.

REFERÊNCIAS*

ANNIBALI, S.; BIGNOZZI, I.; SAMMARTINO, G.; LA MONACA, G.; CRISTALLI, M. P. Horizontal and vertical ridge augmentation in localized alveolar deficient sites: a retrospective case series. **Implant Dent**, v. 21, n. 3, p. 175-185, Jun 2012.

BERETTA, M.; POLI, P. P.; BASSI, G.; MAIORANA, C. Vertical and horizontal guided bone regeneration around endosseous dental implants: an 8-year follow-up clinical case-report. **J Dent App**, v. 1, n. 6, p. 100-104, Oct 2014.

BOMFIM, B. B. **Regeneração óssea guiada com o uso de membrana de copolímero PLA/PGA em levantamento da membrana do seio maxilar. Estudo experimental com análises histomorfométrica e imunoistoquímica**. 2015. 67f. Tese (Doutorado em Odontologia) – Universidade Estadual Paulista, Faculdade de Odontologia de Araçatuba, Araçatuba, 2015.

BUSER, D.; WITTNEBEN, J.; BORNSTEIN, M. M.; GRÜTTER, L.; CHAPPUIS, V.; BELSEC, U. C. Stability of contour argumentation and esthetic outcomes of implant-supported single crowns in the esthetic zone: 3-year results of a prospective study with early implant placement postextraction. **J Pediodontol**, v. 82, n. 3, p. 342-349, Mar 2011.

CHOI, W. S.; YOON, H. J. Bone regeneration using bilayer bone augmentation around dental implants: A preliminary study by micro-CT in dogs. **Tissue Engineering and Regenerative Medicine**, v. 13, n. 3, p. 304-310, Jun 2016.

CONTADOR, G. P.; TORRES, C. V. R.; MARTINI, G. G.; HOMEN, M. G. N.; NÓIA, C. F.; SÁ, B. C. M. Otimização de resultados através da colocação do Implante Dentário e associação de osso liofilizado e membrana reabsorvível – realto de caso. **Full Dent Sci**, v. 7, n. 26, p. 41-46, 2016.

DINH, X. B. Guided bone regeneration (GBR). Disponível em: <http://www.drbui.com/artgbr.html>. Acesso em: 11 de maio de 2017.

GRIZA, G. L. **Estudo comparativo de imunomarcações (OC, VEGF, TRAP) em humanos, nas cirurgias de levantamento do assoalho de seio maxilar utilizando osso autógeno e heterógeno**. 2015. 65f. Tese (Doutorado em Implantodontia) – Universidade Estadual Paulista, Faculdade de Odontologia de Araçatuba, Araçatuba, 2015.

* Conforme Associação Brasileira de Normas Técnicas (ABNT) NBR 6023, 2002.

JAYME, S. J.; JUGDAR, R. E.; FRANCO, L.; COSOMO L. A. M.; PITA, P. P. C.; VASCO, M. A. A. Uso combinado de rhBMP-2, osso bovino particulado, tela de titânio, L-PRF e incisão a distância para reconstrução óssea maxilar extensa. **ImplantNewsPerio**, v. 1, n. 3, p. 492-502, 2016.

LEE, J. Y.; KIM, Y. K.; YI, Y. J.; CHOI, J. H. Clinical evaluation of ridge augmentation using autogenous tooth bone graft material: case series study. **J Korean Assoc Oral Maxillofac Surg**, v. 39, n. 4, p. 156-160, Aug 2013.

MAZZONETTO, R.; DUQUE NETTO, H.; NASCIMENTO, F. F. **Enxertos ósseos em implantodontia.** 1. ed. Editora Napoleão, 2012. 573 p.

MEYER, A. C. A. **A influência da Diabetes Mellitus no reparo de enxertos ósseos autógenos associados ou não à membrana colágena reabsorvível: estudo histomorfométrico em ratos**. 2012. 105f. Dissertação (Mestrado em Patologia) – Universidade Estadual Paulista Julio de Mesquita Filho, Faculdade de Odontologia de São José dos Campos, São José dos Campos, 2012.

MOGHADAM, H. G. Vertical and horizontal bone augmentation with the intraoral autogenous J-graft. **Implant Dent**, v. 18, n. 3, p. 230-8, Jun 2009.

MOLON, R. S.; ÁVILA, E. D.; MELO, W. M.; PEREIRA FILHO, V. A.; HOCHULI-VIEIRA, E. Reconstrução de maxila atrófica utilizando enxerto ósseo homógeno. **Rev Cir Traumatol Buco-Maxilo-fac**, v. 9, n. 4, p. 25-30, Out-Dez 2009.

OLIVEIRA, J. C. S. **Avaliação do efeito osteoindutivo do PDGF-BB associado a diferentes carreadores na regeneração óssea em cavidades cirurgicamente criadas.** 2015. 58f. Dissertação (Mestrado em Odontologia) - Universidade Estadual Paulista, Faculdade de Odontologia de Araçatuba, Araçatuba, 2015.

PIGOSSI, S. C. **Avaliação de compósitos à base de celulose bacteriana-hidroxiapatita com peptídeo osteogênico para reparação óssea**. 2014. 87f. Dissertação (Mestrado em Odontologia) - Universidade Estadual Paulista Júlio de Mesquita Filho, Faculdade de Odontologia de Araraquara, Araraquara, 2014.

ROBBS, P. C. M.; RODRIGUES, D. M.; AGUIAR, T.; BARBOZA, E. P. Uma discussão sobre o efeito da rhBMP-2 no aumento ósseo alveolar. **Rev Bras Odontol**, v. 71, n. 2, p. 180-2, Jul-Dez 2014.

ROCHA, C. A. **Avaliação comparativa da neoformação óssea após enxertia de HA/TCPp, Bio-Oss e osso autógeno associados ou não ao PRP em cirurgias de levantamento de seio maxilar de coelhos**. 2015. 158f. Tese (Doutorado em

Biologia Oral) – Universidade de São Paulo, Faculdade de Odontologia de Bauru, Bauru, 2015.

RODRIGUES, R. A. C. **Regeneração óssea vertical na reabilitação com implantes – Resultados a longo prazo**. 2015. 48 f. Dissertação (Mestre em Medicina Dentária) – Universidade Fernando Pessoa, Faculdade de Ciências da Saúde, Porto, 2015.

SAAD, M.; ASSAF, A.; MAGHAIREH, H. Guided Bone Regeneration: Evidence & Limits. **Smile Dental Journal**, v. 7, n. 1, p. 8-16, 2012.

SILVEIRA, J. M.; GOMES, H. E.; BUSTAMANTE, R. P. C.; ZENÓBIO, E. G.; SOARES, R. V.; SOUZA, P. E. A. Análise crítica de estudos sobre biomateriais à base de fosfato de cálcio e HA, utilizados como enxertos ósseos em animais. **ImplantNewsPerio**, v. 12, n. 5, p. 633-638, 2015.

SENDYK, D. I. **Avaliação radiográfica e histológica comparativa entre uma membrana eletrofiada de PCL/poli (rotaxona) e uma membrana de colágenos suíno na regeneração óssea guiada de defeito crítico em calvária de ratos Wistar.** 2014. 60f. Dissertação (Mestre em Cirurgia e Traumatologia Bucomaxilofaciais) - Faculdade de Odontologia da Universidade de São Paulo, São Paulo, 2014.

SHEIKH, Z.; SIMA, C.; GLOGAUER, M. Success of dental implants placed in intraoral block bone grafts. **Journal of Periodontology**, v. 78, n. 1, p. 18-21. 2015.

TONELLI, P.; DUVINA, M.; BARBATO, L.; BIONDI, E.; NUTI, N.; BRANCATO, L. Bone regeneration in dentistry. **Clin Cases Miner Bone Metab**, v. 8, n. 3, p. 24-28, Set–Dez 2011.

URBAN, I.; CAPLANIS, N.; LOZADA, J. L. Simultaneous vertical guided bone Regeneration and guided tissue regeneration in the posterior maxilla using recombinant human platelet-derived growth factor: a case report. **J Oral Implantol**, v. 35, n. 5, p. 251-256, 2009.

URBAN, I. A.; MONJE, A.; LOZADA, J. L.; WANG, H. L. Long-term evaluation of peri-implant bone level after reconstruction of severely atrophic edentulous maxilla via vertical and horizontal guided bone regeneration in combination with sinus augmentation: a case series with 1 to 15 years of loading. **Clin Implant Dent Relat Res**, v. 19, p. 46-55, Fev 2017.

VISEU, A. F. R. **Regeneração óssea guiada horizontal prévia à colocação de**

implante. 2016. Dissertação (Mestre em Medicina Dentária) - Universidade Fernando Pessoa, Faculdade de Ciências da Saúde, Porto, 2016.

ZÉTOLA, A.; BAUMGART, D.; LITTIERI, S. O uso de rhBMP-2/beta-TCP para técnica de enxerto vertical interposicional – relato de caso com quatro anos de acompanhamento. **ImplantNews**, v. 11, n. 3, p. 313-20, 2014.