FACSETE

Maísa Tiemy Borges Ioshida

“Técnica de levantamento do assoalho do seio maxilar na Implantodontia”

GOIÂNIA – GO

-2017-

FACSETE

Maísa Tiemy Borges Ioshida

“Técnica de levantamento do assoalho do seio maxilar na Implantodontia”

Monografia apresentada à Faculdade de Tecnologia de Sete Lagoas, como requisito parcial para a obtenção do título de especialista em Implantodontia.

Orientador: Prof. Me. Marcelo Monteiro Bruno

GOIÂNIA – GO

-2017-

Tiemy Borges Ioshida, Maísa

Técnica de levantamento do assoalho do seio maxilar na Implantodontia / Maísa Tiemy Borges Ioshida - 2017

40 f.

Orientador: Prof. Me. Marcelo Monteiro Bruno

Monografia (Especialização) - Faculdade de Tecnologia de Sete Lagoas, 2017

1. Levantamento assoalho do seio maxilar 2. Implantodontia

I. Título

II. Marcelo Monteiro Bruno

FACULDADE DE ODONTOLOGIA DE SETE LAGOAS/FACSETE

Monografia intitulada **Técnica de levantamento do assoalho do seio maxilar na Implantodontia**, de autoria da aluna Maísa Tiemy Borges Ioshida, aprovada pela banca examinadora constituída pelos seguintes professores:

_____

Prof. Me. Marcelo Monteiro Bruno
(FACSETE/Goiânia)

_____

Prof. Dr. Paulo Henrique de Sousa Oliveira
(FACSETE/Goiânia)

_____

Prof. Dr. Luis Francisco Coradazzi
(FACSETE/Goiânia)

AGRADECIMENTOS

Agradeço a Deus, aos meus pais e ao meu esposo que me incentivou e me deram forças para conseguir a chegar até aqui.

À equipe técnica do instituto de pós-graduação ORTHOPLACE/FACSETE.

À equipe de professores. Prof. Me. Marcelo Monteiro Bruno, Prof. Dr. Luis Francisco Coradazzi, Prof. Dr. Paulo Henrique de Souza Pereira, Prof. Dra. Thais Mara Manfrin Coradazzi, Prof. Dra. Daniela Suzin, Prof. Me. Henrique Taniguchi Rabelo, Prof. Dr. Sidney Vilela do Espirito Santo Júnior, por se dedicarem à transmissão de conhecimento.

Ao orientador professor Dr. Marcelo Monteiro Bruno pela dedicação e ajuda prestada para croncretizar esse trabalho.

A todos os colegas de curso: Ana Carolina, Carlos Augusto, Carlos Cruvinel, Carlos Roberto, Marcondes, Thaísa, Valter e Washington que estiveram juntos nesta importante etapa da minha vida profissional e que me ajudaram aprimorar os meus conhecimentos.

RESUMO

A reabilitação da maxila atrófica posterior por meio de implantes osseointegrados requer uma quantidade de osso suficiente para uma estabilidade adequada do implante. Em pacientes com grande perda óssea inerente a reabsorção da crista alveolar e da pneumatização do seio maxilar, tal procedimento só é possível graças às cirurgias de enxertia óssea. Reabilitar esse tipo de paciente através de implantes pode ser impossível sem a utilização de materiais e técnicas capazes de repor parcial ou total a deficiência óssea, e suportar, em função, os implantes dentários. Atualmente, existem diversos materiais que podem ser utilizados isolados ou em conjunto com outros para levantamento do assoalho do seio maxilar, podendo deixar o cirurgião dentista em dúvida de qual material escolher para cada caso. O presente trabalho teve por objetivo realizar uma revisão da literatura acerca das técnicas de levantamento do assoalho do seio maxilar.

Palavras-chave: Levantamento seio maxilar, Implantodontia.

ABSTRACT

Rehabilitation of the posterior atrophic maxilla by means of osseointegrated implants requires a sufficient amount of bone for adequate stability of the implant. In patients with great bone loss inherent to alveolar ridge resorption and maxillary sinus pneumatization, this procedure is only possible thanks to bone grafting surgeries. Rehabilitating this type of patient through implants may be impossible without the use of materials and techniques capable of partially or completely replacing bone deficiency, and supporting, in function, dental implants. Currently, there are several materials that can be used alone or in conjunction with others for lifting the floor of the maxillary sinus, which may leave the dental surgeon in doubt which material to choose for each case. The objective of the present study was to review the literature on the techniques of maxillary sinus floor survey.

Key words: Maxillary sinus lifting, Implantology.

SUMÁRIO

1. INTRODUÇÃO 10
2. REVISÃO DE LITERATURA 12
3. DISCUSSÃO 26
4. CONCLUSÃO 39
REFERÊNCIAS BIBLIOGRÁFICAS 40

1. INTRODUÇÃO

Os implantes osseointegrados revolucionaram a Odontologia contemporânea. Desde a introdução do conceito de osseointegração por Branëmark, em 1969, a evolução da implantodontia foi exponencial e trouxe consigo uma infinidade de novas técnicas e conceitos, além de um constante e perene aumento das taxas de sucesso e sobrevida. Em uma evolução gradativa, porém rápida, cada novo preceito foi aceito, adequado ou refutado por uma enxurrada de pesquisas que se propunham a avaliar cada aspecto que poderia levar ao seu sucesso ou insucesso. Isso foi preponderante para que a reabilitação com implantes viesse a se tornar o tratamento de escolha em casos de edentulismo unitário, parcial ou total (MORAES *et al.,* 2015).

A reabilitação protética por meio de implantes osseointegrados requer quantidade e qualidade ósseas suficientes para promover a estabilidade do implante. (CAMARGO & BASUALDO, 2012). A proximidade da crista do rebordo alveolar com o assoalho do seio maxilar é um obstáculo para a reabilitação da maxila posterior severamente reabsorvida. A cirurgia de elevação do assoalho do seio maxilar surgiu, assim, como uma forma de promover ganho de volume ósseo vertical de modo a possibilitar a instalação de implantes em pacientes que não possuem a quantidade óssea maxilar posterior suficiente para realizar tal procedimento (REIS & CALIXTO, 2015).

A técnica de levantamento do assoalho do seio maxilar foi inicialmente idealizada por Tatum, em 1976 (*apud* SANTAGATA *et al.,* 2010). Já então era descrita a possibilidade de acesso pela parede lateral do alvéolo (técnica traumática) ou pela crista do rebordo (técnica atraumática).

Na técnica da janela lateral, uma janela óssea é criada por meio de osteotomia e posteriormente fraturada e reposicionada para o interior da cavidade sinusal. Embora bastante invasivo, sendo até mesmo chamado de técnica traumática, tal procedimento pode ser indicado em casos em que há extensa pneumatização do seio maxilar e necessidade de vultuoso aumento ósseo (MORAES *et al.,* 2015).

Na técnica cirúrgica atraumática, aperfeiçoada por Summers em 1994, utiliza-se osteótomos para quebrar o assoalho do seio maxilar por meio de ligeira pressão, caracterizando uma fratura em “galho verde”. Tal técnica possibilita a instalação de

implantes mais longos, além de induzir melhora da densidade óssea pela compactação do tecido ósseo medular (MAZARO *et al.,*2013).

Desta maneira, o presente trabalho tem por objetivo realizar uma revisão da literatura científica relacionada à técnica de elevação do assoalho do seio maxilar, descrevendo as características, indicações, contraindicações e possíveis complicações inerentes a esta.

2. REVISÃO DE LITERATURA

Sánchez-Recio, Peñarrocha-Diago e Peñarrocha-Oltra (2010) avaliaram as perfurações da membrana do seio maxilar ocorridas durante procedimentos de levantamento de seio utilizando a técnica de ultrassom. O ganho ósseo pós-operatório obtido também foi mensurado em Ortopantomografia. Foram realizados 26 levantamentos de seio utilizando ultrassom e preenchimento com material de enxertia óssea. Dos 26 levantamentos de seio maxilar, foram observadas 4 perfurações da membrana de Schneider. A média de altura óssea antes da intervenção foi de 3,5 mm (escala de 0,6 - 8,7 milímetros) e após a cirurgia foi de 10,8 milímetros (escala 7.5- 15,6 milímetros). Um ganho ósseo médio de 7,2 mm foi observado (intervalo de 2,5- 11,7 milímetros). Os autores concluíram que, embora algumas perfurações da membrana tenham ocorrido durante o procedimento de levantamento do seio maxilar com ultrassom, todas elas tiveram pequenas dimensões, podendo ser desconsideradas.

Santagata *et al.* (2010) descreveram um caso clínico de instalação imediata de implantes após levantamento do seio maxilar com a técnica do osteótomo. Um paciente do sexo masculino de 46 anos de idade, foi encaminhado aos autores para substituir o único pré-molar superior com uma coroa implanto-suportada sem interferir com a integridade e a topografia dos tecidos gengivais adjacentes. A osteotomia foi alargada ao seu diâmetro final, utilizando uma série de brocas incrementalmente maiores de maneira a melhorar a densidade óssea. De acordo com os autores, áreas edêntulas na região posterior da maxila podem ter sua reabilitação comprometida por volume ósseo reduzido. Esta condição anatômica muitas vezes limita a colocação do implante dental de 10 mm de comprimento, sem aumento do seio prévia ou simultaneamente. A técnica do osteótomo é um procedimento terapêutico alternativo e conservador para o levantamento do seio maxilar e instalação imediata de implantes na região posterior da maxila. Este é um método seguro e previsível para elevar o assoalho do seio maxilar e aumentar a densidade óssea e a qualidade do sítio que receberá os implantes, de modo que a carga imediata seja possível. Os autores concluíram que esta modalidade simplificada de tratamento pode tornar a reabilitação com implantes dentários único na região posterior de maxila atrófica mais acessível, facilitando inclusive a consecução de carga imediata pela melhoria da densidade óssea.

Toffler, Toscano e Holtzclaw (2010) descreveram uma técnica e o pós-operatório de abordagem crestal para levantamento de seio maxilar em combinação

fibrina rica em leucócitos e plaquetas (PRF) concentrada. De novembro de 2008 a janeiro de 2010, 138 implantes foram colocados em 110 pacientes utilizando elevação do seio maxilar mediada por osteótomo (OMSFE) com PRF. A altura média do osso residual subantral foi de 6,6mm (variação de 4-8mm). O aumento médio na altura dos locais de implante promovido por OMSFE/PRF foi de 3,4mm (intervalo de 2,5 a 5mm). Uma variação de implantes de 8 a 11,5mm de comprimento (comprimento médio 10,1mm) e 3,5 a 6mm de largura (largura média 4,4mm) foram usados. Dos 138 implantes instalados, 97 receberam restaurações e a média de tempo até o carregamento foi de 5,2 meses (variação de 1 a 11 meses). O tempo médio de cicatrização dos implantes foi de 4 meses até a inserção do pilar (variação de 3 a 5 meses). Três implantes falharam antes do carregamento. A taxa de sobrevida precoce para implantes carregados ou não foi de 97,8%. Os autores concluíram que a técnica da OMSFE/PRF para a elevação localizada do seio maxilar e instalação de implante demonstrou um elevado grau de segurança e sucesso em sítios com altura óssea subantral residual de 5 a 8mm.

Toscano, Holtzclaw e Rosen (2010) realizaram um estudo retrospectivo de séries de casos consecutivas de dois consultórios particulares, tendo como objetivo informar sobre a taxa de perfuração da membrana de Schneider e ferimentos arteriais quando foi usada uma unidade piezoelétrica ligada a uma peça de mão para executar elevação de seio maxilar por janela lateral. Os dados clínicos foram obtidos retrospectivamente a partir de duas práticas privadas e agrupados para análise. A informação foi ordenada depois de uma revisão exaustiva de prontuários. Cinquenta e seis tratamentos envolvendo elevação de seio maxilar por janela lateral foram realizados consecutivamente em 50 pacientes parcial ou completamente desdentados. Os resultados demonstraram que nenhuma perfuração de membrana de Schneider ocorreu durante o preparo piezoelétrico bilateral dos seios maxilares. Duas perfurações foram observadas durante as elevações de membrana em que instrumentos de mão foram usados subsequentemente. Em ambos os casos, a perfuração da membrana foi associada com septos nos seios maxilares. A taxa de perfuração global foi de 3,6%. Ramos da artéria alveolar superior foram encontrados em 35 casos e não houve nenhum caso de laceração destes. Os autores concluíram que a técnica de elevação do seio maxilar por janela lateral utilizando instrumento piezoelétrico pode ser considerada eficaz, além de minimizar o potencial de complicações intra-operatórias.

Diniz *et al.* (2011) avaliaram as cirurgias de elevação do seio maxilar realizadas nos cursos de Especialização e Mestrado profissionalizante em Implantodontia da Faculdade de Odontologia e CPO São Leopoldo Mandic, visando investigar a existência de associação entre a variável intercorrências e as demais variáveis estudadas, e a sua influência no sucesso e insucesso da utilização desta técnica cirúrgica. Foram consultados os prontuários de 142 pacientes que realizaram 156 cirurgias envolvendo 194 seios maxilares. Os fatores avaliados foram gênero, lateralidade, técnica cirúrgica, material de enxertia e intercorrências. Segundo os autores, a região posterior da maxila apresenta condições únicas e desafiadoras na Implantodontia face à deficiência de sua estrutura óssea e pneumatização dos seios maxilares após a perda dos elementos dentários. A técnica cirúrgica para elevação do seio maxilar foi desenvolvida com o intuito de promover condições favoráveis, através do aumento de altura óssea, visando a futura reabilitação protética através da instalação dos implantes osseointegráveis, possibilitando um melhor tratamento do edentulismo nesta região. De acordo com os resultados através da análise estatística descritiva foram encontradas associação das intercorrência com os fatores técnica cirúrgica e material de enxertia utilizado e os insucessos apresentaram associação com os fatores gênero, lateralidade e material de enxertia utilizado sem, entretanto, influenciarem no sucesso do procedimento cirúrgico.

Farré-Pagès *et al.* (2011) descreveram uma nova técnica de manejo da membrana para osteotomia da parede lateral do seio, de forma a minimizar o risco de perfuração da membrana de Schneider. Foi apresentado o caso clínico de um paciente de 50 anos de idade atendido na University Dental Clinic (UDC) of International University of Catalonia para tratamento com implante e coroa unitários repondo o primeiro molar superior direito perdido. Para inserir o implante na posição ideal, uma tomografia computadorizada foi solicitada visando determinar com acurácia a quantidade de osso crestal residual. Foi observada uma altura de 5 mm e uma largura de 8 mm. A osteotomia lateral foi realizada com uma trefina montada na mesma peça de mão com o qual o campo para o implante e o implante em si foram preparados. Os autores concluíram que, no caso descrito, a utilização de brocas trefina do sistema SLA montadas em peça de mão permitiu um melhor acesso à abordagem lateral devido à sua posição perpendicular em relação à parede do seio, minimizando o risco de perfuração da membrana.

Kang *et al.* (2011) avaliaram as estruturas anatômicas do seio maxilar com relação à abordagem lateral para levantamento de seio por meio de tomografia computadorizada de feixe utilizando cone lateral anteriormente à cirurgia. Um total de 150 exames foram realizados a partir de 150 pacientes (90 homens e 60 mulheres; idade, 49,4 anos, intervalo 23-86 anos) que estavam sendo tratados com restaurações implanto-suportadas em região desdentada posterior da maxila. Dos 150 exames de TC, 65 eram do seio direito e 85 do seio esquerdo. As medições das estruturas anatômicas do seio maxilar foram realizadas nas imagens de CT. Na a largura média da parede lateral, houve diferenças estatisticamente significativas entre os pontos de medição ($p < 0,05$). A área anterior da parede lateral do seio presentou-se mais grossa do que a área posterior da parede lateral. Houve diferença estatisticamente significativa entre o diâmetro do vaso e a largura da parede lateral ($P < 0,05$). Quanto maior a largura da parede lateral do seio, maior foi o diâmetro do vaso. A distância média da borda inferior do vaso do assoalho do seio até a crista alveolar foi de 8,25 e 17,03 mm, respectivamente. A porcentagem de pacientes com localização intra-óssea do caso foi de 64,3%, de modo que o vaso intraósseo não pôde ser visualizado na tomografia computadorizada em 64,3%. Em ângulo A o grupo inferior a 30 ° foi de 4,8%. Perfuração da membrana de Schneider devido ângulo estreito tiveram um risco baixo. A prevalência dos septos relacionados com a perfuração da membrana de Schneider foi de 44%. Os autores concluíram que a alteração da técnica de abordagem lateral para elevação do seio altamente recomendada se complicações como perfuração da membrana ou sangramento são esperadas.

Ramos *et al.* (2011) realizaram uma revisão da literatura sobre técnicas e procedimentos minimamente invasivos, bem como de seus possíveis resultados. Os autores observaram que a redução da invasividade nos procedimentos padrões tem sido ponto importante de desenvolvimento das ciências médicas, já que reduz as complicações e morbidades pós-operatórias. Na odontologia não tem sido diferente, apesar de o conceito de cirurgia minimamente invasiva ser recente, ele tem se difundido cada vez mais, permitindo que inúmeras novas técnicas e procedimentos sejam propostos. Na implantodontia, o conceito de cirurgia minimamente invasiva foi relacionado ao uso de abordagens cirúrgicas sem retalho, ao uso de prototipagem ou guias estereolitográficos ou fabricados por sinterização seletiva a laser, além de implantes imediatos pós-extração. Os autores destacaram que as cirurgias para ganho ósseo vertical para posterior implantação em regiões onde o seio maxilar foi

pneumatizado também sofreram algumas propostas de modificação para redução da morbidade pós-operatória decorrente do acesso usual. Concluíram, desta maneira, que os princípios e a plausibilidade biológica dos procedimentos minimamente invasivos parecem promissores. Mas ainda há escassez de evidências embasadas em estudos desenhados com o objetivo de compará-las às técnicas tradicionais.

Yilmaz e Tozum (2011) realizaram um estudo clínico com o objetivo de determinar as associações entre fenótipo gengival (GP), altura óssea residual (RRH) e espessura da membrana (MT) com a perfuração da membrana do seio maxilar (SMP). Quarenta e quatro pacientes (64 procedimentos sinus-lift) foram incluídos no estudo. Tomografia computadorizada pré-operatória digitalizada foi realizada para avaliar radiograficamente GP, RRH, e MT. O menor RRH, maior MT, e valores de espessura gengival foram registados. Estes valores foram classificados como se segue: RRH, <ou> 3,5 mm; MT, <ou> 1 mm; e GP, <1,5 ou> 2 mm. Cirurgia de levantamento de seio foi realizada com abordagem por janela lateral e SMPs foram detectados em 11 locais. O tamanho da perfuração e os locais foram gravadas, e as perfurações foram reparadas com membrana de colágeno. Cento e setenta e seis implantes foram colocados imediatamente após o aumento procedimento. Fortes correlações de GP com RRH (r = 0,722, P = 0,001) e MT (r = 0,702, P = 0,001) foram observadas. Foram encontradas correlações moderadas entre RRH e MT (r =0,596, P = 0,001) e entre MT e SMP (r = 0,417,P = 0,001). Além disso, correlações moderadas de SMP com RRH (R = 0,290, P = 0,020) e GP (r = 0,248, P = 0,04) foram estabelecidas. Quatro implantes foram perdidos, mas não houve diferença significativa entre falha do implante e SMP. Os autores concluíram que GP, RRH e MT podem ser fatores importantes para perfuração do seio.

Camargo e Basualdo (2012) realizaram uma revisão da literatura objetivando verificar o ganho ósseo intrasinusal obtido com as técnicas de osteotomia, taxas de sucesso de implantes e taxas de perfuração de membrana sinusal. Os autores relataram que o ganho ósseo intra-sinusal médio que pode ser obtida com a técnica, seja ela associada ou não a enxertos é de 3 a 4 mm, em média. Foi observada também a menor invasividade da técnica, bem como uma diminuição da morbidade cirúrgica, se comparada a outras técnicas de levantamento sinusal, além de altas taxas de sucesso e sobrevivência de implantes avaliados a curto e médio prazo, independente da utilização ou não de enxertos. Para tanto, foi realizada uma busca retrospectiva na literatura sobre o tema em bases de dados eletrônicas e excluídos os artigos que não apresentavam

relevância científica. Os autores concluíram que a técnica da osteotomia se mostrou relevante cientificamente em todos os itens pesquisados.

Correia *et al.* (2012) realizaram uma revisão bibliográfica objetivando sistematizar e determinar qual o material de enxerto ósseo de eleição no levantamento do seio maxilar atrófico pela técnica da janela lateral para posterior colocação de implantes dentários (segunda fase cirurgica) em função da altura ganha de osso. Como objetivo secundário, foi avaliado o efeito do uso dos promotores decrescimento, da mistura dos diversos biomateriais com osso autólogo e a sobrevivência dos implantes dentários nos diferentes tipos de enxertos. A pesquisa foi realizada na base de dados Pubmed, utilizando-se o total de 22 artigos datados de 2005 a 2011. Segundo os autores, a utilização de substitutos do osso autólogo está bem documentada e com evidencia cientifica de bons resultados para o procedimento de levantamento do seio maxilar. Atualmente, há evidências de não haver necessidade de colocação de material de enxerto ósseo, sendo apenas necessária uma manutenção do espaço com uma barreira (ex. membrana). Os autores concluíram que são necessários mais estudos com taxas de sobrevivência dos implantes para cada um dos tipos de enxertos com o intuito de visualizar a aplicação clínica. A utilização de promotores de crescimento ainda não apresenta uma prova cientifica evidente da sua eficácia.

Inchingolo *et al.* (2012) realizaram um estudo objetivando mostrar a eficácia de um protocolo envolvendo a utilização de plasma rico em plaquetas (PRP) como matéria de enxerto na regeneração óssea prévia à reabilitação óssea com implantes. Um total de 127 pacientes, necessitando de elevação do seio maxilar, foram incluídos em um plano de acompanhamento que estabeleceu exames clínicos e radiológicos no dia após cirurgia e seis meses mais tarde. PRP, em combinação com osso autógeno, material ósseo inorgânico e substitutos ósseos orgânicos, foram usados antes da reabilitação implante-prótese. Após a instalação do implante, 63 pacientes, previamente tratados com PRP, alcançaram uma melhora estatisticamente significativa na reabilitação implante-prótese, estabelecida pela estabilidade primária e critérios de integração radiográfica, em comparação com os outros 64 pacientes que receberam reabilitação implante-prótese sem tratamento com PRP. Os autores concluíram que foi o uso de PRP como material de enxerto em levantamentos de seio maxilar apresenta resultados previsíveis e favoráveis.

Pal *et al.* (2012) compararam as duas formas diferentes de elevação do seio maxilar: a) Antrostomia Lateral (um processo de um ou dois passos como método direto); b) Osteotomia com uma abordagem crestal (como método indireto). Foram avaliados vinte pacientes parcialmente desdentados na região posterior da maxila que optaram por tratamento com prótese implanto-retida, mas apresentaram seio maxilar pneumatizado e rebordo alveolar deficiente. A faixa etária dos pacientes era de 20-55 anos. Foram instalados 25 implantes em combinação material de enxertia óssea para aumento de seios. A altura óssea final foi medida a partir de Orthopantomograma. A avaliação clínica pós-operatória foi baseada em dor, condição gengival (inflamação), estabilidade, inchaço e altura óssea. O ganho de altura óssea foi significativamente maior no procedimento direto através de antrostomia lateral (média de 8,5 mm) do que no método indireto através de uma abordagem crestal por osteotomia (média de 4,4 mm). Os autores concluíram que a técnica do Osteótomo pode ser recomendada quando mais de 6 mm de altura óssea residual está presente e um aumento de 3-4 mm é esperado. Em caso de reabsorção mais avançada, o método da antrostomia lateral tem de ser realizado. Ambas as técnicas de elevação do seio não afetaram a taxa de sucesso do implante.

Peñarrocha-Diago *et al.* (2012) descreveram a elevação transcrestal do seio utilizando a técnica do balão, avaliando a altura óssea conseguida e o sucesso dos implantes um ano após o carregamento protético. Entre janeiro e julho de 2007, o levantamento transcrestal do seio usando a técnica do balão foi realizado usando a técnica do balão seguida de instalação de implante dentário em 6 pacientes. Uma avaliação por meio de radiografia panorâmica e tomografia computadorizada dos amxilares foi realizado antes da operação a fim de descartar eventual patologia sinusal. Durante a intervenção, a integridade da membrana do seio foi avaliada usando um endoscópio Medi Pack Pal (Farol Store and Co., Tuttlingen, Germany). As complicações intra-operatórias também foram avaliadas. Os implantes dentários foram colocados no mesmo passo cirúrgico na presença de 3 mm ou mais de osso residual. Na sequência da operação, radiografias panorâmicas foram usadas para avaliar a altura do osso adquirida. Um ano após o carregamento protético, a taxa de sucesso do implante foi determinada com base nos critérios de Buser. Um paciente foi excluído devido à perfuração da membrana de Schneider como foi confirmado por endoscopia. Elevação transcrestal do seio foi realizada em 5 homens, com idade média de 41,6 anos (variando de 27-51), sem antecedentes de doença sinusal. Não houve complicações intra-

operatórias. Em quatro doentes os implantes foram colocados simultaneamente à elevação do seio, enquanto em outro caso a colocação do implante foi adiada devido à insuficiente altura do osso remanescente. O ganho médio na altura após a operação foi de 8,7 mm. Um ano após o carregamento protético, o sucesso do implante taxa foi de 100%. Os autores concluíram que a elevação do sei maxilar usando a técnica do balão é um procedimento minimamente invasivo eficaz, mas envolve algumas complicações intra-operatórias.

Santos Júnior *et al.* (2012) relataram cinco casos clínicos que foram realizados com a técnica de abordagem lateral para acesso ao seio maxilar com trefinas SLA (Sinus Lateral Approach) KIT Neobiotech Seul, Coreia. Foram selecionados cinco pacientes com indicação para cirurgia de elevação de seio maxilar para instalação de implantes, onde a osteotomia da parede lateral do seio foi executada com as trefinas CReamer e LSReamer acopladas ao contraângulo cirúrgico. O desenho das arestas de corte das trefinas foi desenvolvido para reduzir o risco de fenestração da membrana sinusal, complicação mais frequente neste tipo de cirurgia. Esta técnica proporcionou osteotomia facilitada e precisa, acesso conservador e fresagem segura, sem rompimento da membrana sinusal nos cinco casos operados. Embora as cirurgias tenham sido executadas por operadores com diferentes níveis de experiência, resultados semelhantes foram observados ao final dos procedimentos. Os autores concluíram que o sistema de trefinas utilizado demonstrou ser um facilitador da osteotomia, proporcionando acesso mais conservador, maior controle na profundidade e no tamanho da janela óssea. O sistema de trefinas permitiu osteotomia precisa e preservação da membrana nos casos operados.

Taschieri *et al.* (2012) revisaram sistematicamente a literatura existente sobre aumento transalveolar de seio maxilar sem enxertia de materiais e descreveram uma abordagem mediada por osteótomo em locais pós extração no combinação com o derivado de plaquetas. A revisão sistemática mostrou que a alta taxa de sobrevivência do implante (mais de 96% após 5 anos) pode ser alcançado mesmo sem enxertia no local, com uma baixa taxa de complicações. A altura óssea alveolar disponível antes da cirurgia não apresentou correlação com a taxa de sobrevivência. No relato de caso descrito, três implantes foram colocados em maxila posterior após a extração de dois dentes. Uma técnica de levantamento de seio mediada por osteótomo foi realizada com a utilização do derivado de plaquetas (PRGF). Um substituto ósseo sintético foi usado para preencher as lacunas entre o implante e as paredes ósseas circundantes. Não houve

complicações, e os implantes foram mantiveram-se com sucesso no sítio depois de 1 ano a partir de carregamento protético. Os autores concluíram que a técnica apresentada pode representar uma alternativa viável para o tratamento de maxila posterior desdentada com atrofia do osso alveolar. Estas observações, entretanto, precisam ser validadas por estudos com um grande tamanho da amostra.

Troedhan, Kurrek e Wainwright (2012) realizaram um estudo tendo como objetivo observar os princípios biológicos e a fisiologia da regeneração óssea sob a membrana de Schneider após cirurgia de elevação do seio maxilar, verificando o papel-chave da membrana sinusal na reconstituição óssea *in vivo.* 14 pacientes foram submetidos a levantamento de seio maxilar transcrestal com cavitação ultrassônica hidrodinâmica (Intralift) e esponjas de colágeno de 2ccm foram inseridas subantralmente. O processo de calcificação foi acompanhado por meio de exame tomográfico 4 e 7 meses após a realização da cirurgia. Uma calcificação circular, uniforme e centrípeta foi observada entre a membrana do seio e o piso antral 4 meses após a cirurgia, cobrindo 30% da totalidade da esponja em largura/altura/profundidade em cada parede. O processo de calcificação foi completado em todo o volume da esponja em 7 meses. Detectou-se uma perda de cerca de 13% do aumento absoluto em altura entre o 4º e o 5º mês. Os autores concluíram que a membrana sinusal possui um papel-chave como principal carreadora da regeneração óssea. Destaca-se, assim, a importância de procedimentos de levantamento do seio maxilar envolvendo técnicas minimamente invasivas e livre de perfuração, independentemente do material de enxerto utilizado.

Velázquez-Cayón *et al.* (2012) revisaram a literatura técnica a respeito de elevação do seio maxilar minimamente invasiva, comparando as vantagens de diferentes técnicas com o novo protocolo terapêutico Intralift°. Foi realizada uma revisão de técnicas usadas para executar elevação do seio minimamente invasiva publicadas nas bases de dados Cochrane, Embase e Medline, nos últimos dez anos e a descrição da técnica de elevação do seio maxilar por meio de cirurgia minimamente invasiva baseada em piezocirurgia, com o exemplo de um relato de caso. Apenas oito artigos foram encontrados sobre técnicas minimamente invasivas para elevação do seio. A principal vantagem da nova técnica descrita, Intralift, é que ele não requer uma quantidade mínima de osso crestal (de fato, quanto menor for a largura da crista óssea, melhor esta técnica é executada). A possibilidade de danos à membrana do seio é minimizada através da utilização de ultrassom baseado em pressão hidrodinâmica para levantá-la,

cuja aplicação é muito pouco agressiva. Os autores concluíram que a técnica de elevação do seio maxilar minimamente invasiva por meio de cirurgia piezoelétrica é um avanço na busca por cirurgias menos traumáticas e agressivas, indo ao encontro do que se deseja na atualidade.

Mazaro *et al.* (2013) apresentaram, por meio de dois casos clínicos, a técnica cirúrgica e a reabilitação do paciente com cirurgia de levantamento do seio maxilar, apenas com a utilização de biomaterial ou associado a osso autógeno, bem como a resolução protética e acompanhamento clínico radiográfico de 3 anos. O primeiro relato foi de um paciente de 43 anos que mostrou ao exame radiográfico intensa pneumatização do seio maxilar direito com espaço limitado para a colocação de implantes. Sendo o remanescente ósseo da crista do rebordo ao assoalho do seio inferior a 5 mm, foi executada uma cirurgia de levantamento de seio maxilar pela técnica traumática. Após obtenção de retalho de espessura total e exposição óssea ao nível do seio maxilar, foi utilizada uma broca esférica diamantada (nº 2), montada em peça reta para desenhar o acesso lateral ao seio maxilar. Assim, a cuidadosa osteotomia para observação da membrana sinusal por transparência por meio dos limites da janela vestibular suficientemente fina permitiu que, com curetas de Summers, a membrana fosse descolada e, em seguida, levantada sem, que houvesse perfuração desta. Para obtenção de osso autógeno, foi eleita a região retromolar mandibular direita. O osso autógeno obtido foi misturado a osso granulado de origem bovina. O material para enxerto foi compactado com cuidado na cavidade sinusal e, em seguida, coberto com uma membrana biológica absorvível também de origem bovina (Gen Derm, Baumer, Biomaterial Division, São Paulo, Brasil). Então, o retalho foi reposicionado e realizada sutura simples. No segundo caso, a paciente de 51 anos à radiografia panorâmica inicial demonstrou área de grande reabsorção óssea, não existindo possibilidade de instalação de implante osseointegrado no remanescente ósseo presente. Assim foi realizada uma cirurgia de levantamento de seio maxilar. Após anestesia, realizou-se o descolamento de retalho total para exposição da área de interesse, abertura da janela cirúrgica e levantamento da membrana sinusal, a exemplo do caso clínico anterior. Em um próximo momento, foi inserido osso granulado de origem bovina (Bio-Oss® 0,25–1mm / 0,50g / 1,0cm3 - Geistlich Biomaterials) preenchendo a cavidade do seio maxilar cuidadosamente para que não houvesse o rompimento da membrana com o auxílio de um instrumental de ponta romba. Realizou se, então, após essa etapa, a instalação de uma membrana biológica absorvível também de origem bovina (Gen Derm, Baumer,

Biomaterial Division, São Paulo, Brasil). Os autores concluíram que o levantamento do seio maxilar pela técnica traumática e associação de osso autógeno e substituto ósseo (Bio-Oss) gerou um aumento da altura óssea satisfatória que permitiu a colocação de implantes osseointegrados. Assim como a técnica de utilização apenas do biomaterial, como substituto ósseo também apresentou previsibilidade (Bio-Oss), e, em longo prazo, as técnicas não exibiram diferenças, sendo ambas efetivas.

Reis e Calixto (2013) realizaram uma revisão da literatura tendo por objetivo apresentar características, indicações, contra-indicações, análises (fisiologica e anatômica) dos seios paranasais e complicações pré, trans e pós-operatórias da cirurgia de levantamento de seio maxilar de modo determinar se este é um procedimento viável na rotina da clínica odontológica. Os autores observaram que os seios maxilares são espaços aéreos delimitados por estrutura óssea localizados no interior da maxila. A extração do órgão dental, a perda dos elementos dentais devido a causas patológicas, os traumas no rebordo alveolar, entre outros, podem favorecer a atrofia óssea que impossibilita a instalação de implantes dentários. A cirurgia de levantamento de seio maxilar com o auxílio do enxerto ósseo tem sido cada vez mais utilizada como alternativa de manutenção óssea, viabilizando o uso de implantes em pacientes que não têm a quantidade óssea maxilar posterior suficiente para realizar tal procedimento. A cirurgia para elevação da membrana sinusal pode ser a menos traumática possível para o paciente, já que técnicas atraumáticas e enxertos oriundos de outra espécie ou mesmo do banco de tecidos estão mais comuns nas clínicas odontológicas, sendo que nas técnicas atraumáticas o risco de rompimento da membrana sinusal é significantemente menor do que na técnica traumática. Os enxertos oriundos de outras espécies ou do banco de tecidos evita que o paciente se submeta a outra cirurgia para obtenção do osso a ser enxertado no seio maxilar. Os autores concluíram que a cirurgia de levantamento de seio maxilar é um procedimento que pode ser realizado como rotina da clínica odontológica, tomando para esta cirurgia os cuidados necessários para sua eficiência clínica.

Soardi *et al.* (2013) avaliaram, por meio de um estudo retrospectivo, a eficácia de uma técnica de elevação transalveolar do seio maxilar com relação à sobrevida dos implantes, perda óssea marginal e complicações. Um total de 538 registros de pacientes foram examinados, e depois de aplicar critérios de exclusão e inclusão, uma amostra de pacientes foi incluída com um seguimento médio de 5 anos. Implantes com superfície lisa ou superfície afunilada foram considerados. Portanto, somente levantamentos de

seio com matriz óssea bovina inorgânica ou matriz óssea desmineralizada foram incluídos, e 1.536 radiografias periapicais foram analisadas. Foram avaliados: sucesso do implante, perda de implantes (periimplantite e perda da osseointegração), reabsorção óssea marginal, e complicações biológicas (perfurações da membrana, sinusite, e hemorragia intra-operatória e / ou pós-operatória). Radiografias periapicais foram avaliadas antes da cirurgia, após a cirurgia, e após 6 meses e 1, 3 e 5 anos. Duzentos e oitenta e dois (282) pacientes foram excluídos. Portanto, 256 pacientes tratados com a técnica sinus-lift transalveolar foram incluídos. Um total de 376 implantes dentários e 323 elevações de seio foram analisadas. As taxas globais de sucesso e falha do implante foram de 94,9% e 5,1%, respectivamente. A perda óssea média ao redor dos implantes foi 1,98 mm (média de acompanhamento de 5 anos). Os pacientes tratados com matriz óssea bovina inorgânica mostraram uma melhor taxa de sucesso dos implantes (P = 0,03) do que os pacientes tratados com matriz humana desmineralizada. Três perfurações da membrana de Schneider ocorreram. Nestes casos, o cirurgião executou uma outra operação cirúrgica após 3 meses. As complicações pós-operatórias observadas foram periimplantite (seis casos) e as perdas de osseointegração (13 casos). Os autores concluíram que a técnica sinus-lift transalveolar é uma técnica segura, minimamente invasiva, com uma taxa de sucesso do implante comparável à implantodontia tradicional. A taxa de sucesso do implante foi positivamente afetada pela baixa reabsorção do material de enxerto e uma baixa taxa de reabsorção óssea em torno dos implantes foi observada.

Albuquerque *et al.* (2014) apresentaram um caso clínico de levantamento de seio maxilar utilizando biomaterial e instalação de implante imediato e discutiram alguns fatores importantes para o sucesso desse tipo de tratamento. Paciente do sexo masculino, 65 anos de idade, procurou o Serviço de prótese sobre implante e implantodontia com o objetivo de reabilitar área edêntula na região do dente 15 com implante. No exame de imagem foi observado pouca altura óssea remanescente para realização do implante na região. Diante das características do caso, foi proposta para o paciente a realização do levantamento de seio com a utilização de enxerto ósseo particulado (biomaterial) simultâneo à colocação de implante na área, visando uma reabilitação mais rápida do paciente. Bons resultados estéticos e funcionais foram conseguidos e sua manutenção foi observada após 1 ano de seguimento. Os exames de imagem apresentaram total incorporação do implante ao leito receptor e ao enxerto realizado após 1 ano de acompanhamento. Os autores concluíram que a instalação de

implante imediato após a realização do levantamento do seio maxilar é um procedimento viável, quando bem indicado, e que proporciona ao paciente uma diminuição do tempo de tratamento.

Felice *et al.* (2014) compararam a eficácia de procedimentos de levantamento do seio maxilar em um estágio *versus* aqueles em dois estágios. Foram selecionados sessenta pacientes parcialmente desdentados que precisavam de 1 a 3 implantes, possuíam de 1 a 3 mm de altura óssea residual e largura óssea de pelo menos 5 mm abaixo do seio maxilar, conforme medido em CTscan. Eles foram randomizados de acordo com um desenho de estudo de grupos paralelos (multicêntrico) em dois grupos iguais para receber elevação do seio pela técnica de janela lateral em 1 estágio com colocação do implante simultânea (Grupo 1) ou o procedimento de 2 estágios com a colocação do implante adiada por 4 meses, usando um substituto ósseo (Grupo 2) em três centros diferentes. Nenhum procedimento de elevação do seio falhou no grupo 1, mas houve uma falha no grupo 2, a diferença não sendo estatisticamente significativa (P = 1,00). Duas próteses falharam no grupo 1 e uma no grupo de 2, sendo a diferença não estatisticamente significativa (P = 0,51). Três implantes falharam em três pacientes do grupo 1, contra um implante no grupo 2, sendo a diferença não estatisticamente significativa (P = 0,28). Duas complicações ocorreram no grupo 1 e uma no grupo de 2, sendo a diferença não estatisticamente significativa (P = 0,61). Um ano após o carregamento, os pacientes do grupo 1 perderam uma média de -1.01 mm (DP: 0,56) osso peri-implantar, enquanto os do grupo 2 perderam cerca de -0,93 mm (DP: 0,40). Não foram observadas diferenças estatisticamente significativas na mudança de nível ósseo entre os grupos 1 ano após o carregamento (0.08 mm IC 95%: -0,33 a 0,18 P = 0,56). Os autores concluíram que não houve diferenças estatisticamente significativas entre os tratamentos de levantamento do seio maxilar seguido por instalação de implantes em um ou dois estágios. Entretanto, foi sugerido que pacientes com altura óssea residual entre 1 e 3mm abaixo do seio maxilar podem possuir um risco ligeiramente mais elevado para falhas de implantes ao realizar o procedimento de elevação do seio maxilar e instalação do implante em apenas um estágio.

Yoon *et al.* (2014) avaliaram retrospectivamente, a sobrevivência clínica de implantes Astra Tech na região de molares superior realizada com elevação do seio pela técnica da janela lateral e enxerto ósseo. Noventa e nove implantes Astra Tech (OsseoSpeed) colocados na região molar superior usando levantamento de seio de setembro de 2009 a fevereiro de 2012, foram selecionados com um período mínimo de

seguimento de 1 ano. Foram avaliadas: altura do osso alveolar, técnica de abordagem do seio, material ósseo e taxa de sobrevivência do implante. Dos 99 implantes, a taxa de sobrevivência foi de 90,9%. Um total de 8 implantes falharam dentro de 1 ano após a colocação, e um implante falhou um ano após o carregamento. Todos os implantes que falharam foram colocados com elevação do seio simultânea. A altura média do osso alveolar antes da colocação do implante foi de 6,9mm, enquanto que a altura do osso alveolar relacionado aos implantes que falharam foi de 2,1 mm, em média. Os autores concluíram que implantes Astra Tech colocados na região molar superior tiveram geralmente boas taxas de sobrevivência, mas a relação entre a reduzida altura do osso alveolar antes da instalação dos implantes e a falha do implante exige mais atenção.

Moraes *et al.* (2015) relataram um caso clínico de cirurgia de elevação do assoalho do seio maxilar com um material sintético associado ao plasma rico em plaquetas e avaliaram o resultado clínico e anátomo-patológico com amostras retiradas dos sítios enxertados. A paciente de 56 anos de idade apresentou-se com necessidade de reabilitação estético funcional. Ao exame físico detectou-se a ausência dos elementos dentários 16, 17,18, 26, 27, 28, 44, 46, 48, 34, 35, 36, 37 e 38 e através da radiografia panorâmica evidenciou-se a pneumatização do seio maxilar em ambos os lados. Foi realizado então enxerto ósseo como etapa prévia à instalação dos implantes. Foi realizada incisão mucoperiostal linear sobre a crista óssea do rebordo alveolar na altura dos dentes 16 e 17 e duas relaxantes. A osteotomia foi realizada com broca esférica diamantada 701 acoplada a peça reta e irrigação abundante com soro fisiológico 0,9%, em forma retangular delimitando a parede lateral do seio maxilar até chegar a membrana sinusal. A membrana foi descolada cuidadosamente da parede inferior do seio maxilar com curetas especiais. O enxerto a base de hidroxiapatita foi misturado a Plasma Rico em Plaquetas e introduzido no interior de seio maxilar. Depois de finalizado o enxerto, fez-se a sutura com pontos simples isolados e foi realizado Radiografia Panorâmica. Após seis meses foi realizada a cirurgia de instalação dos implantes. A análise anatomopatológica mostrou fragmentos de osso apresentando trabéculas irregulares e fragmentadas, constituídas por osteócitos de núcleos típicos e tendo matriz com áreas irregulares de calcificação. Os autores concluíram que o material utilizado para enxerto ósseo em cirurgia de elevação do assoalho do seio maxilar mostrou ser uma alternativa eficaz.

3. DISCUSSÃO

De acordo com Camargo e Basualdo (2012), a perda dentária leva à reabsorção óssea progressiva e contínua. Portanto, Felice *et al.* (2014) salientam que, em pacientes que perderam os dentes e que desejam fazer um tratamento com implantes dentários, é preciso considerar a necessidade de restabelecimento da qualidade e quantidade ósseas.

Peñarrocha-Diago *et al.* (2012) complementam que a premissa da Implantodontia consiste na existência de suficiente volume e boa qualidade óssea no local da instalação dos implantes osseointegráveis. Para Santos Júnior et al. (2012), estes fatores são preditores de um prognóstico de sucesso em longo prazo.

Entretanto, de acordo com Soardi et al. (2013), na reabilitação do segmento posterior da maxila com implantes dentários, a situação costuma ser oposta à ideal. Kang et al. (2013) atribuem esta limitação à atrofia óssea pós-extração e à pneumatização exacerbada do seio maxilar em uma região que apresenta, por vezes, um osso de baixa qualidade.

Inchingolo et al. (2012) ressaltam que, para que se obtenha uma boa estabilidade dos implantes na região posterior da maxila, frequentemente são necessários procedimentos cirúrgicos em que o assoalho do seio maxilar é elevado (FIGURA 1). Segundo Moraes et al. (2015), tal procedimento permite o correto posicionamento dos implantes dentários, promovendo adequação estética e funcional.

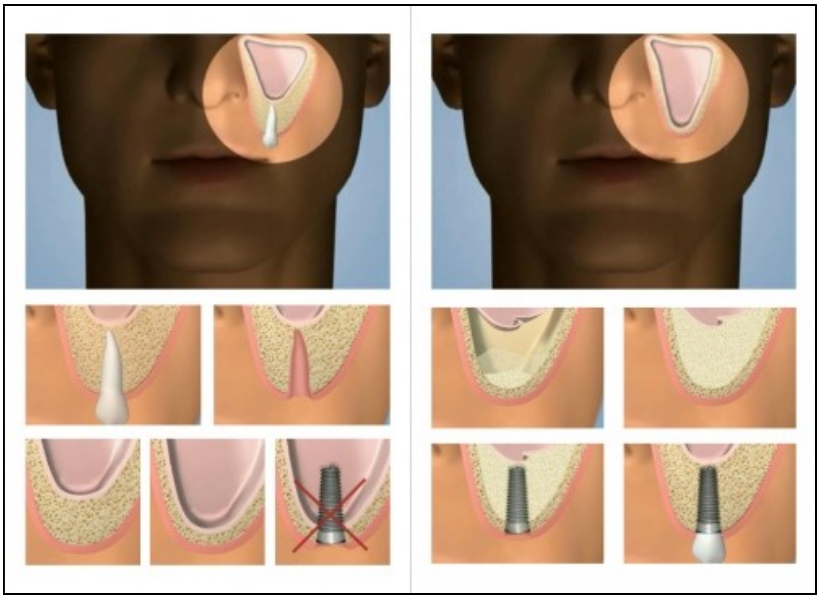

Figura 1- Pneumatização do seio maxilar e elevação do assoalho deste de modo a permitir a instalação de implante osseointegrado.
Fonte: http://www.soimplantedentario.com.br

De acordo com Diniz et al. (2012), os seios maxilares são espaços pneumáticos localizados no interior da maxila (FIGURA 2). Já segundo Correia et al. (2012), eles não se desenvolvem inteiramente até a erupção de todos os dentes permanentes. Camargo e Basualdo (2012) destacam que o seio maxilar é o maior dos seios paranasais, tem forma piramidal, com base na parede lateral da fossa nasal, ápice em direção ao osso zigomático e comunicação com a parte posterior da fossa nasal por meio do óstio maxilar (que possui de 3 a 6 mm de diâmetro). Troedhan, Kurrek e Wainwright (2012) descrevem que a parede superior ou orbitária do seio maxilar é a parte do soalho da órbita (canal infraorbitário); a parede ântero-lateral ou malar é a superfície lateral do corpo da maxila; a parede póstero-lateral ou infratemporal é a superfície infratemporal do corpo da maxila (nervo alveolar superior posterior). Segundo Velázquez-Cayón et al. (2012), em um adulto o soalho do seio está 1 a 1,5 cm abaixo do soalho da cavidade nasal.

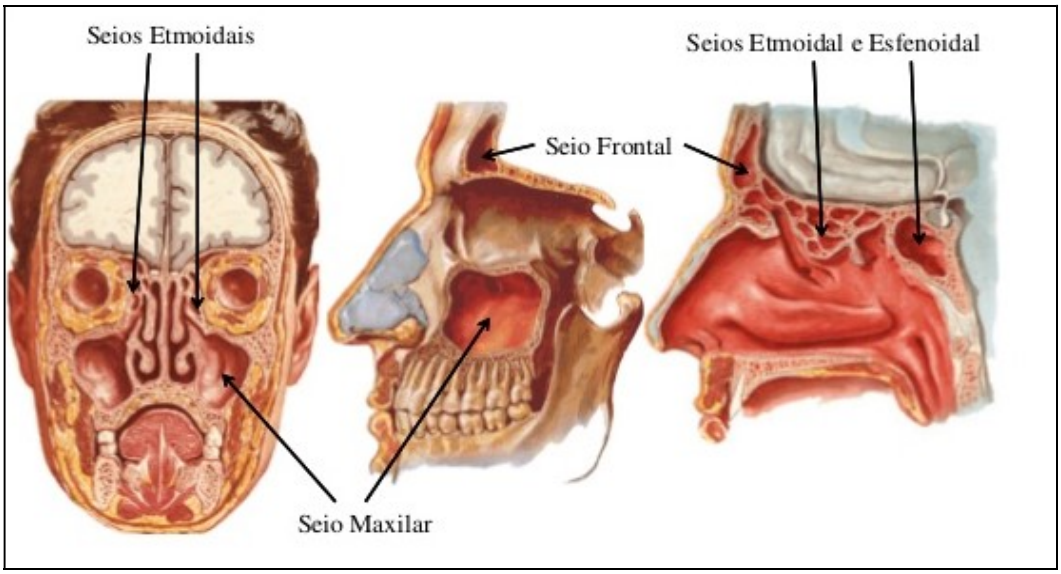

Figura 2- Seios paranasais
Fonte: www.arimplantes.com.br

Yoon *et al.* (2014) afirmam que os seios maxilares são compostos por uma membrana mucosa do tipo respiratória (epitélio pseudoestratificado cilíndrico ciliado), tendo como função a remoção de partículas e bactérias em direção ao óstio (FIGURA 3). Reis e Calixto (2015) complementam que a mucosa do seio maxilar é constituída por células calciformes, glândulas serosas, mucosas e mistas. Segundo Santos Júnior et al. (2012), sua irrigação é composta por uma rede vascular desenvolvida, proveniente tanto da carótida externa quanto da carótida interna.

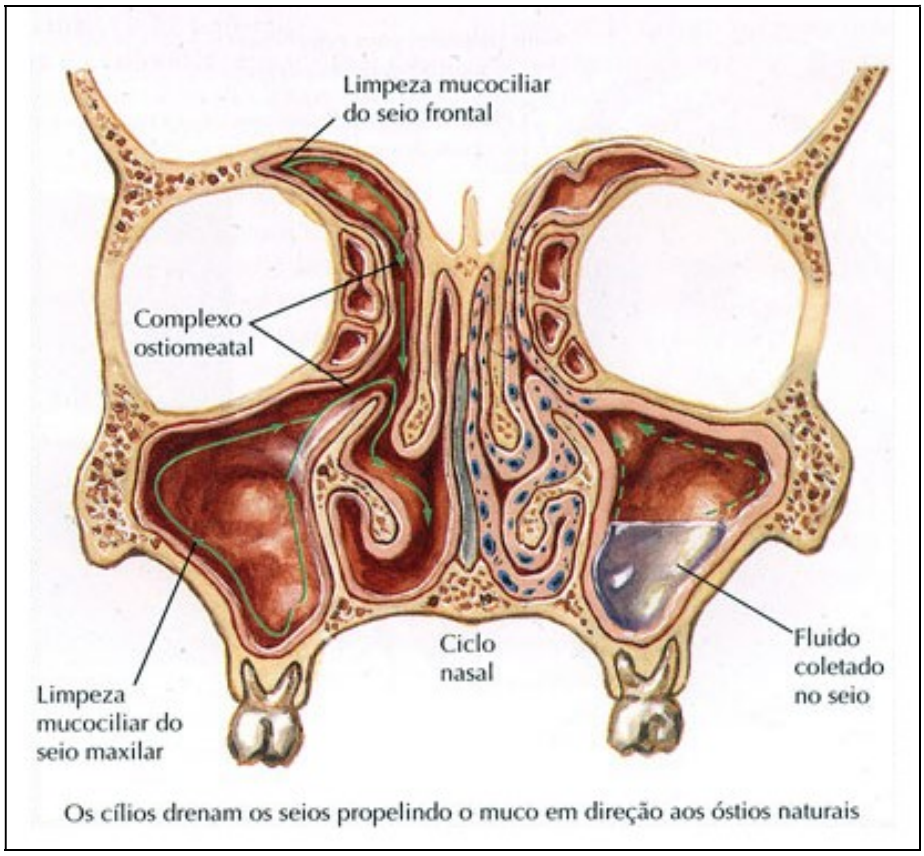

Figura 3- Função dos seios paranasais
Fonte: www.pacienteipo.com.br

De acordo com Sánchez-Recio, Peñarrocha-Diago e Peñarrocha-Oltra (2010), o levantamento do assoalho do seio maxilar pode ser indicado para pacientes desdentados totais com pneumatização uni ou bilateral do seio maxilar, pacientes desdentados parciais póstero-superiores com remanescente ósseo inadequado para realização da cirurgia, pacientes com remanescentes ósseos inferiores a 5mm de altura e inserção de implantes unitários com dentes adjacentes hígidos (FIGURA 4A e 4B).

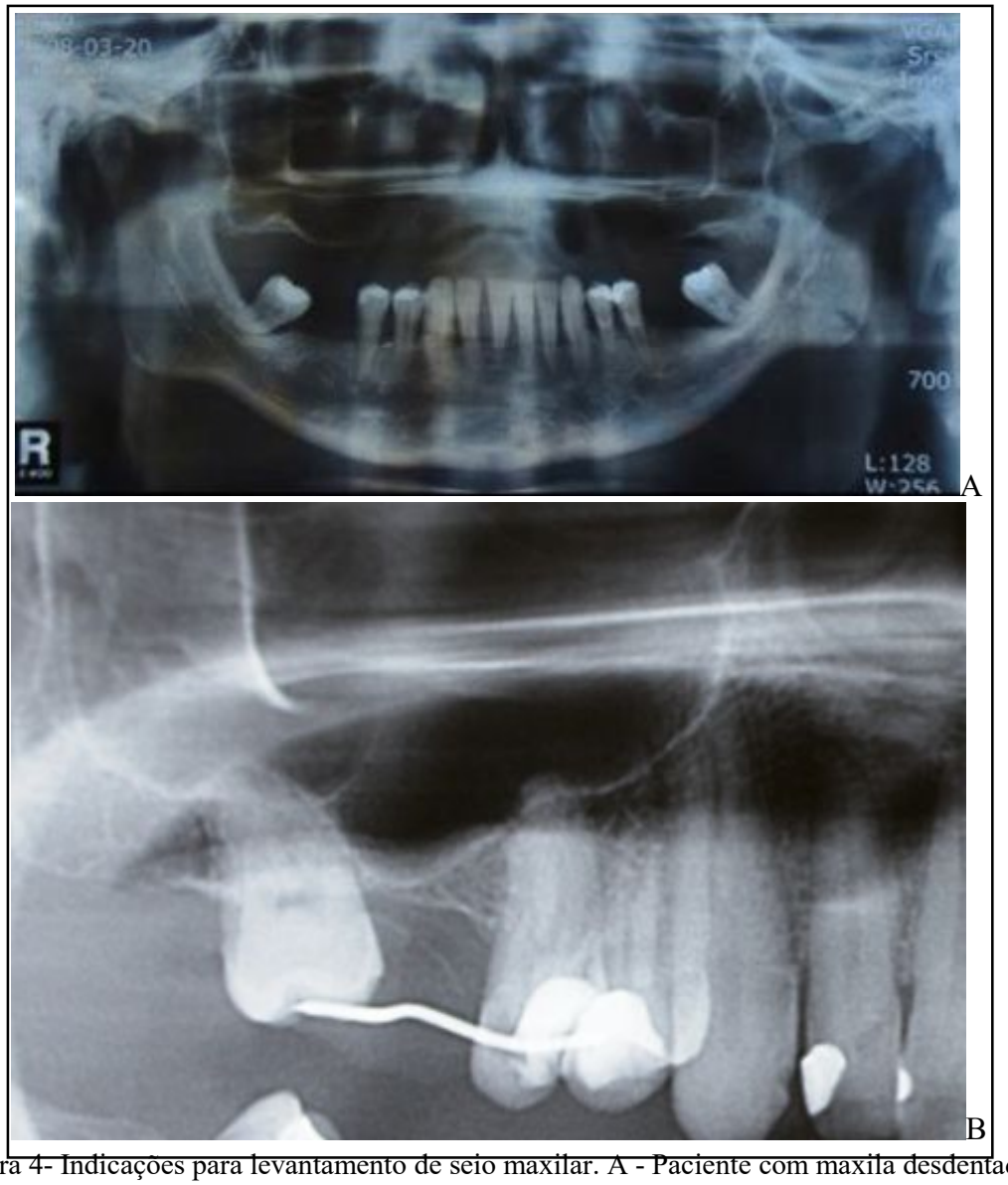

Figura 4- Indicações para levantamento de seio maxilar. A - Paciente com maxila desdentada e altura óssea insuficiente; B- Perda dentária unitária com projeção do seio maxilar.
Fonte: www.flexdent.com.pt

Já segundo Santagata et al. (2010), constituem contra-indicações para o levantamento do assoalho do seio maxilar: pacientes com distância interarco excessiva, presença de raiz residual no seio maxilar, tabagismo, pacientes com saúde mental debilitada e doenças sistêmicas.

Santos Júnior et al. (2012) destacam a importância da avaliação pré-operatória da cirurgia de levantamento de seio maxilar. De acordo com Ramos et al. (2011), esta tem por finalidade avaliar clínica e radiograficamente o local onde serão instalados os implantes, definindo que tipo de procedimento cirúrgico será realizado de acordo com a necessidade do paciente. Reis e Calixto (2015) acrescentam que informações importantes do histórico de saúde bucal e geral devem ser obtidas durante a anamnese. De acordo com Taschieri et al. (2012), é importante questionar acerca do uso de

medicamentos e possíveis alergias, doenças sistêmicas, hábitos parafuncionais, controles da pressão arterial.

De acordo com Toffler, Toscano e Holtzclaw (2010), deve ser realizada uma tomada radiográfica específica do local a ser operado, com intuito de contribuir para o diagnóstico e plano de tratamento. Toscano, Holtzclaw e Rosen (2010) advertem que, apesar de a radiografia panorâmica ser uma das técnicas radiográficas mais solicitadas na odontologia e ser de fácil compreensão para o cirurgião, não é a técnica mais indicada para o seio maxilar. Taschieri et al. (2012) confirmam tal afirmação e acrescentam que, para exames radiográficos do seio maxilar, pode ser utilizada a técnica de Waters (ortogonal e tombada para o lado de interesse), permitindo a visualização anatômica do seio maxilar e a identificação de possíveis patologias. Entretanto, segundo Pal et al. (2012), a tomografia computadorizada de feixe cônico é a avaliação radiográfica mais solicitada para avaliação pré e pós operatória da cirurgia de levantamento de seio maxilar. De acordo com Mazaro et al. (2013), tal técnica fornece ao cirurgião todos os detalhes anatômicos importantes do seio maxilar, além de análise tridimensional, sendo de fácil compreensão.

Moraes et al. (2015) ressaltam que existem basicamente dois tipos de técnicas cirúrgicas para levantamento de seio maxilar: traumática (janela lateral) e atraumática (dentre as quais a mais comum é a técnica de Summers) (FIGURAS 5A e 5B). Segundo Farré-Pagès et al. (2011), independentemente da técnica utilizada, os passos iniciais para cirurgia são os mesmos, sendo que qualquer uma das técnicas pode ser realizada sob anestesia local.

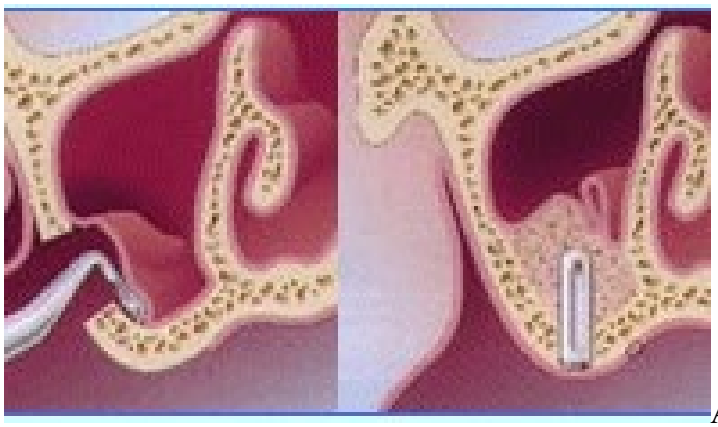

A


B

Figura 5- A- Técnica traumática (janela lateral); B- Técnica atraumática (Summers)
Fonte: www.youtube.com

Felice et al. (2014) estabelece que a quantidade do remanescente ósseo irá determinar a técnica cirúrgica a ser adotada para abordagem ao seio maxilar. Segundo Diniz et al. (2012), quando a distância entre o rebordo alveolar e o assoalho do seio maxilar for inferior a 12mm e superior a 8mm utiliza-se a técnica atraumática (via alvéolo implantar, sem abertura de janela lateral) (FIGURA 6), podendo ou não fazer uso de material de enxertia. De acordo com os mesmos autores, quando esta distância for inferior a 8mm, deve-se utilizar a técnica traumática (via janela lateral) (FIGURA 7) com o uso de material de enxertia e, dependo da altura do rebordo residual, instalar o implante planejado no mesmo ato cirúrgico ou aguardar o período de cicatrização do material de enxertia utilizado. Há discrepância na literatura com relação a estes valores. A exemplo disso, Diniz et al. (2012) indicam a cirurgia traumática para remanescentes ósseos de 2 a 5 mm de maior densidade. Ilustrando também esta discordância, Velázquez-Cayón et al. (2012) afirmaram que a técnica de Summers só é indicada em remanescentes ósseos de 5 a 6mm e só é possível devido à baixa densidade óssea desta região (osso tipo III e IV).

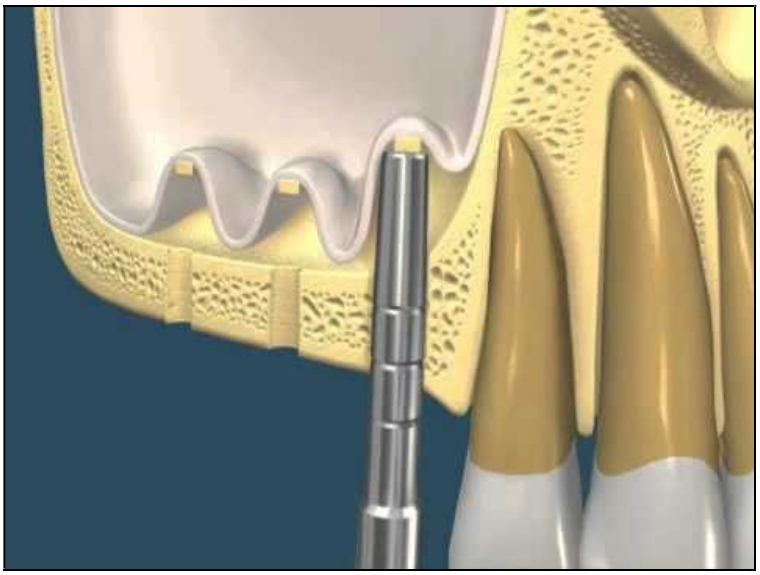

Figura 6- Técnica de Summers
Fonte: www.smilec.com

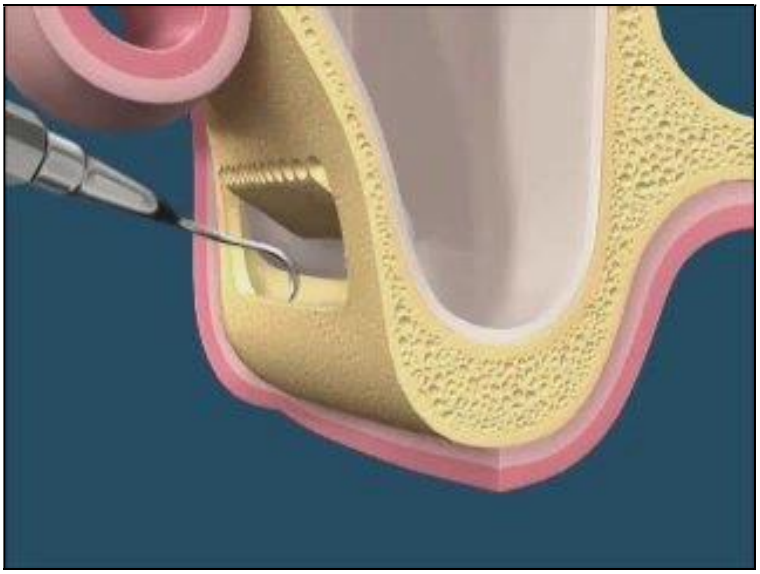

Figura 7- Técnica da Janela lateral
Fonte: www.smilec.com

Para remanescente superior a 5,0 mm a cirurgia de enxerto e colocação dos implantes pode ser realizada simultaneamente. Quando existir menos de 5,0 mm de osso residual faz-se necessário a utilização de duas etapas cirúrgicas (ALBUQUERQUE et al. 2014). Apesar de 5,0 mm ter sido a altura mínima estabelecida para permitir a estabilidade primária, os estudos de Camargo e Basualdo (2012) e Correia et al. (2012) demonstraram resultados confiáveis com instalação simultânea de implantes em seios maxilares com rebordo extremamente atrésicos (de 1,0 mm a 2,0 mm).

A técnica traumática, inicialmente descrita por Tatum, é considerada o procedimento padrão de levantamento de seio e é indicada em casos com menos de

5mm e mais de 2mm de osso remanescente subsinusal. Assim, de acordo com Inchingolo et al. (2012), a técnica traumática é feita através da incisão delimitando a parede lateral do seio maxilar e o descolamento mucoperiostal do retalho. Felice et al. (2014) destacam que a cirurgia traumática de elevação do seio maxilar é mais invasiva.

Nesta técnica (FIGURA 8) o acesso ao assoalho do seio é obtido através de uma incisão na crista do rebordo alveolar, rebatendo o tecido mucoso a fim de expor tecido ósseo, aumentando a visualização do campo operatório. Com o auxílio de brocas esféricas adaptadas no motor de baixa rotação é feita uma osteotomia de forma retangular ou oval na parede lateral do rebordo alveolar, a altura deste acesso não deverá ultrapassar a altura do seio maxilar, para que uma posição horizontal do novo assoalho seja permitida (FARRÉ-PAGÈS et al., 2011). Em seguida, a janela do rebordo poderá ser descolada ou não para uma posição apical, deixando visível a membrana sinusal, que então poderá ser deslocada e levantada do assoalho ósseo com auxílio de instrumentais específicos, em alguns casos pode se usar a própria janela óssea anteriormente confeccionada, como auxiliar para o levantamento da membrana sinusal, uma vez que a massa óssea próxima a cortical da cavidade sinusal poderá ajudar na elevação da membrana (MAZARO et al., 2013).

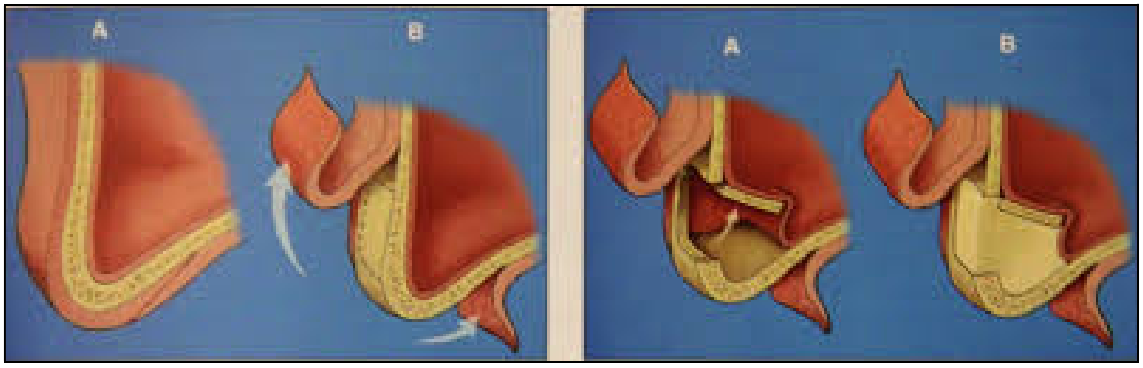

Figura 8- Técnica da janela lateral
Fonte: www.bibliotecadigital.ufmg.br

A possibilidade de perfuração na técnica traumática, segundo Yilmaz e Tözüm (2012), é maior do que na técnica atraumática devido ao contato direto do instrumental com a membrana sinusal. Caso haja perfuração, segundo Taschieri et al. (2012), esta deve ser reparada e o enxerto colocado de acordo com a sua classificação. Se nenhuma perfuração for encontrada o material de enxerto é então colocado na cavidade para preenchimento desta.

Segundo Correia et al. (2012), a osteotomia é realizada em forma retangular e vai depender do tamanho e quantidade de óssea a ser enxertada, a membrana deve ser delicadamente descolada e o material ósseo escolhido deve ser inserido dentro da cavidade com o auxílio de curetas especiais. De acordo com Moraes et al. (2015), o espaço obtido após a elevação da janela óssea e da membrana sinusal será preenchido pelo biomaterial previamente selecionado pelo profissional, que poderá ser oriundo do próprio paciente, osso bovino, osso do banco de ossos ou biomateriais sintéticos, a fim de promover a formação de tecido ósseo no local enxertado.

Este método requer dois tempos operatórios: um para realização do enxerto e outro para colocação dos implantes. Conseqüentemente, de acordo com Ramos et al. (2011), dois tempos de espera são necessários (para a maturação do enxerto - 6 a 9 meses - e outro para osseointegração dos implantes), ao invés de um único tempo quando realizados simultaneamente. A colocação dos implantes pode ser realizada imediatamente após o procedimento de levantamento do seio. Para tal, segundo Reis e Calixto (2015), é necessário que haja osso com qualidade e quantidade suficientes para promover a estabilidade e fixação primária dos implantes que é de no mínimo 5mm no sentido ápico-coronário.

Felice et al. (2014) reafirmam que implantes podem ser simultaneamente inseridos quando há quantidade óssea suficiente para dar estabilidade ao implante. De acordo com Taschieri et al. (2012), a técnica traumática com implantação imediata tem os mesmos princípios da técnica sem implantação imediata até o início da introdução do enxerto, logo após o implante é instalado e a colocação do enxerto é finalizada.

Summers descreveu, em 1994, um método de osteotomia menos invasivo e mais simples onde o osso não é removido. Segundo Soardi et al. (2013), esta técnica é menos invasiva. De acordo com Diniz et al. (2012), ela é indicada em casos onde o remanescente ósseo consegue suportar a instalação do implante. Nesta técnica cirúrgica o osso não é removido. Este método é chamado de Técnica do Osteótomo e tem como objetivo manter a maior quantidade de osso existente na maxila empurrando a massa óssea próxima a cortical da cavidade sinusal que irá elevar o assoalho, o periósteo e a membrana do seio maxilar com o mínimo trauma durante o procedimento não havendo contato direto entre a membrana do seio e os instrumentos (VELÁZQUEZ-CAYÓN et al., 2012).

Yoon et al. (2014) descrevem que os osteótomos de Summers têm um formato cilíndrico com a extremidade côncava, o que ajuda a manter o osso sobre a ponta ativa

do instrumento durante o seu deslocamento para apical. Além disso, de acordo com Troedhan, Kurrek e Wainwright (2012), a pressão gerada pelo osteótomo permite uma compactação das camadas ósseas ao redor do mesmo, o que irá formar uma interface mais densa entre osso e implante. Esta compactação óssea aumenta a densidade do osso local favorecendo a colocação imediata dos implantes (FIGURAS 9A e 9B).

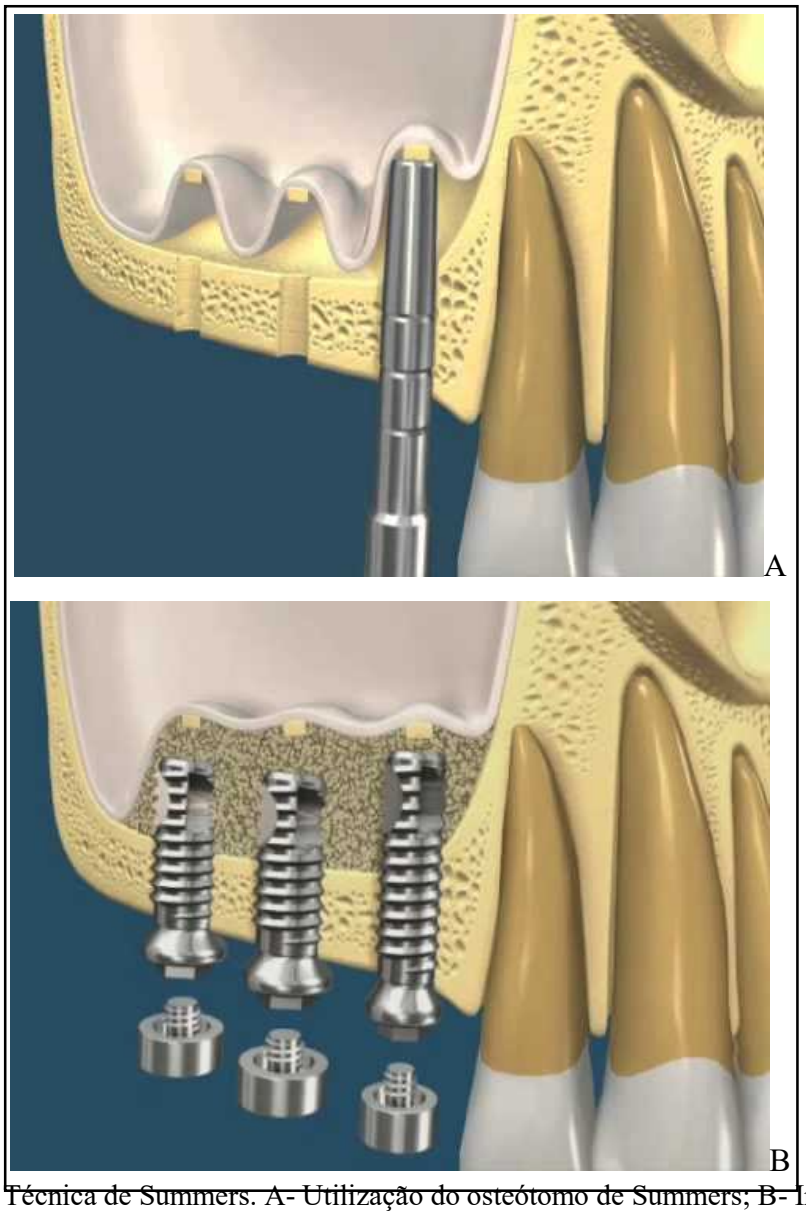

Figura 9- Técnica de Summers. A- Utilização do osteótomo de Summers; B- Instalação imediata de implantes após enxerto ósseo.
Fonte: www.youtube.com

Segundo Santos Júnior et al. (2012) a técnica de Summers consiste em empurrar o osso próximo a cortical da cavidade sinusal para apical, com auxílio de osteótomos de extremidade côncava, que ajudam a manter a massa óssea sob sua ponta ativa durante o deslocamento. De acordo com Kang et al. (2013), após a fresagem

inicial, o instrumento ligeiramente maior que a perfuração é introduzido com o auxílio de martelo e pressão manual coletando osso e levando até a região do seio maxilar. A elevação da membrana é feita cuidadosamente, após a fratura do soalho do seio maxilar. Camargo e Basualdo et al. (2012) afirmaram que não há contato direto do instrumental com a membrana do seio maxilar. O uso dos osteótomos garante uma compatação óssea, que aumenta a densidade do osso, permitindo a colocação imetiada dos implantes.

De acordo com Santagata et al. (2010), os implantes podem ser instalados simultaneamente à execução da técnica de Summers. Porém, Yoon et al. (2014) destacam que o sucesso deste procedimento pode depender da quantidade de osso preexistente entre o assoalho do seio e a crista alveolar para que haja a estabilização primária do implante. Segundo Soardi et al. (2013), a colocação imediata de implantes em regiões com menos de 6mm de osso subsinusal é arriscada ou impossível. Nestes casos, como não há altura suficiente para um travamento primário do implante, uma nova técnica, chamada Desenvolvimento de Futuros Sítios, é indicada. Nesta técnica, o osso da área edêntula é trefinado, compactado, o assoalho do seio elevado e o enxerto colocado. Devido à presença de células vivas e proteínas ósseas no bloco de osso deslocado apicalmente, a maturação do enxerto ocorrerá mais rapidamente fazendo com que o tempo de cicatrização, até que os implantes possam ser colocados, seja menor do que na técnica traumática preconizada por Tatum.

As vantagens ocasionadas pela utilização da técnica de Summers, de acordo com Reis e Calixto (2015), envolvem o melhor prognóstico com relação aos implantes e, consequentemente à reabilitação protética, diminuição do tempo clínico, do risco cirúrgico, do dano tecidual, do comprometimento à irrigação sanguínea local, da invasividade, do custo cirúrgico e do período de cicatrização até a aplicação de carga protética.

A perfuração da membrana sinusal é uma complicação comum durante o procedimento de levantamento de seio. A técnica do balão nasal hemostático pode facilmente elevar a membrana sinusal sem riscos de perfuração até mesmo em condições anatômicas desfavoráveis, além de um baixo índice de sangramento, infecção e um tempo operatório reduzido (MURONOI et al., 2003).

Santagata et al. (2010) descreveram uma técnica cirúrgica chamada Osteotomia Piezolétrica e Levantamento da Membrana Sinusal que simplifica radicalmente as

técnicas já propostas, reduzindo a possibilidade de complicações trans e pós-operatórias e tendo resultados comparáveis aos obtidos com as técnicas convencionais. Sua principal vantagem, de acordo com Tofler, Toscano e Holtzclaw (2010), é o fato de trabalhar com microvibração de cinzéis à freqüência ultra-sônica garantindo uma grande precisão e segurança durante a osteotomia evitando, assim, o risco de perfuração da membrana. Tudo isso graças a interrupção da ação cirúrgica do instrumento piezelétrico no momento em que o bisturi entra em contato com tecido não-mineralizado.

4. CONCLUSÃO

Após atenta revisão da literatura, foi possível concluir que:

- A instalação concomitante de implantes à elevação do seio promove a diminuição do número de procedimentos cirúrgicos e, consequentemente dos custos envolvidos, além de um início mais precoce da função.
- A colocação do implante em segundo procedimento cirúrgico após a cirurgia de levantamento do seio maxilar possibilita maior tempo para maturação do enxerto, quando necessário e, resultados passam a ser mais previsíveis, favorecendo a reabilitação protética. Contudo, não há diferença de sucesso entre a colocação do implante concomitante à cirurgia de elevação do seio ou em dois estágios cirúrgicos, desde que obedeçam às devidas indicações.
- A técnica traumática preconizada por Tatum e a atraumática aperfeiçoada por Summers têm sua eficácia clinicamente corroborada por diversos autores;
- A indicação das técnicas depende da altura do remanescente ósseo presente. Preconiza-se para a técnica atraumática uma quantidade óssea subsinusal de 5 a 6mm presente para que uma elevação de 3,0 mm seja obtida. Para a técnica traumática é necessário a presença de 2 a 5mm de osso para uma elevação de 10 a 12mm. Tais valores, entretanto, não são consensuais na literatura;

REFERÊNCIAS BIBLIOGRÁFICAS

ALBUQUERQUE, A.F.M. *et al*. Levantamento de Seio maxilar utilizando osso liofilizado associado a instalação imediata de implante do tipo cone morse: relato de caso. **Revista da Faculdade de Odontologia-UPF**, v. 19, n. 1, 2014.

CAMARGO, B.A.; BASUALDO, A. Efetividade das técnicas de levantamento sinusal atraumático. **Journal of Oral Investigations**, v. 1, n. 1, p. 10-14, 2012.

CORREIA, F. *et al*. Levantamento do seio maxilar pela técnica da janela lateral: tipos enxertos. **Revista Portuguesa de Estomatologia, Medicina Dentária e Cirurgia Maxilofacial**, v. 53, n. 3, p. 190-196, 2012.

DINIZ, A.G. *et al*. Estudo retrospectivo das cirurgias de elevação de seio maxilar. **Revista da Associacao Paulista de Cirurgioes Dentistas**, v. 66, n. 1, p. 57-63, 2012.

FARRÉ-PAGÈS, N. *et al*. A novel trephine design for sinus lift lateral approach. Case report. **Med Oral Patol Oral Cir Bucal**, v. 16, n. 1, p. e79-82, 2011.

FELICE, P. *et al*. 1-stage versus 2-stage lateral sinus lift procedures: 1-year post-loading results of a multicentre randomised controlled trial. **Eur J Oral Implantol**, v. 7, n. 1, p. 65-75, 2014.

INCHINGOLO, F. *et al*. Regenerative surgery performed with platelet-rich plasma used in sinus lift elevation before dental implant surgery: an useful aid in healing and regeneration of bone tissue. **Eur Rev Med Pharmacol Sci**, v. 16, n. 9, p. 1222-1226, 2012.

KANG, S.J. *et al*. Anatomical structures in the maxillary sinus related to lateral sinus elevation: a cone beam computed tomographic analysis. **Clinical oral implants research**, v. 24, n. A100, p. 75-81, 2013.

MAZARO, J.Q.V *et al*. Avaliação longitudinal de duas técnicas de sinus lift. **Revista de Cirurgia e Traumatologia Buco-maxilo-facial**, v. 13, n. 3, p. 09-16, 2013.

MORAES, C.W *et al*. Cirurgia para elevação do assoalho do seio maxilar com enxerto aloplástico associado ao plasma rico em plaquetas: relato de caso. **Revista da Universidade Ibirapuera Jul/Dez**, n. 10, p. 17-26, 2015.

MURONOI, M. *et al*. Simplified procedure for augmentation of the sinus floor using a haemostatic nasal balloon. **Br J Oral Maxillofac Surg**, n.41, p.120-121, 2003.

PAL, U.S. *et al*. Direct vs. indirect sinus lift procedure: A comparison.**National journal of maxillofacial surgery**, v. 3, n. 1, p. 31, 2012.

PEÑARROCHA-DIAGO, M. *et al*. Transcrestal sinus lift and implant placement using the sinus balloon technique. **Medicina oral, patologia oral y cirugia bucal**, v. 17, n. 1, p. e122, 2012.

RAMOS, U.D. *et al*. Procedimentos minimamente invasivos em periodontia e implantodontia. **Braz J Periodontol-December**, v. 21, n. 04, 2011.

REIS, J.C.; CALIXTO, R.F.E. Cirurgia de levantamento de seio maxilar viabilizando o uso de implantes. **Investigação**, v. 13, n. 3, 2015.

SÁNCHEZ-RECIO, C.; PEÑARROCHA-DIAGO, M.; PEÑARROCHA-OLTRA, D. Maxillary sinus lift performed using ultrasound. Evaluation of 21 patients. **Medicina oral, patologia oral y cirugia bucal**, v. 15, n. 2, p. e371-4, 2010.

SANTAGATA, M. *et al*. Immediate loading of dental implant after sinus floor elevation with osteotome technique: a clinical report and preliminary radiographic results. **Journal of Oral Implantology**, v. 36, n. 6, p. 485-489, 2010.

SANTOS JÚNIOR, W. *et al*. Nova técnica de abordagem lateral para elevação do seio maxilar e colocação de implantes dentários. **Nova**, v. 9, p. 357, 2012.

SOARDI, E. *et al*. Radiographic analysis of a transalveolar sinus-lift technique: a multipractice retrospective study with a mean follow-up of 5 years. **Journal of periodontology**, v. 84, n. 8, p. 1039-1047, 2013.

TASCHIERI, S. *et al*. Osteotome-mediated sinus lift without grafting material: a review of literature and a technique proposal. **International journal of dentistry**, v. 20, n.12, p.126-8, 2012.

TOFFLER, M.; TOSCANO, N.; HOLTZCLAW, D. Osteotome-mediated sinus floor elevation using only platelet-rich fibrin: an early report on 110 patients. **Implant dentistry**, v. 19, n. 5, p. 447-456, 2010.

TOSCANO, N.J.; HOLTZCLAW, D.; ROSEN, P.S. The effect of piezoelectric use on open sinus lift perforation: a retrospective evaluation of 56 consecutively treated cases from private practices. **Journal of periodontology**, v. 81, n. 1, p. 167-171, 2010.

TROEDHAN, A.; KURREK, A.; WAINWRIGHT, M. Biological principles and physiology of bone regeneration under the schneiderian membrane after sinus lift surgery: a radiological study in 14 patients treated with the transcrestal hydrodynamic ultrasonic cavitational sinus lift (Intralift). **International journal of dentistry**, v. 20, n.12, p. 56-67, 2012.

VELÁZQUEZ-CAYÓN, R. *et al*. Hydrodynamic ultrasonic maxillary sinus lift: Review of a new technique and presentation of a clinical case. **Med Oral Patol Oral Cir Bucal**, v. 17, n. 2, p. e271-e275, 2012.

YILMAZ, H.G.; TÖZÜM, T.F. Are gingival phenotype, residual ridge height, and membrane thickness critical for the perforation of maxillary sinus?. **Journal of periodontology**, v. 83, n. 4, p. 420-425, 2012.

YOON, W.J. *et al*. Survival rate of Astra Tech implants with maxillary sinus lift. **Journal of the Korean Association of Oral and Maxillofacial Surgeons**, v. 40, n. 1, p. 17-20, 2014.