FACULDADE SETE LAGOAS – FACSETE

Cleber Januario Gomes

CORREÇÃO DO SORRISO GENGIVAL ATRAVÉS DA NEUROMODULAÇÃO MUSCULAR FACIAL

SÃO PAULO

2020

FACULDADE SETE LAGOAS – FACSETE

CORREÇÃO DO SORRISO GENGIVAL ATRAVÉS DA NEUROMODULAÇÃO MUSCULAR FACIAL

Artigo apresentado ao curso de especialização latu sensu da Faculdade Sete Lagoas – FACSETE como requisito parcial para a obtenção do título de especialista em Harmonização Orofacial.

Área de concentração: Harmonização Orofacial

Orientador: Dr. Marco Antonio Giacomini Rosa

SÃO PAULO

2020

CORREÇÃO DO SORRISO GENGIVAL ATRAVÉS DA NEUROMODULAÇÃO MUSCULAR FACIAL.

Resumo:

O ato de sorrir é o ponto mais alto onde o ser humano expressa sua felicidade, porém para algumas pessoas, este ato acaba sendo constrangedor por apresentar uma exposição excessiva de gengiva, o chamado sorriso gengival. Sabendo que a busca pela beleza é algo que vem desde a pré-história e que hoje em dia muito mais pessoas de diferentes sexos buscam melhorar a sua autoestima neste momento tão especial. A dinâmica muscular do sorriso acontece de maneira bilateral, o que dificulta o tratamento. Atualmente para tratar e/ou prevenir, a medicina utiliza os neuro-moduladores conhecidos como toxina botulínica tipo A, que reduzem ou travam o movimento muscular excessivo, levando em consideração conceitos biodinâmicos como o equilíbrio da atividade entre grupos musculares sinérgicos e antagônicos. É fundamental se preocupar e ter um vasto conhecimento da anatomia e saber a correta localização e correlação dos músculos adjacentes para essas injeções. Fazer uma anamnese de forma adequada analisando os parâmetros clínicos como doenças autoimunes, obtendo o histórico pessoal e familiar clínico do paciente é imprescindível. Este artigo descreve alguns conceitos para fornecer a melhor compreensão do papel do movimento muscular do sorriso, definindo as suas estruturas, equilibrando a atividade neuromuscular anormal e restaurando a harmonia facial.

Palavras-chave: harmonização facial; toxina botulínica; sorriso gengival.

Abstract:

The more we show our expressions by moving our face muscles, the more we age. The dynamism of one's face muscles is directly proportional to the appearance of wrinkles and flaccidity. As physicians, when we evaluate our patient's aesthetic aging process, we should consider, both, inherent and unnatural factors. Nowadays, medicine uses neuromodulators such as botulinum toxin type A" to treat or prevent the appearance of aging by reducing or temporarily stopping excessive muscle movements. In order to do so, a physician should consider fundamental biodynamic concepts such as the balance of activity between "synergic and antagonist" muscle groups. It is also essential to possess a vast knowledge of human anatomy and thus, to know precise location and correlation of adjacent muscles before administering botulinum toxin injection. Additionally, it is imperative for a thorough anamneses that a physician investigates a patient's clinical history and the existence of any family diseases such as autoimmune syndromes. Furthermore, the health professional mush be capable of interpreting this data for a clear diagnosis and to elaborate an action plan. This article describes different concepts providing a better understanding of the role that movement plays in the muscles of the face; of achieving balance in irregular neuromuscular activity through the use of botulinum toxin to stablish the face aesthetic harmony.

Keywords: facial harmonization; botulinum toxin; gingival smile.

Introdução

Sabendo que a exposição do excesso de gengiva ao sorrir é uma queixa frequente dos pacientes que buscam os recursos da odontologia estética um sorriso harmônico, normalmente, o lábio superior faz o movimento de sorrir, expondo os dentes anteriores e as margens gengivas deixando aparentes de 1 a 2 mm de gengiva. Já na região inferior do lábio os músculos depressores do lábio inferior, não trabalham tanto quanto, deixando aparente no máximo 2 mm da borda incisal dos dentes inferiores. Considera-se um paciente como sorriso gengival quando, ao sorrir e mostrar mais que 2mm de bordo gengival do arco superior[5].

Cada paciente deve ser diagnosticado, individualizando a sua alteração no sorriso, podendo apresentar diferentes graus de exposição de gengiva e consequentemente diferentes grupos musculares envolvidos. Existem algumas classificações para sorriso gengival como: sorriso gengival anterior, posterior, misto, assimétrico, sorriso inferior e ainda, sorriso com o corredor bucal amplo ou até mesmo o sorriso triste[2].

Dependendo da sua etiologia, diferentes modalidades terapêuticas serão indicadas para o tratamento das alterações no sorriso, que vão desde a aplicação de toxina botulínica, gengivoplastia até a cirurgia ortognática, sendo este último procedimento, o mais invasivo[6].

Para os casos em que a alteração no sorriso está relacionada a híper função do lábio, caracterizada pela força excessiva dos músculos envolvidos, a aplicação de toxina botulínica tipo A tem sido bastante indicada. Sua aplicação pode ser considerada como uma opção terapêutica conservadora, rápida e segura, quando comparadas as técnicas cirúrgicas[8].

O planejamento individualizado é de extrema importância pois é preciso identificar tantos músculos envolvidos quanto sua intensidade e assim definir a dosagem necessária em cada paciente[11].

A Toxina Botulínica é uma potente substância capaz de produzir efeitos terapêuticos com base em sua específica atividade sináptica. Tem sido amplamente estudada e utilizada em procedimentos estéticos e funcionais com comprovações científicas, proporcionando resultados satisfatórios. Em 1992, foi publicado o primeiro artigo indicando a toxina botulínica tipo A como o tratamento estético da região ocular, então a partir de 2002 a FDA aprovou a utilização da mesma com finalidade quais são utilizadas até hoje[13].

A Toxina Botulínica do Tipo A está indicada para diminuir e/ou paralisar o movimento dos músculos hiperativos, por exemplo, para diminuir as linhas heperdinâmincas na face ou corrigir a posição ou ainda qualquer assimetria, reduzindo a atividade muscular[1]. Essa Toxina começou a ser usada no Brasil em 2008 e se tornou o maior fenômeno da história da medicina estética e funcional, sendo usado em mais de 800 tipos de doenças e problemas atualmente por mais de 14 especialidades na medicina, se tornou um dos procedimentos mais rentáveis na Odontologia. Apesar de mais de 12 milhões de pessoas serem tratadas com Toxina Botulínica por ano e de ser um procedimento muito difundido, 70% da população ainda não sabe o que é Toxina Botulínica.

A Toxina Botulínica é uma neurotoxina, produzida pela bactéria Clostridium Botulinum. A Clostridium Botulinum é uma bactéria anaeróbia, que em condições apropriadas a sua reprodução, cresce e produz sete sorotipos diferentes de toxina. Classificada como medicamento biológico ao ser produzida por uma bactéria anaeróbia denominada Clostridiun Botuliniun, onde suas cepas produzem diferentes soro tipos, classificados: A, B, C1, C2, D, F, G, H. Dentre esses, o sorotipo A é o mais potente, bloqueando a ação muscular de forma indireta, paralisando o músculo através do bloqueio da liberação da Acetilcolina nas junções neuro-musculares[13].

Quando comparadas as toxinas botulínicas tipo A(TBA) quanto ao desempenho clínico, o tempo de duração do efeito, a dose necessária para usa eficácia, as formulações de toxinas botulínicas não podem ser consideradas intercambiáveis. Essas diferenças clínicas são resultantes de alterações que ocorrem os processos básicos de fabricação, formulação e métodos de teste de

potência que se convertem em diferentes unidades de potência e curva de dose e resposta para cada produto.

As marcas de TBA mais conhecidas disponíveis no mercado Brasileiro hoje são Botox, Botulift, Xeomin e Dysport, Botulin, Israderm. É extremamente importante seguir as instruções de restituição do produto de cada fabricante, assim como recomendações de armazenamento. A Toxina Botulínica e uma bactéria extremamente sensível as oscilações de temperatura, meios de transporte, técnica de restituição e armazenamento.

A TBA está contra indicada para pacientes com Miastênia Grave, Esclerose Lateral Amiotrófica (ELA), também conhecida como doença do neurônio motor e doença de Lou Gehrig, e pacientes alérgicos a Albumina (encontrada em ovos e leite). Algumas das complicações que podemos nos deparar no uso da TBA são assimetrias, hematomas, edema, dor moderada, ptoses e em algumas vezes insatisfação do paciente. Antes de qualquer procedimento a ser executado não podemos deixar de ter o Termo de Consentimento assinado e registrar as fotos pré-operatórias.

Mas antes de começarmos a usar a toxina precisamos saber quais são as regiões da face, cabeça e pescoço que se pode trabalhar com a toxina botulínica do tipo A. Saber a profundidade e a angulação da agulha, assim como volume a ser dispensado em cada área tratada. Os músculos responsáveis para a elevação do lábio superior estão representados na figura 01. Do lado esquerdo, o músculo elevador da asa do nariz e do lábio superior. Do lado direito da figura 01, o músculo elevador do lábio superior, para correção do sorriso gengival.

Para o tratamento com TBA nestes músculos, a dosagem pode variar entre 2 a 4Ui, de cada lado, dependendo da força muscular de cada paciente. Esses pontos devem estar afastados da asa do nariz a uma distância de 0,5 cm e posicionados na mesma altura na direção da base da cartilagem nasal, com a inclinação da agulha perpendicular a região a ser tratada(90º) e que 4mm da agulha seja introduzida afim de que possa garantir o alcance dos dois músculos que fazem o movimento de levantamento do lábio superior em excesso[13].

Relato do caso clínico

Paciente do sexo Feminino chegou ao consultório com a queixa de “mostrar muito a gengiva no ato de sorrir”. Após os exames preliminares foi identificado uma híper movimentação dos músculos levantadores do lábio superior e da asa do nariz, causando uma assimetria no ato mais feliz do ser humano, o sorriso.

Primeiramente foram feitas as fotografias iniciais vistas nas figuras 02, 03 e 04. Então foi identificado o ponto ideal dos músculos levantadores do lábio superior e asa de nariz para a aplicação da Toxina Botulínica Tipo A, conforme mostra a figura 05. Após a diluição conforme recomendada pelo fabricante, foi realizada a assepsia do paciente com clorexidina gel 2% e logo após foi injetado 3 UI da toxina botulínica tipo A no ponto marcado correspondente ao músculo levantador do lábio superior do lado direito e esquerdo e músculo levantador do lábio superior direito e esquerdo.

O retorno da paciente para revisão foi 15 dias após a aplicação da toxina botulínica. Novamente foram realizadas as fotografias dos movimentos, mostrados nas figuras 07, 08 e 09.

Importante salientar que o paciente deve retornar para reaplicação da TBA, 6 meses após a primeira visita como neste caso. Nesta visita foram realizadas novas fotografias para acompanhamento e documentação da evolução do caso, se mostrando que mesmo sem o efeito do produto aplicado 6 meses antes, a aparência dos movimentos estavam menos evidentes em relação ao início do tratamento. A figura 10, mostra o resultado após 6 meses.

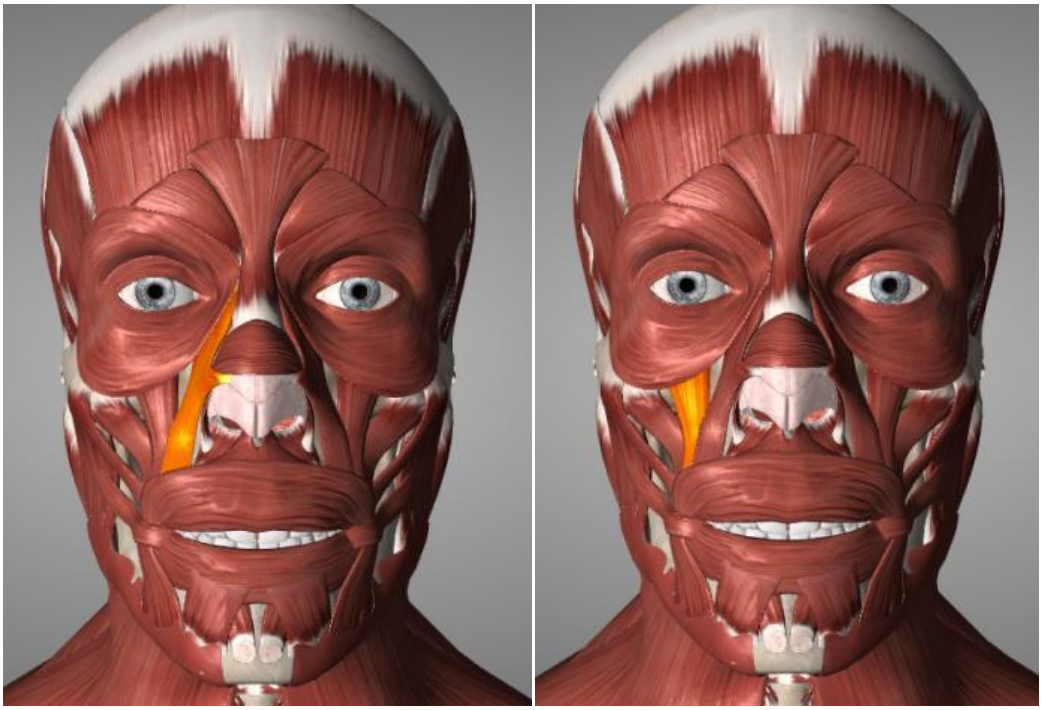

Figura 01: A esquerda em destaque o Músculo Levantador da Asa do Nariz e do Lábio superior e ao lado direito o Músculo Levantador do Lábio Superior.





Figura 02: Fotografia do sorriso inicial

Figura 03: Fotografia lateral do sorriso

Figura 04: Fotografia em 45º do sorriso lado direito e esquerdo

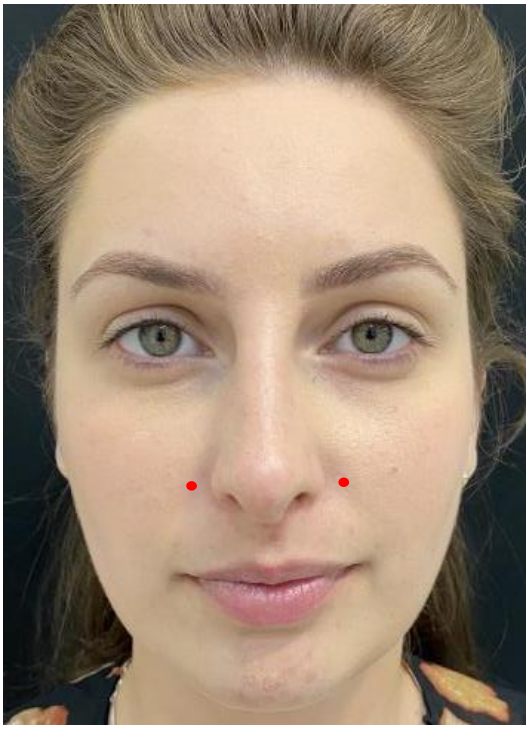

Figura 06: Pontos bilaterais de aplicação da TBA



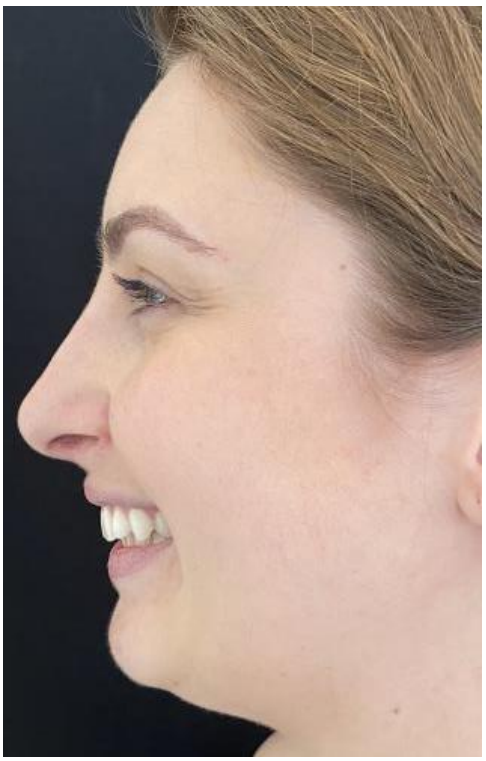

Figura 07: Fotografia do sorriso final



Figura 08: Fotografia lateral do sorriso final

Figura 09:



Fotografia em 45º do sorriso final após 15 dias da aplicação da TBA.

Figura 10: Fotografia do sorriso após 6 meses da aplicação da TBA.

DISCUSSÃO

O sorriso gengival é caracterizado pela exposição excessiva de tecido gengival, 2mm ou mais, durante o sorriso. Saber identificar a causa do sorriso gengival em cada paciente e realizar um bom planejamento é extremamente importante para um resultado eficaz e livre de intercorrências. Para evitarmos sobrecorreção com o tratamento com a Toxina Botulínica do tipo A, considera-se exposições gengivais no ato de sorrir maiores que 2mm como um sorriso gengival.

A escolha da área de injeção nos dois músculos responsáveis pelo sorriso gengival, geralmente coincide com um distanciamento horizontal de 5mm a partir da base de asa nasal. As injeções são realizadas com os músculos em repouso, dispensando de 2U a 4U dependendo de cada caso, por ponto de aplicação. A inserção da agulha será perpendicular(90º) com aproximadamente 4mm de profundidade.

Deve-se documentar cada caso com um protocolo de fotografias e vídeos, termos de consentimento e orientações pós-operatórias devidamente assinadas. O paciente deve estar sempre muito bem orientado à necessidade de nova aplicação num período de 4 a 6 meses. É importante anotar a data de fabricação, o lote e a validade no prontuário do paciente.

Os resultados obtidos com a aplicação da TBA são individuais, e podem apresentar diferenças entre as hemifaces pelo fato das forças musculares não serem totalmente iguais dos dois lados. Caso aconteça assimetria, deve-se ser corrigida na consulta de revisão.

Existem diferentes fatores etiológicos para o sorriso gengival, como a erupção passiva tardia, excesso crescimento da maxila, hiperfunção dos músculos envolvidos no sorriso, e coroa clínica dos dentes reduzidas. Esses fatores podem ocorrer isoladamente. No caso do sorriso gengival causado pela hiperfunção muscular o tratamento mais indicado é com o uso da Toxina Botulínica do tipo A. Um tratamento minimamente invasivo, de efeito rápido, eficaz, seguro e o mais conservador quando comparado aos procedimentos cirúrgicos.

CONCLUSÃO

A harmonização orofacial tem o intuito de conferir um rosto mais equilibrado e harmonioso ao paciente, melhorando a autoestima e retardando os sinais do envelhecimento muitas vezes com procedimentos minimamente invasivos. O cirurgião dentista traz a vantagem de também trabalhar na cavidade oral podendo assim não só harmonizar o rosto, mas também a cavidade oral do paciente,

abrangendo de uma formar mais completa o real significado do termo hoje tão amplamente difundido: Harmonização Orofacial.

Referências

1. Ascher B, Talarico S, Cassuto D, Escobar S, Hexsel D, Jaén P, et al. International consensus recommendations on the aesthetic usage of botulinum toxin type A (Speywood Unit) part II: wrinkles on the middle and lower face, neck and chest. J Eur Acad Dermatol Venereol. 2010; 24(11):1285-95.

2. Brito E, Alves W, Sousa J, Rodrigues R, Sousa M. Gengivectomia/ gengivoplastia associada a toxina botulínica para correção do sorriso gengival. Braz J-Periodontol-2016. Volume 26-ISSUE03.

3. Erbgouth FJ. Historical notes on botulism, Clostridium botulinum, botulinum toxin, and the idea of the therapeutic use of the toxin. Mov Disord (Internet). 2004 Mar;19 Suppl 8:S2-6.

4. Hwang W-S, Hur M-S, Hu K-S, Song W-C, Koh K-S, Baik H-S et al. Surface anatomy of the lip elevator muscles for the treatment of gummy smile using botulinum toxin. Angle Orthod (Internet). 2009 jan;79(1):70-7.

5. Matos M, Valle L, Mota A, Naves R. O uso da toxina Botulinica na correção do sorriso gengival- revisão de literatura. Periodontia; 2017; 27(3): 29-36

6. Mazzuco R, Hexsel D. Gummy smile and botolinum toxin: a new approach based on the gingival exposure area. J Am Acad Dermatol (Internet). 2010 Dec;63(6):1042-51.

7. Oliveira MOL, Maruyama CAH OA. Toxina Botulïnica: um novo caminho na prática odontológica. Rev Clin Ortod Dent Press.

8. Pedron IG. Cuidados no planejamento para aplição da toxina botulínica em sorriso gengival. Revista Odontológica UNICID. 2014; 26(3): 250-256

9. Pedron IG, Utumi ER, Tancredi ARC, Perrella A PF, Sorriso gengival: cirurgia ressectiva coadjuvante à estética dental. Rev Odonto Bras Cent. 2010;18(35):87-95

10. Polo M. Botulinum toxin type A in the treatment of excessive gingival display. Am J Orthod Dentofacial Orthop (Internet). 2005 Feb;127(2):214-8; quiz 261.

11. Rego RV, Santos JE, oedron IG. Complementation off Resictive Periodontal Sugery by Aplication off botulinum toxin in the management of gummy smile in orthodontic patient. ORTHE Sci. Pract. 2015: 8(29): 74-78

12. Sucupira E, Abramovitz A. A simplified method for smile enhancement: botulinum toxin injection for gummy smile. Plast Reconstr Surg (Internet). 2012 Sep;130(3):726-8.

13. Tedesco, A. Harmonização facial: a nova face da odontologia: Editora Napoleão, 2019: 456 (6): 157-185