CURSO DE PÓS-GRADUAÇÃO EM PRÓTESE DENTÁRIA

ANA GABRYELLA FERREIRA VIEIRA FERRO

COROA CERÂMICA UNITÁRIA SUPERIOR: RELATO DE CASO

TRABALHO DE CONCLUSÃO DE CURSO

MACEIÓ-AL
2024

ANA GABRYELLA FERREIRA VIEIRA FERRO

COROA CERÂMICA UNITÁRIA SUPERIOR: RELATO DE CASO

Trabalho de conclusão de curso apresentado ao curso de dentística e prótese, da faculdade de sete lagoas-FACSETE, como requisito parcial para obtenção do título de especialista em prótese.
Orientador: Prof. Gabriel Muniz

MACEIÓ-AL
2024

ANA GABRYELLA FERREIRA VIEIRA FERRO

COROA CERÂMICA UNITÁRIA SUPERIOR- RELATO DE CASO

Aprovada em: ___/____/_____

BANCA EXAMINADORA

PROF. GABRIEL MUNIZ

PROF. MARCELI MARTINS

AGRADECIMENTOS

Agradeço imensamente a Deus, que foi minha maior força nos momentos de angústia e desespero. Sem ele, nada disso seria possível. Aos familiares e amigos, que nunca negaram palavras de força, incentivo e otimismo ao longo da jornada. Sou grata a todos os professores pelo conhecimento repassado, especialmente ao professor Gabriel Muniz por toda dedicação e disponibilidade.

Obrigada à faculdade sete lagoas (FACSETE) pela oportunidade de fazer o curso de dentistica e prótese.

RESUMO

As coroas cerâmicas são bastante atrativas, devido a sua durabilidade e por proporcionar excelente estética. Devido ao avanço dos materiais e técnicas, podemos, atualmente, utilizar cerâmicas livres de metal. No entanto, isso irá depender da necessidade do paciente e da região envolvida. E, se tratando de dentes com grande escurecimento dental, que envolve todas as faces, apresentando pouca estrutura dentária, a coroa cerâmica é bem indicada. O que irá definir se essa coroa será livre ou não de metal, pode ser a região a ser tratada e nível de exigência estética do paciente. O presente trabalho teve como objetivo relatar um caso de coroa cerâmica unitária superior, em uma paciente do sexo feminino, 45 anos de idade que compareceu a clínica odontológica da Odontoclass, bem como descrever o tratamento executado. Após passar por um tratamento endodôntico, o dente da paciente escureceu, e devido a inúmeras tentativas de tratamento sem sucesso (inclusive o clareamento endodôntico), e várias restaurações com o intuito de mascarar o escurecimento, a paciente viu no curso de prótese e dentistica a possibilidade de mudar essa situação. A mesma relatou insatisfação com a aparência desse dente, e que sentia constrangimento ao sorrir devido ao incômodo que esse dente lhe causava. Ao exame clínico foi observado o dente escurecido, sem nenhuma alteração sistêmica. O tratamento de escolha consistiu na confecção de uma coroa cerâmica em dissilicato de lítio, e o que influenciou em ser cerâmica pura, foi o nível de exigência da paciente. Esse tratamento devolveu autoestima e função a paciente.

Palavras-chave: Coroa cerâmica, estética.

ABSTRACT

Ceramic crowns are very attractive, due to their similarity to natural teeth, and because they provide excellent aesthetics. Due to advances in materials and techniques, we can currently use metal-free ceramics. However, this will depend on the patient's needs and the region involved. And, when dealing with teeth with significant dental darkening, which involves all sides, with little tooth structure, the ceramic crown is well recommended. What will define whether or not this crown will be metal-free is the region to be treated and the patient's level of demand. The aim of this study was to report a case of a single upper ceramic crown in a 45-year-old female patient who attended the Odontoclass dental clinic, as well as to describe the treatment performed. After undergoing endodontic treatment, the patient's tooth darkened, and due to numerous unsuccessful treatment attempts (including endodontic whitening), and several restorations intended to mask the darkening, the patient saw in the prosthetics and dentistry course the possibility of changing this situation. She reported dissatisfaction with the appearance of this tooth, and that she felt embarrassed when smiling due to the discomfort this tooth caused her. On clinical examination, the tooth was darkened, without any systemic changes. The treatment of choice consisted of making a ceramic crown, and what influenced it to be pure ceramic was the patient's level of demand. This treatment returned the patient's self-esteem and function.

Keywords: Ceramic crown, aesthetic.

SUMÁRIO

1. INTRODUÇÃO 1
2. OBJETIVO 7
3. RELATO DE CASO 8
4. DISCUSSÃO 12
5. CONSIDERAÇÕES FINAIS 15
6. REFERÊNCIAS. 16

1. INTRODUÇÃO

Atualmente, a exigência estética dos pacientes tem sido cada vez mais frequentes nos consultórios odontológicos, principalmente a busca por materiais que mais se assemelhem a naturalidade dos dentes. E isso fez com que houvesse um maior desenvolvimento dos materiais e das técnicas restauradoras (CARVALHEIRA *et al*., 2010).

As restaurações indiretas em cerâmica têm evoluído bastante. São várias as vantagens: Estética, estabilidade de cor, biocompatibilidade, menor acúmulo de placa. Porém, na maioria dos casos é necessária grande remoção de estrutura dentária, e até mesmo de dentina (LOPES *et al*., 2021).

As coroas cerâmicas estão sendo cada vez mais utilizadas, devido as suas propriedades ópticas excelentes. Tendo em vista que, hoje a procura por estética vem aumentando, opções que não causem alteração de cor ao decorrer do tempo estão sendo cada vez mais utilizadas (ROSSATO *et al*., 2010).

A primeira cerâmica desenvolvida foi a feldspática, com grande resistência a compressão, no entanto com baixa resistência mecânica, o que ocasionava um grande índice de fraturas. Os cimentos utilizados eram de baixa qualidade e fraca resistência, o que levava a instabilidade de cor (ROLIM *et al*., 2013).

Devido ao avanço na qualidade dos materiais dentários, foi possível substituir as infraestruturas metálicas por bases de zircônia, alumina, leucita, e dissilicato de lítio. As coroas com esses materiais são clinicamente mais atrativas, devido a sua melhor estética, em comparação com coroas metalocerâmicas. E, com um planejamento criterioso, é possível fazer próteses fixas em cerâmica pura, com grande semelhança à estrutura dentária (ROSSATO *et al.*, 2010).

O que irá definir a técnica e material a serem utilizados é a quantidade de remanescente dental e a cor do substrato. Em casos que seja necessário a

modificação de todas as faces dos dentes, a coroa total protética pode ser a opção mais indicada. Isso vai exigir um preparo menos conservador, porém, mesmo utilizando procedimentos mais invasivos, a capacidade adesiva do material restaurador (cerâmica) permite que a distribuição das tensões na estrutura restaurada seja mais próxima das de um dente natural (CARDOSO *et al*., 2011).

2. OBJETIVO

Tem como objetivo relatar um caso de coroa cerâmica unitária superior em uma mulher de 47 anos de idade e descrever o tratamento executado, observando as alterações estético-funcionais e psicossociais apresentadas pela paciente.

3. RELATO DE CASO

Paciente do sexo feminino, 45 anos de idade, compareceu a clínica da Odontoclass, sem alterações sistêmicas. Com queixa principal de dente escurecido e mostrava-se insatisfeita ao sorrir. O dente em questão já apresentava grandes restaurações de resina, devido as inúmeras tentativas de diminuir o seu escurecimento. Foi realizado o planejamento, que consistiu em clareamento dentário e posteriormente uma faceta cerâmica. (Figura 1)



Figura 1. Dente 21 escurecido

No exame clínico intraoral, a paciente apresentava boa condição na higiene oral e a sua procura por tratamento odontológico foi apenas por essa alteração.

Na anamnese, foi relatado que o dente em questão, era tratado endodonticamente. A paciente já teria passado por inúmeros procedimentos restauradores, inclusive, já teria feito o clareamento endodôntico, que diminuiu o escurecimento, no entanto, não resolveu completamente o problema.



Figura 2. Estrutura remanescente após remoção de toda resina

Após remoção da toda resina, o dente 21 apresentava mínima estrutura coronária. O plano de tratamento indicado foi uma coroa cerâmica em dissilicato de lítio. Foi confeccionado um núcleo em resina composta e o preparo para coroa utilizando a ponta diamantada 2135 (Kg sorensen, Cotia – SP - Brasil), seguido pela ponta de acabamento 2135 FF (Kg sorensen, Cotia – SP - Brasil) não foi necessário a colocação de um pino.



Figura 3. Núcleo em resina composta e preparo para coroa

Foi utilizada a técnica de retração gengival com duplo fio. Inicialmente, foi inserido um fio de calibre #000 ultrapak (Ultradent, Indaiatuba– SP – BRASIL) - no sulco gengival. Em seguida, foi utilizado um fio de calibre #00, para promover afastamento gengival.



Figura 4. Seleção da cor para enviar ao laboratório.

Foi realizado a seleção de cor, e a cor compatível final ecolhida foi A1 (Escala VITA, ZAHNFABRIK, ALEMANHA).

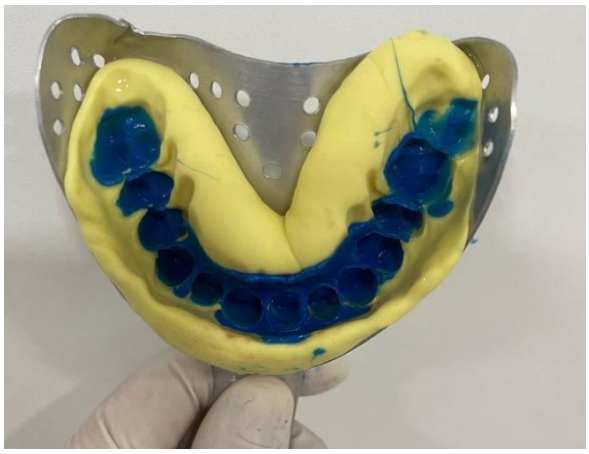

Figura 5. Moldagem com silicone de adição

Moldagem com silicone de adição Elite HD + (Zhermarck, Itália) e posteriormente envio para o laboratório para confecção da coroa cerâmica em dissilicato de lítio.



Figura 6. Moldagem com silicone de adição

Visando a manutenção da função e estética foi confeccionado um provisório em resina acrílica autopolimerizável (Resinlay speed – TDV – Pomerode – SC - Brasil) na cor 69. Sendo cimentada com cimento provisório Hydro C (Dentsply Sirona – Pirassununga – SP – Brasil).

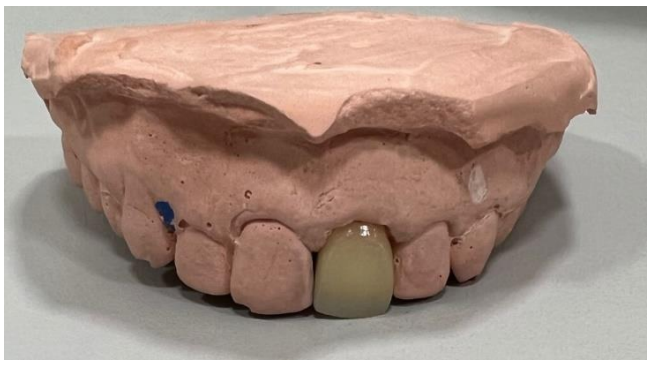

Figura 7. Coroa cerâmica em dissilicato de lítio



Figura 8. Cimentação da peça

Previamente à cimentação da peça, foi feita a profilaxia com pasta de pedra pomes. Em seguida foi realizado o condicionamento da parte interna das peças com ácido fluoridrico 10% (Maquira, Maringá – PR - Brasil) por 20 segundos, seguida da

silanização com Prosil (FGM, Joinville – SC – Brasil) durante 1 minuto, e aplicação do sistema adesivo Single bond universal (3M ESPE, Ribeirão Preto – SP - Brasil).

O próximo passo a cimentação das coroas de dissilicato de litio com cimento resinoso autoadesivo dual U200 (3M ESPE, Ribeirão Preto – SP – Brasil) e fotopolimerização por 20 segundos em cada face com o fotopolimerizador Valo (Ultradent, Indaiatuba – SP – Brasil). Paciente ficou extremamente satisfeita com o resultado.

A gengiva da paciente se apresentava um pouco edemaciada devido ao uso de fio retrator utilizado durante a cimentação da peça, para uma melhor adaptação marginal e preservação periodontal.

4. DISCUSSÃO

A principal característica das cerâmicas é a reprodução de um dente natural, por ser de ampla aceitação pelo paciente e profissional, ter biocompatibilidade, inércia química, baixa resistência à tração e friabilidade. No entanto, a condição de sinterizazação das fases da cerâmica influenciará nas suas propriedades, como: Coeficiente de expansão térmica, solubilidade química, valores de resistência, transparência e aparência (GOMES *et al*., 2008).

Com o aprimoramento da ciência e engenharia da computação aplicada à odontologia, através do sistema CAD/CAM, e desenvolvimento das cerâmicas odontológicas, é possível atualmente fazer próteses livres de metal. Mas, mesmo apresentando características mecânicas e estéticas excelentes, ainda vemos problemas de longevidade e problemas clínicos, que estão intimamente ligados ao tipo de restauração realizada e o tipo de cerâmica utilizada (ROLIM *et al*., 2013).

As cerâmicas em dissilicato de lítio, também conhecidas como cerâmicas vitreas, têm inúmeras vantagens, que são: Boa translucidez, resistência e estética adequada. Além disso, a capacidade de manter a cor e textura por períodos prolongados e alta resistência a abrasão, são características que acarretam um excelente resultado estético. O dissilicato de lítio tem uso versátil na odontologia, e pode ser indicado para várias situações (SILVA, SANTOS, 2022).

Na Cerâmica de dissilicato de lítio, o ácido hidrofluorídico degenera a matriz vítrea e forma a parte mais superficial áspera da parte interna da peça, e dessa forma o adesivo pode ser fixado a peça de trabalho, melhorando assim, a retenção mecânica e resistência na hora da união. Esse material também é semelhante as estruturas dentárias, e por esse motivo se adapta bem ao periodonto e prolonga a vida útil do tratamento (AQUINO *et al*., 2020).

No caso descrito, a paciente teve uma alteração de cor no dente 21, depois de passar por um tratamento endodôntico. Visto que, a primeira opção menos invasiva que foi o clareamento endodôntico não obteve sucesso, e devido às inúmeras restaurações ocasionadas por fraturas, que resultou em grande perda de estrutura dentária, a melhor opção e mais indicada, foi à coroa cerâmica em dissilicato de lítio.

Para a cimentação da peça, é importante se atentar a escolha do cimento resinoso, pois, é um fator que deve ser considerado importante quando se busca

estética. Os cimentos resinosos se destacam por promover estabilidade cromática, baixa solubilidade e boas propriedades mecânicas (JORGE *et.al.*, 2019).

No caso relatado, foi utilizado o cimento resinoso dual, pois, se tivesse sido utilizado um cimento resinoso fotopolimerizável não conseguiria alcançar uma correta polimerização devido a espessura da cerâmica.

É imprescindível que o cirurgião Dentista tenha conhecimento e aptidão para lidar com os diferentes casos, e saiba estabelecer o diagnóstico correto e o melhor tratamento para as diferentes alterações dentárias que comprometem a função e estética, como alterações de cor e forma (LOPES *et.al.*, 2021).

5. CONSIDERAÇÕES FINAIS

O plano de tratamento para cada paciente irá depender das suas necessidades e limitações, e assim definir qual o material que mais se adequa para aquela situação. Também é muito importante que o cirurgião Dentista conheça as propriedades, características, e como utilizar a cerâmica em dissilicato de lítio. E para o sucesso do tratamento, não podemos esquecer o principal: A comunicação dentista e paciente que foi imprescindível para o sucesso desse caso, no qual utilizou-se uma alternativa que devolveu estética e funcionalidade ao paciente, que foi a coroa cerâmica em dissilicato de lítio.

6. REFERÊNCIAS BIBLIOGRÁFICAS

1. CARVALHEIRA, Taciana Barcellos. et.al. **Resolução estética em dentes anteriores com coroas totais livres de metal - relato de caso clínico.** Revista Odonto, junho, 2010. Disponível em: <http://revodonto.bvsalud.org/scielo.php?pid=S1806-146X2010000200010&script=sci_arttext&tlng=pt> Acesso em: 10/10/2023.

2. ROSSATO, Desirée Mory.et.al. **Coroas estéticas anteriores em cerâmica metal-free: relato de caso clínico.** Revista sul-brasileira de odontologia, maio, 2010. Disponível em: <https://www.redalyc.org/pdf/1530/153017397017.pdf> Acesso em: 10/10/2023.

3. ROLIM, Renan Mendes de Assis. et.al. **Desempenho Clínico de Restaurações Cerâmicas Livres de Metal: Revisão da Literatura.** Revista Brasileira de Ciências da Saúde, volume 17, número 2, p. 309-318. Disponível em: <https://www.researchgate.net/profile/HugoSarmento/publication/258221557_Clinical_Service_of_Metal_Free_Restorations_Literature_Review/links/00b4952765717904d5000000/Clinical-Service-of-Metal-Free-Restorations-Literature-Review.pdf> Acesso em: 11/10/2023

4. **Cerâmicas odontológicas: o estado atual**. Revista Scielo Brasil. Disponível em: <https://www.scielo.br/j/ce/a/cbFLgQ6xLd4Jnk5nr83mcqx/> Acesso em: 11/10/2023

5. **Etapas clínicas para reabilitação com coroa unitária em dissilicato de lítio- Uma revisão de literatura.** Revista cientifica unilago. Volume 1, número 1, p. 4-5. Disponível em: Etapas clínicas para reabilitação com coroa unitária em dissilicato de lítio- Uma revisão de literatura | Revista Científica Unilago > Acesso em: 22/01/2024

6. **A importância do dissilicato de lítio na odontologia moderna: Revisão narrativa.** Volume 12, número 10, p. 3. Disponível em: A importância do dissilicato de lítio na odontologia moderna: revisão narrativa | Revista Eletrônica Acervo Saúde (acervomais.com.br)

7. **O desafio do restabelecimento de um sorriso antiestético por meio da prótese fica metal-free.** Volume 7, anais 8° congresso da FOA- Unesp. Disponível em: O desafio do restabelecimento de um sorriso antiestético por meio de prótese fixa metal-free | ARCHIVES OF HEALTH INVESTIGATION (archhealthinvestigation.com.br)