FACULDADE DE TECNOLOGIA SETE LAGOAS

MARCELLA FUGAGNOLI GONÇALVES

PROTOCOLO INFERIOR COM CARGA IMEDIATA:RELATO DE CASO CLÍNICO

RECIFE

2016

MARCELLA FUGAGNOLI GONÇALVES

PROTOCOLO INFERIOR COM CARGA IMEDIATA: RELATO DE CASO CLÍNICO

Artigo apresentado ao curso de especialização da Faculdade de Tecnologia de Sete Lagoas (FACSETE), como requisito parcial para conclusão do Curso de Especialização em Prótese Dentária.

Orientador: Cássio de Barros Pontes

Co-orientador: João Esmeraldo Frota

RECIFE

2016

Gonçalves Fugagnoli, Marcella

Título: Protocolo inferior com carga imediata: relato de caso clínico / Marcella Fugagnoli Gonçalves – 2016

n° 15 f.; il

Orientador: Prof. Cássio de Barros Ponte

Monografia(especialização)-Faculdade de Tecnologia Sete Lagoas, 2016

1.Prótese dentária 2.Implante

I. Protocolo inferior com carga imediata: relato de caso clínico

II. Cássio de Barros Ponte

FACULDADE DE TECNOLOGIA SETE LAGOAS

Artigo intitulado ***"Protocolo inferior com carga imediata : relato de caso clínico"*** de autoria da aluna Marcella Fugagnoli Gonçalves aprovado pela banca examinadora constituída pelos seguintes professores:

Orientador: Cássio de Barros Pontes

Prof. – Faculdade de Tecnologia Sete Lagoas

João Esmeraldo Frota Mendonça

Prof. – Faculdade de Tecnologia Sete Lagoas

Recife, Março de 2016

Protocolo inferior com carga imediata: relato de caso clinico

Marcella Fugagnoli Gonçalves[1]

RESUMO

Este artigo descreve um caso clínico de uma paciente de 61 anos que procurou atendimento em nossa clínica queixando-se de dificuldade na mastigação e na falta de estética. A reabilitação mandibular foi realizada com prótese fixa do tipo protocolo Brånemark com carga imediata que é uma técnica onde se pode fazer uma aplicação de cargas aos implantes em até 48 horas após a instalação dos mesmos. A instalação de implantes com carga imediata é apresentada como uma alteração do protocolo original dos implantes osseointegrados que recomenda um período de reparo tecidual de três a seis meses. Esta técnica elimina uma série de inconvenientes para o paciente, como: a segunda intervenção cirúrgica, diminuição do tempo de espera, o longo período de tratamento, o paciente pode receber um trabalho provisório ou definitivo devolvendo rapidamente a estética perdida e redução da perda óssea que ocorre após a extração dos dentes.

Palavras-chaves: Prótese fixa. Carga Imediata.

ABSTRACT

This article describes a clinical case of a 61 years old patient who seeked a treatment at our clinic complaining of difficulty in chewing and a lack of aesthetics. Mandibular rehabilitation was performed with fixed prosthesis of a Brånemark protocol type with immediate loading which is a technique where you can make an application loads the implants within 48 hours after installing them. The installation of implants with immediate loading is presented as a change to the original protocol of dental implants that recommends a tissue repair period of three to six months. This technique eliminates a number of drawbacks for the patient, as the second operation. It reduces a wait time for the period of treatment and the patient may receive a temporary or definitive work returning rapidly lost aesthetic and reduction of bone loss that It occurs after extraction of the teeth.

Keywords: fixed prosthesis. Immediate Load.

SUMÁRIO

RESUMO....4
ABSTRACT....4
INTRODUÇÃO....6
CASO CLÍNICO....7
DISCUSSÃO....11
CONCLUSÃO....14
REFERÊNCIAS....15

INTRODUÇÃO

O desenvolvimento dos implantes osseointegrados veio proporcionar inúmeros benefícios para a reabilitação de pacientes edêntulos. Dessa forma, as próteses totais convencionais foram aperfeiçoadas de modo a eliminar os fatores negativos e qualificar o suporte e a estabilidade. (STÜKER et al, 2008).

Principalmente após o desenvolvimento do protocolo de Branemark, pelo qual se idealizou as próteses fixas suportadas por implantes ósseo-integrados; a terapia utilizando implantes dentários tornou-se uma prática comum e difundida no meio odontológico (LEVIN, 2008).

O protocolo Brånemark tradicional de colocação de implantes compreende uma fase cirúrgica inicial, um período de espera cicatricial e uma segunda fase cirúrgica que, em média, ocorre de quatro a seis meses após a colocação dos implantes. Após esse período são colocados os pilares de cicatrização ou definitivos e a seguir dá-se início a fase protética. Este conceito vem sendo modificado com o maior conhecimento da osseointegração.(DINATO E NUNES 2006)

Posteriormente, alguns estudos demonstraram a possibilidade do carregamento imediato dos implantes em sobredentaduras e próteses totais fixas, sendo estas últimas também chamadas de prótese do tipo protocolo. (CAMACHO et al. 2012).

Carga imediata em implantodontia pode ser definida como sendo a instalação de um elemento protético sobre um implante, sem que tenha ocorrido ainda a sua osseointegração. (ABBOUD et al, 2005)

E para o sucesso desse trabalho os planejamentos dessas etapas devem ser realizados com bastante cautela para que o cirurgião não comprometa o resultado final ou acabe tendo que repetir qualquer um dos procedimentos anteriores já realizados. (JUNIOR VALADÃO et al, 2009)

O objetivo deste trabalho foi descrever um caso clínico de uma prótese protocolo inferior, com os devidos fundamentos clínicos.

CASO CLÍNICO

MONTAGEM EM ARTICULADOR SEMIAJUSTÁVEL

Nos procedimentos clínicos iniciais foi feita a confecção de um guia multifuncional. Este guia funciona como meio auxiliar para o correto posicionamento dos implantes, serve de moldeira para transferência dos implantes e como registro da oclusão e dimensão vertical. Para a sua confecção, o caso foi montado em articulador semiajustável na dimensão vertical adequada.

A cirurgia de colocação dos implantes foi precedida de exames laboratoriais de hemograma e glicemia; e administração de corticoide, antibiótico e ansiolítico.



Fig.1 – Guia multifuncional

ETAPA CIRÚRGICA

O procedimento cirúrgico foi iniciado com a administração de anestesia. Após essa etapa de controle da dor foi feita a extração dos elementos dentários remanescentes e uma incisão para rebatimento do retalho mucoperiosteal com o objetivo de expor o rebordo ósseo e localizar os forames mentonianos. O aplainamento do rebordo ósseo foi feito com a broca Maxicut.



Fig.2 - Aplainamento do rebordo ósseo

O guia cirúrgico foi posicionado sobre o rebordo e quatro implantes foram posicionados na região interforaminal. Após a instalação dos implantes os pilares foram colocados e a sutura é realizada com os transfers de moldeira aberta em posição.

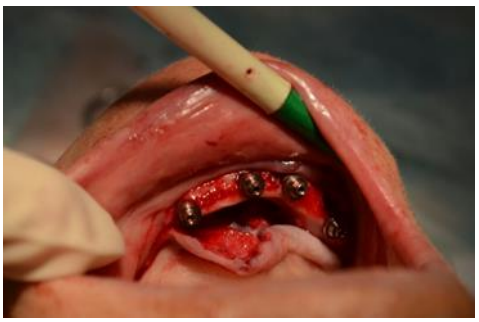

Fig.3 – Implantes na região interforaminal



Fig.4 – Transfers de moldeira aberta em posição

ETAPA PROTÉTICA

MOLDAGEM DEFINITIVA PÓS-CIRÚRGICA E MODELO DE TRABALHO

Após a etapa cirúrgica teve inicio a etapa protética com o procedimento de transferência. Para unir os transfers entre si foram usados Fio dental e resina duralay. Feita essa união o guia cirúrgico foi colocado em posição.



Fig.5 – União do guia cirúrgico

Algumas adaptações foram feitas para o correto assentamento do guia. Assim o paciente ocluiu na posição adequada e o conjunto de transfers foram unidos à moldeira com resina Duralay. Com a paciente em oclusão então foi feito o registro intermaxilar com três pontos.



Fig.6 – Registro intermaxilar

A moldagem foi feita com silicone de adição pesada adaptada ao redor dos transferentes e o guia multifuncional foi carregado com este mesmo material. Esperado o tempo determinado os tranfers foram desparafusados e o molde removido liberando o guia multifuncional.



Fig.7 – Moldagem com silicone de adição



Fig.8 - Molde com os transferentes

Na paciente foram instalados os cicatrizadores sobre os pilares. No guia multifuncional os análogos foram instalados, a gengiva artificial foi posicionada e o gesso vazado. O modelo preso no guia foi montado no articulador e por fim levado ao laboratório para confecção da barra protética.



Fig.9 – Cicatrizadores sobre os pilares

No dia seguinte, a barra metálica fundida foi provada. No segundo dia após a instalação dos implantes a prótese do tipo protocolo foi parafusada. Ajuste oclusais foram feitos e a paciente foi orientada para fazer uma correta higienização no local.

Após uma semana da instalação dos implantes, os pontos foram removidos.

DISCUSSÃO

Até o advento da implantodontia, a odontologia tinha como alternativa a indicação de próteses parciais fixas, próteses parciais removíveis e próteses totais para solucionar os diferentes graus de desdentados parciais e/ou total. Dentro de cada modalidade foram desenvolvidas novas opções, como prótese parcial fixa adesiva, próteses parciais removíveis com attachments, overdentures sobre raízes, mas nem sempre o profissional e o paciente se davam por satisfeitos com os resultados obtidos, sejam eles funcionais ou estéticos. (DALTON MATOS RODRIGUES, 2006)

Devido ao tempo de espera entre a colocação do implante e a resolução protética, alguns inconvenientes são inerentes à técnica original, tais como: a reabsorção óssea do rebordo alveolar pós-extração, o longo período de tratamento, a segunda intervenção cirúrgica, utilização de próteses totais ou parciais removíveis sobre a ferida, ou ainda, em algumas situações, a necessidade de o paciente ficar sem prótese por alguns dias. (FREITAS, 2008).

Vantagens das próteses implantosuportadas:

O uso de implantes dentários para fornecer suporte a prótese oferece inúmeras vantagens comparados com o uso de próteses removíveis apoiadas em tecido mole. A primeira razão para se considerar a reposição dos dentes ausentes pelos implantes seria a manutenção do osso alveolar. O implante dentário colocado no osso não serve somente para ancoragem do dispositivo protético, mas também como um dos melhores procedimentos de manutenção preventiva na odontologia. O estresse e a deformação podem ser aplicados ao osso que circunda o implante. Como resultado, a diminuição do trabeculado ósseo, que ocorre após a extração do dente, é revertida. As trabéculas e a densidade óssea aumentam quando o implante é inserido e está em função. (MISCH, 2006)

O princípio biológico que viabiliza a osseointegração utilizando o protocolo de carga imediata funcional baseia-se na obtenção de uma alta estabilidade primária que deverá ser mantida até a estabilidade secundária conferida pela reabilitação protética, evitando assim as micromovimentações interfaciais durante

as fases iniciais do processo de cicatrização. (JUNIOR LC, FILHO HN, D'AZEVEDO MT, FIUZA CT, FIUZA SC, 2010)

Após a instalação do implante dentário, a estabilidade primária, mecânica, é gradativamente substituída por estabilidade biológica (secundária). Essa transição ocorre durante o período de cicatrização. (RAGHAVENDRA, WOOD, TAYLOR, 2005).

Os implantes osseointegrados ocupam hoje um espaço confiável na reabilitação dos pacientes desdentados tanto em maxila como em mandíbula. As próteses totais inferiores que sempre foram um grande desafio na Odontologia, passam a ser substituídas por próteses fixas suportadas por apenas quatro implantes, com resultados extremamente previsíveis ou dois implantes retendo uma sobredentadura. (DINATO E NUNES, 2006)

Uma prótese inferior, frequentemente se move quando os músculos bucinador e milo-hioídeo contraem durante a fonação ou mastigação. Os dentes geralmente são posicionados para estabilizar a dentição e não onde os dentes naturais residem naturalmente. Com os implantes, os dentes podem ser posicionados para melhorar a estética e a fonética, em vez de zonas neutras ditadas pelas técnicas tradicionais de prótese para melhorar a sua estabilidade. (MISCH, 2006)

A taxa de sucesso da prótese sobre implante varia, dependendo de diversos fatores, que variam de paciente para paciente. Entretanto, comparada com os métodos tradicionais de reposição dentária, a prótese sobre implante oferece longevidade aumentada, função melhorada, preservação do osso e melhores resultados psicológicos. (MISCH 2006)

Procedimentos com função imediata têm sido documentados em diversas publicações clínicas independentes. Os estudos abrangem todas as regiões orais e indicações de implantes (reabilitações unitárias, parciais, totais fixas e sobredentaduras) e demonstram altos índices de sucesso. Os mais altos índices de sucesso têm sido relatado para múltiplos implantes, em locais com densidade óssea suficiente e implantes com superfície TiUnite. Os mais altos riscos têm sido encontrados em casos unitários na região posterior em combinação com qualidade

óssea pobre, implantes curtos, supra-estruturas longas e hábitos parafuncionais. (DINATO E NUNES 2006)

A implantodontia, como parte integrante da reabilitação bucal é um grande desafio a ser enfrentado na solução das necessidades do paciente, ou seja, em devolver-lhe a função e a estética com todas as suas implicações: alimentação adequada, fonética, beleza estética, saúde emocional, autoestima, aceitação social e coisas desse tipo. Porém, como todo procedimento cirúrgico e/ou clínico, a implantodontia também está sujeita a ocorrência de falhas, o que aumenta a responsabilidade do profissional e a necessidade de se tomar certos cuidados e atenção a alguns pontos fundamentais para conseguir eliminar ou pelo menos minimizar a ocorrência e a gravidade dessas falhas e complicações. (GABRIEL RAMALHO FERREIRA, 2010)

Lindhe et al. demonstram ser de suma importância que o profissional tenha um relacionamento interdisciplinar (cirurgia, periodontia, ortodontia e prótese), além de exames radiográficos prévios, os mais precisos que as circunstâncias permitirem, para que se obtenham resultados desejáveis após um planejamento bem executado, entre as partes; sem o que todo o trabalho corra risco de insucesso.

Dessa maneira a prótese bucomaxilofacial adquiriu uma nova perspectiva, já que o uso de implantes para a retenção da prótese oferece excelente suporte e retenção, melhorando a estética e consequentemente a qualidade de vida do paciente. Além disso, o uso dos implantes pode eliminar ou minimizar a necessidade de adesivos e permitir orientação e assentamento para o aparelho protético. (GOIATO, TABATA, ARCHANGELO, MARTINS JÚNIOR, 2007)

CONCLUSÃO

A falta de estabilidade protética ocasiona perda de qualidade de vida, pois geralmente resulta em limitação funcional e transtornos sociais. Com o surgimento das próteses fixas do tipo protocolo com carga imediata esse problema pode ser solucionado, uma vez que esse tipo de prótese pode devolver rapidamente a estética e as funções perdidas, através de um carregamento imediato dos implantes.

Referências

STÜKER, R.A.; TEXEIRA, E.R.; BECK, J.C.P.; COSTA, N.P. Preload and torque removal evaluation of three different abutment screws for single standing implant restorations. **J Appl Oral Sci**., v.16, n.1, p.55-58, 2008

LEVIN, L. Dealing with dental implant failures**. J Appl Oral Sci.**, v.16, n.3, p.171-175, 2008.

FREITAS, R. et al. Carga imediata com utilização de barra de titânio soldada a laser: relato de caso. **Rev. Cir. Traumatol. Buco-Maxilo-fac.**, Camaragibe, v.8, n.4, p.27-34, 2008

CAMACHO, F.M.T. et al. Avaliação clínica em curto prazo do sistema de cone morse e plataforma reduzida em prótese sobre implante do tipo protocolo: estudo piloto randomizado controlado. **Rer. Odontol UNESP.** v.41, n.4, p. 247-253, jul-ago. 2012.

ABBOUD, M.; KOECH, B.; STARK, H.; WAHL, G.; PAILLON, R.; Immediate loading of single-tooth implants in the posterior region. **Journal Oral Maxillofac Implants,** v. 20, n., p. 61-68, jan- feb. 2005.

VALLADÃO JUNIOR, Carlos Alberto do Amaral; FEDELI JUNIOR, Alberto; BELAS Aurélio; CARDOSO JUNIOR, Abílio. Carga imediata em implantes unitários. **Rer. Implant News**, v.6, n.2, p.151-157, mar-abr. 2009.

CAMPI JUNIOR, L; NAGEM FILHO, H; D'AZEVEDO, M.T; FIUZA, C.T.; FIUZA, S.C. Implantes com carga imediata. **Full Dentistry in Science**, v.1, n.3, p. 231-234, 2010.

RAGHAVENDRA, S; WOOD, M.C; TAYLOR, T.D. Early wound healing around endosseous implants: a review of the literature. **The Int. Journal of Oral Maxillofac Impl.**; v.20, n.3, p.495-503, 2005.

DINATO, José Cícero; NUNES, Leandro Soeiro. Tratamento protético sobre implante no desdentado total na atualidade**. Implant News**, v.3, n.5, p.12-20, set.-out. 2006.

MISCH, E. C. **Prótese sobre implante**. 1. ed. Sorocaba: Santos, 2006.626p.

FERREIRA, G.R.; FAVERANI, L.P.; GOMES, P.C.M.; ASSUNÇÃO, W.G., JÚNIOR, I.R.G. Complicações na reabilitação bucal com implantes osseointegráveis**. Revista Odontológica de Araçatuba**, v.31, n.1, p. 51-55, jan-jun, 2010.

LINDHE, J; KARRING, T; LANG, N.P. **Tratado de periodontia clínica e implantodologia oral**. Rio de Janeiro: Guanabara Koogan, 1999. 720 p.

GOIATO, M.C.; TABATA, L.F.; ARCHANGELO, C.M.; MARTINS JÚNIOR, M. Uso de implantes osseointegrados associados a sistema de retenção nas reabilitações com prótese bucomaxilofacial: revisão de literatura**. Pesq Bras Odontoped Clin Integr**, João Pessoa, v.7, n.3, p. 331-336, set.-dez, 2007.

DALTON MR. Editora Artes Medicas, Edição 1, p 216, 2006