FACULDADE SETE LAGOAS - FACSETE

CAROLINA DE SOUZA RODRIGUES DAMAZIO

TUBO PARAFUSO COMO SOLUÇÃO PROTÉTICA PARA IMPLANTES DENTÁRIOS MAL POSICIONADOS

SETE LAGOAS
2022

TUBO PARAFUSO COMO SOLUÇÃO PROTÉTICA PARA IMPLANTES DENTÁRIOS MAL POSICIONADOS

SCREW TUBE AS A PROSTHETIC SOLUTION FOR POSITIONED DENTAL IMPLANTS

Carolina de Souza Rodrigues[1]
João de Paula Martins Júnior[2]

RESUMO

Os implantes surgiram com a finalidade de reabilitar pacientes edêntulos e, o sucesso desses casos possibilitou a sua indicação para pacientes parcialmente dentados, tratando de uma modalidade estética, funcional e com previsibilidade a longo prazo. A reabilitação de elementos unitários e regiões parcialmente edêntulas sobre implantes dentários tem a vantagem de evitar o preparo dos dentes adjacentes, por vezes íntegros, para serem pilares de prótese fixa. Limitações envolvendo a estética e a mecânica dos componentes protéticos são recorrentes em próteses sobre implantes mal posicionados optando assim pela cimentação das coroas. Entretanto, em próteses cimentadas, onde há a necessidade de reintervençao, nem sempre é possível remover a coroa de forma intacta, levando a perda do trabalho protético. O presente trabalho objetiva a apresentação de um caso clínico com a utilização do sistema personalizado com aparafusamento lateral, tubo-parafuso. O sistema tubo parafuso é uma alternativa para próteses implantoretidas parafusadas, mantendo a reversibilidade principalmente onde a biomecânica é desfavorável.

Palavras chave: Implante Dentário; Prótese Dentária Fixada por Implantes

ABSTRACT

Implants emerged with the purpose of rehabilitating edentulous patients and the success of these cases made it possible to be indicated for partially dentate patients, treating an aesthetic, functional modality with long-term predictability. The rehabilitation of single elements and partially edentulous regions on dental implants has the advantage of avoiding the preparation of adjacent teeth, sometimes intact, to be abutments for fixed prostheses. Limitations involving the aesthetics and mechanics of the prosthetic components are recurrent in prostheses on poorly positioned implants, thus opting for cementation of the crowns. However, in cemented prostheses, where there is a need for reintervention, it is not always possible to remove the crown intact, leading to loss of prosthetic work. The present work aims to present a clinical case using the customized system with lateral screwing, tube-screw. The tube screw system is an alternative to screw-retained implant-retained prostheses, maintaining reversibility especially where biomechanics are unfavorable.

Keywords: Dental Implant; Dental Prosthesis Fixed by Implants

[1]Especializanda em Prótese Dentária pela Faculdade Sete Lagoas (FACSETE); Graduada em Odontologia pela Universidade Federal dos Vales do Jequitinhonha e Mucuri (UFVJM) em 2017.

[2]Mestre pela Universidade Federal de São Paulo –UM IFESP do Programa de Pós-Graduação em Medicina Interna e Terapêutica; Especialista em Implantodontia pela Clínica Integrada de Odontologia (CIODONTO); Especialista em Prótese Dentária pela Faculdade Sete Lagoas – FACSETE, em 2019; Graduado em Odontologia pela UNOESTE. Orientador.

INTRODUÇÃO

As perdas dentais podem ocorrer por motivos diversos. Essas perdas causam prejuízo funcional, estético e alterações fisiológicas ao paciente. Indivíduos desdentados devem ser reabilitados através de próteses totais, parciais removíveis, fixas ou prótese sobre implantes. Essa última opção tornou-se satisfatória por não sobrecarregar dentes remanescentes, não necessitar desgaste de dentes hígidos além de conferir uma maior eficiência mastigatória, desde que seja indicada e executada de forma correta.

Uma boa indicação protética consiste em reconhecer e pesar as necessidades e possibilidades do paciente, tendo em mente as variáveis limitações, visto que quando a prótese dentária é indicada, tem-se o objetivo de proporcionar ao paciente uma reabilitação eficiente, especialmente para o processo de mastigação, além de contribuir para um efeito estético satisfatório e harmônico, assemelhando-se assim, à dentição natural. Apesar dos implantes possuírem inúmeras vantagens, como a possibilidade de reabilitação do sistema estomatognático, restabelecendo a estética, função, melhoria de oclusão e fonética, deve-se ter em mente as limitações financeiras, psicológicas e anatômicas, além de perda óssea associada à uma higiene precária (MONEZIL, 2019).

Em próteses sobre implante, a união da estrutura protética ao pilar ocorre por meio de cimentação ou do parafusamento (PARIZE, 2021). A seleção do tipo de conexão final da prótese é baseada na situação clínica de cada caso, como também, pela preferência do profissional (CAIRES, 2017). Na literatura, encontram-se vantagens e desvantagens para cada um dos sistemas, sendo necessário buscar clareza e embasamento, para assim tornar a reabilitação cada vez mais eficaz e segura no que tange os princípios voltados a reabilitação oral (GÒMEZ-POLO etal., 2018; PARIZE, 2021; MEHTA et al., 2013; SILVA et al.,2014).

É de suma importância seguir as etapas de um planejamento tais como: anamnese do paciente; exame radiográfico; protocolo fotográfico; exame extra e intra oral; modelos de estudos montados em articulador em relação cêntrica; movimentação ortodôntica; enceramento diagnóstico e a utilização de um guia cirúrgico. Há a opção de planejamento reverso, que consiste na confecção da etapa protética antes da fase cirúrgica, com o objetivo

de planejar o melhor posicionamento do implante, que quando bem executado é o maior indicativo para o sucesso desse tipo de tratamento reabilitador (COSTA, 2018).

A íntima comunicação com o laboratório de prótese dentária é fundamental para a correta execução do trabalho, pois é possível ocorrer erros laboratoriais durante o processo. Nesse domínio, é importante realçar que falhas na comunicação entre o cirurgião dentista e o Técnico de prótese dentária (TPD) podem prejudicar todo o tratamento do paciente (BHOLA et al., 2018).

Nesse contexto, o estudo em questão tem como principal objetivo apresentar um caso clínico com a utilização do sistema personalizado com aparafusamento lateral, tubo-parafuso como solução protética para implantes dentários mal posicionados.

DESENVOLVIMENTO

Relato de caso clínico

Paciente MR, 56 anos sexo feminino, procurou o tratamento odontológico especializado particular com o intuito de confeccionar coroas unitárias sobre implantes dentários na região dos dentes 12, 11, 21 e 22.

Clinicamente constatou-se a presença de quatro implantes instalados na referida região (Figura 1). Pode-se observar que os implantes estavam vestibularizados em relação a arcada dentária da paciente. Para conseguir um resultado estético favorável foi feito o planejamento do caso com moldagem dos implantes e encaminhamento ao laboratório para enceramento diagnóstico.



Figura 1 - Foto Inicial Intrabucal

Para o procedimento de moldagem foram utilizados transferentes de arrasto com moldeira aberta, plástica, perfurada. O material utilizado para copiar a região foi silicone de condensação. Previamente a moldagem propriamente dita os transferentes de cada implante foram unidos por resina acrílica Duralay (Figura 2). Após a polimerização da resina, o silicone fluido foi injetado em volta dos transferentes e sobre a mucosa do rebordo com seringa própria para o material, e simultaneamente a moldeira carregada com a massa densa de silicone foi posicionada no arco de maneira a expor os parafusos dos transferentes. Com a polimerização do material os transferentes foram desparafusados e todo conjunto (moldeira, material de moldagem e transferentes) foi removido.

Em cada transferente foi parafusada uma réplica do respectivo implante, análogo, após esse processo foi confeccionado uma gengiva artificial sobre o molde, em volta do conjunto transferentes/ réplicas e em seguida o vazamento do molde com gesso.

Foi realizada a moldagem do antagonista com alginato e obtido o registro oclusal em Duralay. Entre a sessão de moldagem e a da prova da estrutura metálica da ponte houve perda de um implante dentário.

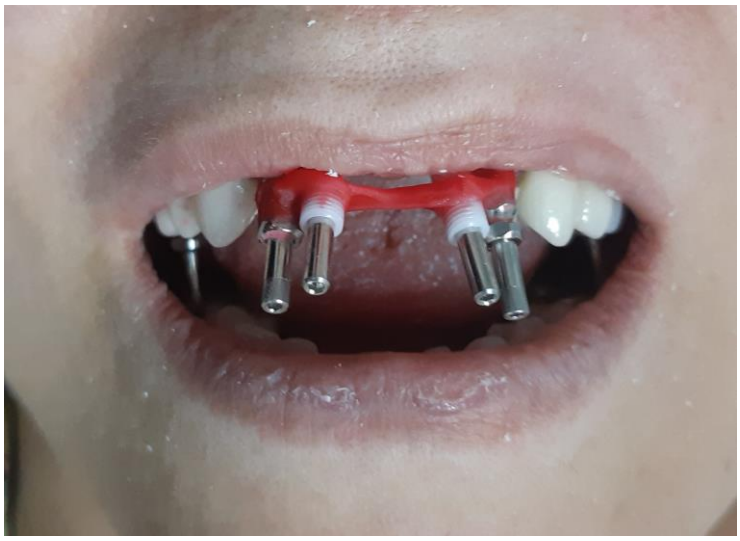

Figura 2 - Moldagem de transferência de implantes para confecção de modelo de estudo

Juntamente aos modelos de estudo foram enviados ao laboratório para auxilio no enceramento diagnóstico fotos extrabucais da paciente usando prótese parcial removível (Figura 3) e sem utiliza-la (Figura 4).



Figura 3 - Foto Inicial paciente com PPR



Figura 2- Foto para estudo do perfil da paciente enviada ao laboratório de prótese

A partir desse modelo foi realizado o enceramento diagnóstico e confecção do mockup para prova em boca, foi necessário ajuste (Figura 5 e 6).



Figura 3 - Figura 4 - 1º Enceramento diagnóstico e prova mockup



Figura 4 - 2º Enceramento Diagnóstico e Mockup

Após aprovação da paciente o laboratório realizou a personalização e união das uclas plásticas para confecção de uma barra metálica parafusada diretamente sobre os implantes com sistema personalizado com parafusamento lateral, tubo-parafuso (Figura 7). Sobre essa barra foi confeccionada uma ponte metalocerâmica fixada em sua superfície palatina (Figura 8).



Figura 5 - Estrutura Metálica personalizada com o sistema tubo parafuso



Figura 6 - Ponte Metalocerâmica sobre implantes

Discussão

Para se ter sucesso com implantes, é necessário avaliar se a prótese será cimentada ou parafusada, será necessário conhecer direções, a profundidade do sulco, a área de superfície suficiente para o suporte de carga a angulação, a qualidade, o contorno e a quantidade de tecido mole e a estética. Branemark (1977), apresentou estudos demonstrando como vantagens das próteses parafusadas, a facilidade de sua remoção e, caso de substituição de algum componente danificado.

A removibilidade é retratada por alguns escritores como o benefício fundamental das restaurações parafusadas. Schnetzler Neto (2008) acreditou que a facilidade na remoção e reposição das próteses parafusadas auxilia as etapas de avaliação para reparos, mudanças da reabilitação depois de um implante frustrado ou uma perda. Nesse contexto, a praticidade da reversibilidade da prótese vale como propriedade importante para a longevidade do tratamento.

Dentre as possibilidades consideradas para resolução do caso em questão o uso de componentes protéticos do tipo mini-pilares foi descartado devido os implantes estarem ao nível gengival o que causaria na exposição da cinta dos componentes comprometendo a estética da paciente. A remoção dos implantes poderia causar ainda mais comprometimento ósseo visto que a disponibilidade óssea na região já era reduzida.

CONCLUSÃO

A biomecânica é um fator importante para a realização de uma prótese sobre implante, assim como o ajuste oclusal, assentamento passivo e uma prótese que favoreça a higiene.

Para uma adequada reabilitação protética, funcional, e estética, os implantes dentários se apresentam como a melhor alternativa. Contudo ainda na atualidade é possível verificar casos em que o planejamento é esquecido resultando em iatrogenia.

A utilização do tubo-parafuso mostrou-se uma opção favorável em casos de reabilitações protéticas com implantes mal posicionados devido a possibilidade de reversão e manutenção do caso.

REFERÊNCIAS BIBLIOGRAFICAS

BHOLA S, HELLYER PH, RADFORD DR. The importance of communication in the construction of partial dentures. Br Dent J. 2018; 853–6.

BRÄNEMARK, et al. Osseointegrated implants in treatment of the edentulous jaw. Experience from a 10-year period. Scand J Plast Reconst Surg, v.16, n.1, p.1-13, 1977.

CAIRES RAMOS. et al. Prótese Sobre Implante Cimentada Ou Parafusada: Aplicabilidade Clínica. Journal of Dentistry & Public Health (inactive / archive only), [S. l.], v. 8, n. 4, p. 141–144, 2017.

COSTA TM. Pré-requisitos iniciais em um planejamento de reabilitação oral com implantes. Monografia apresentado ao curso de Especialização em Prótese Dentária da Faculdade de Odontologia da Universidade Federal de Minas Gerais, como requisito parcial à obtenção do título de Especialista em Prótese Dentária. Belo Horizonte, 2018.

DALLAZEN E, BUENO ALN, ARAUJO FO, et al. Alternativas de tratamento para reabilitação bucal estética e funcional. Rev Dental Press Estét 2014 Abr; 12(2):51- 61.

GALLUCCI GO, AVRAMPOU M, TAYLOR JC, et al. Maxillary Implant-Supported Fixed Prosthesis: A Survey of Reviews and Key Variables for Treatment Planning. Int J Oral Maxillofac Implants 2016; 31(Suppl):192-197.

GÓMEZ-POLO, M. et al. Factors Affecting the Decision to Use Cemented or ScrewRetained Fixed Implant-Supported Prostheses: A Critical Review. The International Journal of Prosthodontics, v. 31, n. 1, p. 43–54, jan. 2018.

GRECO GD, FREITAS ABDA, MAGALHÃES CS, et al. Review of follow-up of clinical success of implant- supported complete dental prostheses. Rev Gaúch Odontol 2014 Out; 62(3):261-266.

MEHTA, D. et al. Evaluation of single-tooth replacement by an immediate implant covered with connective tissue graft as a biologic barrier. Journal of Indian Society of Periodontology, v. 17, n. 3, p. 354, 2013.

MONEZIL. L. de L.; MATOS E. M. C.; CORRÊA R. C. de M.; CAVALCANTI T. C. Implantes imediatos: uma revisão de literatura. Revista Eletrônica Acervo Saúde, n. 30, p. e1037, 31 ago. 2019.

NETO, A.; et al. Reabilitação oral com implantes osseointegrados. Editora Napoleão, 2013.

PARIZE, G. et al. Prótese sobre implante dentário parafusada ou cimentada? Research, Society and Development, v. 10, n. 15, p. e503101523112, 2 dez, 2021.

SCHNETZLER NETO, Alfredo et al. Prótese sobre implantes: Cimentada versus parafusada. Revisão de literatura. Disponível em: . Acesso em: 25 de Nov de 2019.

SILVA, G. C. et al. Biomechanical evaluation of screw- and cement-retained implantsupported prostheses: a nonlinear finite element analysis. The Journal of Prosthetic Dentistry, v. 112, n. 6, p. 1479–1488, 1 dez. 2014.

THAÍS SOARES BEZERRA SANTOS NUNES E FERNANDA CARVALHO DE REZENDE LINS, A. C. R. P. L. F. A. O parafusamento lateral na reversibilidade da prótese implantorretida em hexágonos externos. **ARCHIVES OF HEALTH INVESTIGATION**, *[S. l.]*, v. 7, 2018. Disponível em: https://www.archhealthinvestigation.com.br/ArcHI/article/view/3513. Acesso em: 21 jul. 2022.

FACSETE
Faculdade Sete Lagoas
Portaria MEC 278/2016 - D.O.U. 19/04/2016
Portaria MEC 946/2016 - D.O.U. 19/08/2016

Carolina de Souza Rodrigues

TUBO PARAFUSO COMO SOLUÇÃO PROTÉTICA PARA IMPLANTES DENTÁRIOS MAL POSICIONADOS

Trabalho de conclusão de curso de especialização *Lato Sensu* da Faculdade Sete Lagoas, como requisito parcial para obtenção do título de especialista em Prótese Dentária.

Área de concentração: Prótese Dentária.

Aprovada em __/__/____ pela banca constituida dos seguintes professores:

Prof. Dr. João de Paula Martins Júnior - Orientador

Isadora Franca Vieira da Silva

Prof.ª Dr.ª Isadora França Vieira da Silva

Prof.ª Dr.ª Maria Helena Martins

Sete Lagoas, __ de _____ de 2022.