FACULDADE SETE LAGOAS - FACSETE
ASSOCIAÇÃO BRASILEIRA DE ODONTOLOGIA - REGIONAL DE UBERLÂNDIA
ESPECIALIZAÇÃO EM ORTODONTIA

Andressa de Castro Souza

HYRAX HÍBRIDO COM ANÉIS ESQUELÉTICOS ASSOCIADO À PROTRAÇÃO MAXILAR TARDIA EM PACIENTE COM FISSURA LABIOPALATINA: RELATO DE CASO

UBERLÂNDIA - MG
2026

Faculdade Sete Lagoas - FACSETE

Associação Brasileira de Odontologia - ABO Regional Uberlândia

Especialização em Ortodontia

Trabalho de Conclusão de Curso intitulado **"Hyrax híbrido com anéis esqueléticos associado à protração maxilar tardia em paciente com fissura labiopalatina: relato de caso"** de autoria da aluna **Andressa de Castro Souza**.

Aprovada em ____ / ____ / ____ pela banca constituída pelos seguintes professores:

_____

Prof. Dr. Éverton Ribeiro Lelis - ABO Uberlândia

_____

Profa. Me. Juliana de Morais Jacob - ABO Uberlândia

_____

Prof. Es. Tony Carlos Xavier Costa - ABO Uberlândia

Uberlândia, 27 de fevereiro de 2026

HYRAX HÍBRIDO COM ANÉIS ESQUELÉTICOS ASSOCIADO À PROTRAÇÃO MAXILAR TARDIA EM PACIENTE COM FISSURA LABIOPALATINA: RELATO DE CASO

Andressa de Castro Souza[1]

Éverton Ribeiro Lelis[2]

RESUMO

A fissura labiopalatina é uma anomalia congênita que frequentemente compromete o crescimento maxilar, resultando em atresia transversal, retrusão maxilar e má oclusão de Classe III, tornando o tratamento ortopédico facial desafiador em fases tardias do crescimento devido à reduzida resposta sutural. Este trabalho relata o caso clínico de um adolescente com fissura palatina tratado por meio de Hyrax híbrido com anéis esqueléticos, associado à protração maxilar ancorada em dois mini-implantes extra-alveolares na região mentual. O protocolo visou combinar ancoragem dentária e esquelética para promover a expansão rápida da maxila e possível protração. Devido ao estágio de maturação óssea, os efeitos esqueléticos sagitais foram limitados, resultando em um avanço maxilar discreto. Contudo, obteve-se expansão satisfatória para o enxerto ósseo secundário tardio e correção da mordida cruzada anterior via vestibularização dos incisivos. Observou-se extrusão dos molares superiores, efeito que poderia ser mitigado com o uso de quatro mini-implantes no expansor, embora a anatomia local tenha impossibilitado tal configuração. Os resultados demonstram que, embora o protocolo solucione a atresia e melhore a oclusão, sua capacidade de avanço sagital em pacientes tardios é restrita. Conclui-se que o sucesso da protração ortopédica depende do diagnóstico preciso da maturação óssea e das limitações anatômicas, fatores que devem nortear o planejamento clínico e o prognóstico comunicado ao paciente e/ou seus responsáveis.

Palavras-chave: Fissura Palatina, Técnica de Expansão Palatina, Má Oclusão de Classe III Angle, Procedimentos de Ancoragem Ortodôntica, Ortodontia.

[1] Especializando em Ortodontia pela ABO Uberlândia/Faculdade Sete Lagoas (FACSETE); Graduada em Odontologia pela Universidade Federal de Uberlândia (UFU). csandressasc@gmail.com

[2] Doutor em Ortodontia pela Universidade Estadual Paulista "Júlio de Mesquita Filho" Campus Araçatuba (UNESP); Coordenador do Curso de Especialização em Ortodontia da Associação Brasileira de Odontologia - Regional de Uberlândia (ABO Uberlândia). Orientador. ortodontia@abouberlandia.com.br

ABSTRACT

Cleft lip and palate is a congenital anomaly that frequently compromises maxillary growth, resulting in transverse atresia, maxillary retrusion, and Class III malocclusion, making facial orthopedic treatment challenging in late growth stages due to reduced sutural response. This study reports the clinical case of an adolescent with cleft palate treated with a hybrid Hyrax with skeletal rings, combined with maxillary protraction anchored on two extra-alveolar mini-implants in the mental region. The protocol aimed to combine dental and skeletal anchorage to promote rapid maxillary expansion and potential protraction. Due to the stage of bone maturation, sagittal skeletal effects were limited, resulting in discrete maxillary advancement; however, satisfactory expansion was achieved for a late secondary bone graft, along with the correction of the anterior crossbite via buccal tipping of the upper incisors. Extrusion of the upper molars was observed, an effect that could be mitigated by using four mini-implants in the expander, although local anatomy made such a configuration impossible. The results demonstrate that while the protocol addresses atresia and improves occlusion, its capacity for sagittal advancement in late-stage patients is restricted. It is concluded that the success of orthopedic protraction depends on the precise diagnosis of bone maturation and anatomical limitations, factors that should guide clinical planning and the prognosis communicated to the patient and their guardians.
Keywords: Cleft Palate; Palatal Expansion Technique; Maxilla; Malocclusion, Angle Class III; Orthodontic Anchorage Procedures; Orthodontics.

1. INTRODUÇÃO

A fissura labiopalatina (FL) é uma anomalia congênita, mais comum na região craniofacial decorrente de falhas na fusão dos processos faciais, como os nasais, maxilares e palatinos, que acontece ainda na vida intrauterina por uma combinação de fatores genéticos e ambientais. No Brasil, ao ano registram-se 5.800 casos novos, com uma prevalência de 1 em 650 nascimentos (Garib *et al*., 2011; Dogan *et al*., 2021).

O terço médio da face constitui a principal região acometida, resultando em desarmonia facial e em repercussões funcionais, estéticas e psicossociais. A reabilitação morfológica das fissuras, que podem envolver lábio, rebordo alveolar e

palato, inclui cirurgias plásticas primárias, como a queiloplastia e a palatoplastia, realizadas, respectivamente, por volta dos 3 meses de vida e entre 6 e 18 meses de idade. Complementarmente, o enxerto ósseo alveolar secundário é indicado na faixa etária de aproximadamente 12 anos. Associado a essa reabilitação inicial, também se faz presente uma equipe multidisciplinar, incluindo várias especialidades como o fonoaudiólogo, o ortodontista e o cirurgião bucomaxilofacial (Garib *et al*., 2011; Freitas *et al*., 2012).

O ortodontista tem uma função essencial na reabilitação do paciente com FL, com o papel de monitorar o crescimento e desenvolvimento craniofacial, além de corrigir as más oclusões que se encontram de forma mais expressiva. O aumento das pressões das cicatrizes cirúrgicas decorrentes das plásticas realizadas na primeira infância vem sendo considerado um dos principais fatores na inibição do crescimento maxilar, tanto no sentido transversal, quanto anteroposterior. Sendo assim, é comum encontrar nesses pacientes mordida cruzada posterior e anterior, bem como deficiência na projeção do osso zigomático (Garib *et al*., 2011; Dogan; Ergican; Dogan, 2021). Além disso, vale ressaltar que a má oclusão esquelética de Classe III é frequentemente encontrada nos pacientes com retrognatismo maxilar, sendo considerada um dos grandes desafios para o ortodontista (Azami; Farha; Uribe, 2025). O tratamento precoce da má oclusão esquelética de Classe III por retrusão maxilar possui vários protocolos. Dentre eles, o mais utilizado é a expansão rápida da maxila (ERM) associado a máscara facial, evidenciando resultados ortopédicos efetivos quando aplicados durante a fase da dentição decídua ou mista precoce, ou seja, até oito anos de idade aproximadamente. Já na dentadura mista tardia ou permanente jovem, os efeitos ortopédicos reduzem e as consequências dentárias são mais significativas, como a mesialização dos molares superiores e a vestibularização dos incisivos no mesmo arco. Por isso, dispositivos de ancoragem esquelética com mini-implantes foram desenvolvidos com o objetivo de maximizar os efeitos esqueléticos e reduzir inclinações dentárias indesejáveis, além de reduzir a necessidade de cirurgia ortognática no futuro (Felkiker, 2022).

Baseado no mecanismo da ancoragem esquelética, em 2017 o professor Fernando Manhães desenvolveu o Protocolo Manhães, indicado para casos de Classe III por deficiência maxilar em pacientes na dentadura mista tardia ou permanente jovem. O protocolo foi criado como alternativa ao tratamento tradicional com disjunção maxilar e máscara de tração facial, que exige alta colaboração e uso

prolongado. Ele utiliza um Hyrax híbrido (apoio dentário e esquelético) associado à Barra Manhães, ambos ancorados em mini-implantes, conectados por elásticos intrabucais de Classe III usados 24 horas por dia, com o uso noturno da máscara facial (Manhães *et al*., 2018).

Diante do exposto, o presente estudo objetiva descrever um caso clínico de paciente com fissura labiopalatina, Classe III esquelética e com atresia maxilar, submetido a um tratamento ortodôntico por meio do aparelho Hyrax híbrido com anéis esqueléticos, e utilizando uma variação da ancoragem mandibular, com dois mini-implantes extra-alveolares instalados em região mentual.

2. RELATO DE CASO CLÍNICO

Paciente de 15 anos, leucoderma, gênero masculino, procurou por tratamento ortodôntico no Curso de Especialização em Ortodontia da Associação Brasileira de Odontologia Regional de Uberlândia, com queixa principal o sofrimento de bullying na escola devido ao desalinhamento e à má posição dentária.

Na anamnese, o paciente relatou que nasceu com uma malformação craniofacial, a FL, caracterizada por fendas no lábio e no palato. Aos nove meses de idade, submeteu-se a uma cirurgia para fechar a fissura labial. Aos 18 meses, realizou nova intervenção cirúrgica para correção da fenda palatina e reconstrução da úvula. Desde então, faz acompanhamento multidisciplinar na cidade de Bauru-SP para acompanhar o crescimento facial e a necessidade de novos procedimentos.

Além disso, informou que há dois anos precisou colocar um tubo de ventilação (carretel) no canal auditivo devido à perda de audição por conta de infecções recorrentes.

Na análise facial, conforme mostra a Figura 1, pode-se observar que trata-se de um paciente Padrão II, mesofacial e com assimetria. Além disso, percebe-se uma deficiência na região zigomática, o que contribui para um contorno facial menos harmônico e ausência da linha de implantação do nariz. O sorriso apresenta-se baixo com ausência de exposição de incisivos superiores. No entanto, o ângulo nasolabial e o sulco mentolabial encontram-se dentro dos padrões de normalidade.

Figura 1 — Fotografias extraorais iniciais: frontal (A), sorriso (B) e perfil (C). (Maio/2023).

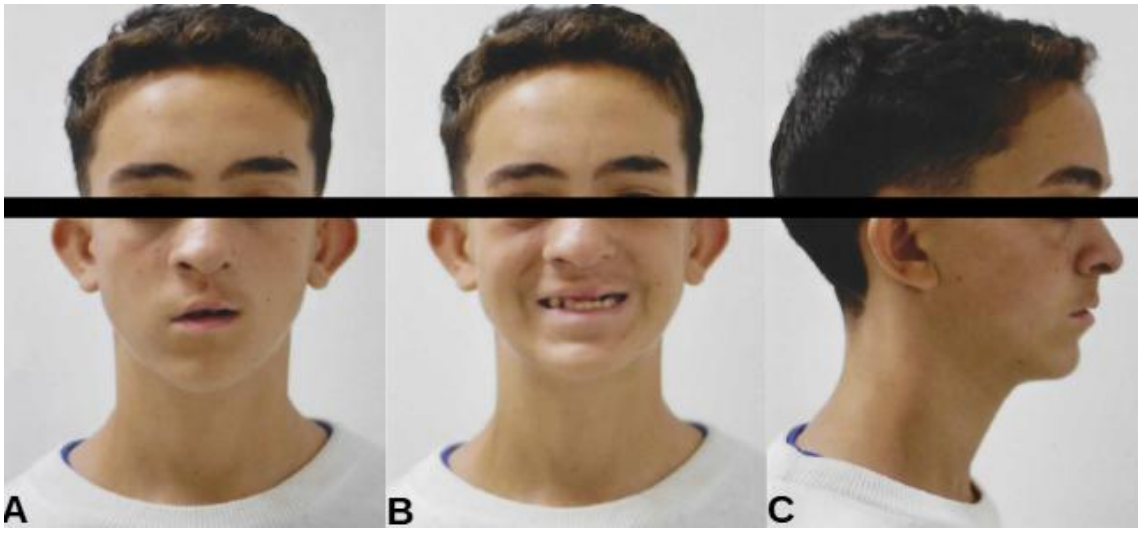

Fonte: Acervo da Especialização em Ortodontia da ABO Uberlândia (2023).

Ao exame clínico ortodôntico, identificou-se presença de mordida cruzada anterior, perímetro reduzido do arco superior, dente 12 em posição palatina ao dente 13, dente 21 apresentando rotação mesial da face vestibular, além da presença do dente 62. No arco inferior, os incisivos encontravam-se lingualizados, com leve desalinhamento das bordas incisais (Figura 2).

Figura 2 — Fotografias intraorais iniciais: lateral direita (A), frontal (B), lateral esquerda (C), oclusal superior (D) e oclusal inferior (E). (Maio/2023).

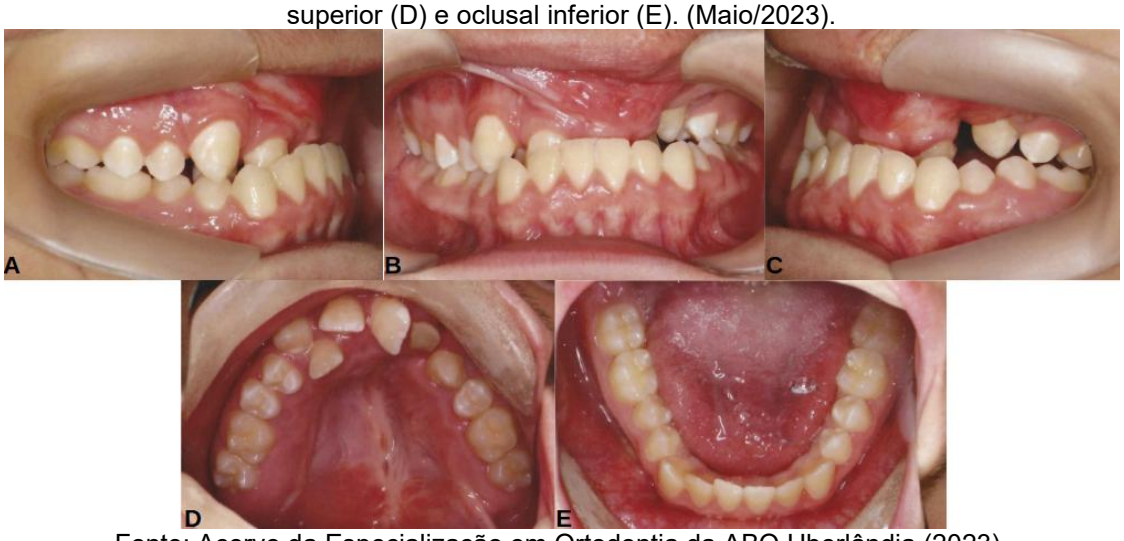

Fonte: Acervo da Especialização em Ortodontia da ABO Uberlândia (2023).

No exame radiográfico panorâmico (Figura 3), observou-se a presença de dentes supranumerários, sendo um mesiodens e um germe dentário entre as raízes dos dentes 43 e 44. Também foi confirmada a presença do dente decíduo 62 e do dente 24 impactado. Na tomografia computadorizada de feixe cônico, notou-se que o dente 24 estava em posição horizontal (Figura 4), com a coroa voltada para a raiz

(terço médio) do dente 23 e o ápice direcionado para a raiz palatina do dente 26. Diante desses achados, decidiu-se pela exodontia dos dentes supranumerários supracitados, do dente decíduo 62 e do dente 24, visando simplificar o tratamento ortodôntico.

Figura 3 — Radiografia panorâmica inicial. (Maio/2023).

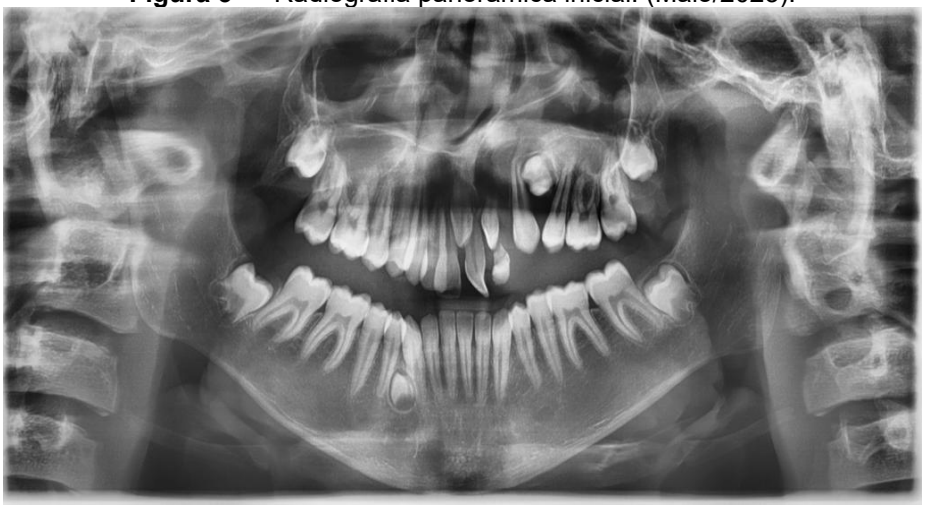

Fonte: Acervo da Especialização em Ortodontia da ABO Uberlândia (2023).

Figura 4 — Corte axial da tomografia evidenciando a posição do dente 24 impactado. (Maio/2023).



Fonte: Acervo da Especialização em Ortodontia da ABO Uberlândia (2023).

Para complementar, na telerradiografia lateral (Figura 5), foram feitos estudos cefalométricos, em que pôde ser verificado um padrão de crescimento equilibrado (FMA = 23,78°), maxila e mandíbula ambas com retrusão (SNA = 73,47°; Co-A = 81,68 mm; SNB = 76,10°; Co-Gn = 118,6 mm), discrepância sagital negativa entre os maxilares evidenciando uma Classe III esquelética (ANB = -2,63°), incisivos superiores palatinizados (1.Pp = 84°; 1.NA = 0,55°) e incisivos inferiores lingualizados (IMPA = 86,95°; 1.NB = 17,77°).

Figura 5. Telerradiografia em norma lateral inicial (Maio/2023).



Fonte: Acervo da Especialização em Ortodontia da ABO Uberlândia (2023).

Pela avaliação da Maturação das Vértebras Cervicais (Método CVM), verificou-se que o paciente encontrava-se no estágio CS5 (Figura 6). Segundo os critérios de Baccetti *et al.* (2005), constatou-se bordos inferiores côncavos do corpo vertebral de C2, C3 e C4, e pelo menos uma de C3 e C4 é quadrada; se não forem quadradas, o resto das vértebras são retangulares horizontais. Isto mostra que o pico de crescimento e desenvolvimento terminou há mais de um ano.

Figura 6 — Avaliação da maturação das vértebras cervicais (Método CVM), evidenciando o estágio CS5. Adaptado de Baccetti, Franchi e McNamara (2005).

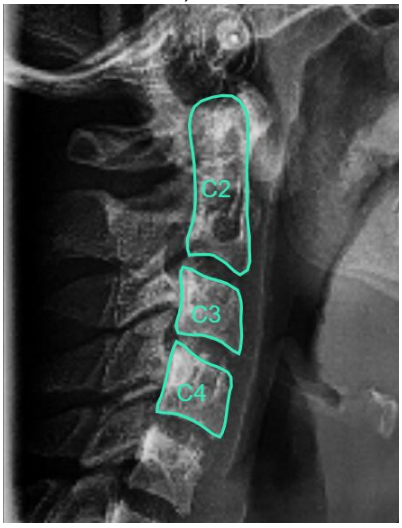

Fonte: Acervo da Especialização em Ortodontia da ABO Uberlândia (2023).

Resultados parciais do tratamento

Após as análises facial, intra oral e radiográficas, e diante da necessidade de correção tardia da má oclusão, o plano de tratamento proposto foi a terapia ortopédica para a Classe III, com a expansão rápida da maxila com o Hyrax híbrido com anéis esqueléticos (André CB, 2023; André *et al.,* 2024; André; Cardoso, 2025,2026), associado a ancoragem inferior esquelética em Arco Lingual Manhães/Bordallo. Concluídas as correções ortopédicas, o paciente será encaminhado para o cirurgião bucomaxilofacial realizar o enxerto ósseo secundário tardio no palato (Maeda-Iino *et al.,* 2025).

Embora a literatura preconize a realização do enxerto ósseo alveolar na dentição mista, entre os 9 e 12 anos de idade, para o canino irromper através do osso enxertado (Garib *et al.*, 2011), no presente caso o procedimento foi indicado aos 16 anos (enxerto secundário tardio), em decorrência da procura tardia por tratamento especializado. Nesta fase, o objetivo clínico concentra-se na formação de volume ósseo no rebordo alveolar, permitindo a continuidade do arco para a movimentação ortodôntica. Nesta fase, apesar da taxa de sucesso do enxerto reduzir um pouco, há relatos de que a movimentação ortodôntica auxilia na manutenção do enxerto (Maeda-Iino *et al.,* 2025). Previamente ao enxerto, optou-se pela expansão rápida da maxila assistida por miniparafusos (Hyrax híbrido), visando corrigir a atresia transversal severa, comum em pacientes fissurados, aproveitando a ancoragem esquelética para minimizar inclinações dentárias indesejadas.

Com a aprovação do plano de tratamento pelos responsáveis do adolescente, foi realizada tomografia computadorizada de feixe cônico das regiões de maxila e mandíbula (Veraview X800; J. Morita Mfg. Corp., Kyoto, Japão) e escaneamento intraoral (iTero Element 2; Align Technology, San Jose, EUA) das arcadas superior e inferior. Os arquivos DICOM e STL foram enviados ao laboratório Kika Digital Orthodontics (Sorocaba, SP, Brasil) para a confecção do Hyrax híbrido com anéis esqueléticos e do Arco Lingual Manhães/Bordallo também com anéis esqueléticos, visando maior estabilização mecânica dos aparelhos.

Após a confecção dos aparatos ortodônticos, o primeiro passo foi verificar a adaptação dos aparelhos em boca, e logo em seguida a cimentação das bandas nos primeiros molares superiores e segundos molares inferiores, com cimento ionômero

de vidro modificado por resina (Multi-Cure; 3M Unitek, Monrovia, Califórnia, EUA). Concluídas as cimentações, foram instalados dois mini-implantes no palato, com com dimensões de 1,8 mm de diâmetro, 11 mm de comprimento de rosca e 6 mm de perfil transmucoso (PecLab Ltda, Belo Horizonte, MG, Brasil) (Figura 7), respeitando-se a Zona “T” (Figura 8) após a terceira ruga palatina (Wilmes *et al*., 2016). O comprimento e o posicionamento dos mini-implantes foram planejados virtualmente por Kika Digital Orthodontics, de modo que fossem instalados em regiões ósseas, evitando-se a instalação na região de falha da FL (Figura 9). À princípio, a intenção era fazer um MARPE com quatro mini-implantes, aumentando assim a ancoragem, no entanto, foi contra-indicado devido a presença da falha óssea. Na mandíbula também foram instalados dois mini-implantes, um do lado direito com as dimensões de 1,8 mm de diâmetro, 7 mm de rosca e 4 mm de perfil transmucoso, e um do lado esquerdo de 1,8 mm de diâmetro, 7 mm de rosca e 6 mm de perfil transmucoso (PecLab Ltda, BH, Brasil), posicionados entre os pré molares inferiores, devido à disponibilidade de tecido ósseo (Figuras 10A e 11). Posteriormente, os anéis esqueléticos do arco lingual foram recobertos pela mucosa (Figura 10B), devido à falha na colaboração com a higienização, sendo necessário planejar outra alternativa. Foram instalados, então, dois mini-implantes extra-alveolares em região mentual, bilateralmente, nas dimensões: 2 mm de diâmetro, 12 mm de rosca e 4 mm de perfil transmucoso (Dental Morelli® Ltda, Sorocaba, SP, Brasil) (Figura 12). Após a instalação dos mini-implantes, procedeu-se à adaptação de um amarrilho 0,30 mm (0,012”) tipo Kobayashi às suas cabeças, para aumentar a retenção da resina composta de baixa viscosidade aplicada nesta região (Filtek Bulk Fill Flow, 3M Oral Care, St. Paul, MN, EUA), com o intuito de criar um ponto de apoio e estabilização dos elásticos intermaxilares Classe III (Figura 13).

Figura 7 — Hyrax híbrido instalado no palato: inicial (A) e pós-expansão (B).



Fonte: Acervo da Especialização em Ortodontia da ABO Uberlândia (2024).

Figura 8 — Zona “T” (Área mais segura para a instalação de mini-implantes no palato, delimitada na cor verde).

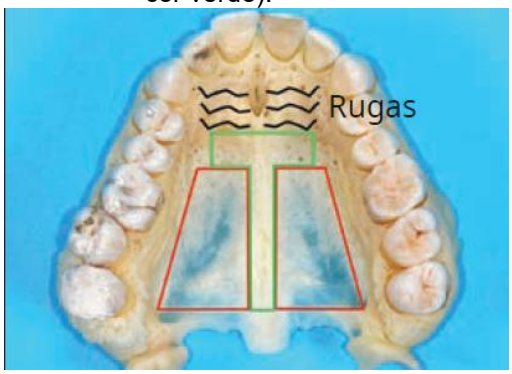

Fonte: Wilmes *et al.*, (2016).

Figura 9 — Planejamento virtual do posicionamento dos mini-implantes do Hyrax híbrido.

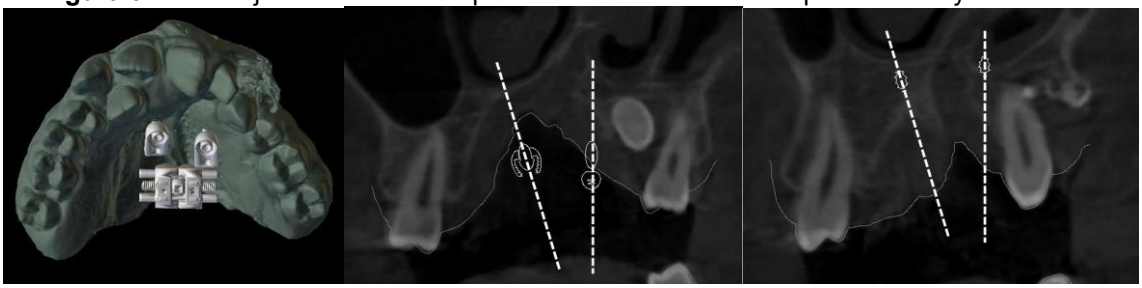

Fonte: Acervo da Especialização em Ortodontia da ABO Uberlândia (2023).

Figura 10 — Arco Lingual Manhães/Bordallo (A); Região inflamada e recoberta pela mucosa (B); Perda do mini-implante do lado esquerdo (C).



Fonte: Acervo da Especialização em Ortodontia da ABO Uberlândia (2024).

Figura 11 — Planejamento virtual do posicionamento dos mini-implantes do Arco Lingual Manhães/Bordallo.

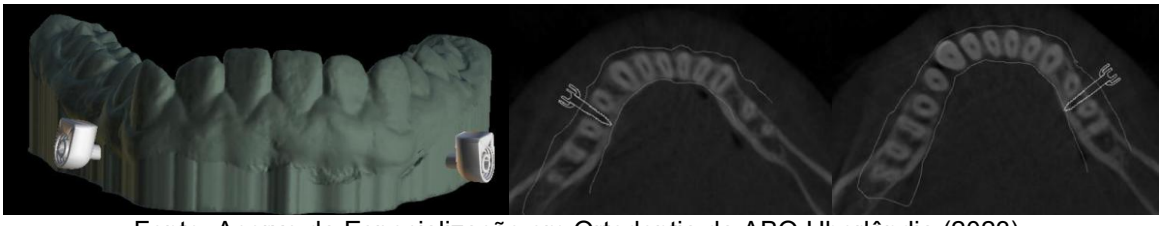

Fonte: Acervo da Especialização em Ortodontia da ABO Uberlândia (2023).

Figura 12 — Novos mini-implantes instalados, extra-alveolares em região mentual (A); Vistas tomográficas volumétricas dos mini-implantes mandibulares extra-alveolares (B, C, D).

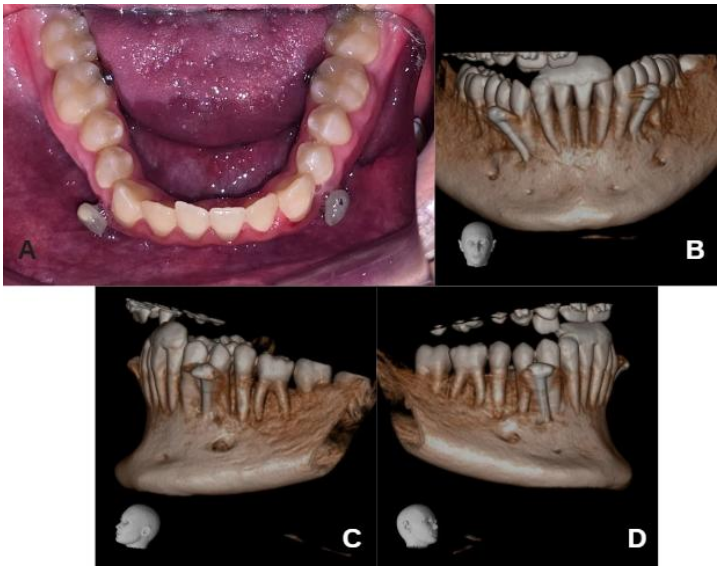

Fonte: Acervo da Especialização em Ortodontia da ABO Uberlândia (2024).

Figura 13 — Detalhe da adaptação de amarrilho tipo Kobayashi (A) na cabeça do mini-implante extra-alveolar (B, C) para a retenção de resina composta de baixa viscosidade (D), com o objetivo de estabilização dos elásticos intermaxilares Classe III.

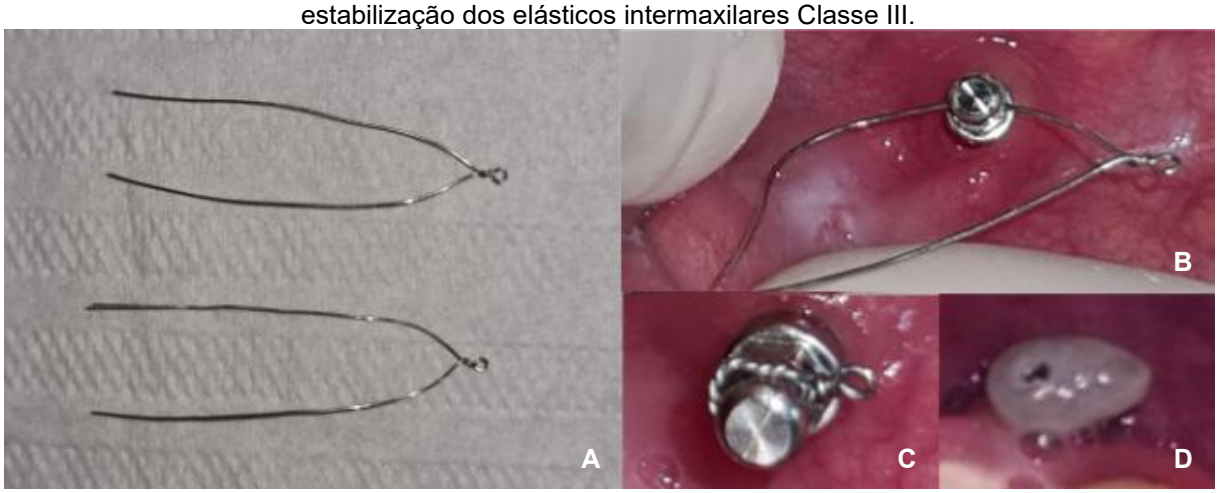

Fonte: Acervo da Especialização em Ortodontia da ABO Uberlândia (2023).

Durante o tratamento foi utilizado levante de mordida anterior em resina composta (Z100; Solventum, St. Paul, MN, EUA) em incisivos inferiores (Figura 14A), para permitir o descruzamento da mordida cruzada anterior durante a protração maxilar. O protocolo de ativação do Hyrax híbrido foi: ¼ de volta por dia nos três primeiros meses; após esse período, passou-se a realizar uma ativação semanal de ¼ de volta, sendo as ativações finalizadas no oitavo mês (Figura 7B). O protocolo de utilização dos elásticos intermaxilares foi de uso contínuo, com as seguintes forças: 300g em cada lado no primeiro mês; 400g de cada lado do segundo ao décimo terceiro mês; 500g de cada lado a partir do décimo quarto mês, os quais foram mantidos até a conclusão da fase ativa da correção ortopédica (Figura 14A).

Foi realizado também, mecânica de binário no dente 21 para a correção de giroversão (Figura 14). O binário foi ancorado nos dois ganchos do Hyrax híbrido. Para esse propósito, foram colados botões retos (Dental Morelli® Ltda, Sorocaba, Brasil) nas faces mesial e distal do referido dente. No lado esquerdo, utilizou-se elástico corrente (TP Orthodontics®, Inc, La Porte, USA) do gancho do aparelho até o botão distal do dente 21. Do lado direito, foram colados botões nos dentes 11 e 13, constituindo uma unidade de ancoragem associada ao gancho do Hyrax híbrido; em seguida, um fio de amarrilho 0,30 mm (Dental Morelli® Ltda, Sorocaba, Brasil) foi utilizado para conjugá-los e, com o auxílio de resina composta fluída (Sigma Flow; DFL, Rio de Janeiro, RJ, Brasil), esses elementos foram unidos, minimizando a palatinização desses dentes. Após a formação da unidade de ancoragem, o elástico corrente referente ao binário do dente 21 foi tracionado e fixado no botão da face mesial, estendendo-se até o dente 11.

Figura 14 — Levante anterior em resina composta (A) e binário no dente 21 (B).



Fonte: Acervo da Especialização em Ortodontia da ABO Uberlândia (2025).

Na consulta subsequente, foi possível fazer a colagem de bráquetes convencionais metálicos, slot 0,022”, prescrição Roth (Orthometric®, Marília, SP, Brasil), com arco 0,012” NiTi (Orthometric®, Marília, SP, Brasil), apenas com o objetivo de vestibularizar os incisivos e corrigir a mordida cruzada anterior (Figura 15). Paciente foi então encaminhado ao cirurgião bucomaxilofacial para a realização de enxerto secundário tardio.

Figura 15 — Colagem de bráquetes e para descruzar mordida: vista frontal (A) e vista oclusal (B); Mordida cruzada anterior corrigida após um mês da colagem de bráquetes: vista frontal (C) e vista oclusal (D).



Fonte: Acervo da Especialização em Ortodontia da ABO Uberlândia (2026).

Ao final do tratamento ortopédico com o Hyrax híbrido, associado aos mini-implantes posicionados em região mentual juntamente com os elásticos intermaxilares de Classe III, observou-se discreto avanço maxilar e melhora do corredor bucal (Figura 16). As fotografias intraorais finais evidenciaram a correção da mordida cruzada anterior, bem como a expansão do arco superior (Figura 17).

Figura 16 — Fotografias extraorais pós correção ortopédica. Frontal (A) Sorriso (B); Perfil (C). (Janeiro/2026).

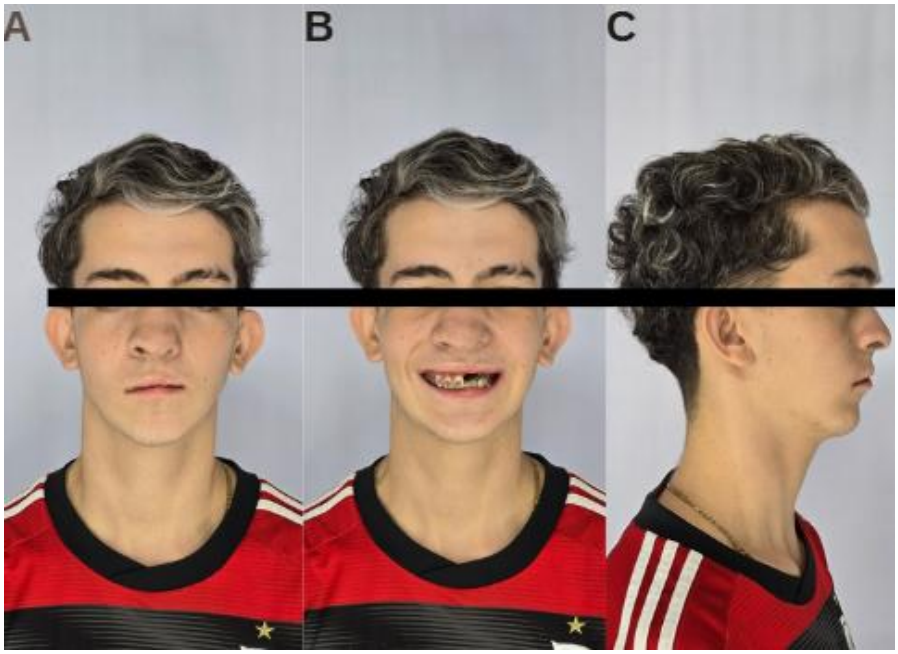

Fonte: Acervo da Especialização em Ortodontia da ABO Uberlândia (2026).

Figura 17 — Fotografias intraorais finais: lateral direita (A), frontal (B), lateral esquerda (C), oclusal superior (D) e oclusal inferior (E). (Fevereiro/2026).

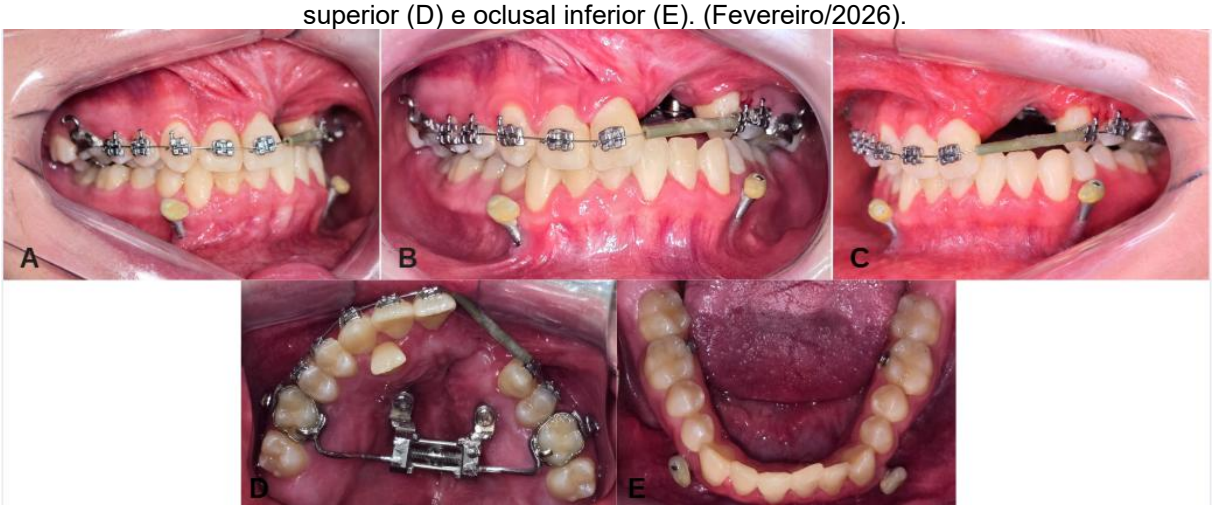

Fonte: Acervo da Especialização em Ortodontia da ABO Uberlândia (2026).

Na telerradiografia final (Figura 18), houve alteração das seguintes grandezas cefalométricas: SNA passando de 73,47° para 74,80°, SNB de 76,10° para 73,54°, ANB de -2,63° para 1,25º, 1.PP de 84° para 110°, IMPA de 86,95° para 88,14°, Co-A de 81,68 mm para 88,3 mm e AFAI de 67,86 mm para 70,09 mm. A medida Co-Gn manteve-se em 118,6 mm.

Figura 18 — Telerradiografia em norma lateral final (Janeiro/2026).



Fonte: Acervo da Especialização em Ortodontia da ABO Uberlândia (2026).

A comparação entre as telerradiografias em norma lateral inicial e final pode ser visualizada na sobreposição dos traçados cefalométricos como mostra a figura 19, evidenciando que o tratamento de protração maxilar tardia com Hyrax híbrido juntamente com os mini-implantes extra-alveolares na região mentual, seguido da ortodontia fixa que se encontra em andamento, promoveu discreta alteração sagital da maxila e ajustes dentoalveolares principalmente dos incisivos superiores. Em contrapartida, houve extrusão dos molares superiores e consequente intrusão dos molares inferiores, desencadeando o giro da mandíbula no sentido horário.

Figura 19 — Sobreposição dos traçados cefalométricos inicial e final: sobreposição craniana (A); sobreposição de maxila (B); sobreposição de mandíbula (C).

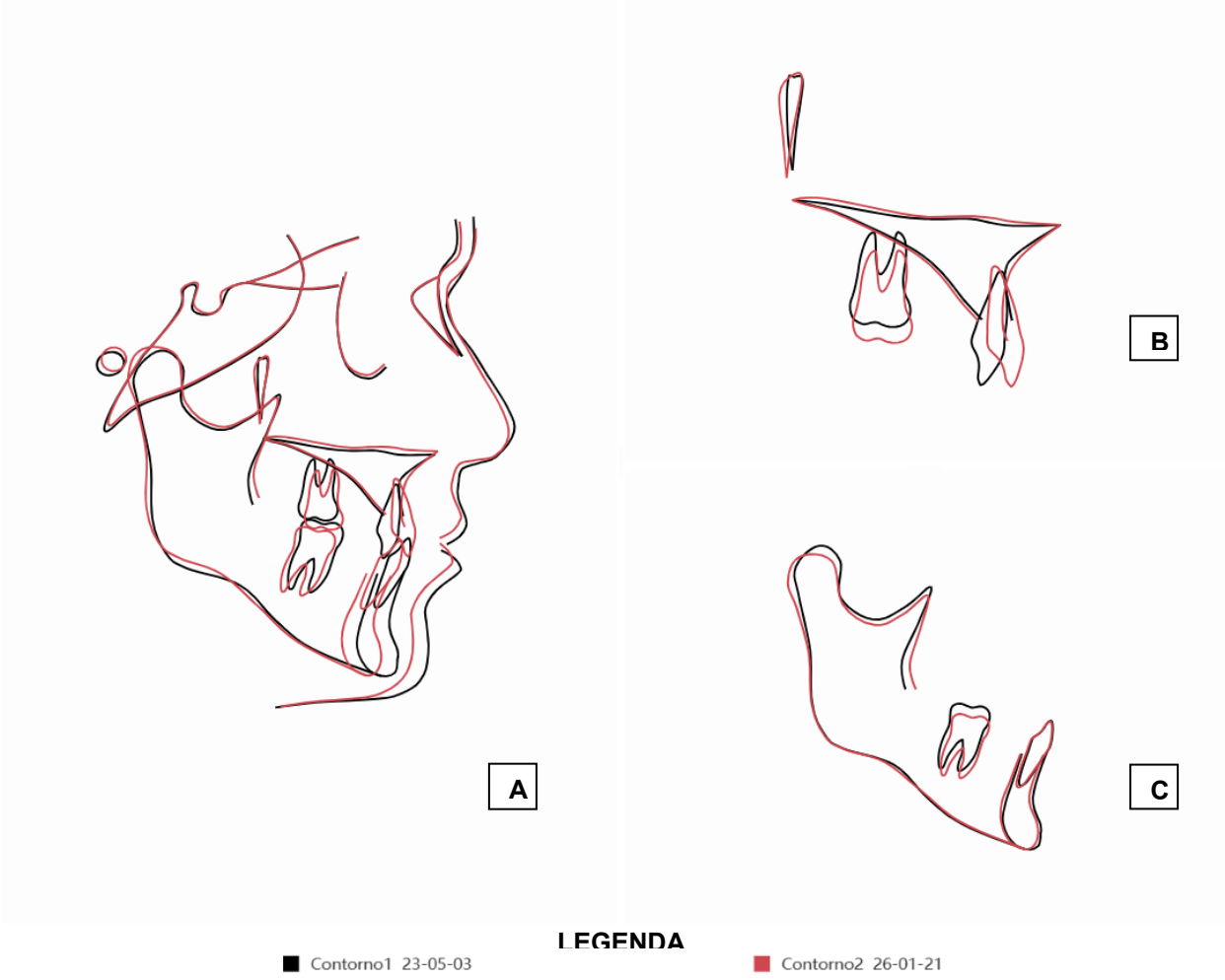

Fonte: Acervo da Especialização em Ortodontia da ABO Uberlândia (2026).

3. DISCUSSÃO

A FL, para a Organização Mundial da Saúde (OMS), é considerada um importante problema de saúde oral, pois afeta o paciente nos aspectos psicológico, funcional e estético. Dessa forma, representa um grande desafio para os profissionais da área da saúde, especialmente ortodontistas e cirurgiões bucomaxilofaciais, visto que as cirurgias reparadoras primárias – a queiloplastia e a palatoplastia – parecem ser responsáveis pela potencialização da atresia maxilar frequentemente encontrada nesses pacientes. Vale ressaltar que a ausência da sutura palatina mediana é outro fator que determina que o arco dentário superior em pacientes com fissuras transforame uni ou bilaterais apresente dimensões transversais reduzidas em relação a pacientes não fissurados. Dessa maneira, ao final do crescimento, a maxila apresenta-se atrésica transversalmente e deficiente no sentido ântero posterior, favorecendo mordida cruzada anterior, posterior e, muitas vezes, um padrão de

Classe III (Garib *et al*., 2011). Assim, fica evidente porque pacientes com FL, como deste relato de caso, apresentam deficiência maxilar e más oclusões associadas.

Quando os ortodontistas são procurados por pacientes com atresia maxilar, ainda na infância, é possível direcionar o crescimento ósseo por meio de aparelhos ortopédicos, como disjuntores e máscara facial. No entanto, esse tipo de intervenção possui menos efeito em pacientes em fase avançada de crescimento, pois as suturas estão menos responsivas às forças ortopédicas (Heymann *et al*., 2010).

E nesse contexto, o uso de ancoragem esquelética com mini-implantes veio ganhando espaço na literatura, principalmente quando Hugo De Clerck e seus colaboradores em 2009 idealizaram uma mecânica ortodôntica intrabucal com o uso de quatro miniplacas, duas superiores e duas inferiores. Os resultados mostraram-se satisfatórios, pois tais dispositivos demonstraram eficácia no tratamento da Classe III com deficiência maxilar em uma fase mais tardia do crescimento, e sem efeitos dentários (De Clerck *et al*., 2009). Posteriormente, com base nessa mesma técnica, Wilmes *et al*., (2011) desenvolveram uma nova abordagem para o tratamento precoce da má oclusão de Classe III, integrando um expansor dentário e ósseo, o Hyrax híbrido, para a abertura das suturas perimaxilares e, assim, facilitar o avanço da maxila. Associou-se ao Hyrax híbrido uma miniplaca de ancoragem esquelética fixada cirurgicamente na região de mento, permitindo que as forças aplicadas fossem direcionadas exclusivamente às estruturas ósseas, evitando-se efeitos dentários.

O Protocolo Manhães (Manhães *et al*., 2018), adotado inicialmente neste relato de caso clínico, segue a mesma premissa de promover a disjunção das suturas perimaxilares por meio do Hyrax híbrido, para facilitar a protração maxilar. Entretanto, em vez da miniplaca mandibular, são instalados dois mini-implantes entre os incisivos laterais e caninos inferiores permanentes, em gengiva inserida, para a adaptação da Barra Manhães. Dessa forma, evita-se qualquer procedimento cirúrgico adicional, permitindo que a instalação seja realizada pelo próprio ortodontista. Como desvantagens, destacam-se a menor estabilidade dos mini-implantes, devido ao espaço reduzido nas áreas destinadas à inserção, e o risco de lesão na mucosa labial inferior. No presente caso, a perda de estabilidade dos mini-implantes ocorreu principalmente por deficiência de higienização por parte do paciente, sendo necessária sua substituição por mini-implantes extra-alveolares posicionados em região mentual.

Quando se discute a protração maxilar, tanto em pacientes com ou sem FL,

existe controvérsia quanto ao papel da disjunção palatina na potencialização de seus efeitos, razão pela qual os resultados devem ser interpretados com cautela. Jäger *et al*., (2001), em uma meta-análise, identificaram maior efeito da protração maxilar quando precedida pela ERM, achado que corrobora o estudo de Miranda *et al*., (2020), no qual a expansão, realizada com Hyrax híbrido, além de corrigir a mordida cruzada posterior, forneceu ancoragem para a tração maxilar e promoveu discreto avanço do ponto A.

Em contrapartida, a meta-análise de Zhang *et al*., (2015) não evidenciou a potencialização da protração maxilar associada à ERM, demonstrando resultados semelhantes com ou sem a expansão. Achados semelhantes foram relatados por Elabbassy *et al*., (2020), que avaliaram a eficácia da protração maxilar ancorada em osso (BAMP) em pacientes com FL unilateral e verificaram ausência de diferenças significativas entre os grupos com e sem expansão prévia, concluindo que a ERM não é necessária antes do BAMP, exceto nos casos de deficiência transversal. De forma complementar, Ulusoy Mutluol *et al*., (2022), em um estudo retrospectivo com pacientes com e sem FL e de má oclusão de Classe III, também avaliaram os efeitos da ERM associada à máscara facial. Os resultados demonstraram protração maxilar significativa em ambos os grupos, evidenciada pelo aumento do ângulo ANB, decorrente da melhora do ângulo SNA após a disjunção palatina. No presente relato, a ERM foi realizada com Hyrax híbrido, demonstrando efeitos positivos tanto no ganho transversal quanto no processo de protração maxilar.

Em relação aos protocolos de protração maxilar em pacientes com FL, seja por meio do uso de máscara facial ou de elásticos intermaxilares associados à ancoragem esquelética, os resultados têm se mostrado positivos nos aspectos esqueléticos, estéticos e funcionais. Jahanbin *et al*., (2016) compararam a protração maxilar ancorada em miniplacas superiores e inferiores em pacientes com FL, nos quais um grupo foi tratado com máscara facial e outro com elásticos intermaxilares. Os autores observaram que os elásticos intermaxilares produziram efeitos semelhantes aos da máscara facial ancorada em miniplacas, indicando que essa abordagem pode representar uma alternativa promissora ao uso da máscara facial nesses pacientes. Neste estudo de caso clínico, a protração maxilar mostrou-se discreta, promovendo pequeno avanço dos pontos A e ENA, e havendo aumento de 1,33° do ângulo SNA.

Destacou-se, neste relato de caso, a utilização de anéis esqueléticos associados ao Hyrax híbrido. O principal diferencial desse sistema consiste na

presença de uma tampa rosqueada, que possibilita o travamento do mini-implante ao dispositivo, além de permitir a instalação simultânea do aparelho e dos mini-implantes em uma única sessão clínica. Esses anéis configuram-se como uma alternativa inovadora para a obtenção de ancoragem esquelética mais estável, especialmente em casos ortodônticos complexos e na presença de variações anatômicas. Observa-se na literatura, desempenho clínico favorável, sobretudo em casos de Classe III, distalizações e protração maxilar, promovendo maior estabilidade do sistema, prevenindo deslocamentos indesejados, reduzindo inflamações peri-implantares e minimizando efeitos dentários indesejáveis (André, 2023; André *et al.,* 2024; André; Cardoso, 2025,2026).

Por outro lado, a sobreposição dos traçados cefalométricos evidenciou que a protração maxilar realizada com o Hyrax híbrido, promoveu a extrusão dos molares superiores, e consequentemente, a intrusão dos molares inferiores, resultando na rotação mandibular no sentido horário. O estudo de Suresh *et al*., (2024), por meio de análise de elementos finitos, demonstrou que o design dos aparelhos influencia a distribuição de tensões no complexo maxilofacial durante a expansão e a protração maxilar. Entre os dispositivos avaliados, destacou-se o Hyrax híbrido com aplicação de força pela vestibular (em região de caninos), configuração parecida com a utilizada neste relato de caso, com a diferença da força ter sido aplicada em região de molares, também pela vestibular. Nessa configuração de Suresh *et al.*, a força é aplicada anteriormente e inferiormente ao centro de resistência, o que promove a rotação do complexo maxilar e a consequente extrusão dos molares superiores. A utilização de um MARPE com quatro mini-implantes evitaria ou minimizaria este efeito, conforme demonstrado no mesmo estudo. No entanto, não foi possível o planejamento de quatro mini-implantes para o presente caso, devido à fissura palatina na região posterior do palato.

O conjunto dessas estratégias reflete o quanto o tratamento do paciente com FL evoluiu. Antes, adolescentes com deficiência maxilar severa muitas vezes dependia de cirurgia ortognática como única solução (Garib *et al*., 2011). Hoje, com dispositivos como o Hyrax híbrido, MARPE, mini-implantes e protocolos mais eficientes, é possível obter resultados ortopédicos mesmo em idades mais avançadas, porém atentando-se às limitações.

4. CONSIDERAÇÕES FINAIS

Conclui-se que o protocolo de Hyrax híbrido com anéis esqueléticos, associado à protração maxilar ancorada em mini-implantes extra-alveolares na região mentual, mostrou-se eficaz na correção da atresia transversal e na melhora das relações oclusais em paciente com fissura labiopalatina, mesmo em estágio tardio de crescimento. A utilização da ancoragem esquelética permitiu uma expansão maxilar satisfatória, requisito essencial para a realização do enxerto ósseo secundário tardio, além de possibilitar a correção da mordida cruzada anterior predominantemente por meio da vestibularização dos incisivos superiores. Entretanto, os resultados reiteram que a capacidade de promover avanços esqueléticos sagitais significativos é restrita quando o tratamento é iniciado em fases avançadas de maturação óssea, resultando em um avanço maxilar discreto e na extrusão dos molares superiores como efeito colateral. Este último ponto evidencia que, embora os anéis esqueléticos confiram estabilidade ao dispositivo, limitações anatômicas que impossibilitem a instalação de um maior número de mini-implantes podem comprometer o controle vertical. Portanto, o sucesso da protração ortopédica e a previsibilidade dos resultados dependem intrinsecamente do diagnóstico preciso da maturação esquelética e das condições anatômicas locais, fatores que devem nortear o planejamento clínico e fundamentar o prognóstico comunicado de forma clara ao paciente e aos seus responsáveis.

REFERÊNCIAS

ANDRÉ, Cristiane B. Anel esquelético: um novo recurso para casos complexos. **Clinical Orthodontics,** v. 22, n. 2, p.60-71, 2023.

ANDRÉ, Cristiane Barros *et al.* Miniscrew-assisted rapid palatal expansion (MARPE): Factores influencing planning. **Dental Press Journal of Orthodontics,** v. 29, n. 3, p. e242439, 2024.

ANDRÉ, Cristiane; CARDOSO, Maurício. Avanços na expansão rápida da maxila: comparação de técnicas e impacto na precisão e qualidade do tratamento. **Clinical Orthodontics,** v. 24, n. 2, p. 40-55, 1 jun. 2025.

ANDRÉ, Cristiane; CARDOSO, Maurício. Prevalência e necessidade de customização em expansores MARPE: influência anatômica e biomecânica em 120 casos planejados digitalmente. **Clinical Orthodontics,** v. 24, n. 5, p. 38-47, 15 jan. 2026.

AZAMI, Niloufar; FARHA, Philip; URIBE, Flavio. Nonsurgical orthodontic treatment using bone-anchored maxillary protraction in a patient with unilateral cleft lip and palate. **The Angle Orthodontist**, v. 95, n. 5, p. 572–581, set. 2025.

BACCETTI, T.; FRANCHI, L.; MCNAMARA JR, J. A. The Cervical Vertebral Maturation (CVM) method for the assessment of optimal treatment timing in dentofacial orthopedics. **Seminars in Orthodontics**, v. 11, n. 3, p. 119-129, 2005.

DE CLERCK, Hugo J. *et al.* Orthopedic traction of the maxilla with miniplates: a new perspective for treatment of midface deficiency. **Journal of Oral and Maxillofacial Surgery**, v. 67, n. 10, p. 2123–2129, out. 2009.

DOĞAN, Ege; ERGICAN, Gülen Özses; DOĞAN, Servet. Maxillary development in patients with unilateral cleft lip and palate compared with individuals having skeletal Class I and Class III malocclusion. **Journal of Clinical Pediatric Dentistry**, v. 45, n. 2, p. 140–145, 1 abr. 2021

ELABBASSY, Eman H. *et al.* Bone-anchored maxillary protraction in patients with unilateral cleft lip and palate: **The Angle Orthodontist**, v. 90, n. 4, p. 539–547, 1 jul. 2020.

FELKIKER, Fabiane. MARPE: uma alternativa de expansão maxilar MARPE: a maxillary expansion alternative MARPE: una alternativa de expansión maxilar. 2022.

FREITAS, José Alberto De Souza *et al.* Rehabilitative treatment of cleft lip and palate: experience of the Hospital for Rehabilitation of Craniofacial Anomalies - USP (HRAC-USP) - Part 2: Pediatric Dentistry and Orthodontics. **Journal of Applied Oral Science**, v. 20, n. 2, p. 268–281, abr. 2012.

GARIB, Daniela G. *et al.* Tratamento ortodôntico de pacientes com fissuras labiopalatinas: protocolo do HRAC-USP. 2011.

HEYMANN, Gavin C. *et al.* Three-dimensional analysis of maxillary protraction with intermaxillary elastics to miniplates. **American Journal of Orthodontics and Dentofacial Orthopedics**, v. 137, n. 2, p. 274–284, fev. 2010.

JÄGER, Andreas *et al.* Skeletal and dental effects of maxillary protraction in patients with Angle Class III malocclusion. A meta-analysis. **Journal of Orofacial Orthopedics / Fortschritte der Kieferorthopädie**, v. 62, n. 4, p. 275–284, jul. 2001.

JAHANBIN, Arezoo *et al.* Maxillary protraction with intermaxillary elastics to miniplates versus bone-anchored face-mask therapy in cleft lip and palate patients. **Journal of Craniofacial Surgery**, v. 27, n. 5, p. 1247–1252, jul. 2016.

MAEDA-IINO, A. *et al.* Comparison of bone formation after early and late secondary alveolar bone grafting in patients with unilateral and bilateral cleft lip and palate. **Clinical and Experimental Dental Research**, v. 11, n. 1, e70116, fev. 2025.

MANHÃES, Fernando *et al.* Protocolo Manhães no tratamento precoce da Classe III esquelética. **Revista Clínica de Ortodontia Dental Press**, v. 17, n. 3, p. 36–53, 2018.

MIRANDA, Felicia *et al.* Miniscrew-anchored maxillary protraction in growing Class III patients. **Journal of Orthodontics**, v. 47, n. 2, p. 170–180, jun. 2020.

SURESH, Ashik *et al*. Effect of Different Mini Implant Assisted Rapid Palatal Expansion (MARPE) Designs on Maxillary Protraction in Skeletal Class III malocclusion: An FEM Study. **Contemporary Clinical Dentistry.** v.15, n. 1, p.27-34, jan. 2024.

WILMES, Benedict *et al.* Early Class III treatment with a hybrid hyrax-mentoplate combination. **Journal of clinical orthodontics: JCO**, v. 45, n. 1, p. 15–21; quiz 39, jan. 2011.

WILMES, Benedict *et al.* The T-Zone: Median vs. Paramedian Insertion of Palatal Mini-Implants. **Journal of clinical orthodontics: JCO**, v. 50, n. 9, p. 543–551, set. 2016.

ZHANG, Wei *et al.* The effects of maxillary protraction with or without rapid maxillary expansion and age factors in treating Class III malocclusion: a meta-analysis. **PLOS ONE**, v. 10, n. 6, p. e0130096, 11 jun. 2015.