FACULDADE SETE LAGOAS - FACSETE

GUSTAVO FINETO

RECIDIVA DE MORDIDA ABERTA ANTERIOR APÓS TRATAMENTO ORTODÔNTICO COM OU SEM CIRURGIA ORTOGNÁTICA

SÃO PAULO

2021

GUSTAVO FINETO

RECIDIVA DE MORDIDA ABERTA ANTERIOR APÓS TRATAMENTO ORTODÔNTICO COM OU SEM CIRURGIA ORTOGNÁTICA

Monografia apresentada ao curso de Especialização Latu Sensu da Faculdade de Sete Lagoas, como requisito parcial para conclusão do Curso de Ortodontia.

Prof. Ms. Silvio Luis Fonseca Rodrigues

SÃO PAULO

2021

Autorizo a impressão parcial ou total desta monografia para fins de divulgação científica desde que citada a fonte.

FICHA CATALOGRÁFICA

Fineto, Gustavo

Recidiva de mordida aberta anterior após tratamento ortodôntico com ou sem cirurgia ortognática/ Gustavo Fineto, Orientação: Prof. Ms. Silvio Luis Fonseca Rodrigues – São Paulo, FACSETE/CIODONTO, 2021.

30p. : il.

Monografia de Especialização Latu Sensu da FACSETE/CIODONTO.

1.Ortodontia 2. Cirurgia Ortognática 3. Mordida aberta anterior.
I. Silvio Luis Fonseca Rodrigues

GUSTAVO FINETO

RECIDIVA DE MORDIDA ABERTA ANTERIOR APÓS TRATAMENTO ORTODÔNTICO COM OU SEM CIRURGIA ORTOGNÁTICA

Aprovado em __/__/____

BANCA EXAMINADORA

_____

Prof. Ms. Silvio Luis Fonseca Rodrigues

_____

Prof. Ms.Danilo Lourenço

_____

Prof. Ms. Francisco de Assis L Sant'ana

_____

Prof. Ms. André de Oliveira Ortega

SÃO PAULO

2021

Dedico este trabalho:

Primeiramente a Deus, por me abençoar a cada dia com recursos para que eu pudesse fazer esse curso.

Aos meus pais, que sempre me apoiaram e me incentivaram a correr atrás dos meus sonhos.

Aos professores do curso, que estavam sempre prontos para nos ajudar e nos instruir, nas dúvidas e durante os atendimentos.

E por último aos meus amigos, que durante esses anos estivemos juntos, sempre um ajudando o outro e motivando durante qualquer dificuldade.

Agradeço primeiramente a Deus, por estar sempre comigo e me ouvir em todos os momentos.

Aos meus pais, que sempre me deram todo o suporte e apoio para alcançar meus objetivos. E nunca me deixaram desanimar.

Ao meu orientador, Prof. Ms. Silvio Luis Fonseca Rodrigues por me ajudar, transmitindo todo seu conhecimento para a realização dessa monografia.

A todos os demais professores do curso, que me ensinaram e me tornaram um profissional melhor e mais capacitado. Graças a eles hoje exerço a especialidade que sempre desejei.

RESUMO

A mordida aberta anterior é um grande desafio para o ortodontista, pois em muitos dos casos tratados ocorre recidiva após um período da finalização. Por isso é necessário um diagnóstico detalhado e preciso para saber ao certo a razão do problema e poder tratá-lo devidamente. Além do tratamento ortodôntico convencional, em muitos dos casos é preciso realizar cirurgia ortognática, quando precisa alterar posição óssea.

Palavras-chave: Mordida aberta anterior, Recidiva, Cirurgia ortognática

ABSTRACT

The anterior open bite is a challenge for the orthodontist, because in many of the treated cases relapses occurs after a period of completion. Therefore it is necessary a detailed and accurate diagnosis to know for sure the reason for the problem and be able to treat it properly. In addition to conventional orthodontic treatment, in many cases it is necessary to perform orthognathic surgery when it needs to alter bone position.

Keywords: Anterior open bite, Relapse, Orthognathic surgery

LISTA DE FIGURAS

Figura.1 - Placa de Hawley com grade utilizada (A) para o tratamento do paciente até o estabelecimento de sobremordida normal (B).....09

Figura.2- Classificação para a postura da língua: (A) normal,

(B) alta, (C) horizontal, (D) baixa e (E) muito baixa.....09

Figura.3- Cefalometria do paciente pré e pós cirurgia.....11

Figura.4 - Fotos intrabucais iniciais (A), fotos durante a fase de intrusão dos molares com mini-implante e fechamento da mordida (B), e fotos finais após o tratamento (C).....12

Figura.5- Fixação interna rígida.....13

Figura.6- Fotografias do paciente pré cirurgia ortognática.....14

Figura.7 - Fotografias do paciente pós cirurgia ortognática.....14

SUMÁRIO

1. **INTRODUÇÃO**.....05
2. **REVISÃO DA LITERATURA**.....07
3. **DISCUSSÃO**.....16
4. **CONCLUSÃO**.....18
5. **REFERÊNCIAS**.....19

1. Introdução

Caravelli foi o primeiro a introduzir o termo “mordida aberta” como uma classe separado do que já havia sido descrito por seus sucessores. O tratamento da mordida aberta anterior é um grande desafio para os ortodontistas, pois é um tipo de má oclusão onde existe um grande índice de recidiva. Ela pode ser dividida em mordida aberta dentária e mordida aberta esquelética. (PARKER, D.D.S.J.H., 1971)

Pacientes com mordida aberta dentária normalmente possuem alteração na postura lingual, o espaço vazio é um convite para a língua ocupá-lo. Existe sempre uma dúvida se foi a língua que causou a mordida aberta ou se a postura da língua mudou pela mordida aberta. (ARTESE, A. et al., 2011)

Em casos de mordida aberta esquelética, os pacientes podem apresentar dificuldades de vedamento labial e mudança no posicionamento da língua, pelo fato do terço inferior da face poder estar aumentado. Isso é um fator etiológico que tem sido negligenciado, mas é o que geralmente causa o elevado índice de recidiva. (ARTESE, A. et al., 2011)

Por isso em ambos os casos, o tratamento fonoaudiológico deve ser associado ao tratamento ortodôntico, para que assim se obtenha não só o sucesso como a estabilidade no tratamento realizado. (MACIEL, C.T.V. et al., 2005)

O tratamento se torna mais complexo quando essa má oclusão está associada a estrutura esquelética. Devendo utilizar métodos de compensação para mascarar o problema, quando se referir a discrepâncias leves, ou cirurgia ortognática, em casos de discrepâncias severas. (FARRET, M.M.; FARRET, M.M.B., 2013)

É muito comum a procura de tratamento desse tipo de má oclusão, apesar de sua prevalência ser pequena. Sendo assim os profissionais necessitam se esforçar para realizar um tratamento adequado, após verificar as causas (fatores) dessa má oclusão, e que se obtenha um resultado estável. (GREENLEE, G.M. et al., 2011)

Sendo assim o objetivo principal desse trabalho foi analisar os casos relatados em artigos científicos que ocorreram recidiva da mordida aberta anterior após o término do tratamento. Observando também se existe uma prevalência maior nos casos tratados com ou sem cirurgia ortognática.

2. Revisão da Literatura

Parker, J.H., 1971 diz que ortodontistas muitas vezes hesitam em intervir quando se trata de mordidas abertas auto-corretivas. Sendo que muitos dos casos de mordida aberta auto-corretivas registrados na literatura ocorram durante a transição de uma dentição mista para uma dentição permanente quando os dentes decíduos posteriores são perdidos.

Em 1986, Lansley, C.V. et al., realizaram um estudo de casos onde laçaram mão da cirurgia ortognática para correção da mordida aberta anterior. Foi relatado que a recidiva da mordida aberta anterior ainda pode ocorrer após a correção cirúrgica; podendo ser aparente logo após a operação ou em um estágio posterior. Esta recidiva tardia é rara e pode surgir após um período de um a dois anos após tratamento clínico aparentemente bem sucedido.

Em 1987, Lello, G. E., analisou casos de 10 pacientes com mordida aberta anterior que foram tratados com a combinação de osteotomia do tipo Le Fort 1 e divisão sagital bilateral do ramo mandibular na clínica de cirurgia maxilo-facial da Universidade de Zurique. Teve o objetivo de determinar a estabilidade do reposicionamento simultâneo da maxila e mandíbula nesses casos. Observou que essa técnica aparentemente é bem sucedida e estável, certamente preferível o reposicionamento da mandíbula individualizado.

Huang, G.J. et al., 1990, relatam que o tratamento ortodôntico da mordida aberta anterior consiste em mudanças dento alveolares e hábitos orais. E que uma possível explicação para as mordidas abertas anteriores são causadas pelo mal posicionamento da língua, sendo que esse fator etiológico não muda com o tratamento convencional ou cirúrgico. Sendo necessário uso de aparelhos que estimulem a mudança da postura lingual.

Em 2001, Swinnen, K. et al., realizaram um estudo através das cefalometrias de pacientes tratados cirurgicamente. Analisando o início do tratamento ortodôntico, o pré operatório, o pós operatório imediato, o pós operatório após aproximadamente

140 dias e um ano pós cirúrgico. Concluindo que os pacientes tratados apresentaram uma boa estabilidade óssea maxilar um ano após a cirurgia.

Çinsar, A. et al., 2007, analisaram as cefalometrias laterais pré e pós o tratamento de intrusão rápida de molares de 20 meninas e 10 meninos com Classe 1. Onde mordida aberta óssea ou dental anterior foram examinadas. Esse método se apresentou efetivo no fechamento da mordida e mudanças dentofaciais favoráveis apesar de ser um tratamento não cirúrgico em pacientes na fase de crescimento. E é um procedimento seguro e sem complicações que pode ser utilizado como intervenção precoce para correção da mordida aberta anterior esquelética.

Jensen, U.; Ruf, S., 2010, avaliaram o sucesso da combinação do tratamento ortodôntico com a cirurgia ortognática em 15 pacientes de 15 a 28 anos. Onde observou-se que o tratamento ortodôntico cirúrgico melhorou o overbite, mas um excelente tratamento vem com um overjet normal, sobreposição incisal, e contato interincisal que foi encontrado em apenas 40% dos pacientes. Entretanto, o futuro tratamento cirúrgico deve ser ajustado de acordo com cada paciente.

Em 2011, Greenlee, G.M. et al., realizaram um estudo para analisar a estabilidade do tratamento da mordida aberta anterior através da meta-análise. Onde observou-se que a estabilidade em ambos modos de tratamento foi superior a 75%. O pressuposto é que o tratamento não cirúrgico é muito menos estável, mas estudos mais controlados devem ser realizados para confirmar isso.

Artese, A. et al., 2011, classificaram o tratamento da mordida aberta anterior em basicamente três diferentes tipos de tratamento. Sendo esses: mudança de comportamento para eliminar hábitos ou funções atípicas, movimentação ortodôntica através da extrusão de anteriores ou intrusão de posteriores e o tratamento cirúrgico das bases ósseas. Segundo estudo, a difícil obtenção da estabilidade do tratamento da mordida aberta anterior é devido ao não conhecimento da verdadeira causa etiológica. É indicado analisar a postura da língua e se preciso corrigir para que o fator etiológico seja debelado e a estabilidade do tratamento seja garantida.

Figura 1 - Placa de Hawley com grade utilizada (A) para o tratamento do paciente até o estabelecimento de sobremordida normal (B).

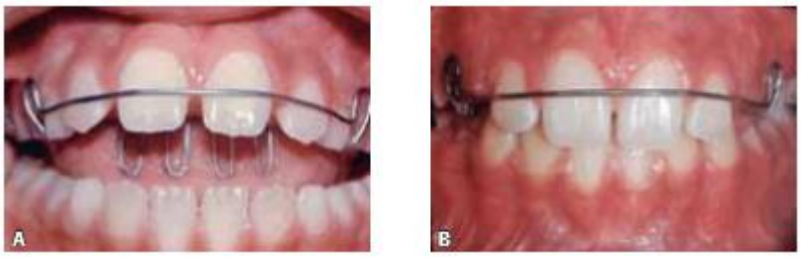

Fonte: Artese, A.; Drummond, S.; Nascimento, J. M.; Artese, F.; Critérios para o diagnóstico e tratamento estável da mordida aberta anterior. Dental Press J Orthod, 2011, 16(3): 136-61.

Figura 2 - Classificação para a postura da língua: (A) normal, (B) alta, (C) horizontal, (D) baixa e (E) muito baixa.

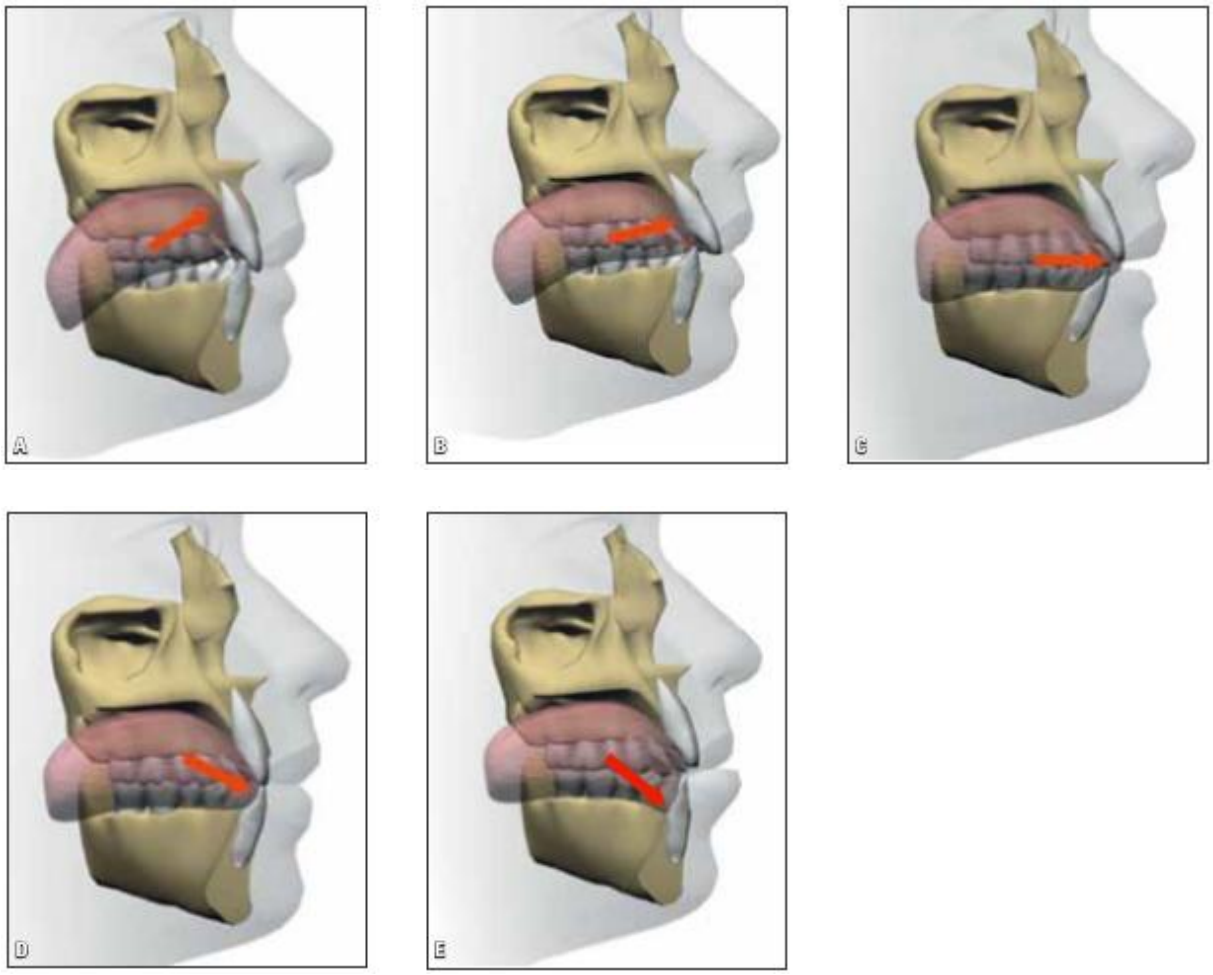

Fonte: Artese, A.; Drummond, S.; Nascimento, J. M.; Artese, F.; Critérios para o diagnóstico e tratamento estável da mordida aberta anterior. Dental Press J Orthod, 2011, 16(3): 136-61.

Em 2012, Teittinen, M. et al., fizeram um estudo com 24 pacientes adultos com mordida aberta anterior. Foram tratados usando o método cirúrgico ortodôntico: osteotomia do tipo Le Fort 1 seguida da autorrotação da mandíbula ou a combinação da osteotomia do tipo Le Fort 1 com a osteotomia mandibular. Fixação interna rígida foi utilizada em todos os pacientes para estabilizar as osteotomias. Concluíram que maxila apresentou moderada recidiva verticalmente e mandíbula apresentou tanto recidiva vertical como sagital, particularmente se ambos maxilares forem operados; overbite parece mais estável ou pode aumentar quando somente a maxila for operada; a mandíbula parece ser o “ponto fraco”, estabilidade mandibular é um fator de influência para a estabilidade da mordida aberta anterior corrigida pela operação somente da maxila ou de ambos maxilares; e pacientes com Classe II mordida aberta com discrepância sagital e excesso vertical tem alto risco de recidiva.

Em 2013, Escalona, E.E. et al., realizaram um estudo do caso de uma menina de 10 anos classe III esquelética e mordida aberta anterior. O tratamento foi composto por duas fases: correção da mordida cruzada e protração da maxila com a máscara facial e na dentição permanente nivelamento, alinhamento, e coordenação dos arcos com fechamento da mordida e intercuspidação. Observaram que uma intervenção precoce pode mudar o progresso de alguns pacientes. A correção da classe III deve ser realizada na dentição mista, especialmente se tiver mordida cruzada. Como em todo tratamento envolvendo elásticos intermaxilares, um cuidado especial e controle são necessários para não desviar o côndilo da fossa. A associação entre classe III e mordida aberta exacerba o problema. Em mordida aberta, mudanças no plano oclusal podem ajudar na correção e o método do arco segmentado é uma efetiva ferramenta quando usado para corrigir mordida aberta.

Jung, M.H. et al., 2013, reportaram um caso usando aparelhos fixos linguais e cirurgia para resolver a mordida aberta anterior e uma assimetria maxilar vertical, em paciente adulto Classe II. Ambos os arcos foram alinhados, linha média coordernada e um normal overjet e overbite foram obtidos. A panorâmica pós tratamento mostrou bom paralelismo geral da raiz sem evidência de reabsorção de raiz, o côndilo foi mantido sem nenhuma mudança significativa.

Figura 3 - Cefalometria do paciente pré e pós cirurgia

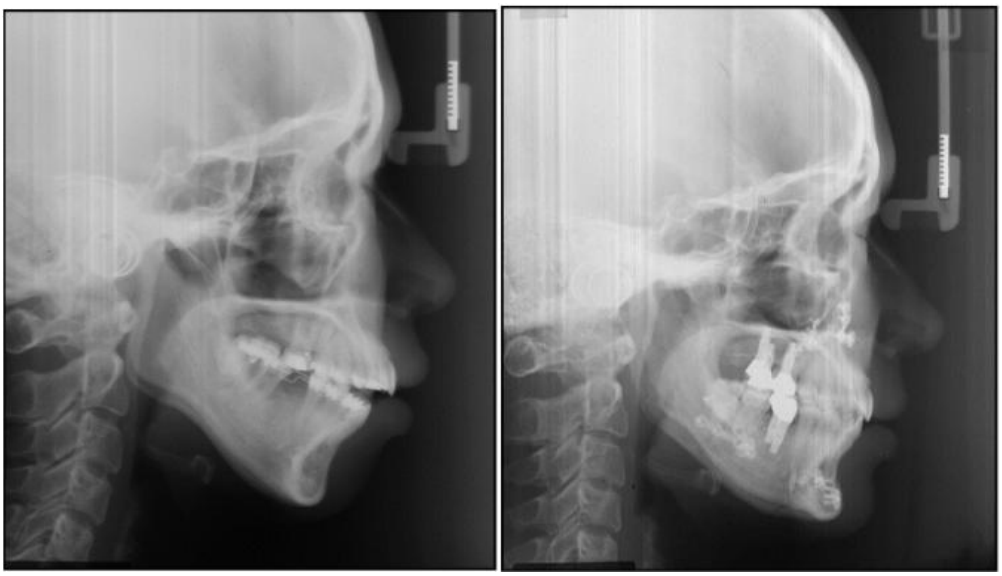

Fonte: Jung, M., Baik, U., Ahn, S.; Treatment of anterior open bite and multiple missing teeth with lingual fixed appliances, double jaw surgery, and dental implants. American Journal of Orthodontics and Dentofacial Orthopedics Volume 143, 2013.

Em 2013, Farret, M.M.; Farret, M.M.B. relataram um caso onde a mordida aberta esquelética foi tratada com a intrusão dos molares superiores utilizando mini-implantes. A utilização de somente um mini-implante em cada lado da maxila pode ser considerada uma abordagem conservadora, podendo ser utilizada em casos com pouca discrepância esquelética envolvida. Nesse caso também foi utilizado uma barra transpalatina modificada com o intuito de facilitar a intrusão dos molares, pela pressão da língua sobre o botão de acrílico. E esse caso mostrou um resultado sem recidiva analisado após dois anos.

Figura 4 - Fotos intrabucais iniciais (A), fotos durante a fase de intrusão dos molares com mini-implante e fechamento da mordida (B), e fotos finais após o tratamento (C).



Fonte: Farret. M. M.; Farret, M. M. B.; Retratamento de mordida aberta esquelética com intrusão dos molares superiores com mini-implantes. Rev Clín Ortod Dental Press. 2013; 12(1): 61-9.

Solano-Hernández, B. et al., 2013, descreveram que a etiologia da mordida aberta anterior pode ser atribuída a muitos fatores, mas na maioria é causada por um padrão de crescimento aberrante, o que implica uma rotação das mandíbulas ou uma excessiva erupção dos dentes posteriores. Foram analisados 9 artigos e em conclusão, a recidiva vertical é uma característica em um certo número de pacientes após o tratamento cirúrgico ortodôntico combinado, independentemente do tipo de cirurgia utilizada. Sendo que a recidiva esquelética é mais comum após cirurgia bimaxilar.

Em 2014, Kor, H.S., et al., realizaram um estudo para avaliar os casos de recidiva em pacientes classe III com mordida aberta anterior tratados com cirurgia ortognática bimaxilar. Após a análise de 29 pacientes, chegaram a conclusão de que procedimentos bimaxilares no sentido horário ou anti-horário do plano mandibular são relativamente estáveis na correção de classe III esquelética com mordida aberta anterior.

Lin, F., et al., 2014, reportaram um caso de um paciente adolescente com severa mordida aberta anterior devido a anquilose do incisivo central superior esquerdo após um trauma. Nesse caso o tratamento de escolha foi luxação cirúrgica com tração ortodôntica, que se mostrou uma abordagem eficaz nos casos em que o dente anquilosado é unirradicular e polpa viva. Entretanto, o resultado da tração ortodôntica não pode ser previsto na fase do tratamento clínico, e o monitoramento a longo prazo da estabilidade oclusal e manutenção da saúde periodontal são fatores cruciais na fase pós tratamento.

Blaehr, T.L., et al., 2014, avaliaram a estabilidade de pacientes com mordida aberta anterior tratados com osteotomia segmentada Le Fort I e fixação pós operatória com elásticos, com ou sem tala oclusal. Descreveram que para prevenir a recidiva e manter a estabilidade, uma fixação interna é importante. Assim esse estudo indicou que a fixação pós operatória por oito semanas não devem comprometer a estabilidade a curto prazo dos dentes e segmento anterior em osteotomia Le Fort I.

Figura 5 - Fixação interna rígida

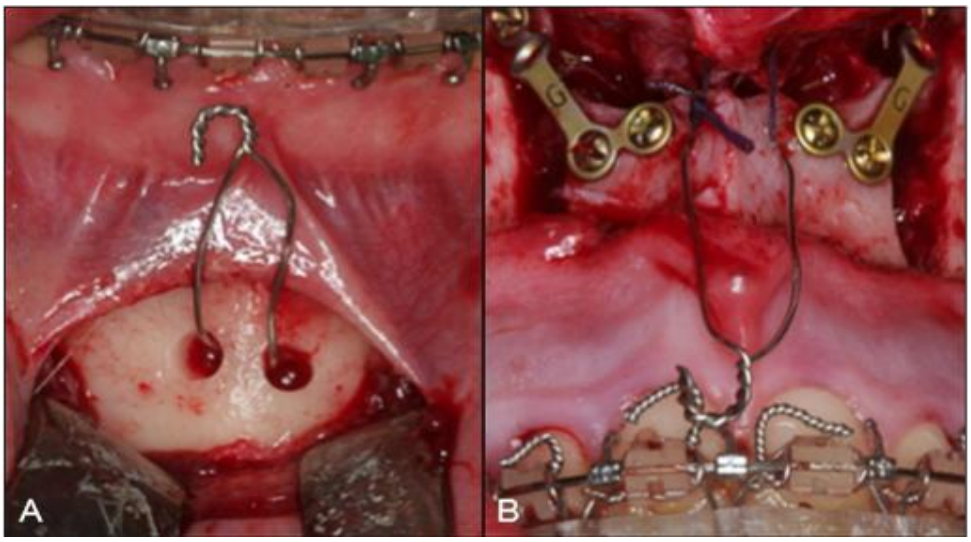

Fonte: Blaehr, T. L., et al.; Stability of the Anterior Maxillary Segment and Teeth after Segmental Le Fort I Osteotomy and Postoperative Skeletal Elastic Fixation With or Without Occlusal Splint. J Oral Maxillofac Res 2014 (jul-sep), vol. 5, nº 3, e. 4.

Em Dezembro de 2014, Ahn, H.W., et al., reportaram um caso onde a correção da assimetria facial e maxilar foi feita com corticotomia e cirurgia

ortognática. Primeiramente realizaram a corticotomia em ambos os lados com intrusão ortopédica imediata, após três meses a intrusão do segmento esquerdo posterior da maxila estava completo. A cirurgia somente da mandíbula obteve boa simetria facial, mesmo no terço médio da face. Concluindo que corticotomia maxilar combinada atingiu uma intrusão unilateral de molar e correção do plano oclusal, sendo que em alguns pacientes com assimetria facial requer uma cirurgia ortognática de ambos os maxilares.

Figura 6 - Fotografias do paciente pré cirurgia ortognática



Fonte: Ahn, H., et al.; Correction of facial asymmetry and maxillary canting with corticotomy and 1-jaw orthognathic surgery. American Journal of Orthodontics and Dentofacial Orthopedics, Volume 146, 2014.

Figura 7 - Fotografias do paciente pós cirurgia ortognática



Fonte: Ahn, H., et al.; Correction of facial asymmetry and maxillary canting with corticotomy and 1-jaw orthognathic surgery. American Journal of Orthodontics and Dentofacial Orthopedics, Volume 146, 2014.

Março de 2015, Salehi, P., et al., analisaram a estabilidade da correção da mordida aberta em fase de retenção durante a dentição permanente. Durante o tratamento, alguns fatores também foram avaliados por influenciarem a recidiva pós tratamento, como protocolo com extração e sem extração; o uso ou não de aparelhos removíveis e o tipo desses aparelhos. Não foram encontradas relação entre variações cefalométricas ou suas mudanças durante e pós tratamento da mordida aberta no presente estudo.

Pisani, l., et al., 2016, fizeram uma revisão sistemática do tratamento ortodôntico e ortopédico para mordida aberta anterior em dentição mista. A análise dos resultados sugeriu que o tratamento precoce foi eficaz para interceptar e reduzir a mordida aberta dento esqueletal, particularmente em casos com alteração na função. Concluindo que os critérios de diagnóstico para mordida aberta anterior devem ser padronizados, e as intervenções devem ser testadas para cada tipo: esquelética ou dental. Além das medidas cefalométricas, hábitos mastigatórios e respiratórios, crescimento maxilar e mandibular e análises faciais que também devem ser avaliadas para saber a validade das intervenções.

3. Discussão

A recidiva da mordida aberta anterior em muitos casos está relacionada aos hábitos que não mudaram, como a postura da língua. Ela deve ser corrigida para o tratamento ser efetivo. (Huang, G.J. et al.; Artese, A. et al., 2011). O não conhecimento do fator etiológico é o que influencia na estabilidade após a finalização do tratamento. (ARTESE, A. et al., 2011)

Um dos tratamentos de eleição para esse tipo de má oclusão é a cirurgia ortognática, a qual tende a dar um melhor resultado e mais estabilidade. (Lansley, C.V. et al., 1986). Lançaram mão da osteotomia do tipo Le Fort 1, mostrando uma efetividade melhor. (LELLO, G.E., 1987)

O estudo através das cefalometrias é um método de se avaliar a evolução e efetividade do tratamento. Essas radiografias mostram as mudanças ósseas e oclusais quando comparadas e feito as devidas análises. Pacientes tratados cirurgicamente e tratamentos precoces com intrusão de molares apresentam uma estabilidade maior. (SWINNEN, K. et al., 2001; ÇINSAR, A. et al., 2007)

A combinação ortodôntica cirúrgica demonstrou-se como uma opção de sucesso analisando os casos tratados (Jensen, U.; Ruf, S., 2010). Apesar de ambos os modos de tratamento resultarem em uma estabilidade relativa, o não cirúrgico ainda assim é menos estável (Greenlee, G.M. et al., 2011). Mesmo que após cirurgias bimaxilares seja mais comum ocorrerem recidivas (SOLANO-HERNÁNDEZ, B. et al., 2013)

Através de análises de resultados, observa-se que a estabilidade mandibular após uma osteotomia em pacientes com mordida aberta é de extrema importância. (Teittinen, M. et al., 2012). Por isso um tratamento precoce é idealizado, onde o paciente pode ser tratado antes do agravamento do problema, podendo mudar o progresso do desenvolvimento em alguns casos. (ESCALONA, E.E. et al., 2013)

Em pacientes adultos, onde não existe uma elevada discrepância óssea, um outro tipo de tratamento que pode ser adotado são os mini implantes para intrusão

de molar. Também é uma opção de escolha que resulta em uma boa estabilidade final. (FARRET, M.M.; FARRET, M.M.B., 2013)

Casos tratados com cirurgia bimaxilar e rotação horária ou anti-horária do plano mandibular se mostraram estáveis em pacientes classe III com mordida aberta anterior (Kor, H.S., et al., 2014). Mesmo sendo que essa associação exarceba o problema. (ESCALONA, E.E. et al., 2013)

Após a realização de uma cirurgia ortognática é de extrema importância uma boa fixação interna. São utilizadas mini placas e parafusos que mantém o osso na posição desejada para regeneração. Isso faz com que se obtenham um bom resultado, assim como uma estabilidade desejada. (BLAEHR, T.L., et al., 2014)

O importante para o correto tratamento é o diagnóstico, assim pode-se lançar mão do correto tratamento a se realizar, que resultará num melhor resultado e uma melhor estabilidade. E sempre que possível tratar precocemente o problema ajuda a reduzir o tempo e não deixá-lo agravar. (PISANI, l., et al., 2016).

4. Conclusão

Não existe um padrão para o tratamento da mordida aberta anterior. Vale ressaltar que o que influencia a estabilidade final é identificar a causa etiológica do problema, para assim poder intervir como for necessário, e o planejamento correto individualizado para cada pessoa. Após revisar a literatura observa-se que os casos de recidiva descritos ocorreram por algum desses motivos.

Assim vemos a importância do profissional de se dedicar para realizar um correto diagnóstico e saber tratar cada caso. Lembrando que muitas vezes precisará trabalhar em conjunto com outros especialistas, no caso ortodontistas e bucomaxilo facial. Buscando sempre obter um resultado estável.

A associação do tratamento fonoaudiológico também é de extrema importância, pois a terapia miofuncional oral trabalhará na posição da língua durante a deglutição, a fala e quando em repouso. Resultando assim em um tratamento completo e efetivo.

5. Referências

Ahn, H., et al.; Correction of facial asymmetry and maxillary canting with corticotomy and 1-jaw orthognathic surgery. American Journal of Orthodontics and Dentofacial Orthopedics, Volume 146, 2014.

Artese, A.; Drummond, S.; Nascimento, J. M.; Artese, F.; Critérios para o diagnóstico e tratamento estável da mordida aberta anterior. Dental Press J Orthod, 2011, 16(3): 136-61.

Blaehr, T. L., et al.; Stability of the Anterior Maxillary Segment and Teeth after Segmental Le Fort I Osteotomy and Postoperative Skeletal Elastic Fixation With or Without Occlusal Splint. J Oral Maxillofac Res 2014 (jul-sep), vol. 5, nº 3, e. 4.

Çinsar, A.; Alagha, A. R.; Akyalçin, S.; Skeletal Open Bite Correction with Rapid Molar Intruder Appliance in Growing Individuals. Angle Orthodontics, Vol 77, nº 4, 2007.

Espinar-Escalona, E., et al.; The segmented arch approach: A method for orthodontic treatment of a severe Class III open-bite malocclusion. American Journal of Orthodontics and Dentofacial Orthopedics, Volume 143, 2013.

Farret, M. M.; Farret, M. M. B.; Retratamento de mordida aberta esquelética com intrusão dos molares superiores com mini-implantes. Rev Clín Ortod Dental Press. 2013; 12(1): 61-9.

Greenlee, G. M., et al.; Stability of treatment for anterior open-bite malocclusion: A meta-analysis. American Journal of Orthodontics and Dentofacial Orthopedics, Vol 139, 2011.

Huang, G. J., et al.; Stability of anterior openbite treated with crib therapy. The Angle Orthodontist, Vol. 60, nº1.

Jensen, U., Ruf, S.; Success rate of anterior open-bite orthodontic-orthognathic surgical treatment. American Journal of Orthodontics and Dentofacial Orthopedics Volume 138, Number 6.

Jung, M., Baik, U., Ahn, S.; Treatment of anterior open bite and multiple missing teeth with lingual fixed appliances, double jaw surgery, and dental implants. American Journal of Orthodontics and Dentofacial Orthopedics Volume 143, 2013.

Kor, H. S.; Yang, H. J.; Hwang, S. J.; Relapse of skeletal class III with anterior open bite after bimaxillary orthognatic surgery depending on maxillary posterior impaction and mandibular counterclockwise rotation. Journal of Cranio-Maxilo-Facial Surgery 42 (2014) e230-e238.

Lansley, C. V., et al.; Relapse Following Surgical Treatment of Anterior Open Bite. British Journal of Oral and Maxilofacial Surgery (1986) 24, 391-404.

Lello, G. E.; Skeletal Open Bite Correction by Combined Le Fort I Osteotomy and Bilateral Sagittal Split of the Mandibular Ramus. J. Cranio-Max.-Fac. Surg. 15 (1987) 132-136.

Lin, F., et al.; Orthodontic treatment of severe anterior open bite and alveolar bone defect complicated by na ankylosed maxillary central incisor: a case report. Head & Face Medicine 2014, 10:47.

Maciel, C. T. V.; Leite, I. C. G.; Aspectos etiológicos da mordida aberta anterior e suas implicações nas funções orofaciais. Pró-Fono Revista de Atualização Científica, Barueri (SP), v. 17, n. 3, p. 293-302, set.-dez. 2005.

Parker, D. D. S. J. H.; The Interception of the Open Bite in the Early Growth Period. Vol. 41, nº 1, 1971.

Pisani, L., et al.; Systematic review for orthodontic and orthopedic treatments for anterior open bite in the mixed dentition. Progress in Orthodontics, p. 1-14.

Salehi, P.; Pakshir, H. R.; Hoseini, S. A. R.; Evaluating the Stability of Open Bite Treatments and Its Predictive Factors in the Retention Phase during Permanent Dentition. J Dent Shiraz Univ Med Sci., March 2015; 16(1): 22-29.

Solano-Hernández, B., et al.; Combined Orthodontic and Orthognathic Surgical Treatment for the Correction of Skeletal Anterior Open-Bite Malocclusion: A Systematic Review on Vertical Stability. J Oral Maxillofac Surg 2013.

Swinnen, K., et al.; Skeletal and dentoalveolar stability after surgical-orthodontic treatment of anterior open bite: a retrospective study. European Journal of Orthodontics 23 (2001) 547-557.

Teittinen, M., et al.; Long-term stability of anterior open bite closure corrected by surgical-orthodontic treatment. European Journal of Orthodontics 34 (2012) 238-243.