FACULDADE DE SETE LAGOAS

FACSETE

CINTHIA NAZARETH RODRIGUES E LIMA BASTOS

BICHECTOMIA

BELO HORIZONTE
2021

CINTHIA NAZARETH RODRIGUES E LIMA BASTOS

BICHECTOMIA

Monografia apresentada ao curso de Especialização Lato Sensu da Faculdade de Sete Lagoas FACSETE como requisito parcial para conclusão do Curso de Harmonização Orofacial.

Orientador: Allyson Fonseca

BELO HORIZONTE
2021

Lima, Cinthia Nazareth Rodrigues e Lima Bastos

Bichectomia - Cinthia Nazareth Rodrigues e Lima Bastos. - 2021.

31 f : il.

Orientadora: Allyson Fonseca

Monografia (especialização) - Faculdade de Tecnologia de Sete Lagoas, 2021.

Curso: Harmonização Orofacial

1. Tecido adiposo 2. Cirurgia bucal.

I. Título

II. Orientadora

Monografia intitulada "Bichectomia" de autoria da aluna Cínthia Nazareth Rodrigues e Lima Bastos, aprovada pela banca examinadora constituída pelos seguintes professores:

Allyson Fonseca
Orientador

Marcela Thebit
Coorientador

BELO HORIZONTE
2021

DEDICATÓRIA

Dedico esta monografia a minha princesa Maria Clara, tudo pra você e por você! Ao meu marido Felipe pela paciência, compreensão e carinho e por cuidar tão bem da nossa filha nos momentos em que tive que me ausentar. A Andréia, pela dedicação, empenho e carinho com a pessoa mais importante da minha vida, minha “Lili” e por cuidar tão bem do meu lar.

AGRADECIMENTOS

A Deus.

A meu orientador, pela dedicação e apoio.

Aos professores e convidados, pela excelência e carinho.

Aos colegas, pela parceria.

Aos meus familiares pelo incentivo e apoio.

“A mente que se abre a uma nova ideia

jamais voltará ao seu tamanho original”.

Albert Einstein

RESUMO

O objetivo deste estudo foi realizar uma revisão da literatura sobre a Bichectomia quanto a anatomia, análise facial, técnica cirúrgica, acidentes e complicações e descrever um relato de caso clínico. Verificou-se que a bichectomia é um procedimento cirúrgico relativamente simples e rápido de remoção da bola de Bichat, uma massa esférica de gordura encapsulada, situada no terço médio da face, tornando o rosto mais arredondado. Sua principal função é mecânica, pois encontra-se localizada entre dois músculos faciais ajudando nos movimentos de mastigação e sucção, o que a torna mais importante na infância. A bichectomia é indicada com finalidade estética e/ou funcional para melhorar o formato facial ao diminuir a projeção das bochechas, conforme visto na estética facial da paciente do caso clínico relatado. Contudo, o cirurgião responsável deve possuir experiência e ter o conhecimento deste sítio anatômico e orientar o paciente a respeito das reais expectativas quanto à realização do procedimento, além de possíveis complicações resultantes do ato cirúrgico como lesões aos ramos bucais do nervo facial, edema, equimose, enfisema submucoso, infecção, lesão traumática ao ducto parotídeo e trismo.

Palavras-chave: Tecido adiposo; cirurgia bucal; bola de bichat.

ABSTRACT

The aim of this study was to review the literature on Bichectomy regarding anatomy, facial analysis, surgical technique, accidents and complications and describe a clinical case report. Bichectomy was found to be a relatively simple and quick surgical procedure to remove the Bichat ball, a spherical mass of encapsulated fat, located in the middle third of the face, making the face more rounded. Its main function is mechanical, as it is located between two facial muscles that help in chewing and sucking movements, becoming more important in childhood. It is indicated for aesthetic and/or functional purposes to improve the facial shape by decreasing the projection of the cheeks, as seen in the improvement of the patient's facial aesthetics in the reported clinical case. However, the responsible surgeon must have experience and have knowledge of this anatomical finding and guide the patient about the real expectations regarding the procedure, in addition to possible complications resulting from the surgical act, such as lesions to the oral branches of the facial nerve, edema, ecchymosis, submucosal emphysema, infection, traumatic injury to the parotid duct and trismus.

Keywords: Adipose tissue; oral surgery; bichat ball.

LISTA DE FIGURAS

Figura 1 - (A) Vista frontal do corpo adiposo da bochecha em dimensões normais. (B) Vista lateral do corpo adiposo da Bochecha notando-se localização sobre o músculo bucinador e a frente da borda anterior do músculo masseter.....16
Figura 2 - Localização da bola de Bichat.....17
Figura 3 - Anestesia terminal infiltrativa do nervo bucal.....22
Figura 4 - Local correto para incisão.....22
Figura 5 - Incisão da mucosa e submucosa.....23
Figura 6 - Divulsão do músculo bucinador.....23
Figura 7- Retirada do coxim gorduroso de Bichat.....24
Figura 8 - Coxins gordurosos de Bichat.....24
Figura 9 - Sutura do acesso com fio reabsorvível.....25
Figura 10- Imagem final após 3 meses…….....25

SUMÁRIO

1 INTRODUÇÃO.....11

2 PROPOSIÇÃO.....13

3 REVISÃO DA LITERATURA.....14

3.1 Anatomia.....14
3.2 Análise facial.....17
3.3 Técnica cirúrgica.....19
3.4 Acidentes e complicações.....20
3.5 Relato de caso.....21

4 DISCUSSÃO.....26

5 CONCLUSÃO.....28

REFERÊNCIAS.....29

1 INTRODUÇÃO

A cirurgia cosmética está consciente dos diferentes aspectos psicológicos que interferem na saúde do paciente, tais como congênita, adquirida e as perturbações que sofre a beleza ideal do paciente, que podem estar associadas ou não, ao envelhecimento. Dentro da cirurgia facial, encontra-se a cirurgia estética de bochechas que corrige alguns problemas do envelhecimento que ocorre precocemente na face, dando uma solução para estes problemas e melhora a estética do paciente (SANCHEZ-RODRIGUES, 2007).

A cirurgia estética de bochechas é definida como um grupo de técnicas que evoluíram dentro da cirurgia facial, sendo as mais utilizadas a Bichectomia, redução do coxim gorduroso de Bichat; outra muito semelhante é a Bichatoplastia, que permite a ressecção do saco; ambas são muito utilizadas em pessoas que têm rostos muito volumosos. Da mesma forma, a lipoimplantação que é realizada em pessoas que têm depressões faciais e requerem mais volume e contorno no rosto e são o produto de patologias adquiridas ou por processos fisiológicos como o envelhecimento (MONREAL, 2011).

A bichectomia é o procedimento de remoção da bola de Bichat ou "buccal fat pad", tem o nome devido ao anatomista francês Marie François Xavier Bichat (1771-1802), que descobriu que a estrutura é um tecido gorduroso localizado na região das bochechas na frente do músculo masseter e superficial ao músculo bucinador. É uma cirurgia usualmente estética com o objetivo de melhorar o formato facial por meio da diminuição da projeção das bochechas (CEPEDA *et al.,* 2019).

Anatomicamente as bolas de bichat são limitadas: na sua parte superior pelo sulco infraorbital e o arco zigomático, a parte inferior é a aresta inferior da mandíbula. A linha do meio é limitada pela prega nasogeniano e labiogeniano enquanto lateralmente representa a região pré-auricular. Dentro desta região e abaixo do malar, está localizada o coxim gorduroso de Bichat, que é o acúmulo de tecido adiposo localizado entre o músculo masseter e músculo bucinador, que

age como um bloco de lubrificação para músculos adjacentes durante movimentos de mastigação. Embora esteja presente em todas as pessoas, estes depósitos de ácidos graxos variam por aumento ou deficiência de desenvolvimento, dando ao rosto um aspecto volumoso ou deprimido, respectivamente (PEREZ *et al*., 2013).

Desta forma, o procedimento da bichectomia está relacionado ao conceito de "inversão do triângulo da juventude", o que pode aumentar a beleza. Esse conceito é definido por uma aparência facial angular, resultante de um rosto mais magro com uma alta região malar. É realizada por meio de uma incisão intraoral de 1 a 2 cm, ao nível do segundo molar superior, de modo que nenhuma cicatriz visível permaneça. É realizada sob anestesia local, com ou sem sedação (MOURA, SPIN*,* 2019).

Entre as possíveis complicações decorrentes do procedimento, pode ocorrer paralisia do nervo facial, secção acidental do ducto de Stenon, assimetria facial, infecção ou hematoma. Durante o procedimento existe também o risco de lesão nervosa; o ramo bucal do nervo facial tem dois tipos de interlocação do ramo bucal do nervo facial e da almofada de gordura. Existe o tipo I, no qual os ramos cruzam superficialmente a almofada de gordura bucal (73,7% dos casos), e o tipo II, em que dois ramos passam pela extensão bucal da gordura bucal (26,3% dos casos). Portanto, há uma probabilidade de 26,3% de lesão no ramo bucal durante a remoção total da almofada de gordura (COHEN, FIREMAN*,* 2017).

2 PROPOSIÇÃO

O objetivo deste estudo foi realizar uma revisão da literatura sobre a Bichectomia com relação a anatomia, análise facial, técnica cirúrgica, acidentes e complicações e descrever um relato de caso clínico.

3 REVISÃO DE LITERATURA

3.1 Anatomia

De acordo com os estudos de Wolford *et al.* (1981), Heister, em 1732, foi o primeiro a mencionar o corpo adiposo da bochecha, considerando-o como uma estrutura de natureza glandular e chamando-a de glândulas molares, porém, quem reconheceu a sua morfologia verdadeira foi Bichat, em 1802, enquanto Scammon, em 1919, o descreveu como parte da anatomia do corpo. O corpo adiposo, por muitos anos, possuiu uma limitada importância clínica e usualmente considerado um incômodo anatômico pelo encontro acidental com essa estrutura durante várias operações no espaço pterigomandibular ou após os ferimentos na região maxilofacial.

O primeiro relato descrito foi de Egyedi (1977) sobre o uso dessa massa gordurosa para reconstrução oral utilizando-a na forma de enxerto pediculado para fechamento de defeitos maxilares pós-cirúrgico em quatro casos, recomendando-se também cobri-lo com enxerto de pele.

Ainda que, o primeiro estudo detalhado da anatomia do corpo adiposo da bochecha, seu suprimento vascular, descrevendo a técnica operatória utilizada e seus resultados clínicos após verificação em 12 casos de reconstrução de defeitos cirúrgicos na cavidade oral foi realizado por Tidman *et al.* (1986). Relataram também a não necessidade do uso do enxerto de pele porque ele é prontamente epitelizado dentro de duas a três semanas.

Posteriormente, Vuillemin *et al.* (1988) utilizaram a referida estrutura como uma aleta para cobrir enxertos ósseos em oito casos de reconstrução de defeitos cirúrgicos maxilares com a utilização de parte da crista ilíaca, mas não funcionou como bom recipiente adicional para isolar o enxerto ósseo de seqüestro.

A anatomia, inervação e vascularização do corpo adiposo da bochecha foi estudada por Stuzin (1989) que também investigou a sua aplicação clínica na reconstrução de defeitos orofaciais. Sendo que, Ho (1989) relatou resultados

com sucesso do uso do corpo adiposo da bochecha (almofada gorda oral) na reconstrução de defeitos no palato e bochecha.

Em seguida, Stuzin *et al.* (1990) relataram sobre os achados anatômicos depois da dissecação de 12 corpos adiposos em seis espécies e concluíram que esta estrutura anatômica serve para preencher o espaço mastigatório, separar os músculos mastigatórios uns dos outros e do ramo mandibular e zigomático, além do seu uso em cirurgia estética. Desta forma, Baumann e Ewers (2000) salientaram que o corpo adiposo pode ser usado para reconstrução de defeitos causados por tumor-T2, devido a sua expansão. É muito útil como camada oral no fechamento de fístulas e também para cobrir o enxerto ósseo no aumento da crista alveolar, melhorando assim, a situação para implantes dentais.

Com relação ao peso médio do corpo adiposo da bochecha, Stuzin (1990) reportou ainda que é em torno de 9,3 gramas com volume de 9,6 mililitros. Tidemen *et al.* (1995) afirmaram que o tamanho desta estrutura é constante em diferentes pessoas com diferentes pesos.

As investigações realizadas por Xiao *et al.* (1999) nos estudos de imagem demonstraram também que o crescimento de almofada de gordura bucal é significativo entre as idades de dez e vinte anos, aumentando a partir de 4000 mm^3 a 8000 mm^3. Durante os próximos trinta anos, a almofada de gordura bucal declina para 7000 mm^3. Já Teixeira *et al.* (2001) relataram que o corpo adiposo da bochecha é bem desenvolvido nos primeiros anos de vida e atribuíram esse desenvolvimento ao ato de sucção do mamilo, durante a amamentação, impedindo que as bochechas se colapsem. Além disso, esta estrutura possui uma função puramente mecânica, servindo como coxim para facilitar a movimentação de um músculo em relação a outro, trabalhando em um meio escorregadio e frouxo e contribuindo também na morfologia externa da face. Posteriormente, Hwang *et al.* (2005) descreveram a inter-relação anatômica entre o tecido adiposo bucal, os ramos bucais do nervo facial e o ducto parotídeo. Dezenove hemifaces de cadáveres Coreanos, 11 do sexo masculino e 8 do sexo feminino, foram fixados em solução de formaldeído a 10% foram dissecados. Encontraram uma média de 3,6 de ramos bucais do nervo facial foi encontrada.

Segundo as investigações de Di Dio (2002), o corpo adiposo da bochecha é uma massa esférica de gordura, encapsulada por uma fina camada de tecido conjuntivo, situada externamente ao músculo bucinador e a frente da margem

anterior do músculo masseter. Estende-se para trás e para cima, invade a fossa infratemporal, relacionando-se com a maxila, com músculos pterigóideos e músculos temporais, além de separá-los de seus músculos vizinhos. Está situado superficialmente à fáscia que cobre o músculo bucinador e que confere às bochechas o seu contorno arredondado, particularmente em lactentes, conforme Figuras 1 e 2.

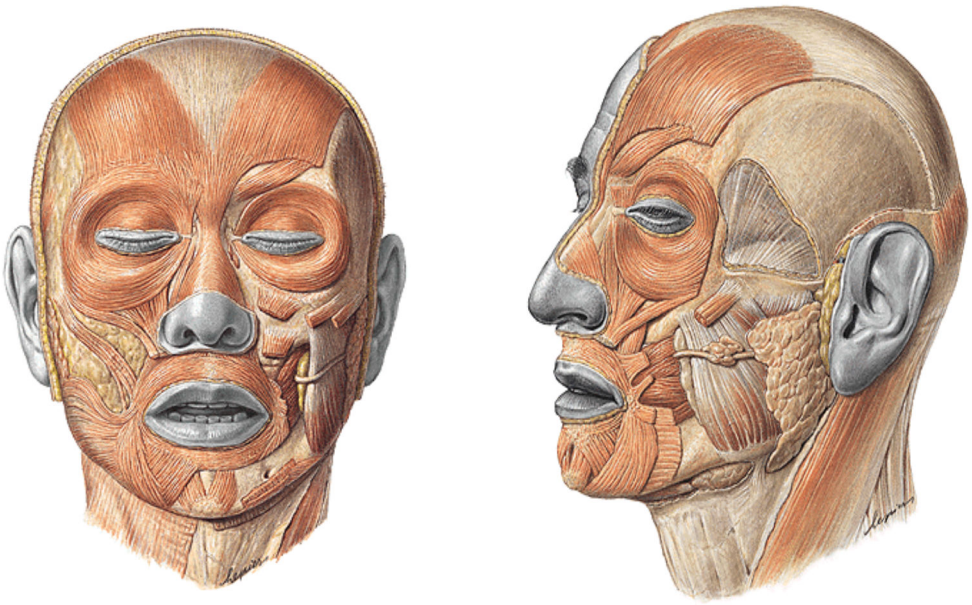

A B

Figura 1 - (A) Vista frontal do corpo adiposo da bochecha em dimensões normais. **(B)** Vista lateral do corpo adiposo da Bochecha notando-se localização sobre o músculo bucinador e a frente da borda anterior do músculo masseter.
Fonte: Bernardino *et al*. (2008).

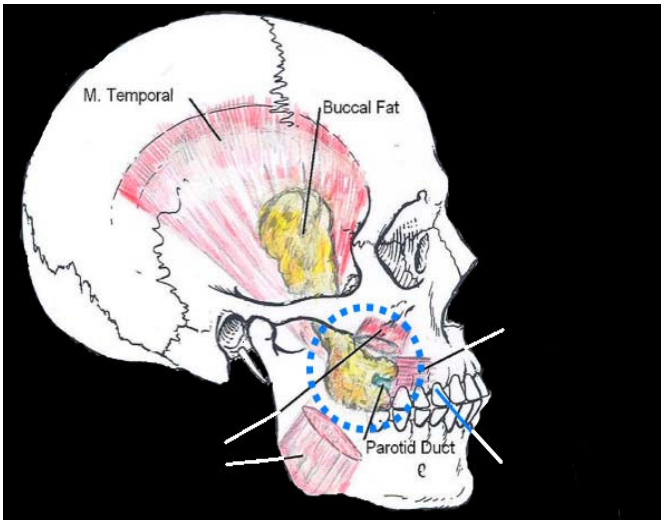

Figura 2 - Localização da bola de Bichat.
Fonte: Bernardino *et al*. (2008).

Anatomicamente, a massa adiposa consiste em um corpo central e quatro extensões: oral, pterigoidal, superficial e temporal profundo. O corpo principal encontra-se profundamente ao longo da parte posterior da maxila e das fibras posteriores do bucinador enquanto que a extensão da porção pterigoidal localiza-se profundamente do lado medial do ramo mandibular e nas superfícies laterais dos músculos pterigoideos medial e lateral, sendo a porção oral a mais usada para reconstrução oral. Esta estrutura possui três fontes de irrigação: artéria maxilar, artéria temporal superficial e artéria facial.

Histologicamente, o corpo adiposo é composto do mesmo tipo de gordura de outras partes do corpo, embora não seja consumido em casos de emagrecimento como acontece em outras regiões (MADEIRA, 2001).

3.2 Análise facial

Os resultados da remoção do coxim gorduroso de Bichat tendem a variar devido a diferença de anatomia facial e volume do coxim adiposo de acordo com os estudos de Jackson (2003). Em alguns pacientes os resultados são bons, mas em outros pacientes - especialmente aqueles com faces redondas, em quem a melhoria é mais desejada, os resultados podem ser decepcionantes. Em face redonda ou em homens que desejam uma face bem-esculpida, os resultados da

remoça do coxim gorduroso da bochecha pode ser otimizada através de aumento da região malar. A concavidade na bochecha, juntamente com o aumento da área zigomática, pode fornecer um destaque dramático para a bochecha. O aumento da bochecha com grânulos de hidroxiapatita pode ser realizado antes de remover o coxim gorduroso de Bichat.

A bichectomia é indicada para pessoas com rosto redondo e também para aquelas que objetivam um rosto mais jovem, com destaque para as maçãs do rosto, puramente com finalidade estética segundo Bernardino Júnior *et al.* (2008). Quando um rosto parece muito largo ou redondo, isto pode ser devido ao acúmulo de gordura nas bochechas. O volume desta gordura não está necessariamente relacionado com o peso do corpo, e é por isso que muitas pessoas magras podem ter um rosto alargado e de espessura que não corresponde ao seu peso corporal. Esta estrutura anatômica tem grande importância na definição do contorno facial na parte do meio inferior e, embora todas as pessoas possuam, em alguns casos estas almofadas desenvolvem de maneira exagerada, resultando em um rosto muito redondo e volumoso.

A técnica da retirada da Bola de Bichat produz resultados surpreendentes para simetria facial ao reduzir a plenitude das bochechas, dando maior luminosidade e eminência a face, como foi afirmado por Vallejo (2009).

De acordo com os estudos de Diana e Carol (2014), a bichectomia é o procedimento cirúrgico que remove ou desseca a Bola de Bichat, devido ao fato de sua proporção não estar em conformidade com o seu corpo. Embora, como regra geral, esse procedimento é realizado em pessoas com rosto redondo e também aqueles que aspiram um rosto mais jovem, destacando o malar através do malarplastia em cirurgia cosmética.

3.3 Técnica cirúrgica

Existe uma convicção de que o conhecimento da rara variação anatômica em muito auxiliará os profissionais das áreas de anatomia humana, cirurgia e traumatologia bucomaxilo facial, cirurgiões plásticos e cirurgiões de cabeça e

pescoço na elucidação de um diagnóstico preciso e na segurança das intervenções realizadas nesta região.

A técnica utilizada por Jackson (2003) executa o aumento da bochecha com grânulos de hidroxiapatita que pode ser realizado antes de remover o coxim gorduroso de Bichat. Assim, primeiro determina-se qual o resultado que o paciente pretende alcançar e marca-se a área desejada de destaque. Através de uma incisão no sulco bucal superior, disseca-se até a região zigomática, onde o periósteo é elevado. Quando se cria essa bolsa adequada, indica-se preenchê-la com o volume necessário de grânulos de hidroxiapatita. É importante que o ponto de entrada seja tão pequeno quanto possível e que a cavidade periosteal seja mantida no tamanho exato necessário. Não é necessário fechar a bolsa; pode-se então remover a bola adiposa da bochecha. A bola adiposa da bochecha é modificada de alguma forma em cerca de 5% dos meus pacientes que se apresentam para a cirurgia estética facial. O procedimento para remover o coxim de gordura é extremamente simples e deve ser praticamente isento de complicações.

Para o procedimento cirúrgico, utilizado por Diana e Carol (2014), deve-se realizar anteriormente a anestesia local, incisões intraorais cujo comprimento não é mais do que 1 cm; que irá impedir a formação de cicatrizes visíveis. Imediatamente após da dissecação, cauteriza-se e usando material reabsorvível e pinças de Kelly-Adson, é extraído de maneira parcial e atraumática o coxim gorduroso de Bichat. Esta é uma cirurgia ambulatorial, a recuperação é feita em casa, apresentando nos primeiros dias de pós-operatório, aumento de volume nas bochechas com pouca presença de dor. Durante o tempo de recuperação é recomendada uma dieta leve, evitar esforços físicos e a exposição ao sol, sugerindo a aplicação de gelo por vinte minutos para alguns dias. Após 15 a 21 dias, o rosto é harmonioso e o resultado final pode ser observado nos três meses após a cirurgia.

A técnica utilizada para a cirurgia de remoção de parte do corpo adiposo da bochecha como tratamento estético-funcional realizado por Brasil *et al.* (2016) foi de orientar o cirurgião na atuação nesta região anatômica e a sequência de execução cirúrgica. Assim, o profissional deve atentar-se as estruturas anatômicas de reparo, em especial para o acesso cirúrgico, no qual a localização do ducto da glândula parótida é a principal visualização. A incisão deve ser

realizada logo abaixo do ducto e ligeiramente à frente ou atrás do mesmo, com aproximadamente 1,5 cm na sua maior extensão. A divulsão dos planos anatômicos deve prosseguir delicadamente, tendo em vista que estruturas nobres tais como ramos da artéria facial, maxilar e do nervo facial encontram-se nas imediações. Uma pinça de apreensão de tecidos moles é utilizada para deslocar o corpo adiposo e inicialmente, a cápsula fibrosa que o envolve é delicadamente incisionada. Movimentos circulares são realizados e assim grande parte da bola de Bichat é removida, em que seu volume total é aproximadamente 9,6 mL e o cirurgião deve limitar-se a remoção de no máximo 2/3 do volume total. O controle do volume da remoção pode ser mensurado com o auxílio de seringa luer. Concluíram que, existe uma importância do conhecimento anatômico e dos passos da técnica para que o profissional dentista possua a sensibilidade da técnica cirúrgica.

3.4 Acidentes e complicações

Dois casos de pós-trauma a formação de cicatriz onde foi usado o enxerto com o corpo adiposo da bochecha foi reportado por Loh e Loh (1991). Devido a sua localização anatômica, os principais defeitos que devem ser reconstruídos pela massa adiposa são: defeitos maxilares da área de pré-molar a túber da maxila, palato duro e mole até a borda alveolar, bochecha e fossa tonsilar.

A utilização dessa estrutura em enxerto ósseo antes da realização de radioterapia não foi recomendada por Rapidis *et al.* (2000).

Foi ressaltado por Vallejo (2009) os riscos cirúrgicos envolvidos neste procedimento como: uma inadequada incisão pode levar a estenose do ducto parotídeo; paralisia transitória; lesão Nervo Facial (ramos Bucal e Zigomático) e trismo.

Para Hwang *et al.* (2005), existe uma chance de 26,3% de dano ao ramo bucal durante a remoção total do tecido adiposo bucal.

Sendo que, Tânia e Paola (2014) mencionaram outros riscos mais comuns e complicações durante e após o processo cirúrgico como: 1) Hematomas que ocorrem mais frequentemente nas 24 horas após a cirurgia, que podem ser decorrentes do tratamento da pele durante o procedimento ou

fragilidade capilar de cada pele, porém em alguns casos ela é associada ao uso de drogas como a aspirina, sangue diluentes ou processos tais como hipertensão arterial sistêmica. 2) Infecções: que ocorrem com menos freqüência e são apresentadas durante a primeira semana pós-operatória, estar alerta para a presença de eritema perto da região. Da mesma forma que você deve ver a presença de cicatrização retardada e implacável dor que pode estar indicando a presença de uma doença. 3) Ocorre necrose em casos excepcionais, especialmente em fumantes, que pelo seu hábito, evitar adequada cicatrização de feridas incisional; nesses pacientes deve se ter muito cuidado pois um hematoma pode causar necrose do tecido circundante. 4) Algumas lesões do nervo: Se menor será parestesia por algumas semanas ou meses. Se a lesão for grave será parestesia permanente ou mesmo de paralisia pela lesão em qualquer ramo motor.

3.5 Relato de caso

Para a ilustração da técnica, foi apresentado um caso clínico de um paciente do sexo feminino, 21 anos de idade, leucoderma, que apresentava um excesso de volume na região geniana bilateralmente que a incomodava esteticamente.

Foi realizada inicialmente, com uma agulha longa a anestesia terminal infiltrativa dos nervos bucal utilizando Lidocaina a 2% (Figura 3).



Figura 3 - Anestesia terminal infiltrativa do nervo bucal.

A incisão foi realizada logo abaixo do ducto e ligeiramente à frente ou atrás do mesmo, com aproximadamente 1,5 cm na sua maior extensão. Assim, foi realizado pequena incisão com a lâmina de bisturi n.15 em tecido mole situado no aspecto mais inferior do arco zigomático entre 1º molar superior e 2º molar ysuperior de aproximadamente 3 cm para ter acesso a gordura de Bichat (Figuras 4 e 5).



Figura 4 - Local correto para incisão.



Figura 5 - Incisão da mucosa e submucosa.

Posteriormente, foi realizada uma divulsão dos planos anatômicos foi realizado com uma tesoura fina e hemostática de ponta romba através do músculo bucinador, até a visualização do coxim gorduroso de Bichat (Figura 6).

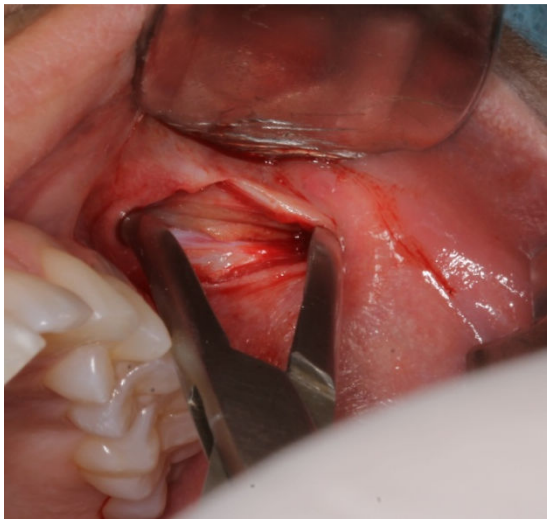

Figura 6 - Divulsão do músculo bucinador.

Uma pinça hemostática foi utilizada para deslocar o corpo adiposo e inicialmente, a cápsula fibrosa que o envolve foi delicadamente incisada. Movimentos circulares foram realizados e assim grande parte das bolas de Bichat foi removida (Figuras 7 e 8). A seguir foi realizada a sutura do acesso com fio reabsorvível (Poliglecaprone) (Figura 9).

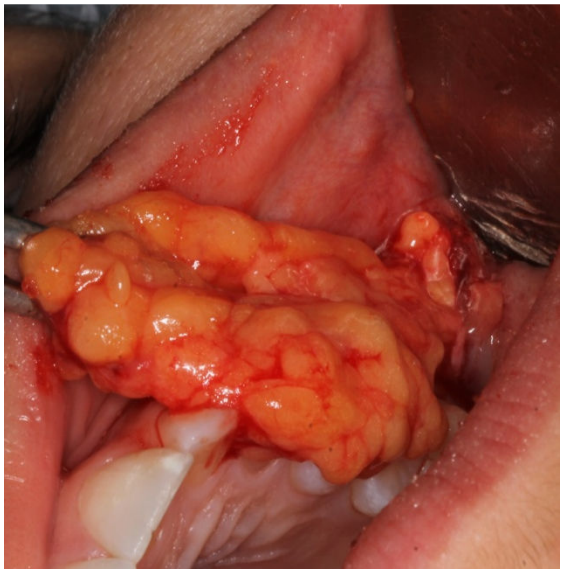

Figura 7- Retirada do coxim gorduroso de Bichat.

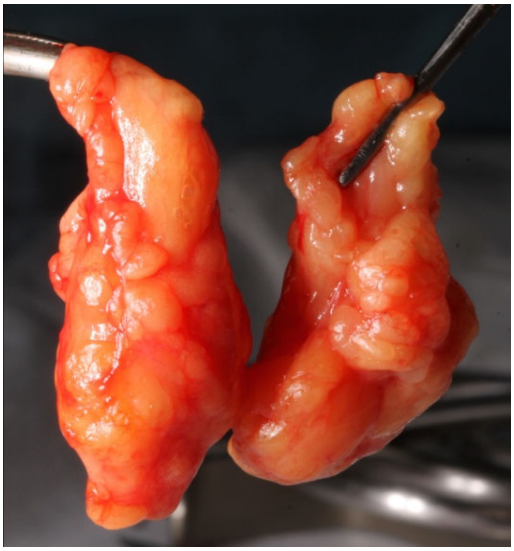

Figura 8- Coxins gordurosos de Bichat.



Figura 9 - Sutura do acesso com fio reabsorvível.



Figura 10 – Imagem final após 3 meses

Como foi uma cirurgia ambulatorial, a recuperação foi realizada em casa, apresentando nos primeiros dias de pós-operatório, aumento de volume nas bochechas com pouca presença de dor. Durante o tempo de recuperação foi recomendada uma dieta leve, evitar esforços físicos e a exposição ao sol, sugerindo a aplicação de gelo por vinte minutos para alguns dias. Após 15 dias, o rosto da paciente apresentou-se harmonioso e o resultado final pôde ser observado nos três meses após a cirurgia e a paciente ficou muito contente, pois o objetivo de uma melhoria na estética facial foi atingido.

4 DISCUSSÃO

O corpo adiposo de bichat é uma massa esférica de gordura, encapsulada e encontrada na bochecha. Tem uma função mecânica, servindo como coxim para facilitar a movimentação de um músculo em relação a outro nos movimentos de sucção e de mastigação. Observa-se ainda seu uso como enxerto para reconstrução de defeitos oroantrais e oronasais, estando de acordo com os estudos de Di Dio (2002); Monreal (2011) e Perez *et al*. (2013).

Os autores Moore (1990) e Fehrenbach e Herring (1998) e Brasil (016) relataram que uma das funções desta estrutura anatômica seria evitar o colapso das bochechas durante a amamentação. Estando de acordo com Kennedy (1988), Stuzin (1990) e Madeira (2001) que afirmaram que sua função é puramente mecânica, servindo como coxim para facilitar a movimentação de um músculo em relação a outro durante a amamentação e mastigação, trabalhando em um meio escorregadio e frouxo e contribuindo também na morfologia externa da face.

Segundo Perez *et al*. (2013), estes depósitos de ácidos graxos variam por aumento ou deficiência de desenvolvimento, dando ao rosto um aspecto volumoso ou deprimido, respectivamente. Para Bernardino Júnior *et al.* (2008), esta variação anatômica possa estar relacionada com um fator individual ou genético.

A bichectomia, procedimento de remoção da bola de Bichat, é uma cirurgia usualmente estética com o objetivo de melhorar o formato facial por meio da diminuição da projeção das bochechas (CEPEDA *et al.,* 2019; MOURA, SPIN, 2019). Assim em relação a sua aplicabilidade clínica, investigadores como Ho (1989) relatou resultados com sucesso do uso do corpo adiposo da bochecha (almofada gorda oral) na reconstrução de defeitos no palato e bochecha. Stuzin (1989) estudou a anatomia, inervação e vascularização do corpo adiposo da bochecha e recomendou para aplicação clínica na reconstrução de defeitos orofaciais. Loh e Loh (1991) indicaram para reconstruções de defeitos maxilares da área de pré-molar a túber da maxila, palato duro e mole até a borda alveolar, bochecha e fossa tonsilar. Baumann e Ewers (2000) recomendaram para reconstrução de defeitos causados por tumor-T2, devido a sua expansão, como

camada oral no fechamento de fístulas e no recobrimento do enxerto ósseo no aumento da crista alveolar favorecendo os implantes dentais. Ainda que Rapidis *et al.* (2000), salientaram que não é recomendada a utilização dessa estrutura em enxerto ósseo antes da realização de radioterapia.

Nos relatos de Bernardino Júnior *et al.* (2008) e Monreal (2011), a bichectomia é indicada para pessoas com rosto redondo e também para aquelas que objetivam um rosto mais jovem, com destaque para as maçãs do rosto, puramente com finalidade estética.

Sendo que, dentre as complicações provenientes deste procedimento, pode ocorrer paralisia do nervo facial, secção acidental do ducto de Stenon, assimetria facial, infecção ou hematoma (COHEN, FIREMAN, 2017). Vallejo (2009) salientou que uma inadequada incisão poderia levar ao trismo.

No caso clínico relatado, a técnica da retirada da Bola de Bichat produziu resultados surpreendentes para simetria facial, reduzindo a plenitude das bochechas, dando maior luminosidade e eminência a face. Sendo uma cirurgia relativamente simples, que possui riscos operatórios e que exige que o profissional que for realizar tanto (CD e cirurgião plástico) tenha conhecimento sobre a técnica e anatomia da região segundo os estudo de Bernardino Júnior *et al.* (2008) e Monreal (2011) e Brasil *et al.* (2016).

Diante da relevante utilização desta estrutura no reparo de defeitos anatômicos, no auxílio à recuperação de áreas cirúrgicas e na adequação morfológica de estruturas anatômicas torna-se de grande interesse aos profissionais das áreas de anatomia humana, cirurgia e traumatologia buco maxilo facial, cirurgiões plásticos e cirurgiões de cabeça e pescoço, terem o conhecimento deste achado anatômico. Note-se ainda que, pela grande dimensão que adquiriu, o corpo adiposo da bochecha passa a ter íntima relação com o nervo facial. Portanto, existe uma grande importância do conhecimento anatômico e dos passos da técnica para que o profissional dentista possua a sensibilidade da técnica cirúrgica, corroborando com os estudos de Bernardino Júnior *et al.* (2008) e Brasil *et al.* (2016).

5 CONCLUSÃO

A partir deste estudo pode-se concluir que:

- A bichectomia, procedimento de remoção da bola de Bichat, é um procedimento cirúrgico realizado em ambiente ambulatorial, sob anestesia local, mas que exige sensibilidade e um amplo conhecimento anatômico e dos passos da técnica pelo profissional dentista. Esta cirurgia usualmente estética possui o objetivo de melhorar o formato facial por meio da diminuição da projeção das bochechas, conforme visto na melhoria da estética facial da paciente do caso clínico relatado. As possíveis complicações resultantes do ato cirúrgico incluem lesões aos ramos bucais do nervo facial, edema, equimose, enfisema submucoso, infecção, lesão traumática ao ducto parotídeo e trismo.
- Por esta estrutura realizar o reparo de defeitos anatômicos, auxiliar na recuperação de áreas cirúrgicas e na adequação morfológica de estruturas anatômicas torna-se de grande interesse aos profissionais das áreas de anatomia humana, cirurgia e traumatologia buco-maxilo-facial, cirurgiões plásticos e cirurgiões de cabeça e pescoço, terem o conhecimento deste achado anatômico.

REFERÊNCIAS

BAUMANN, A.; EWERS, R. Application of the buccal fat pad in oral reconstruction. **J Oral Maxillofac Surg,** United States, v. 58, p. 389-392, 2000.

BERNARDINO JÚNIOR, R.; SOUSA, G.C.; LIZARDO, F.B.; BONTEMPO, D.B.; GUIMARÃES, P.; MACEDO, J.H. Corpo adiposo da bochecha: um caso de variação anatômica. **Biosci J,** v. 24, n. 4, p. 108-113, Oct./Dec. 2008.

BRASIL, L.F.M.; POLO, T.O.B.; MOMESSO, G.A.C.; SANTOS, G.M.; LIMA, V.N.; FAVERANI, L.P. Reparos anatômicos para cirurgia de bichectomia. **Arch Health Invest**; v.5 (Spec Iss 1), p. 17-369, 2016.

CEPEDA, L.R.S.; VECCHIA, C.P.D.; OVALLE, D.H.M.; GARCIA, C.P.; DUARTE, F.O.; ELY, J.B. Hematoma pós-operatório de bichectomia: Relato de caso, revisão da literatura. **Rev Bras Cir Plástica**, v.34, n.1, p. 1-6, 2019.

COHEN, S.R.; FIREMAN E. Buccal fat pad augmentation for facial rejuvenation. **Plast Reconstr Surg**; v.139, p. 1273e-1275e, 2017.

DI DIO, J. A. L. **Tratado de anatomia sistêmica aplicada**, 2. ed. Rio de Janeiro: Guanabara, 2002, p. 640.

DIANA, Q.P.G.; CAROL, L.L. Cirugia estetica de mejillas **Rev Actualización Clínica,** v. 48, p. 2538-2541, 2014.

EGYEDI, P. Utilization of the buccal fat pad for closure of oro-antral and/or oro-nasal communications. **J Craniomaxillofac Surg,** Amsterdan. v. 5, p. 241, 1977.

HO, K. H**.** Excision of cheek leukoplakia and lining the defect with a pedicle buccal fat pad graft. **Brit Dental J,** v. 166, p. 455-456, 1989.

JACKSON, I.T. Buccal Fat Pad Removal**. Aesthetic Surg J**; v.23, p.484-485, Nov.Dez. 2003.

HWANG, K.; CHO, H.J.; BATTUVSHIN, D.; CHUNG, H. Interrelated buccal fat pad with facial buccal branches and parotid duct. **J Craniofac Surg**: v. 16, n.4, p. 658-660, Jul. 2005.

KENNEDY, S. Suction assisted lipectomy of the face and neck. **J Oral Maxillofac Surg,** v. 46; p. 546-558, 1988.

LOH, F. C.; LOH, H. S. Use of the buccal fat pad for correction intraoral defects: report of cases**. J Oral Maxillofac Surg,** v. 49, p. 413-419, 1991.

MADEIRA, M. C. **Anatomia da Face:** Bases Anátomo-funcionais para a prática odontológica**,** 3.ed., São Paulo: Sarvier, p. 84- 85, 2001.

MONREAL, J. Lipoimplante: remodelación y regeneración tisular. **Lipoimplante España**, p. 1-14, 2011.

MOURA, L.B.; SPIN, J.R. Buccal fat pad removal to improve facial aesthetics: an established technique? **Med Oral Patol Oral Cir Bucal**; v.23, n. 4, p. 478-484, 2018.

PÉREZ, P.M.G.; GONZALES B.; OTERO R.M.M.; RODRÍGUEZ P.M.A. Cirugía reconstructiva de la región cigomática-medial de la mejjilla: Presentación de 5 casos. **Actas Dermosifiliograficas**. España. 2013.

RAPIDIS, A. D.; ALEXANDRIDIS, C. A.; ELEFTHERIADIS, E.; ANGELOPOULOS, A. P. The use of the buccal fat pad for reconstruction of oral defects: review of the literature and report of 15 cases**. J Oral Maxillofac Surg,** v. 58, p. 158-163, 2000.

SÁNCHEZ RODRÍGUEZ, K. Algunas consideraciones éticas sobre la cirugía plástica. **Rev Cubana La Habana**; v.46, n. 4, p. 34-39, 2007.

STUZIN, J.M.; WAGSTROM, L.; KAWAMOTO, H.K.; WOLFE, S.A. Anatomy of the frontal branch of the facial nerve: the significance of the temporal fat pad. **Plast Reconstr Surg,** v. 83, p. 265-271, 1989.

STUZIN, J.M.; WAGSTROM, L.; KAWAMOTO, H.K.; BAKER, T.J.; WOLFE, S.A. The anatomy and clinical application of the buccal fat pad. **Plast Reconstr Surg,** v. 85, p. 29-37, 1990.

TANIA, V.F.; PAOLA, M.C.L. Cirugia estetica de mejillas **Rev Actualización Clínica,** v. 48, p. 2529-2532, 2014.

TEIXEIRA, L.M.; REHER, P.; REHER, V. **Anatomia aplicada à odontologia**. Rio de Janeiro: Guanabara Koogan, p. 140, 2001.

TIDEMAN, H.; BOSANQUER, A.; SCOTT, J. Use of the buccal fat pad as a pedicled graft. **J Oral Maxillofac Surg**, v. 44 p. 435-440, 1986.

TIDEMAN, H.; SAMMAN, N. Closure of oroantral communications using a pedicled buccal fat pad graft: Discussion. **J Oral Maxillofac Surg,** v. 53 p. 775-776, 1995.

VALLEJO, J. **Cirurgia Estetica para todos**.1ed. Colombia. 2009.

VUILLEMIN, T.; RAVEH, J.; RAMON, Y. Reconstruction of the maxilla with bone grafts supported by the buccal fat pad**. J Oral Maxillofac Surg,** v. 46, p. 100-106, 1988.

WOLFORD, D. G.; STAPLEFORD, R. G.; FORTE, R. A.; HEATH, M. **JADA,** v. 103, p. 593-594, 1981.

XIAO, H.; BAYRAMIÇLI, M.; JACKSON, I.T. Volumetric analysis of the buccal fat pad. **Eur J Plast Surg**; v. 22, p. 177-181, 1999.