Faculdade Sete Lagoas - FACSETE

Anna Karolina dos Santos Nunes

TRATAMENTO ORTODÔNTICO DA MORDIDA DE TOPO E RECUPERAÇÃO DE ESPAÇO PROTÉTICO: UM RELATO DE CASO

São Luís - MA
2024

Anna Karolina dos Santos Nunes

TRATAMENTO ORTODÔNTICO DA MORDIDA DE TOPO E RECUPERAÇÃO DE ESPAÇO PROTÉTICO: UM RELATO DE CASO

Monografia apresentada ao Programa de pós-graduação em Ortodontia da Faculdade Sete Lagoas - FACSETE, como requisito parcial à obtenção do título de especialista em Ortodontia.

Orientadora: Prof. Ma. Camila Maiana Pereira Machado Santos

São Luís - MA
2024

Artigo intitulado “**TRATAMENTO ORTODÔNTICO DA MORDIDA DE TOPO E RECUPERAÇÃO DE ESPAÇO PROTÉTICO: UM RELATO DE CASO”** de autoria da aluna **Ana Karolina dos Santos Nunes**

Aprovada em ____/ _____ / _____ pela banca constituida dos seguintes professores:

_____
Profa. Camila Maiana Pereira Machado Santos

_____
Prof. Márvio Martins Dias

_____
Profa. Cristiane Pontes de Barros Leal

São Luis, ___ de _____ de 2024

Faculdade Sete Lagoas - FACSETE
Rua Ìtalo Pontelo 50 - 35. 700 - 170 - Sete Lagoas, MG
Telefone (31) 3773 3268 - www.facsete.edu.br

SUMÁRIO

1. INTRODUÇÃO 6
2. RELATO DO CASO CLÍNICO 7
3. DISCUSSÃO 11
4. CONSIDERAÇÕES FINAIS 14
REFERÊNCIAS 15

RESUMO

Atualmente, um número crescente de adultos está buscando tratamentos ortodônticos, principalmente devido ao desejo de melhorias estéticas. Este estudo relata o tratamento ortodôntico de uma paciente do sexo feminino diagnósticada com mordida topo a topo, diastema na arcada inferior e ausência dos dentes 35 e 36. O plano de tratamento proposto visou criar espaço para a colocação de implantes dentários. O tratamento foi realizado com o uso de aparelho fixo, associado ao uso de elásticos, técnica de cantilever e amarrilhos. Após quatro anos de tratamento os objetivos planejados foram alcançados, incluindo a retração e distalização dos molares, criação do espaço necessário para a colocação dos implantes dentários, correção do diastema e melhoria da estética do sorriso.

Palavras- chave: Diastema. Ortodontia. Mordida de topo a topo

Abstract

Currently, a growing number of adults are seeking orthodontic treatments, mainly due to the desire for aesthetic improvements. This study reports the orthodontic treatment of a female patient diagnosed with an edge-to-edge bite, diastema in the lower arch, and absence of teeth 35 and 36. The proposed treatment plan aimed to create space for the placement of dental implants. The treatment was carried out using fixed appliances, combined with the use of elastics, cantilever technique, and ligatures. After four years of treatment, the planned objectives were achieved, including the retraction and distalization of the molars, creation of the necessary space for the placement of dental implants, correction of the diastema, and improvement of the smile's aesthetics.

Keywords: Diastema, Orthodontics, Edge-to-edge bite

1. INTRODUÇÃO

Atualmente, há um número crescente de adultos buscando tratamentos ortodônticos. Em muitos casos, a motivação principal é a busca por melhorias estéticas. A estética do sorriso tem se tornado uma preocupação crescente na sociedade moderna, com uma ênfase significativa em alcançar sorrisos bonitos e saudáveis. Dentro das diversas especialidades odontológicas, a ortodontia desempenha um papel crucial na reabilitação estética do sorriso, frequentemente colaborando com outras especialidades para alcançar os melhores resultados (SOUSA JUNIOR et al., 2013).

A mordida de topo a topo, é um tipo de mordida normal em que os dentes superiores e inferiores se encontram em uma linha reta. No entanto, em alguns casos, a presença de diastemas inferiores pode causar problemas de mordida e necessitar de tratamento ortodôntico. Nesse sentido, a retração e verticalização de molares inferiores podem ser uma opção para obter espaço para a colocação de implantes dentários (MARTINS, et al., 2023).

O tratamento dessa condição pode incluir o uso de um aparelho ortodôntico fixo com elásticos intermaxilares para promover a vestibularização dos dentes superiores e corrigir a posição dos dentes inferiores (SANTANA, 2019).

A verticalização dos molares inferiores é uma opção eficaz para obter espaço para a colocação de implantes dentários. O uso da alavanca tipo cantilever é uma abordagem comprovada para molares inferiores, e a combinação com a retração pode ser utilizada para criar espaço no arco inferior. Além disso, a presença de diastemas inferiores pode ser tratada com a retração, o que pode melhorar a mordida e a função dentária (COSTA, 2018).

O relato de caso foi planejado para retração e verticalização de molares inferiores, com o objetivo de obter espaço para a colocação de implantes dentários. Foi utilizado o cantilever para verticalizar os molares inferiores, o que permitiu a recuperação de espaço no arco inferior.

Portanto, o objetivo deste relato de caso foi descrever o tratamento ortodôntico de uma paciente do sexo feminino, diagnosticada com mordida de topo a topo, diastemas na arcada inferior e perda dos elementos 35 e 36. Este caso ilustra a biomecânica que envolveu retração e a verticalização dos molares, visando criar espaço suficiente para a reabilitação posterior com implantes dentários.

2. RELATO DO CASO CLÍNICO

A paciente, uma mulher de 45 anos, se apresentou na clínica do Instituto Pós-Saúde, em São Luís, procurando pelo serviço de implante porque extraiu uns dentes na adolescência e isso passou a me incomodar, já na fase adulta. Sentia falta desses dentes na mastigação, além disso, também teve um impacto na. A paciente relatou que receava sorrir e aparecer que não tinha esses dentes. Em razão disso, queria muito ter esses dentes de volta. Então, procurou a instituição com esse objetivo.

No diagnóstico facial exame foi possível observar que a paciente apresentava um perfil facial reto e com um padrão facial I, como é possível observar pelas fotos frontais e de perfil da paciente (Fig.1).



Figura 1 - Imagens de perfil frontal e lateral

No exame intra oral a paciente notou-se a ausência dos dentes 35 e 36, mordida de topo a topo com relação oclusal de Classe I, diastemas na arcada inferior entre os dentes 33 e 34, e dentes 43 e 44 (Fig. 2).

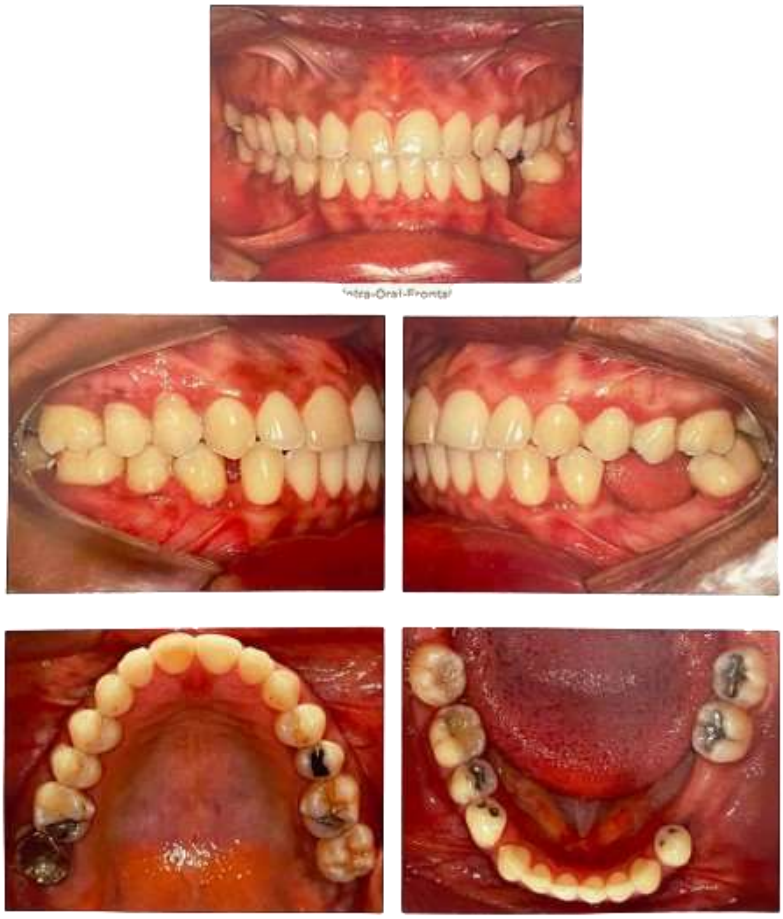

Figura 2 - Imagens intraorais

Na avaliação por exame de imagem, a radiografia panorâmica mostrou a ausência dos elementos 35 e 36, e verticalização dos molares inferiores do lado esquerdo, elementos 37 e 38 respectivamente (Fig.3).



Figura 3 - Radiografia panorâmica inicial

Para abordar as necessidades da paciente, o plano de tratamento foi desenvolvido com o objetivo de utilizar os diastemas existentes para facilitar a retração e distalização com a verticalização do molar, além da correção da mordida de topo a topo.

Para isso, inicialmente foi utilizado a sequência de fios Niti de 0.12 a 0.19x 0.25, durante seis meses, associado a uso de peixinho para mesialização do dente 44, seguido do uso de elástico corrente do dente 44 para o dente 43. Seguido a essa etapa, passou-se a usar amarrilho em conjunto nos dentes 33 e 43 do lado esquerdo, e do dente 44 para o 43 do lado direito, para então obtenção da retração e verticalização do molar e fechamento dos diastemas (Fig. 4).

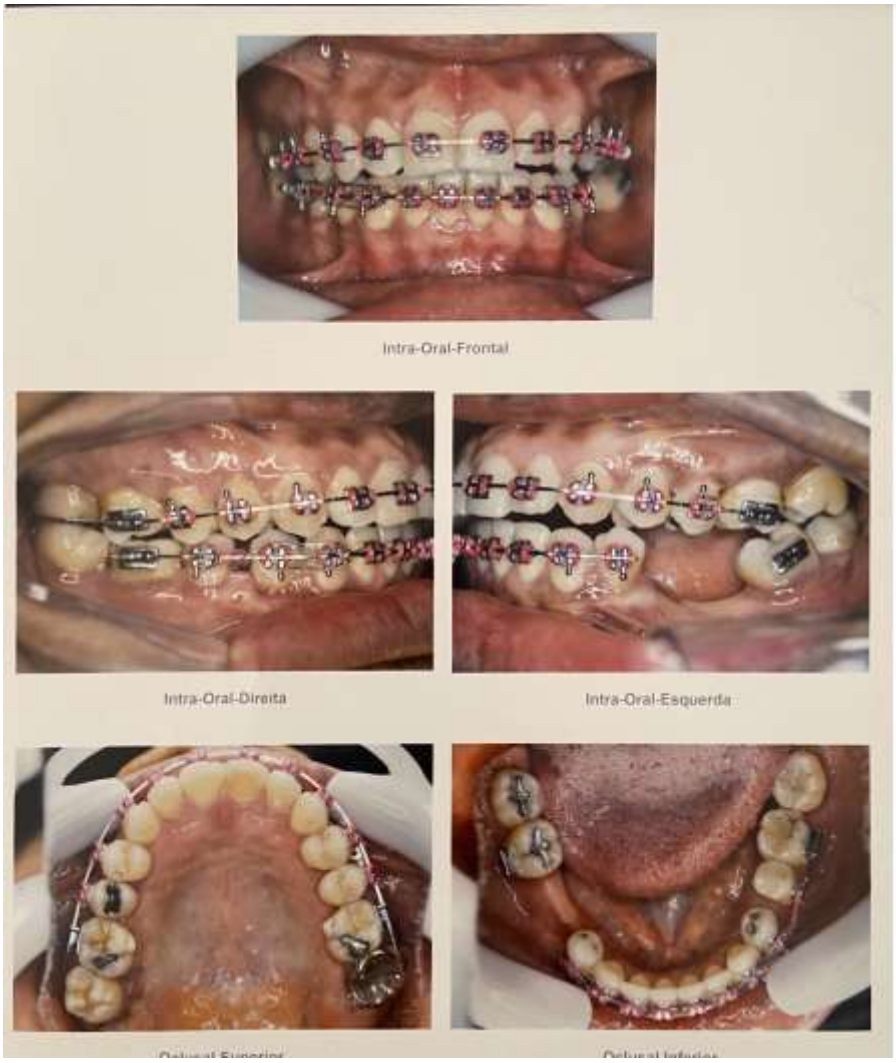

Figura 4 - Imagens intraorais após 2 anos de tratamento

Após essa etapa, dando continuidade ao fechamento dos sistemas inferiores e obtenção de espaço, os fios de aço 0.19x 0.25 continuaram sendo mantidos durante as manutenções. Além dos fios, os amarrilhos se mantiveram e foram associados à instalação do cantilever entre os dentes 37 e 34. O cantilever foi utilizado durante 5 meses. Após isso o tratamento passou a ser por meio do uso de elástico 3/16 médio, 5/16 médio 1/8 para fechamento dos diastemas e retração dos molares e em intercuspidação dos lados direito e esquerdo, para correção da mordida de topo a topo.

Após 4 anos, o tratamento ortodôntico da paciente foi conduzido de maneira meticulosa, utilizando uma série de procedimentos sequenciais para alcançar os objetivos planejados. A retração e verticalização dos molares criaram o espaço

necessário para a colocação dos implantes dentários, corrigindo o diastema e melhorando a estética do sorriso (Fig. 5).



Figura 5 - Imagens intraorais após a finalização do tratamento

Este caso destaca a importância de um plano de tratamento bem estruturado e a aplicação adequada de diversas técnicas ortodônticas para alcançar resultados ótimos.

3. DISCUSSÃO

Este artigo apresenta um caso clínico de um paciente que necessitou de correção de diastema e mordida de topo a topo, além da retração de molares para criar espaço para implantes dentários. O tratamento foi conduzido de maneira

meticulosa, utilizando uma série de procedimentos sequenciais, incluindo a manutenção de fios de aço e amarrilhos, e posteriormente, o uso de elásticos para fechamento de diastemas e retração de molares. Após 4 anos, o tratamento ortodôntico foi concluído com sucesso, melhorando a estética do sorriso do paciente.

A correção de diastemas e mordidas é um desafio comum na ortodontia. Nesse caso, um paciente necessitou de correção de diastema e mordida de topo a topo, além da retração de molares para criar espaço para implantes dentários. O objetivo desse artigo é apresentar a abordagem clínica utilizada para alcançar esses objetivos e discutir a importância de um plano de tratamento bem estruturado e a aplicação adequada de técnicas ortodônticas.

A perda precoce dos primeiros molares, como é no caso da paciente apresentada no caso clínico, é um problema comum durante a avaliação ortodôntica, resultando frequentemente na verticalização dos primeiros, segundos e terceiros molares, dependendo do dente perdido ou que não erupcionou (RUELLAS et al., 2013).

De acordo com Reddy et al. (2013) a verticalização facilita a formação de defeitos ósseos e bolsas periodontais nas regiões mesiais dos molares, além de causar migração distal dos pré-molares, extrusão do dente antagonista, contatos prematuros na relação cêntrica e interferências oclusais durante os movimentos de lateralidade e protrusão.

Esses fatores podem, de acordo com Tagawa et al., (2015), consequentemente, podem provocar alterações na articulação temporomandibular. Portanto, tanto as próteses convencionais quanto a reabilitação com implantes não conseguem restabelecer a função correta.

A técnica de Cantilever, utilizada em umas das etapas do tratamento para realiza a verticalização, é definida por Valarelli et al, (2014) como um segmento de fio com uma extremidade inserida no bráquete ou tubo, enquanto a outra extremidade é fixada em outra unidade por meio de um único ponto de contato ou braço de alavanca.

De acordo com Wu et al., (2020), o cantilever oferece várias vantagens na mecânica ortodôntica, destacando-se a previsibilidade do movimento aplicado à unidade ativa e reativa, bem como a possibilidade de ativações menos frequentes.

Para Melo et al., (2011) o cantilever pode ser ajustado para diversas funções, incluindo extrusão, intrusão e correção da giroversão de caninos, correções

da linha média, verticalização de molares, como no caso apresentado, e controle da sobremordida.

Utilizando forças leves e grandes ativações, o cantilever é especialmente indicado para dentes ou grupos de dentes que necessitam de grandes movimentações. Outra vantagem do cantilever é a possibilidade de ser utilizado em conjunto com qualquer outra técnica, inclusive a do arco contínuo (VASCONCELOS et al., (2017).

No caso apresentado, a escolha do elástico correto foi fundamental para o sucesso do tratamento ortodôntico. Os elásticos ortodônticos são ferramentas essenciais para a correção de irregularidades dentárias e faciais, e a escolha certa pode influenciar significativamente o resultado do tratamento.

A escolha do elástico correto é crucial pois ele determina a força e a direção das forças aplicadas nos dentes. Isso é especialmente importante em tratamentos que envolvem movimentações dentárias complexas, como a correção de mordidas cruzadas ou a retração de molares (CORDEIRO et al., 2019)

O tratamento proposto para a paciente começou com a manutenção de fios de aço 0.19x 0.25 e amarrilhos, que foram mantidos durante as manutenções. Posteriormente, um cantilever foi instalado entre os dentes 37 e 34 e utilizado durante 5 meses. Após isso, o tratamento passou a ser realizado com o uso de elásticos 3/16 médio, 5/16 médio e 1/8 para fechamento de diastemas e retração de molares, além da intercuspidação dos lados direito e esquerdo, para correção da mordida de topo a topo.

Após 4 anos de tratamento, o paciente apresentou ótimos resultados, com a retração e distalização dos molares criando o espaço necessário para a colocação dos implantes dentários, corrigindo o diastema e melhorando a estética do sorriso.

Este caso destaca a importância de um plano de tratamento bem estruturado e a aplicação adequada de diversas técnicas ortodônticas para alcançar resultados ótimos. A combinação de fios de aço, amarrilhos e elásticos permitiu a correção de diastemas e mordidas, além da retração de molares, criando o espaço necessário para a colocação dos implantes dentários. Além disso, a manutenção de um seguimento regular e a cooperação do paciente foram fundamentais para o sucesso do tratamento.

4. CONSIDERAÇÕES FINAIS

O caso clínico apresentado demonstra que, com um plano de tratamento bem estruturado e a aplicação adequada de técnicas ortodônticas, é possível alcançar resultados ótimos em pacientes que necessitam de correção de diastemas e mordidas, além da verticalização de molares para criar espaço para implantes dentários.

O tratamento foi conduzido com extrema atenção aos detalhes, seguindo uma sequência de procedimentos que começou com a manutenção de fios de aço e amarrilhos. Em seguida, elásticos foram utilizados para fechar os diastemas e retrair os molares.

Após quatro anos, o tratamento foi concluído com sucesso, resultando em uma melhora significativa na estética e devolvendo ao paciente a possibilidade de reabilitar os dentes perdidos por meio do espaço conseguido pelas movimentações com a colocação dos implantes dentários.

REFERÊNCIAS

ARTESE, Alderico. et al. **CRITÉRIOS PARA O DIAGNÓSTICO E TRATAMENTO ESTÁVEL DA MORDIDA ABERTA ANTERIOr**. Dental press journal of orthodontics, v. 16, n. 3, p. 136–161, 2011.

BAIRROS, Priscila; NOGUEIRA, Weber Adriano. **APLICAÇÃO CLINICA DOS ELÁSTICOS INTERMAXILARES NA ORTODONTIA: REVISÃO DE LITERATURA**. J. Multidiscipl. Dent. , p. 102–109, 2023.

DE OLIVEIRA, Leandro dos Reis. **TRATAMENTO DA MÁ OCLUSÃO DE CLASSE CONJUGADO**. Faculdade Sete Lagoas, Porto Velho, 2018. Disponível em: <https://faculdadefacsete.edu.br/monografia/files/original/4e744c79a48d4bf404a53e321fc98a25.pdf>. Acesso em: 31 maio. 2024.

FLOR, Jozimar Bento. **TRATAMENTO DA MORDIDA ABERTA ANTERIOR EM PACIENTES EM CRESICMENTO**. Faculdade Sete Lagoas, Natal, 2019, Disponível em: <https://faculdadefacsete.edu.br/monografia/files/original/435d705aabe7917ba00d6f2c0b96b142.pdf>. Acesso em: 31 maio. 2024.

HORTA, Moema Reis; EVANGELISTA, Daniela de Pádua. **RETRAÇÃO COM USO DE MINI-IMPLANTE E ALÇA EM "T" EM PACIENTE QUE SUCEDERÁ À CIRURIGA ORTOGNÁTICA - RELATO DE CASO**. Faculdade Sete Lagoas, Castanhal, 2019. Disponível em: <https://faculdadefacsete.edu.br/monografia/files/original/156b53f1d48817b98dc5f619697e27d9>. Acesso em: 31 maio. 2024.

MARTINS, Mirian Joyce, et al. **TRATAMENTO DE MORDIDA CRUZADA ANTERIOR**. Disponível em: <https://revistaft.com.br/tratamento-de-mordida-cruzada-anterior/>. Acesso em: 31 maio. 2024.

MELO, A. C. M. **VERTICALIZAÇÃO DE MOLARES INFERIORES COM AUXÍLIO DE MINI-IMPLANTES. ANCORAGEM DIRETA E INDIRETA POR MEIO DE CANTILEVER. J**ornal ILAPEO 2011 5(4):141-4.

NOJIMA, Lincoln **TRATAMENTO CONSERVADOR DE UMA MÁ OCLUSÃO CLASSE I DE ANGLE, COM ATRESIA MAXILAR E APINHAMENTO ANTERIOR**. Disponível em: <https://www.scielo.br/j/dpjo/a/vnqPvLFBSY7qcL4TmrcpvLK/?format=pdf>. Acesso em: 31 maio. 2024.

RAVAZZI, Nayara; CORDEIRO, Márcio. **TRATAMENTO OROTODÔNTICO COMPENSATÓRIO COM USO DE ELASTICOS INTERMAXILARES EM PACIENTE COM MÁ OCLUSÃO DE CLASSE III E PADRÃO FACIAL DO TIPO I: UM RELATO DE CASO**. Revista Gestão e Saúde , 2015.

RUELAS, Antonio Carlos, et al., **MINISCREW-SUPPORTED COIL SPRING FOR MOLAR UPRIGHTING: DESCRIPTION**. Dental Press J Orthod 2013;18(1):45-9.

REDDY . Vijay. et al. **SIMPLE MINI-SCREW ASSEMBLY FOR SIMULTANEOUS MOLAR UPRIGHTING AND DISTALIZATION: A CASE OF ADJUNCTIVE ADULT ORTHODONTICS.** Int J Orthod Milwaukee, 2013;24(1):25-8.

SANTANA, Bernardo de Sousa. **CORREÇÃO DE MÁ OCLUSÃO CLASSE II DE ANGLE NA ORTODONTIA**. Faculdade Sete Lagos, Alfenas, 2019. Disponível em: <https://faculdadefacsete.edu.br/monografia/files/original/a1a33a4aa705f4acc44d30c76f53c943.pdf>. Acesso em: 31 maio. 2024.

SIMOES, Pollyana Coimbra. **FECHAMENTO DE DIASTEMA UTILIZANDO TRATAMENTO ORTODÔNTICO**. Faculdade Sete Lagoas, Maceiós, 2021. Disponível em: <https://faculdadefacsete.edu.br/monografia/files/original/e7d41b93ad5925f062c79284be19b02f.pdf>. Acesso em: 31 maio. 2024.

TAGAWA, Daniella Torres; et al.. **VERTICALIZAÇÃO DO SEGUNDO MOLAR INFERIOR COM MINI-IMPLANTE EM PACIENTE ADULTO: RELATO DE CASO CLÍNICO**. Rev Assoc Paul Cir Dent 2015;69(1);50-4.

VALARELLI FP, et al. **VERTICALIZAÇÃO E MESIALIZAÇÃO DE MOLAR INFERIOR COM ANCORAGEM EM MINI-IMPLANTE**. Orthod. Sci. Prac. 2014 7(26):216-24.

VASCONCELOS, Marcus Barreto.; MOURA, Maura Regina.; SANTOS JUNIOR, Noé Bento. **TRACIONAMENTO DE CANINOS SUPERIORES IMPACTADOS POR VESTIBULAR UTILIZANDO A TÉCNICA DO ARCO SEGMENTADO**. Orthodontic Science and Practice, v. 11, n. 43, p. 121–127, 2018.

WU Jian-Chao, ZHENG, Yu-Ting, DAI, Yi-Jun. **PROTRACTION OF MANDIBULAR MOLARS THROUGH A SEVERELY ATROPHIC EDENTULOUS SPACE IN A CASE OF JUVENILE PERIODONTITIS**. Korean J Orthod 2020 Mar; 50(2):145-54.