FACULDADE SETE LAGOAS - FACSETE

JOÃO BRUNO PALMA

EXODONTIA DE PRÉ MOLAR INFERIOR, IMPLANTE IMEDIATO E CARGA IMEDIATA: RELATO DE CASO CLÍNICO

São Paulo/SP

2022

EXODONTIA DE PRÉ MOLAR INFERIOR, IMPLANTE IMEDIATO E CARGA IMEDIATA: RELATO DE CASO CLÍNICO

LOWER PREMOLAR EXODONTICS, IMMEDIATE IMPLANT AND IMMEDIATE LOADING: CLINICAL CASE REPORT

João Bruno Palma[1]
Almerindo de Sousa Dias Junior [2]

RESUMO
A implantodontia vem passando nas últimas décadas uma evolução tecnológica e científica muito grande. O conceito de carga imediata vem sendo muito utilizado para reabilitação de pacientes com perda total ou parcial dos dentes e constitui algumas vantagens como: reduzir o número de cirurgias e tempo de tratamento, preservação dos tecidos peri-implantares ao redor da futura coroa protética e consequentemente aumento da satisfação estética e funcional do paciente. Dessa forma, a carga imediata mostra se uma alternativa viável na reabilitação com implantes. O objetivo desse trabalho é apresentar por meio de relato de caso clínico a instalação de implante imediato após exodontia do elemento dentário e confecção de prótese provisória imediata reduzindo assim o tempo de tratamento e morbidade, favorecendo maior conforto ao paciente.
Palavras-chaves: Carga imediata. Implante imediato.

ABSTRACT
The implantology is passing through a huge technological and scientific evolution through the last decades. The immediate loading concept is being used a lot for patients' rehabilitation with total or partial tooth loss and constitutes some advantages like: reduces surgeries numbers and treatment time, preservation of peri-implant tissues around future dental prosthetic crown and, consequently, increased aesthetic and functional patient's satisfaction. That way, the immediate loading shows as a viable alternative in rehabilitation with implants. The main goal of this project is to present through clinical case report the immediate implant installation after tooth extraction and immediate provisional prosthesis confection thus reducing the treatment and morbidity time, favoring greater comfort to the patient.
Keywords: Immediate loading. Dental implant.

INTRODUÇÃO

O uso de implantes osseointegráveis para reabilitar pacientes edêntulos foi confirmado por inúmeros trabalhos científicos, comprovando a eficácia dos

[1]Especializando em Implantodontia pela Faculdade Sete Lagoas (FACSETE), 2022; Especialista em Endodontia pela Universidade Cidade de São Paulo, 2010; Graduado em Odontologia pela Universidade Camilo Castelo Branco, 1996.
[2] Especialista em Implantodontia, pela Faculdade Sete Lagoas (FACSETE), 2015; Graduado em Odontologia pela Universidade de Mogi das Cruzes, 1998, Orientador.

implantes na reabilitação oral. O conceito de osseointegração introduzido por Branemark et al. (1969), descreviam um protocolo em duas etapas cirúrgicas onde os implantes permaneciam submersos de 3 a 6 meses evitando a carga precoce e micromovimentação dos implantes, após esse período realizava se o segundo estágio cirúrgico com a reabertura dos implantes seguindo então da instalação da prótese, para que assim se obtivesse sucesso na terapia.

Com a evolução tecnológica e científica da implantodontia a exigência estética cada vez maior por parte dos pacientes e a busca para a redução no tempo de trabalho e conforto do paciente fez surgir o conceito de carga imediata em implantodontia, definida como a instalação de um elemento protético sobre implante sem que tenha ocorrido ainda a osseointegração. Vários estudos foram realizados, levando em consideração que o sucesso das próteses sobre implante depende de múltiplos fatores como: a condição de saúde geral do paciente, quantidade e qualidade óssea, a estabilidade primária de implante, e o manejo dos tecidos moles. Sendo assim a literatura tem demonstrado que o diagnóstico e plano de tratamento são fatores determinantes fundamentais para bons resultados na técnica de implantes imediatos.

Dentre as principais vantagens da carga imediata estão as relacionadas a necessidade dos pacientes de receberem a prótese no mesmo dia da instalação dos implantes e promover maior estabilidade do provisório em todo período de osseointegração principalmente aqueles que nunca usaram nenhum tipo de prótese, ademais reduzir o número de cirurgias, diminuir a morbidade e preservar tecidos ósseo e gengival ao redor dos implantes.

O objetivo desse trabalho é apresentar por meio de relato de caso clínico a instalação de implante imediato após a exodontia do elemento dentário e instalação de carga imediata reduzindo assim o tempo de tratamento e morbidade, preservando tecido ao redor dos implantes e favorecendo maior conforto para o paciente.

DESENVOLVIMENTO

A odontologia tem como objetivo devolver a função mastigatória, a estética e fonética aos pacientes. A especialidade da implantodontia busca atingir esses objetivos e vem se desenvolvendo constantemente nos últimos

anos, alterando o planejamento da reabilitação dos elementos dentais perdidos. O avanço das técnicas cirúrgicas e o surgimento do conceito de carga imediata tem permitido melhorar a qualidade de vida dos pacientes otimizando e reduzindo o tempo de reabilitação propiciando maior conforto ao paciente.

Relato de caso clínico

Paciente do gênero feminino S.P.S., 60 anos de idade, bom estado de saúde geral, procurou o curso de Especialização em Implantodontia da FACSETE para avaliação e tratamento do elemento dental 44 (primeiro pré-molar inferior direito). Paciente estava insatisfeita com o posicionamento e estética do elemento em questão (Figura 1).



Figura 1: Foto intra bucal inicial.

Primeiramente foram realizados anamnese e exame clínico intra e extra oral. Observou-se durante o exame clínico intraoral a coroa do dente totalmente lingualizada, o que incomodava esteticamente e funcionalmente a paciente.

Foi solicitado então radiografia panorâmica (Figura 2) onde se observou uma quantidade óssea satisfatória na região.



Figura 2: Radiografia panorâmica inicial.

Observou-se também que haveria remanescente ósseo suficiente para que após a exodontia se instalasse um implante imediato. Sabemos que os implantes imediatos quando bem selecionados são uma alternativa segura no tratamento de casos unitários pois preservam a arquitetura óssea e gengival e proporcionam ao paciente imediato benefício psicológico, satisfação estética e funcional (Oliveira et al., 2008).

Foi proposto então para paciente a exodontia do dente e a instalação imediata de implante com carga imediata, preservando assim tecido duro e mole ao redor do implante desde que seja planejado e executado de forma adequada (Peredo-Paz et al., 2008).

Foi planejado a instalação de implante cone morse da marca Implacil medida 3,5X11 mm tomando como base distância mesio distal da região e oferta óssea ápico coronal.

A carga imediata é uma opção viável de reabilitação unitária onde é indiscutível a presença de osso em quantidade e qualidade para que haja boa estabilidade. Uma boa saúde periodontal, ausência de infecções no local da implantação e ausência de parafunção são itens determinantes na seleção do paciente (Youssef et al., 2009).

Inicialmente, foram realizadas anestesia terminal infiltrativa na região vestibular, terminal infiltrativa na região lingual e complementar em região de papilas. Em seguida foi realizada a sindesmotomia liberando as fibras gengivais dando acesso ao ligamento periodontal de forma mais atraumática possível mantendo a papila dental em posição.

Implantes imediatos e de carga imediata demandam uma avaliação e planejamento cuidadoso, sendo fundamental uma abertura sem retalho para preservar tecidos moles e duros, reduzindo tempo cirúrgico e melhorando o pós-operatório do paciente (Trento et al., 2012).

Com relação as dimensões de espaço protético, para aqueles mais reduzidos o uso da carga imediata com implantes estreitos e técnica sem retalho (transgengival) obtém se resultado estético e funcional satisfatório (Soldane et al., 2006).

A exodontia propriamente dita foi realizada com fórceps nº 151 da mesma forma atraumática (Figura 3). Para implantes imediatos a exodontia deve ser a mais atraumática possível para a preservação de tecido ósseo, preservando principalmente a parede vestibular imprescindível para estética (Zani et al., 2011).

A carga imediata é um procedimento eficaz para casos em que está indicado a exodontia, e dentro do planejamento um dos itens fundamentais para o sucesso é a técnica atraumática para exodontia, mantendo a saúde e estética dos tecidos periodontais (Matiello, Trentin, 2015).

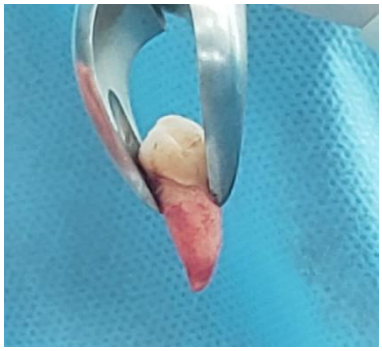

Figura 3: Pré-molar extraído.

Após a exodontia, foi realizada uma curetagem e inspeção de todo alvéolo dental evidenciando a preservação de todas as paredes ósseas remanescentes (Figura 4).



Figura 4: Curetagem do alvéolo.

Iniciamos então a fresagem progressiva com fresa lança com motor calibrado em 1272 RPM e 45N respeitando o posicionamento tridimensional do implante (mesiodistal e vestíbulo lingual). Na sequência fresa helicoidal 2.0 e com auxílio do paralelizador verificamos a posição ideal do implante e possíveis correções (Figura 5).



Figura5: Checagem do posicionamento do implante.

Seguimos então com fresa 3,0, fresando na profundidade de 13mm, objetivando a instalação do implante 2mm infra ósseo. Passamos então na sequência fresa 3,5X11, correspondente ao implante a ser instalado, fresando na profundidade aquém de 13mm (subfresagem em comprimento) com o intuito de obter um bom travamento e estabilidade do implante.

A estabilidade primária é considerada como fator fundamental para o sucesso dos implantes imediatos, sendo definida como o travamento mecânico entre superfície externa (roscas do implante) e o osso receptor, sendo

sustentada em função da quantidade e qualidade do osso, do desenho do implante e da técnica cirúrgica aplicada (Paini, 2013).

O aumento do nível da estabilidade primária durante a execução da carga imediata é visto como um fator de parâmetro para termos a mesma previsibilidade da carga tardia convencional (Coppedê, 2014).

O implante eleito para instalação em alvéolo fresco é o de formato cônico, pois o seu desenho se aproxima mais da forma do alvéolo, facilitando sua inserção, travamento e diminuição do gap, já que a porção coronal desse implante possui dimensões maiores (Bianchini, 2010).

Prosseguimos para instalação de um implante da marca Implacil cone morse de tamanho 3,5X11mm (Figura 6).

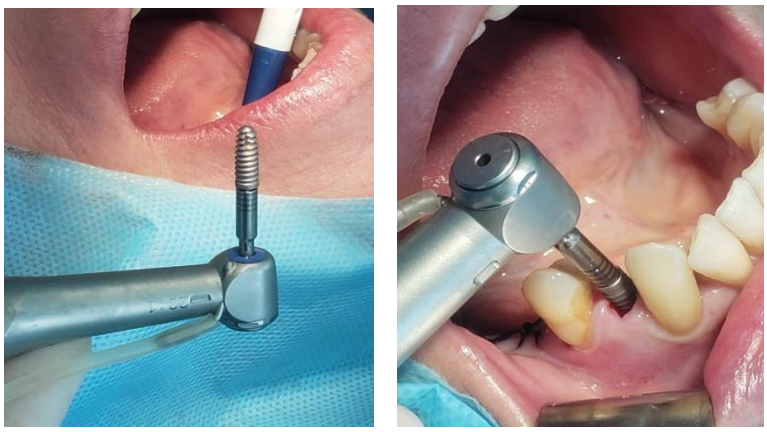

Figura 6: Instalação do implante.

Instalamos o implante com sua plataforma 2mm infra ósseo com velocidade de 30 RPM e torque de instalação em 30N. Após a instalação, verificamos com o torquímetro o travamento do implante em torno de 60N, travamento maior a nível apical favorecido pela sub fresagem (Figura 7).



Figura 7: Checagem do travamento do implante 60 N.

Ressaltamos a importância de alguns fatores relevantes inerentes a carga imediata para o sucesso como: travamento do implante em torno de 35N ou mais, a execução da técnica em até 48 h, implantes com 10mm de comprimento ou mais são mais favoráveis, assim como implantes com tratamento de superfície são preferíveis aos usinados e pacientes com ausência de hábitos parafuncionais e boa higiene oral (Valadão Júnior et al., 2009).

As técnicas de instalação imediata de implante mostram se segura e eficaz, trazendo como resultado redução de passos cirúrgicos e morbidade.

Após a inserção de um implante em alvéolo fresco um defeito marginal (gap) frequentemente ocorre entre o osso e a superfície do implante. O diâmetro do implante deve ser o mais aproximado possível ao diâmetro da raiz extraída preenchendo melhor o alvéolo e minimizando o gap formado. Alguns casos em que existe um maior gap entre implante e osso alveolar, podemos lançar mão de um enxerto xenógeno para preenchimento do espaço alveolar, minimizando uma possível reabsorção óssea da parede alveolar, melhorando o resultado estético final (Miguel Jr et al., 2016).

No caso clínico em questão, não houve necessidade de preenchimento do gap com biomaterial substituto ósseo, o mesmo permaneceu com a presença de coágulo sanguíneo.

Outro ponto que deve se avaliar é o biotipo gengival dos pacientes que receberão implantes imediatos. Pacientes que possuem biotipo gengival fino ou intermediário tem a indicação de receber enxerto de tecido conjuntivo para evitar uma possível recessão gengival e melhorar a estética final (Joly et al., 2010).

Pacientes com biotipo gengival fino e intermediário que serão submetidos a implantes imediatos recomenda se um enxerto xenógeno liofilizado e enxerto de tecido conjuntivo que habitualmente é retirado do palato e servirá para aumentar a espessura da mucosa vestibular compensando a remodelação óssea vestibular e sustentando o enxerto particulado (Buser, 2010).

O uso de enxerto de tecido conjuntivo sub epitelial principalmente em casos de pouca espessura de gengiva queratinizada melhora o aspecto estético das restaurações (Menezes et al., 2013).

No relato de caso a paciente possuía uma boa faixa de gengiva inserida queratinizada, dessa forma sem necessidade de enxerto de tecido conjuntivo.

Seguimos com a instalação do componente protético selecionado, pilar ideale reto 3,5X4X3,5. A seleção do componente respeitou espaço mesio distal, altura do espaço protético, e o transmucoso foi selecionado através do túnel check para transmucoso do kit protético Implacil. Torque de instalação do componente foi de 30N. Pilar ideale instalado (Figura 8).



Figura 8: Pilar ideale reto 3,5X4X3,5 instalado.

Prosseguimos com a instalação da cápsula provisória (para provisório cimentado) e reembasamento do provisório com resina acrílica quimicamente ativada (provisório foi confeccionado em laboratório previamente a cirurgia). Uma das grandes vantagens de provisionalização imediata fixa é a eliminação da necessidade do uso de próteses removíveis ou fixas adesivas que trazem desconforto ao paciente, além de favorecer o condicionamento e manutenção do

contorno gengival, minimizando perda do remanescente ósseo otimizando a função e a estética (Nunes et al., 2014).

Ao final, ajustamos em boca os pontos de contato e oclusão em cêntrica e lateralidade direita e esquerda. Executamos acabamento e polimento refinado para minimizar retenção de alimentos e biofilme bacteriano.

Alta estabilidade primária dos implantes e ausência de sobrecargas e micromovimentação dos implantes são parâmetros fundamentais para o sucesso do tratamento (Ladewig et al., 2011).

Cimentação do provisório foi feita com cimento de hidróxido de cálcio (Hidro C) apenas nos bordos internos para o vedamento do provisório.

Finalizamos com a remoção e limpeza do cimento da área cervical do provisório em boca após a cimentação. Provisório instalado, corrigindo posicionamento (Figuras 9 e 10).



Figura 9: Provisório instalado.



Figura 10: Provisório instalado corrigindo posicionamento

Finalizamos com orientações pós operatórias ao paciente referente aos cuidados alimentares, evitando sobrecargas excessivas sobre a coroa provisória

e hábitos de higiene oral adequada. A paciente retornou para consulta após 10 dias, onde foi checado a oclusão e a reparação dos tecidos peri-implantares que estavam em boas condições de reparação.

CONCLUSÃO

Diante do exposto no trabalho a carga imediata torna se uma opção viável e segura para o paciente e profissional, desde que seja feito um diagnóstico e plano de tratamento adequado, uma seleção adequada do paciente, com ausência de parafunções e infecções no local da implantação e uma boa saúde periodontal. Indispensável também quantidade e qualidade óssea satisfatória para obtenção de uma significativa estabilidade primária do implante, uma técnica cirúrgica apurada e mais atraumática possível, propiciando menor morbidade. Dessa forma a carga imediata traz melhor conforto psicológico, estético e funcional ao paciente.

REFERÊNCIAS

BIANCHINI M.A. O passo a passo cirúrgico na implantodontia: da instalação a prótese. São Paulo: Editora Livraria Santos., 2010.

BUSER D. 20 anos de regeneração óssea guiada em implantodontia. Editora Quintesence, 2 edição, 2010.

COPPEDÊ, A. Influência de altos torques de inserção na osseointegração de implantes submetidos a carga funcional imediata. Prótese News, set. 2014.

JOLY, J.C.; CARVALHO, P.F.M.; SILVA, R. Reconstrução tecidual estética: procedimentos plásticos e regenerativos periodontais e peri implantares. São Paulo: Artes médicas, 2010.

LADEWIG et al. Implantes dentários imediatos e em carga imediata. Revista Implant News 2011 8(6) 839-44.

MATIELLO, TRENTIN. Implante dentário com carga imediata na região anterior superior: Relato de caso clínico. RFO, Passo Fundo, v.20, n. 2, p. 238-242, maio/agosto.2015.

MENEZES et al. Enxerto de conjuntivo em implantes imediatos na região anterior. Perio News 2013, 7(5) 483-7.

MIGUEL Jr et al. Implante imediato associado ao enxerto de tecido conjuntivo: relato de caso clínico. Revista da Associação Paulista de Cirurgiões Dentistas;70(3)

NUNES et al. Implante e provisionalização imediata com resina composta em área estética. Arq. Ciênc. Saúde Unipar, Umuarama, v.18, n.1, p. 65-68, jan./abr.2014.

OLIVEIRA et al. Implante imediato unitário em função imediata- Relato de Caso. RFO V13; n1, p 70-74 jan./abril 2008.

PAINI, G.K. Carga imediata em implantodontia.2013. 26 Trabalho de conclusão de curso (graduação) - Curso de Odontologia, Universidade Estadual de Londrina, Londrina, 2013.

PEREDO PAZ et al. Carga imediata em próteses unitárias pós exodontia, em área estética. Rev. Dental press Periodontia Implant. Maringá V.2; n1, p 92-109. jan./fev./marc.2008.

SOLDANE C. et al. Carga imediata unitária em espaço protético reduzido utilizando a técnica transgengival- Relato de caso clínico. Implant News maio-junho 2006; V.3, N3.

TRENTO et al. Implantes cone morse com carga imediata: relato de Caso. Odontol. clín.-cient., Recife, 11(2) 159-164, abr./jun. 2012.

VALADÃO JUNIOR et al. Carga imediata em implantes unitários. Revista Implant News 2009 6 (2)151-7.

YOUSSEF et al. Carga imediata sobre implantes dentários -Relato de Caso. Revista Sul Brasileira de Odontologia. fev./ 2009.

ZANI et al. Colocação de implante imediato após exodontia. Relato de Caso Clínico. Odontol. Clín.Cient. Recife 10(3) 281-284, jul./set.,2011.

João Bruno Palma

EXODONTIA DE PRÉ MOLAR INFERIOR, IMPLANTE IMEDIATO E CARGA IMEDIATA: RELATO DE CASO CLÍNICO

Trabalho de conclusão de curso de especialização *Lato Sensu* da Faculdade Sete Lagoas, como requisito parcial para obtenção do título de especialista em Implantodontia.

Área de concentração: Implantodontia.

Aprovada em ___/___/___ pela banca constituída dos seguintes professores:

_____
Prof. Dr. Almerindo de Sousa Dias Junior - Orientador

_____
Prof(ª) Dr(ª) _____

_____
Prof(ª) Dr(ª) _____

São Paulo, __ de _____ de 2022.