FACULDADE SETE LAGOAS – FACSETE

CIBELE APARECIDA SILVA

TRATAMENTO PRECOCE DA MORDIDA ABERTA ANTERIOR

Belo Horizonte – MG
2017

FACULDADE SETE LAGOAS – FACSETE

CIBELE APARECIDA SILVA

TRATAMENTO PRECOCE DA MORDIDA ABERTA ANTERIOR

Monografia apresentada ao programa de Especialização em Ortodontia da Faculdade Sete Lagoas – FACSETE como requisito parcial para a obtenção de título de especialista em Ortodontia.

Orientador: Profa. Ms. Laís da Silveira Terra Santos

Belo Horizonte – MG
2017

Silva, Cibele Aparecida

Tratamento precoce da mordida aberta anterior / Cibele Aparecida Silva. – Belo Horizonte, 2017.
51 f.

Monografia de Conclusão de Curso (Especialização) – Faculdade Sete Lagoas – FACSETE, 2017.
Área: Ortodontia.
Orientadora: Ms. Laís da Silveira Terra Santos

1. Mordida aberta anterior. 2. Aparelhos ortodônticos. 3. Tratamento precoce.
I. Título II. Laís da Silveira Terra Santos

FACULDADE SETE LAGOAS – FACSETE

Monografia intitulada “Tratamento precoce da mordida aberta anterior”, de autoria de Cibele Aparecida Silva, aprovada pela banca examinadora constituída pelos seguintes professores:

Profª Ms. Laís da Silveira Terra Santos - orientadora

Prof. Dr. Gutemberg dos Santos

Professor Paulo Guilherme Pinheiro Coelho Júnior

Belo Horizonte, 7 de abril de 2017

RESUMO

A mordida aberta anterior (MAA) é uma maloclusão caracterizada por uma deficiência na sobreposição vertical normal entre as bordas incisais antagonistas, quando os dentes posteriores estão em oclusão. Vários fatores etiológicos estão envolvidos nesse tipo de maloclusão, como o padrão de crescimento facial, hábitos de sucção, interposição lingual, respiração bucal, hipertrofia da adenoide, síndromes, forças oclusais e eruptivas, anquilose dental e desequilíbrio postural mandibular. Outros fatores, como gravidade e tempo de tratamento inicial podem tornar sua correção e estabilidade mais difíceis de serem alcançadas. Várias alternativas mecânicas estão disponíveis na literatura; as abordagens de tratamento podem ser encontradas com respeito ao seu tratamento. Essas modalidades incluem, principalmente, aparelhos funcionais ou fixos, com o objetivo de impedir os fatores mecânicos que mantenham a mordida aberta anterior (sucção do polegar ou interposição lingual) e limitando o crescimento vertical excessivo dos componentes esqueléticos craniofaciais. Mentoneira vertical, bite-blocks, exercícios de mastigação e extrações e mesialização dos dentes posteriores têm sido defendidos para alcançar uma intrusão relativa e verdadeira dos molares. Grades palatinas e esporões são usados para prevenir a persistência dos hábitos de sucção ou interposição lingual, a fim de promover o desenvolvimento normal do segmento anterior. A terapia funcional seria útil para corrigir o defeito postural da atividade da musculatura orofacial e a deformidade esquelética associada. Diante do exposto, este trabalho objetivou revisar a literatura referente às modalidades de tratamento precoce da mordida aberta anterior.

Palavras-chave: mordida aberta; aparelhos ortodônticos; tratamento precoce.

ABSTRACT

Anterior open bite (AOB) is a malocclusion characterized by a deficiency in the normal vertical overlap between antagonist incisal edges when the posterior teeth are in occlusion. Several etiological factors are involved in this type of malocclusion, such as facial growth pattern, sucking habits, tongue-thrusting, mouth breathing, adenoid hypertrophy, syndromes, occlusal and eruptive forces, dental ankylosis, and postural mandibular imbalance. Other factors like severity and time of initial treatment can make open bite correction and stability more difficult to achieve. Several mechanical alternatives are available in the literature; treatment approaches can be found with respect to their treatment. These methods mainly include functional or fixed devices, in order to prevent the mechanical factors that maintain the anterior open bite (thumb sucking or tongue thrusting) and limiting excessive vertical growth of craniofacial skeletal components. Vertical chincup, bite-blocks, chewing exercises, and extractions and mesialization of posterior teeth have been advocated to achieve relative and true intrusion of molars. Palatal cribs and spurs are used to prevent persisting sucking habits or tongue thrust in order to promote a normal anterior segment development. Functional therapy would be useful in correcting the faulty postural activity of the orofacial musculature and the associated skeletal deformity. Given the above, this study aimed to review the literature related to early treatment modalities of anterior open bite.

Key-words: anterior open bite; orthodontic appliances; early treatment.

LISTA DE ILUSTRAÇÕES

Figura 1 – Mordida aberta anterior – fotografias intraorais frontais realizadas. A) antes e B) após 30 a 45 dias da remoção do hábito de sucção …….. 12

Figura 2 – Mordida aberta anterior dentoalveolar na dentadura mista associada à sucção digital …….. 14

Figura 3 – A) Mordida aberta anterior causada por postura baixa da língua em repouso e interposição labial. B) O contraste da radiografia cefalométrica permitiu a visualização da língua em sua posição de repouso, estando apoiada sobre os incisivos inferiores, impossibilitando sua correta erupção, assim como a interposição do lábio inferior entre os incisivos, impedindo a erupção adequada dos incisivos superiores …… 17

Figura 4 – Lista de problemas da maloclusão mordida aberta anterior …….. 20

Figura 5 – Morfologia da mordida aberta anterior. A) Morfologia da mordida aberta anterior esquelética. B) Morfologia da mordida aberta anterior dentária …… 21

Figura 6 – Caracterização esquelética da mordida aberta anterior ……. 22

Figura 7 – Tratamento da mordida aberta interior com grade palatina na dentadura mista e tratamento ortodôntico fixo na dentadura permanente …… 23

Figura 8 – Tratamento da mordida aberta anterior com o aparelho de intrusão rápida do molar (IRM). A) Indivíduo do gênero masculino com 11 anos de idade com mordida aberta anterior e incompetência labial. B) Módulos do aparelho IRM estendidos bilateralmente dos tubos vestibulares das bandas superiores para os tubos vestibulares das bandas inferiores. C) Paciente depois de menos que seis meses de intrusão ……. 24

Figura 9 – Bionator de Balters fechado (mordida aberta anterior) …….. 25

Figura 10 – Correção da mordida aberta anterior na dentadura mista com aparelho quadrihélice com esporões. A) idade nove anos e 10 meses antes do tratamento. B) Idade 11 anos e seis meses após o tratamento. C) Vista intraoral do aparelho quadrihélice com esporões no lugar …… 26

Figura 11 – Tratamento da mordida aberta anterior dentária com aparelho tipo Haas modificado. A1, A2, A3) Fotos intrabucais iniciais; B) Instalação do disjuntor palatino tipo Haas modificado; C) Elásticos para fechamento gradual da mordida aberta; D1, D2) Intecuspidação total com elásticos 1/8”; E) Contenção fixa inferior 3x3; F) Foto intrabucal frontal – fechamento da mordida aberta …….. 27

Figura 12 – Tratamento da mordida aberta anterior, por hábito de sucção de chupeta, com aparelho fixo com fio 0,8 mm em aço inoxidável …….. 28

Figura 13 – Grade palatina fixa, adaptada ao arco superior – destaca-se entre os procedimentos corretivos das mordidas abertas dentárias e dentoalveolares com relação oclusal normal, causada pelo hábito de sucção e interposição da língua …….. 30

Figura 14 – Grade palatina móvel …….. 30

Figura 15 – Aparelho de expansão rápida da maxila com mentoneira de tração vertical …… 31

Figura 16 – Bite-block …….. 31

Figura 17 – Aparelho extraoral, tipo Thurow, com tração alta e força ortopédica …….. 31

Figura 18 – Tratamento da mordida aberta anterior com esporões colados e mentoneira. A) Vista aproximada dos esporões linguais colados Nogueira®. B) Mentoneira ……..…….. 32

SUMÁRIO

1 INTRODUÇÃO..... 8
2 PROPOSIÇÃO.....10
3 REVISÃO DE LITERATURA.....11
3.1 Mordida aberta anterior – etiologia e características 11
3.2 Modalidades de tratamento precoce da mordida aberta anterior 22
4 DISCUSSÃO 41
5 CONCLUSÃO 46
REFERÊNCIAS 47

1 INTRODUÇÃO

No desenvolvimento normal da dentição, uma série de forças vetoriais de mesma intensidade e antagonistas direciona-se aos dentes e aos seus componentes alveolares. Essas forças são representadas, externamente, pelos músculos bucinadores e orbiculares dos lábios e, internamente pela língua, que se neutralizam, colaborando para que os dentes e as estruturas adjacentes mantenham-se em equilíbrio (ALMEIDA et al., 1998). Qualquer interferência nessa homeostase durante o processo de crescimento e desenvolvimento craniofacial causará alterações nas funções do sistema estomatognático e na morfologia das estruturas ósseas envolvidas. Dentre os fatores desencadeantes, encontram-se os hábitos bucais deletérios, como a sucção digital ou de chupeta, a respiração predominantemente bucal e a postura alterada da língua (HENRIQUES et al., 2000).

A restrição na irrupção dos incisivos, a excessiva erupção dos dentes posteriores, deslocando a mandíbula para baixo e no sentido anti-horário e a redução do crescimento vertical no segmento anterior dos processos alveolares resultantes da presença do dedo proporcionam condições para o surgimento de uma mordida aberta anterior (HENRIQUES et al., 2003).

A mordida aberta anterior é uma maloclusão frequentemente encontrada durante as fases das dentaduras decídua e mista, podendo ser caracterizada, basicamente, pelo trespasse vertical negativo que ocorre na região anterior, quando os dentes posteriores encontram-se em oclusão (SLAVIERO et al., 2017). Sua etiologia é multifatorial, sendo a hereditariedade e as causas ambientais (hipertrofia das amígdalas, respiração bucal e, principalmente, os hábitos bucais deletérios) citadas como principais (HENRIQUES et al., 2003).

A mordida aberta anterior pode ser classificada tanto com base em sua etiologia quanto à severidade de sua expressão. A partir das causas, é possível classificá-las como mordida aberta anterior dentária ou dentoalveolar, esquelética e esquelética hiperdivergente (MACEDO, 2014).

A mordida aberta dentoalveolar é o resultado de um bloqueio mecânico do desenvolvimento vertical dos incisivos e do componente alveolar, enquanto as relações esqueléticas são normais; a mordida aberta esquelética é determinada por uma discrepância esquelética vertical (FERES et al., 2016). No entanto, na maioria

dos casos, a distinção não é clara, uma vez que essa maloclusão apresenta os componentes dentários e esqueléticos (PISANI et al., 2016).

A mordida aberta esquelética é caracterizada por aumento da altura facial anterior e ângulo goníaco, ramo mandibular curto e aumento da altura dentoalveolar posterior (ALBOGHA; TAKAHASHI; SAWAN, 2015). Discrepâncias transversais concomitantes podem também estar presentes (PADALINO et al., 2016). Os recursos adicionais são incompetência labial, convexidade perfil, incisivos marcados inclinação labial e aglomeração (NGAN; FIELDS, 1997). Por essas razões, é uma das principais causas de comprometimento da função mastigatória e de fonação, causando problemas estéticos consideráveis para os pacientes afetados (MACHADO et al., 2014).

Um dos objetivos do tratamento ortodôntico da mordida aberta anterior consiste no restabelecimento da harmonia entre a forma e a função das estruturas do sistema estomatognático. Na dentadura decídua, antes dos quatro anos de idade, os hábitos bucais deletérios de sucção digital/ou de chupetas não requerem interferências, devido à imaturidade emocional da criança (FERES et al., 2016; HENRIQUES et al., 2000; MACEDO, 2014; PADALINO et al., 2016; PISANI et al., 2016).

Auxiliada por um padrão de crescimento favorável, a correção da mordida aberta pode ocorrer naturalmente a partir dos cinco anos de idade, caso a interrupção do hábito seja espontânea. No entanto, o abandono do hábito nem sempre implicará em sua autocorreção, principalmente, quando hábitos secundários já estiverem instalados, como a interposição lingual e/ou labial, e o paciente realizar a respiração bucal. Nesses casos, a maloclusão deve ser interceptada adequadamente, evitando seu agravamento (REIS; PINHEIRO; MALAFAIA, 2007).

Diferentes modalidades de tratamento precoce têm sido descritas. Mentoneira vertical, bite-blocks, exercícios de mastigação e extrações e mesialização dos dentes posteriores têm sido defendidos para alcançar intrusão relativa e verdadeira dos molares. Grades palatinas e esporões são usados para prevenir a persistência dos hábitos de sucção ou interposição lingual, a fim de promover o desenvolvimento normal do segmento anterior. A terapia funcional seria útil para corrigir o defeito postural da atividade da musculatura orofacial e a deformidade esquelética associada (PISANI et al., 2016).

2 PROPOSIÇÃO

Considerando-se a alta prevalência da mordida aberta anterior entre as crianças, a proposta deste trabalho foi, por meio de revisão da literatura, descrever as modalidades de tratamento mais utilizadas para a interceptação precoce dessa maloclusão.

3 REVISÃO DA LITERATURA

3.1 Mordida aberta anterior – etiologia e características

Henriques et al. (2000) discorreram sobre a etiologia, o diagnóstico e o tratamento da mordida aberta anterior. Definiram como fatores etiológicos básicos aqueles relacionados à hereditariedade e ao ambiente, ressaltando a importância da interceptação precoce desses desvios. Relacionaram os fatores de desenvolvimento da maloclusão, tais como os hábitos orais deletérios, a interposição lingual, amígdalas hipertróficas, a respiração oral e padrão vertical de crescimento. Concluíram que a interceptação da mordida aberta anterior na fase de dentadura decídua ou mista é de fundamental importância, pois previne problemas estético-funcionais, com destaque da importância da abordagem multidisciplinar para o sucesso da correção do desvio oclusal.

Degan, Boni e Almeida (2001) verificaram se a correção espontânea da mordida aberta anterior varia de acordo com a faixa etária após a remoção do hábito de sucção de chupeta e/ou mamadeira. A amostra consistiu de 30 indivíduos, de ambos os gêneros, portadores de mordida aberta anterior, incisivos decíduos e que apresentavam hábito de sucção de chupeta e/ou mamadeira, divididos em três grupos, conforme a idade. O Grupo I era composto de crianças na faixa etária de quatro anos a quatro anos e três meses. O Grupo II constituiu-se de crianças na faixa etária de quatro anos e nove meses a cinco anos e oito meses. Já, no Grupo III as crianças tinham a faixa etária de cinco anos e nove meses a seis anos e três meses. A alteração da mordida aberta anterior foi documentada por meio de fotografias intraorais e avaliada cefalometricamente em telerradiografias, em norma lateral da cabeça, ambas realizadas antes e apos o tratamento. Para a remoção dos hábitos de sucção de chupeta e/ou mamadeira o Método de Esclarecimento foi utilizado em seis sessões, consistindo de uma entrevista inicial em que foram feitos esclarecimentos aos pais, utilizando-se fotografias e figuras de livros sobre as possíveis alterações clínicas que os hábitos de sucção de chupeta e mamadeira podem determinar nas crianças. Os autores verificaram que em todos os grupos foram encontradas alterações significativas de 5%, decorrente da remoção dos hábitos de sucção. O Grupo II mostrou-se mais receptivo na aplicação do método.

As crianças abandonaram os hábitos num período de tempo menor. O grupo que ofereceu maior resistência foi o Grupo III, sendo necessário um número maior de sessões, implicando num tempo maior para a remoção do hábito. Constataram que o Grupo I foi o que apresentou maior correção espontânea relacionada à redução da medida trespasse vertical (Figura 1). Pelos resultados encontrados, concluíram que os hábitos de sucção de chupeta e/ou mamadeira devem ser removidos precocemente, para que maloclusões do tipo mordida aberta anterior sejam evitadas, atenuadas ou mesmo corrigidas.

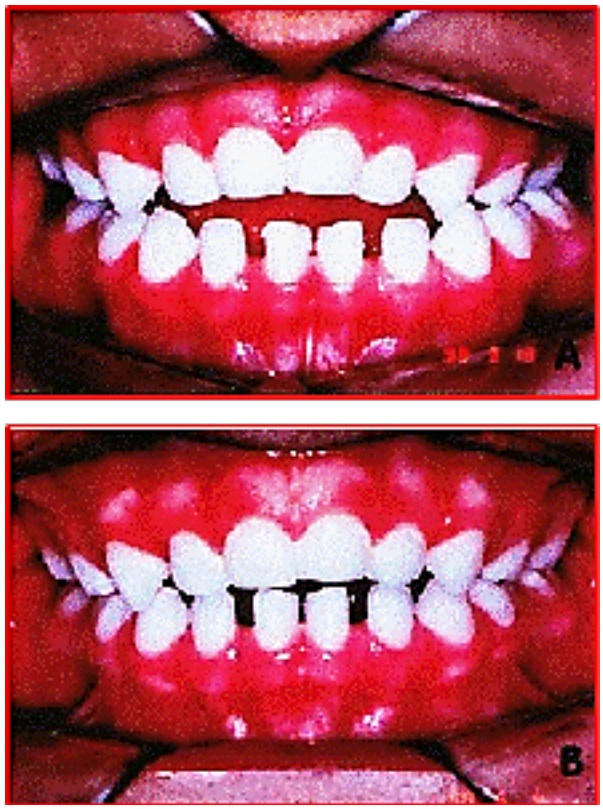

Figura 1 – Mordida aberta anterior – fotografias intraorais frontais realizadas. A) antes e B) após 30 a 45 dias da remoção do hábito de sucção. Fonte: Degan, Boni e Almeida, 2001.

Estudo realizado por Warren et al. (2001), relacionando os efeitos da duração dos hábitos de sucção com as alterações produzidas nos arcos dentários em 372 crianças, com idade entre quatro e cinco anos, concluiu que os lactantes e as crianças muito novas possuem um impulso biológico inerente para a sucção e, frequentemente, a sucção não alimentar conforta tanto a si próprio como a seus pais. Dessa forma, ponderaram que a recomendação para cessar o hábito de

sucção antes dos dois anos de idade seria irreal, potencialmente prejudicial e desnecessária do ponto de vista dentário. Para satisfazer a necessidade das crianças por sucção, minimizando o risco de desenvolvimento de anormalidades oclusais, a idade ideal para a descontinuação do hábito deve ser ao redor dos dois anos de idade. Relativamente poucos danos ocorrem se tal hábito for continuado até os três anos de idade, de forma que as consultas odontológicas precoces podem oferecer aos pais orientações preventivas para ajudar seus filhos a cessar tal hábito antes dos três anos de idade ou mais jovem. Porém, se o hábito da criança persistir até os três ou quatro anos de idade, deve-se procurar ajuda profissional para sua descontinuação para minimizar o risco de desenvolvimento de maloclusão.

Henriques et al. (2003) consideraram que a mordida aberta anterior, associada ou não a uma mordida cruzada posterior, constitui-se numa maloclusão comumente encontrada em decorrência da permanência do hábito de interposição lingual. Com relação às alterações dentoesqueléticas relacionadas ao hábito de sucção digital persistente, os autores citaram a mordida aberta anterior (dentoalveolar), o aumento do trespasse horizontal, a vestíbulo-versão dos incisivos superiores, a verticalização dos incisivos inferiores, a mordida cruzada posterior, diastemas entre os incisivos superiores, o aprofundamento do palato, lábio superior curto e hipotônico, lábio inferior e musculatura mentoniana hipertônicos, interposição lingual, redução da sobremordida, redução da distância intercaninos, rotação do plano palatino, relação molar de Classe II, aumento do comprimento maxilar, protrusão maxilar, assoalho nasal estreito, rotação da mandíbula no sentido horário, sobrerupção dos dentes posteriores, aumento da altura anteroinferior da face.

Silva Filho et al. (2003) avaliaram 2.016 crianças, com faixa etária compreendida entre três e seis anos de idade, objetivando verificar a prevalência dos hábitos orais de sucção na dentadura decídua completa e sua relação com diferentes tipos de maloclusões. Os resultados encontrados revelaram que dentre as maloclusões associadas aos hábitos, a mais prevalente foi a mordida aberta anterior (50,76%), seguida pela mordida cruzada posterior (18,88%) e pela associação entre essas duas maloclusões (10,35%). Com relação às formas em que os hábitos se exprimem, mamadeira (29,96%) e chupeta (28,95%) foram os mais difundidos, seguidos pelo uso do dedo (9,72%) (Figura 2).



Figura 2 – Mordida aberta anterior dentoalveolar na dentadura mista associada à sucção digital. Fonte: Silva Filho et al., 2003.

Katz et al. (2004) avaliaram a relação entre hábitos de sucção não nutritivos, morfologia facial e maloclusão em três planos de espaço (transversal, vertical e anteroposterior) em 330 crianças brasileiras (4 anos) que frequentam escolas públicas do município de Recife. Os dados foram coletados por meio de entrevistas com as mães ou cuidadores das crianças e por exames clínicos realizados por um examinador calibrado (κ = 1). O teste do qui-quadrado, teste exato de Fisher e análise multivariada foram usados para a análise estatística. A prevalência de maloclusão na amostra foi de 49,7%, segundo classificação oclusal, e 28,5% das crianças tiveram dois ou três fatores que contribuíram para sua ocorrência. A mordida aberta anterior foi detectada em 36,4% e o aumento de *overjet* em 29,7%. Uma associação significativa foi encontrada entre maloclusão e hábitos de sucção. A maioria das crianças apresentava padrão esquelético facial elevado, embora não houvesse associação entre morfologia facial e maloclusão. Os resultados chamam a atenção para a magnitude do problema na infância e enfatizam a necessidade de estudos longitudinais para apoiar diretrizes de prática clínica para a população-alvo.

O objetivo de uma investigação realizada por Cozza et al. (2005a) foi testar a hipótese, por meio de um estudo de prevalência de uma grande população ortodôntica na dentadura mista, se os hábitos de sucção e um padrão facial hiperdivergente predispõem uma criança à mordida aberta anterior. Foram avaliados

os registros cefalométricos anamnésicos e de pré-tratamento de 1.710 sujeitos (média de idade, nove anos três meses ± um ano e cinco meses, 923 meninas e 787 meninos) quanto aos hábitos de sucção, mordida aberta dentária e hiperdivergência facial. Os seguintes parâmetros foram registrados para cada sujeito na forma de dados binários (sim ou não), quanto à ausência ou presença de mordida aberta dentária anterior (*overbite* < 0 mm), hábitos de sucção (sucção do polegar ou do dedo) além da idade de anos três e hiperdivergência facial com base na presença concomitante do ângulo formado pela intersecção do plano mandibular com o plano horizontal (FMA) maior que 25º, relação total da altura facial posterior (S-Go)/altura total facial anterior (N-Me) menor que 0,62 e relação da altura facial anterior (ANS-Me)/altura total facial anterior (N-Me) maior que 0,55. Verificaram que a prevalência de mordida aberta anterior na dentadura mista foi de 17,7% (303 de 1.710 sujeitos na amostra total inicial). Em indivíduos com mordida aberta anterior, a prevalência foi de 63,4% para os hábitos de sucção e de 61% para hiperdivergência facial. A prevalência de hábitos de sucção e de hiperdivergência facial em pacientes com mordida aberta anterior foi de 36,3%. Em indivíduos sem mordida aberta anterior, a prevalência foi de 28% para hábitos de sucção e 34,5% para hiperdivergência facial. A prevalência de hábitos de sucção e hiperdivergência facial em pacientes sem mordida aberta anterior foi de 9,1%. A regressão logística múltipla mostrou que tanto os hábitos de sucção e como a hiperdivergência facial foram significativamente associados com o aumento do risco de mordida aberta anterior. Os achados deste estudo mostraram que tanto os hábitos prolongados de sucção e as características faciais hiperdivergentes são fatores de risco significativos para o desenvolvimento de mordida aberta anterior na dentadura mista.

Objetivando associar disfunções orofaciais e hábitos orais deletérios à alteração de mordida aberta anterior em 130 escolares, Maciel e Leite (2005) realizaram um estudo exploratório com a aplicação de um questionário a respeito dos hábitos orais deletérios. Os resultados indicaram a mordida aberta como o padrão de alteração de oclusão mais prevalente. Houve também associação entre esse padrão e a interposição lingual. Concluindo, afirmaram que existe uma correlação etiológica entre a mordida aberta anterior e os hábitos orais deletérios, e algumas alterações das funções orofaciais, com destaque para os padrões de deglutição e articulação da fala. Salientaram para a necessidade da interação entre

ortodontistas e fonoaudiólogos ao atendimento integral do paciente portador de mordida aberta.

Almeida et al. (2006) reportaram que na etiologia da mordida aberta anterior há fatores relacionados aos hábitos orais, tamanho ou função anormal da língua, respiração oral, padrão de crescimento vertical (predisponente à mordida aberta) e doenças congênitas ou adquiridas. Entre os hábitos mais frequentes estão a sucção dos dedos, de chupetas, posturas labiais alteradas e hábitos linguais. As maloclusões verticais resultam da interação de diversos fatores etiológicos, com origem genética e/ou ambiental. O prognóstico pode ser bom ou fraco de acordo com a gravidade e etiologia associada. A deglutição com interposição lingual é frequentemente observada em crianças com até 10 anos de idade, com ou sem mordida aberta.

Artese et al. (2011), revisando a literatura sobre a etiologia da mordida aberta anterior, relataram que a grande maioria dos estudos de sua etiologia converge para a existência de disfunções secundárias, que permanecem após a correção de um hábito deletério, em especial, a postura incorreta da língua em repouso. Acredita-se que uma pressão suave, porém contínua, exercida pela língua contra os dentes seja capaz de movimentá-los, produzindo efeitos significativos. Se um paciente tem uma postura anterior de repouso da língua, a duração dessa pressão, mesmo que muito leve, pode interferir no processo de erupção ou movimentar os dentes anteriores, resultando em mordida aberta. A postura da língua em repouso tem longa duração, em torno de muitas horas durante um dia, o que a torna clinicamente importante, podendo impedir a erupção dos incisivos, causando e mantendo a mordida aberta (Figura 3). Além disso, a postura baixa da língua pode favorecer a erupção dos dentes posteriores e causar a constrição da arcada superior pela ausência da língua no palato. Esses autores salientaram que esse fator etiológico tem sido pouco estudado e é, em geral, negligenciado durante o tratamento dessa maloclusão. A falha na remoção desse fator pode ser a razão primária para a recidiva dessa má oclusão.



Figura 3 – A) Mordida aberta anterior causada por postura baixa da língua em repouso e interposição labial. B) O contraste da radiografia cefalométrica permitiu a visualização da língua em sua posição de repouso, estando apoiada sobre os incisivos inferiores, impossibilitando sua correta erupção, assim como a interposição do lábio inferior entre os incisivos, impedindo a erupção adequada dos incisivos superiores. Fonte: Artese et al., 2011.

Os objetivos do estudo de Góis et al. (2012), com um acompanhamento de escolares por cinco anos, foram determinar a incidência de maloclusão em um e verificar a hipótese de que indivíduos com maloclusão prévia são mais propensos a manter as mesmas características na transição das dentaduras decídua para a mista. A amostra constou de 212 crianças (119 com maloclusão e 93 sem) com idades entre oito a 11 anos, em um total de 241 alunos, de 20 escolas em Juiz de Fora/MG, Brasil. Desses, 111 (52,4%) eram meninas. Constatou-se que a prevalência da mordida aberta nas dentaduras decídua foi de 36,3%, e de 17% na mista precoce. Encontraram uma associação estatisticamente significativa entre as dentaduras decídua e mista para a mordida aberta anterior. Na transição da dentadura decídua para a mista, a correção espontânea dessa maloclusão foi confirmada em 70,1% dos casos. Concluíram que a incidência de maloclusão foi elevada e as crianças que já apresentavam mordida aberta anterior na dentadura decídua tendem a ter um risco maior de apresentar as mesmas características na dentadura mista. Ressaltaram que o abandono dos hábitos de sucção de chupeta antes da idade de seis anos, antes da erupção dos incisivos superiores permanentes, facilita a correção espontânea da mordida aberta anterior.

No que se refere à mordida aberta, Matsumoto et al. (2012) afirmaram ser fundamental identificar os hábitos orais prejudiciais e os fatores que possam interferir com o tratamento para alcançar estabilidade e sucesso terapêutico. Sabendo que os casos limítrofes requerem atenção especial, a decisão para o

método de tratamento deve ser cuidadosamente tomada e fatores como idade, maturação esquelética, perfil facial e padrão de crescimento devem ser considerados antes de optar por terapia de camuflagem ortodôntica ou tratamento ortocirúrgico.

Boeck et al. (2013) entrevistaram pais de 152 crianças que possuíam hábito de sucção de dedo e/ou chupeta, com idade variando entre três e seis anos, com dentadura decídua completa, objetivando verificar a prevalência de maloclusão relacionada aos hábitos. Os autores encontraram uma prevalência de 72% (n = 85) de mordida aberta anterior, seguida de atresia maxilar com 62,2% (n = 71), mordida cruzada posterior com 26,3% (n = 31), mordida cruzada anterior com 3,4% (n = 4) e apinhamento e topo a topo, correspondendo a 5,1% cada (n = 6). A alta prevalência de mordida aberta anterior estava associada de forma significativa aos hábitos deletérios, principalmente o de sucção de chupeta.

Bueno et al. (2013) analisaram a relação entre maloclusão e hábitos pouco saudáveis e suas possíveis associações com a duração do aleitamento materno na infância. Participaram do estudo 138 crianças, com idades entre quatro e cinco anos. Todas as formas de sucção não nutritiva foram incluídas. De acordo com os autores, a duração do uso de chupeta foi um indicador de risco para a mordida aberta acentuada em crianças que a usavam por mais de três anos. Crianças que respiram pela boca podem ter um distúrbio funcional chamado de posicionamento lingual atípico, que pode levar à inclinação vestibular acentuada dos incisivos superiores e mandibulares e resultar em vários diastemas na região anterior. O indicador de risco para a sobressaliência foi a duração do uso da chupeta. As crianças que usavam chupeta por mais de três anos tinham mais chance de ter um *overjet* > 5 mm e as de ter *overbite* foram 12,32 vezes maior entre as crianças que usavam chupeta por até três anos. A chance de ter *overbite* entre crianças que foram amamentadas por 0-6 meses foi 2,78 maiores do que para aquelas que foram amamentadas por seis meses ou mais. Os autores concluíram, pelos resultados encontrados, que a sucção não nutritiva persistente afeta a prevalência de maloclusão e compromete a respiração nasal.

Fabres et a. (2014) afirmaram que os indivíduos com mordida aberta anterior apresentam características específicas, tais como um aumento na altura facial anteroinferior (AFAI); diminuição da altura facial posterior, ângulos do plano oclusal,

mandibular e goníaco aumentados, retrusão mandibular, diminuição do comprimento do ramo e do corpo mandibular, tendência à classe II, planos cefalométricos divergentes, base craniana anterior íngreme e selamento labial deficiente. O prognóstico de um caso varia conforme sua etiologia e a severidade do envolvimento esquelético. Salientaram que a melhor época para intervenção é na fase da dentadura decídua ou mista, e se um paciente com traços de hiperdivergência fenotípica facial não for tratado até o estágio de desenvolvimento dos dentes permanentes, a oportunidade de modificação do crescimento pode ser perdida, restando como única possibilidade de tratamento, a correção cirúrgica. Ressaltaram que o tratamento precoce melhora a aparência da criança, aumentando a autoestima e favorecendo sua convivência social.

Em um estudo transversal, Fialho et al. (2014) avaliaram a possível associação entre hábito de sucção não nutritiva, mordida aberta anterior e morfologia facial. A amostra, composta por 176 crianças com dentadura decídua (96 meninas e 80 meninos), com idade média de 4,9 anos, foi dividida em dois grupos: grupo 1 – crianças com hábitos de sucção não nutritiva e grupo 2 – crianças sem qualquer história de hábitos de sucção não nutritiva. Os autores constataram que crianças com hábitos não nutritivos de sucção revelaram uma ocorrência de 60% de mordida aberta anterior. Os resultados não revelaram qualquer associação entre a morfologia facial, hábitos de sucção não nutritivos e mordida aberta anterior. De acordo com esses resultados, concluíram que parece razoável afirmar que os hábitos de sucção não nutritiva durante a fase de dentadura decídua desempenham um papel fundamental na determinação da mordida aberta anterior, independentemente da morfologia do padrão facial.

Macedo (2014) apresentou uma classificação da mordida aberta anterior com base no estudo de Buschang e colaboradores, em 2002, propondo uma nova terminologia – mordida aberta hiperdivergente. As características mais frequentemente encontradas no componente maxilar são: alturas dentoalveolares anteriores e posteriores aumentadas, maxila curta e atrésica, com grande incidência de mordida cruzada posterior. Nos pacientes, as características mandibulares mais frequentes são: aumento da AFAI, ângulo do plano mandibular e goníaco obtuso, ramo mandibular geralmente apresentando-se curto e alturas dentoalveolares aumentadas (Figura 4).

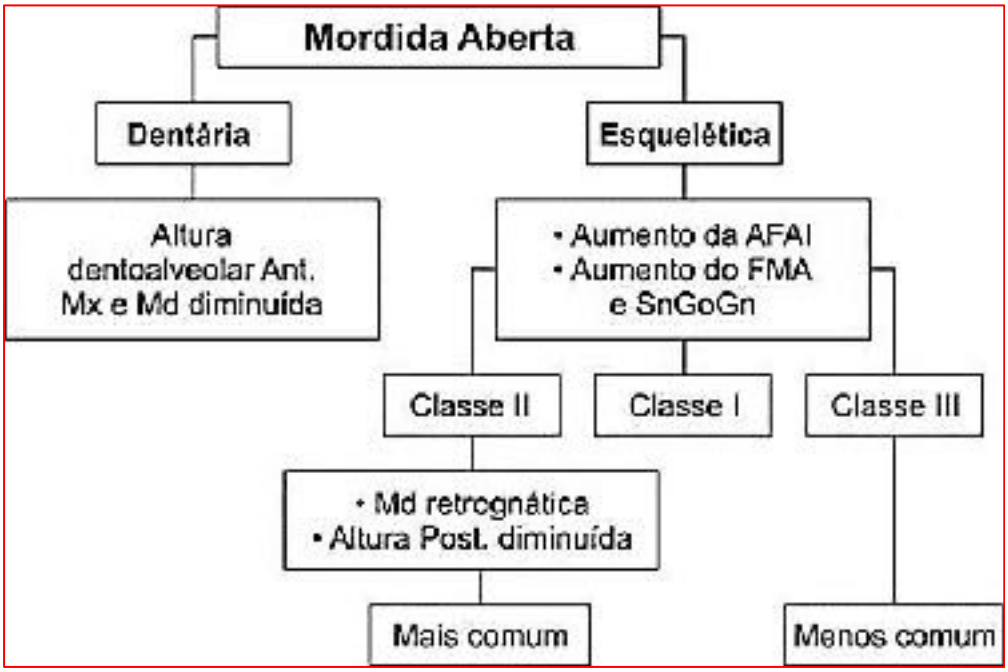

Figura 4 – Lista de problemas da maloclusão mordida aberta anterior (MX – maxila, MD – mandíbula, ANT anterior, POST – posterior, AFAI – altura facial anterior inferior, FMA – ângulo formado pela intersecção do plano mandibular com o plano horizontal, SnGoGn – ângulo formado pela intersecção do plano mandibular GoGn com a linha SN. Expressa o grau de inclinação da mandíbula em relação à base anterior do crânio. Fonte: Macedo, 2014.

O objetivo do estudo realizado por Machado et al. (2014) foi identificar os fatores associados à prevalência de mordida aberta anterior entre crianças brasileiras de cinco anos de idade. Um estudo transversal foi realizado com dados da Pesquisa Nacional de Saúde Bucal (SB Brasil 2010). A variável resultado foi mordida aberta anterior classificada como presente ou ausente. As variáveis independentes foram classificadas por fatores individuais, sociodemográficos e clínicos. A pesquisa epidemiológica SB Brasil 2010 avaliou as condições de saúde bucal da população brasileira em áreas urbanas e rurais, classificando-a em diferentes faixas etárias. O estudo analisou 37.519 indivíduos residentes em 26 capitais estaduais do Distrito Federal e em 150 municípios de diferentes tamanhos populacionais localizados no interior do país. Em cada uma das 172 cidades do Brasil, um máximo de 250 voluntários foi avaliado para a mordida aberta anterior, resultando em uma amostra total de 5.622 crianças de cinco anos de idade. A prevalência de mordida aberta anterior foi de 12,1%. A análise multivariada mostrou que as crianças pré-escolares residentes no sul do Brasil tiveram uma chance maior de 1,8 vezes de ter mordida aberta anterior (IC 95%: 1,16-3,02). As crianças

identificadas com alterações no *overjet* tiveram chances 14,6 vezes maiores de ter mordida aberta anterior (IC 95%: 8,98-24,03). Os hábitos não nutritivos de sucção e a postura da língua estão incluídos como fatores ambientais.

Valarelli e Janson (2014) reportaram que a morfologia da mordida aberta esquelética não se restringe somente à região anterior. O trespasse vertical negativo se estende desde os dentes anteriores para áreas de pré-molares e molares (Figura 5A), ao contrário do que ocorre na mordida aberta dentária, cujo trespasse vertical negativo está localizado somente na região anterior (Figura 5B). Essa maloclusão pode ser caracterizada cefalometricamente por um grande ângulo do plano mandibular, trespasse vertical anterior negativo, angulação mesial dos dentes posteriores, divergência dos planos oclusais, arco superior atrésico, desproporção entre as alturas faciais anterior total e posterior com o ramo mandibular curto, desproporção entre as alturas faciais anteriores superior e inferior com o aumento da Altura facial anteroinferior (AFAI), rotação do plano palatino no sentido anti-horário, rotação da mandíbula no sentido horário e maior altura alveolar na região posterior da maxila (Figura 6). Os indivíduos que apresentam mordida aberta esquelética tendem a exibir uma típica aparência de rosto longo. Essa maloclusão representa um dos sinais, ou uma consequência, de um desequilíbrio maxilomandibular no sentido vertical, denominada como síndrome da face longa.

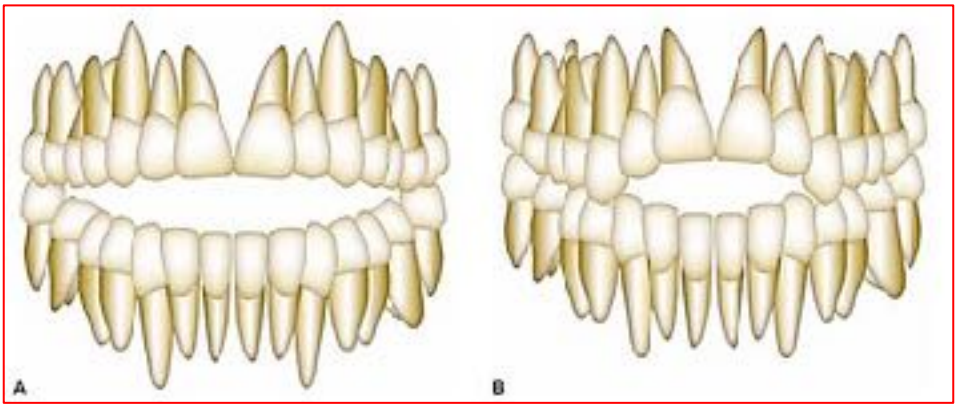

Figura 5 – Morfologia da mordida aberta anterior. A) Morfologia da mordida aberta anterior esquelética. B) Morfologia da mordida aberta anterior dentária. Fonte: Valarelli e Janson, 2014.



Figura 6 – Caracterização esquelética da mordida aberta anterior. Fonte: Valarelli e Janson, 2014.

Sousa et al. (2014) salientaram que as maloclusões na dentição decídua podem ser consideradas um problema de saúde pública, devido às altas taxas de prevalência e de tratamento, bem como pelo impacto social que podem causar. O conhecimento da etiologia da maloclusão é essencial para o sucesso do tratamento ortodôntico, uma vez que a eliminação da causa é um pré-requisito para a correção do problema. Esses autores verificaram a prevalência de mordida aberta anterior e mordida cruzada posterior na dentição decídua e a associação com fatores sociodemográficos, a presença e a duração de hábitos nutritivos e não nutritivos. Para tal, realizaram um estudo transversal com 732 pré-escolares em Campina Grande/PB, Brasil. Os exames clínicos foram realizados por três examinadores calibrados. No que se refere à mordida aberta, a prevalência foi de 21%. Concluíram que os fatores socioeconômicos parecem não estar associados à mordida aberta anterior na dentadura decídua. A amamentação deve ser encorajada por períodos mais longos e o uso de chupeta após os três anos de idade representa um fator predisponente para ambos os tipos de maloclusão, especialmente a mordida aberta anterior.

3.2 Modalidades de tratamento precoce da mordida aberta anterior

Almeida et al. (1998) descreveram um caso clínico de um indivíduo com nove anos e seis meses de idade que apresentava uma mordida aberta anterior,

ocasionada por um hábito de sucção de chupeta e interposição lingual. O plano de tratamento foi dividido em duas etapas: ortodontia interceptora, na fase de dentadura mista e ortodontia corretiva, quando da irrupção total de todos os dentes permanentes. O tratamento interceptor foi realizado com a instalação de uma grade palatina removível, utilizada durante oito meses consecutivos, 24 horas/dia, até a normalização funcional e oclusal da região anterior. Após esse período, o paciente continuou a utilizar o aparelho como contenção, com acompanhamento a cada três meses até a irrupção dos dentes permanentes, quando o aparelho fixo foi montado). Após a finalização do tratamento corretivo foi instalada a contenção inferior (3x3) e o indivíduo passou a usar duas placas de Hawley no arco superior alternadamente: uma sem a grade palatina, durante o dia, e outra, com a grade durante a noite. Essa última, objetivando impedir a interposição da língua durante o sono, diminuindo as chances de recidiva (Figura 7).



Figura 7 – Tratamento da mordida aberta interior com grade palatina na dentadura mista e tratamento ortodôntico fixo na dentadura permanente. Fonte: Almeida *et al.*, 1998.

Carano e Machata (2002) apresentaram o aparelho para intrusão rápida do molar (IRM) que consiste de uma modificação do Jasper Jumper, um auxiliar capaz de produzir uma alteração rápida na relação oclusal, e utilizado para corrigir a mordida aberta esquelética sem a necessidade de cooperação especial do paciente.. As extremidades terminais dos módulos do IRM são fixadas aos tubos molares com pinos em forma de L; as extremidades retas permanecem nos tubos superiores, as extremidades anguladas nos tubos inferiores. Esses pinos guiam automaticamente os módulos em posições paralelas ao plano oclusal. Quando o paciente fecha a boca, os módulos são dobrados para liberar uma força intrusiva de 900 g contra os molares superiores e inferiores. Caso seja necessária uma correção

sagital, um controle mais direcional pode ser alcançado com a alteração da localização de inserção nos tubos molares. O aparelho IRM gera um equilíbrio biomecânico favorável em que o único movimento contrário ao controle é a inclinação da coroa vestibular, causado por forças direcionadas lateralmente para o centro de resistência dos molares. Para se controlar essa tendência, o aparelho IRM deve ser aplicado apenas em combinação com os arcos linguais superior e inferior (Figura 8).



Figura 8 – Tratamento da mordida aberta anterior com o aparelho de intrusão rápida do molar (IRM). A) Indivíduo do gênero masculino com 11 anos de idade com mordida aberta anterior e incompetência labial. B) Módulos do aparelho IRM estendidos bilateralmente dos tubos vestibulares das bandas superiores para os tubos vestibulares das bandas inferiores. C) Paciente depois de menos que seis meses de intrusão. Fonte: Carano e Machata, 2002.

Siqueira e Mondelli (2002) descreveram que o bionator de Balters fechado é indicado para a correção da mordida aberta anterior causada por interposição lingual e sucção digital ou de chupeta. Esse aparelho proporciona função e postura normal para a língua, orientada pela alça palatina. Possui uma porção de acrílico na região oclusal posterior, para prevenir a extrusão dentária, que se estende até a porção anterior, desde a região palatina dos dentes superiores até a lingual dos inferiores, inibindo a pressão ou interposição lingual e propiciando o vedamento da mordida

aberta anterior. Além disso, confecciona-se um arco vestibular para estimular o selamento e estiramento labial, favorecendo o movimento extrusivo dos dentes anteriores (Figura 9).



Figura 9 – Bionator de Balters fechado (mordida aberta anterior). Fonte: Siqueira e Mondelli, 2002.

Objetivando analisar os resultados do tratamento precoce da mordida aberta anterior, Cozza et al. (2005b) verificaram a inexistência de estudos clínicos randomizados a respeito dessa maloclusão, encontrando apenas estudos clínicos com pequenas amostras e com vieses. Foram incluídos 22 estudos que consideraram, principalmente, indivíduos com dentição mista, e houve uma considerável variação em relação às abordagens terapêuticas. Por causa da má qualidade e/ou insuficiência de provas, resultados consistentes não foram encontrados. Concluíram que há a necessidade de realização de mais estudos clínicos randomizados, com amostras de tamanho suficientes para produzir evidências que auxiliem melhor decisão clínica para cada caso.

Cozza et al. (2006) investigaram a eficácia de um aparelho quadrihélice com esporões em um grupo de indivíduos em crescimento com hábitos de sucção do polegar e mordidas abertas dentárias e esqueléticas (Figura 10). Os registos de 23 indivíduos tratados como aparelho foram comparados com um grupo-controle de 23 indivíduos não tratados com relações verticais semelhantes. Os cefalogramas laterais foram analisados antes do tratamento (T1, média de idade de 8,4 ± 1,4

anos) e imediatamente após o tratamento (T2, média de idade de 9,9 +/- 1,5 anos). A duração média do tratamento foi de 1,5 ± 7 meses. As alterações T2-T1 nos dois grupos foram comparadas com um teste não paramétrico para amostras independentes. Obtiveram os seguintes resultados: das 23 crianças tratadas que foram comparadas com outras 23 não tratadas, pertencentes a um grupo controle, houve fechamento da mordida aberta anterior em 19 delas (90%). Em aproximadamente um ano e cinco meses de tratamento, o aumento do *overbite* foi de 3,6 mm a mais no grupo experimental, quando comparado com o grupo controle. Houve extrusão e verticalização dos incisivos superiores e inferiores e uma rotação no sentido horário do plano palatino. Os autores constataram uma maior retrusão dos lábios superior e inferior no grupo tratado.

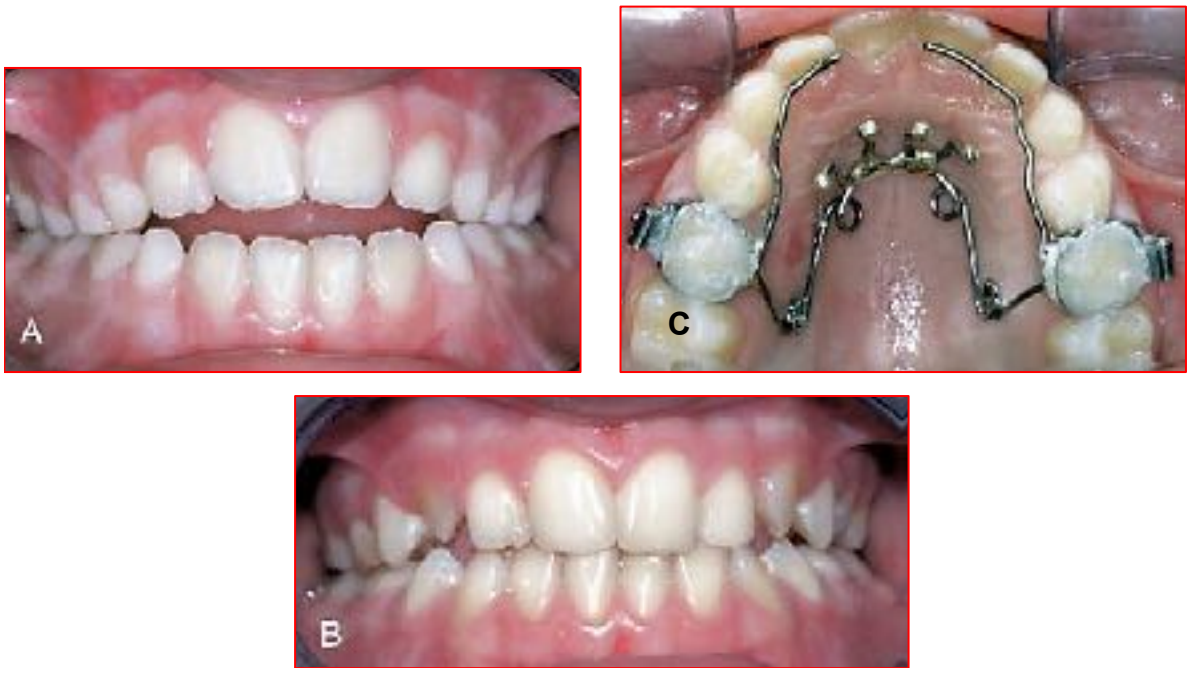

Figura 10 – Correção da mordida aberta anterior na dentadura mista com aparelho quadrihélice com esporões. A) idade nove anos e 10 meses antes do tratamento. B) Idade 11 anos e seis meses após o tratamento. C) Vista intraoral do aparelho quadrihélice com esporões no lugar. Fonte: Cozza et al., 2006.

Reis, Pinheiro e Malafaia (2007) reportaram um caso clínico de paciente com 13 anos e 10 meses de idades, cuja análise dentária apresentava uma relação molar de Classe I, com mordida aberta anterior dentária de 4 mm e maxila atrésica. No exame funcional, notaram interposição de língua entre os incisivos na fonação e na deglutição. Os autores optaram por uma expansão rápida da maxila com o aparelho tipo Haas. Após 60 dias, foi montado o aparelho fixo tipo Straight-Wire para

nivelamento e alinhamento. Foram utilizados ganchos Kobayashi anteriores e o uso de elásticos foi realizado em todos os segmentos dos arcos dentários. Utilizaram no arco superior a placa de contenção tipo Hawley modificada com grade palatina e no arco inferior contenção 3x3 colada. Os autores constataram que em norma frontal, os lábios se reposicionaram, determinando uma relação normal entre ambos. Em norma lateral, o lábio inferior melhorou seu aspecto de eversão, procurando contato com o lábio superior, com consequente diminuição do sulco mentolabial, favorecendo a estética. O controle pós-tratamento de quatro meses revelou excelente estabilidade (Figura 11).

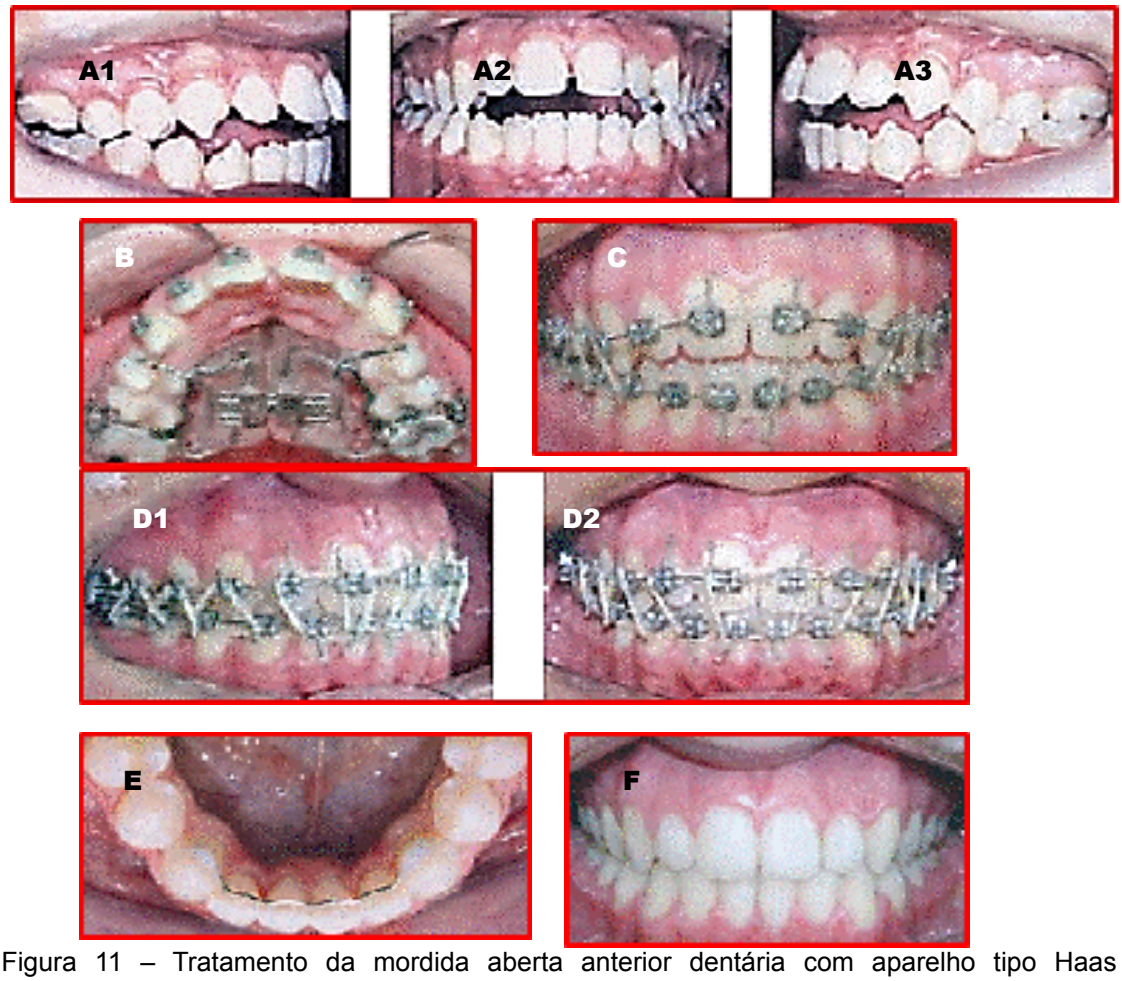

Figura 11 – Tratamento da mordida aberta anterior dentária com aparelho tipo Haas modificado. A1, A2, A3) Fotos intrabucais iniciais; B) Instalação do disjuntor palatino tipo Haas modificado; C) Elásticos para fechamento gradual da mordida aberta; D1, D2) Intecuspidação total com elásticos 1/8"; E) Contenção fixa inferior 3x3; F) Foto intrabucal frontal – fechamento da mordida aberta. Fonte: Reis, Pinheiro e Malafaia, 2007.

Manarelli et al. (2010) descreveram o caso clínico de indivíduo com seis anos e dois meses de idade, na fase de dentição mista, que apresentou, nos exames funcionais, hábito de deglutição atípica e interposição lingual. Apresentava

maloclusão Classe II divisão 1 subdivisão direita, mordida aberta anterior, devido ao hábito de sucção de chupeta, diastema entre os incisivos superiores, palato profundo e lábios entreabertos em repouso. A análise cefalométrica apresentou Classe II esquelética, incisivos inferiores protruídos e maxila e mandíbula retrognatas, tendência de crescimento vertical maior que anteroposterior e perfil convexo. Por se tratar de indivíduo não colaborador, para a correção da mordida aberta anterior confeccionaram um aparelho fixo com fio 0,8 mm em aço inoxidável, com configuração diferenciada na região da curvatura anterior do palato para dificultar a colocação da chupeta. Após três meses de uso, os autores constataram a eliminação do hábito, a correção da mordida aberta anterior, e *overjet* normalizado. A estabilidade da mordida aberta anterior com correto *overbite* pôde ser visualizada após três anos de remoção do hábito da chupeta (Figura 12).

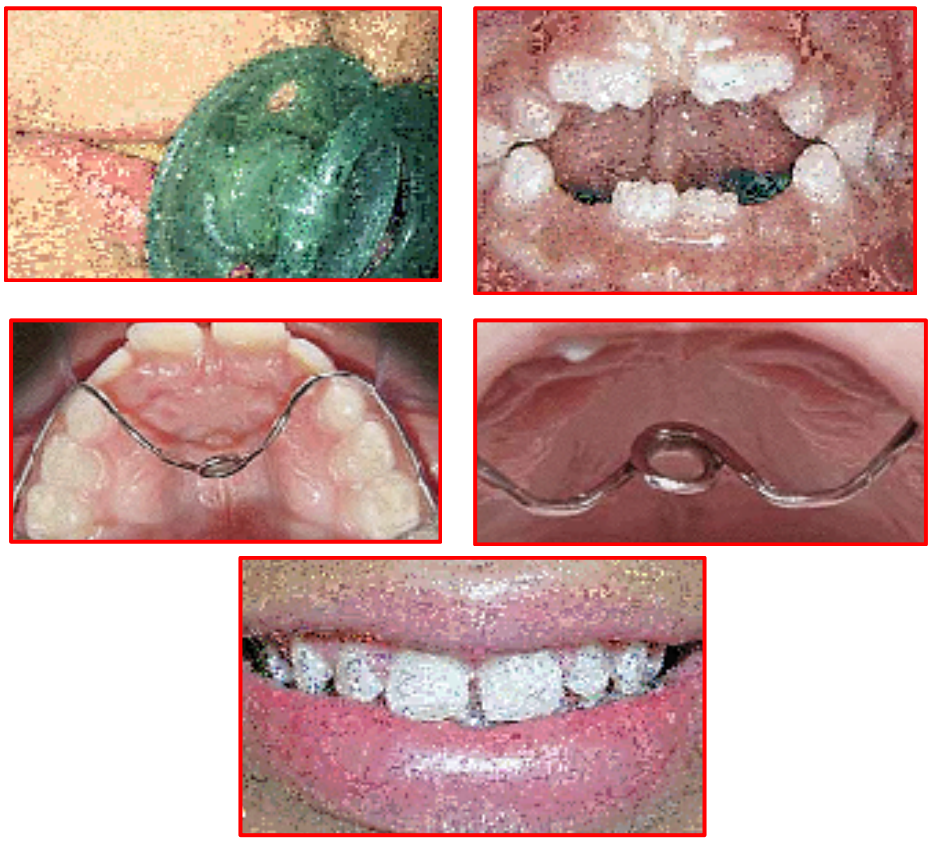

Figura 12 – Tratamento da mordida aberta anterior, por hábito de sucção de chupeta, com aparelho fixo com fio 0,8 mm em aço inoxidável. Fonte: Manarelli et al., 2010.

Morosini et al. (2011) descreveram um caso clínico de paciente com nove anos e oito meses de idade, cujo exame intraoral indicou estágio de dentição mista,

com os primeiros molares e os incisivos permanentes, exceto os laterais superiores, já erupcionados e perda precoce dos dentes 64, 65, 75, 83, 84 e 85. No sentido anteroposterior, constataram relação molar de Classe II de Angle de, aproximadamente, 2,0 mm, bilateralmente, deficiência transversal da maxila associada à mordida cruzada posterior funcional no lado esquerdo, devida à interferência nas cúspides dos caninos decíduos do mesmo lado e mordida aberta anterior de 7,0 mm e trespasse horizontal dos incisivos de 5,0 mm. A mordida aberta anterior foi classificada como de origem esquelética com comprometimento dentoalveolar. O plano de tratamento constou de expansão rápida da arcada superior, realizada com o aparelho de Haas, seguido do controle do crescimento anterior e vertical da maxila, utilizando o aparelho de ancoragem extrabucal (AEB) de tração occipitoparietal com o casquete de Interlandi (IHG) e, por fim, foi instalada uma grade lingual para o controle da interposição de língua. O tempo total de tratamento foi de 18 meses, sendo que o período de uso do AEB foi de 17 meses. Durante esse período, os dentes decíduos remanescentes esfoliaram e todos os dentes permanentes erupcionaram, exceto os terceiros molares. Apesar do predomínio vertical da face, ao final do tratamento observaram selamento labial passivo. Ainda havia um suave retrognatismo mandibular, com uma Classe II residual no lado direito. No entanto, as mudanças mais intensas ocorreram na rotação anti-horária da mandíbula e no estabelecimento dos trespasses normais entre os incisivos. Esse somatório de efeitos levou a uma harmonização da relação esquelética maxilo-mandibular, melhorando a estética facial e restabelecendo o equilíbrio oclusal.

Oliveira et al. (2011) relataram que a grade palatina fixa ou móvel, adaptada ao arco superior, destaca-se entre os procedimentos corretivos das mordidas anteriores dentárias e dentoalveolares com relação oclusal normal, causadas pelo hábito de sucção e interposição da língua (Figura 13 e Figura 14). O uso de barra palatina para evitar a extrusão das molares permanentes, além de contribuir para a intrusão, executa o controle vertical do crescimento nos casos de mordida aberta. A associação do aparelho de expansão rápida da maxila com a mentoneira de tração vertical é a técnica mais recomendada para corrigir a mordida aberta esquelética com padrão de crescimento vertical (hiperdivergente) (Figura 15). Quando a mordida aberta anterior é caracterizada pela extrusão dos dentes anteriores, a intrusão dos

molares superiores é uma forma de tratamento, podendo ser usados elásticos verticais de tração alta na região anterior, a combinação de duas mecânicas ou bite-block. O uso de bite-block posterior no tratamento precoce da mordida aberta esquelética produz rotação da mandíbula para frente e para cima, ao transmitir as forças de mastigação para as regiões dentoalveolares e inibir o crescimento vertical (Figura 16). Na dentição mista, os aparelhos extraorais, tipo Thurow, com tração alta e força ortopédica, associados a uma grade palatina, devem ser utilizados por um período de 12 a 16 horas/dia. O suspensório é indicado para restringir o crescimento da maxila, na vertical e anteroposterior, e permite a rotação da mandíbula no sentido anti-horário (Figura 17).



Figura 13 – Grade palatina fixa, adaptada ao arco superior – destaca-se entre os procedimentos corretivos das mordidas abertas dentárias e dentoalveolares com relação oclusal normal, causada pelo hábito de sucção e interposição da língua. Fonte: Oliveira et al., 2011.



Figura 14 – Grade palatina móvel. Fonte: Oliveira et al., 2011.

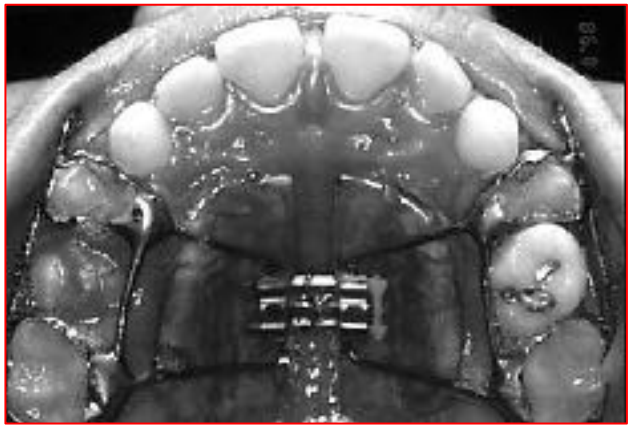

Figura 15 – Aparelho de expansão rápida da maxila com mentoneira de tração vertical. Fonte: Oliveira et al., 2011.



Figura 16 – Bite-block. Fonte: Oliveira et al., 2011.



Figura 17 – Aparelho extraoral, tipo Thurow, com tração alta e força ortopédica. Fonte: Oliveira et al., 2011.

Em um estudo clínico prospectivo, Cassis et al. (2012) investigaram as alterações cefalométricas produzidas por esporões colados, associados ao uso da mentoneira de tração alta (Figura 18)., durante um período de 12 meses, em 60

crianças com maloclusão Classe I de Angle e mordida aberta anterior. Trinta pacientes com idade média inicial de 8,14 anos e mordida aberta anterior média de -3,93 mm foram tratados com esporões colados associados à terapia com mentoneira por 12 meses. Um grupo-controle não tratado, de 30 indivíduos, com uma idade média inicial de 8,36 anos e uma mordida aberta anterior, média de -3,93 mm, e a mesma maloclusão foi seguida durante 12 meses para comparação. Os testes t de Student foram utilizados para comparações entre grupos. A mentoneira, do tipo pré-fabricado, constituído por um casquete apoiado na cabeça e um suporte para o mento, foi utilizada de 12 a 14 horas/dia, com força de 450 a 500 g de cada lado para controle vertical da face. Os esporões foram colados nos incisivos centrais superiores e inferiores. Após um ano de tratamento, observaram que as alterações dentoalveolares na região anterior dos arcos foram as responsáveis pelo fechamento da mordida aberta anterior, por meio da extrusão e da lingualização dos incisivos superiores e inferiores. A mentoneira demonstrou ser eficiente para o controle vertical, evidenciando um fechamento do ângulo goníaco. Houve correção da mordida aberta anterior em 86,7% dos pacientes do grupo tratado em um ano de tratamento. Os autores concluíram que a associação de esporões colados com a terapia da mentoneira de alta tração foi eficiente na correção da mordida aberta em 86,7% dos pacientes, com um aumento de 5,23 mm (DP, ± 1,69).

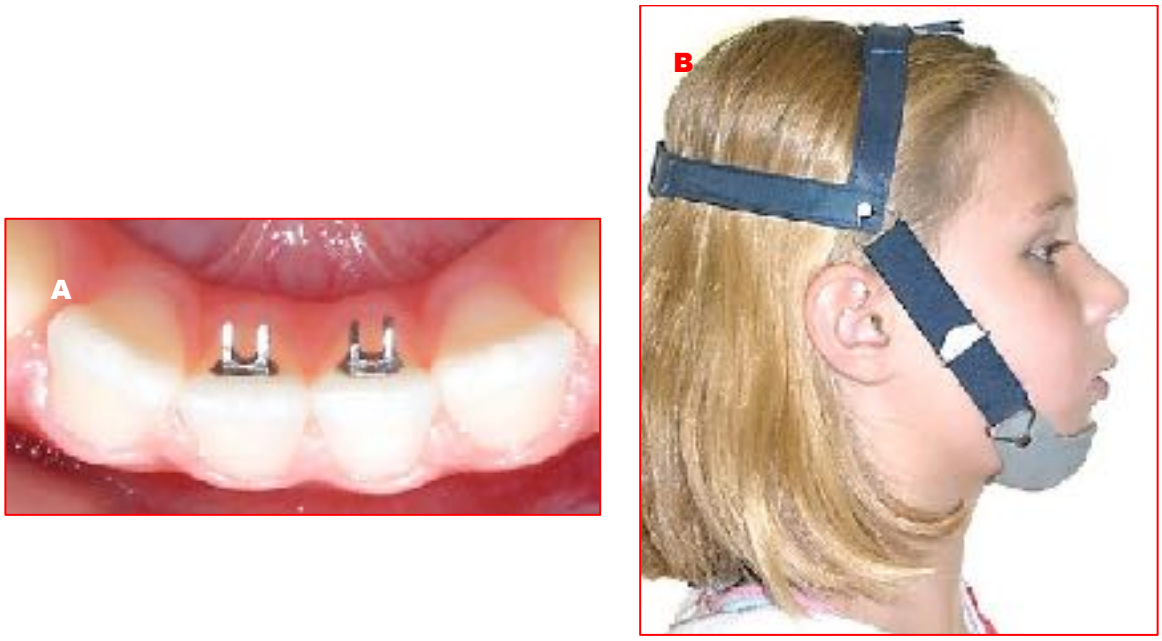

Figura 18 – Tratamento da mordida aberta anterior com esporões colados e mentoneira. A) Vista aproximada dos esporões linguais colados Nogueira®. B) Mentoneira. Fonte: Cassis et al., 2012.

O objetivo do estudo prospectivo realizado por Torres et al. (2012) foi comparar os efeitos dentoalveolares produzidos por dois tipos de grade palatina, removível (Rpc + C) e fixa (Fpc + C), combinada com mentoneira, em pacientes em crescimento com mordida aberta anterior. a amostra foi constituída por 60 pacientes, cada grupo composto por 30 pacientes, na fase de dentadura mista, com características cefalométricas e idades esqueléticas semelhantes. O grupo 1 (Rpc + C) apresentou idade média inicial de 8,3 anos e mordida aberta anterior média de 4,0 mm. O grupo 2 (Fpc + C) apresentou idade média inicial de 8,54 anos e mordida aberta anterior média de 4,3 mm. O período de avaliação compreendeu 12 meses entre a radiografia inicial (T1) e a segunda radiografia lateral (T2). As alterações T2-T1 foram comparadas cefalometricamente nos dois grupos com o teste t não pareado. As alterações verticais na região dentoalveolar posterior foram semelhantes entre os grupos (cerca de 1 mm) e não foram encontradas diferenças significativas na mesialização do molar. O grupo Fpc + C (grade palatina fixa) apresentou, em média, 1,6 mm mais de melhoria da sobremordida como resultado de maior extrusão do incisivo maxilar (1,3 mm). Os pacientes desse grupo também apresentaram menor inclinação lingual dos incisivos maxilares e mais incisivos mandibulares erguidos. Pelos resultados encontrados, os autores concluíram que a combinação Fpc + C foi mais eficiente na correção trespasse vertical negativo, principalmente, devida à maior extrusão dos incisivos maxilares.. No entanto, o aparelho Rpc + C (grade palatina removível) promoveu melhor inclinação dos incisivos superior e inferior, resultando em um *overjet* mais adequado.

Celli et al. (2014) relataram um caso clínico, mostrando um protocolo de tratamento original, a fim de obter resultados estéticos, funcionais e estáveis da mordida aberta anterior de um menino, de 10 anos e dois meses de idade, tratado com um expansor maxilar rápido tipo Hyrax na maxila (um mês) e um arco lingual na mandíbula. Foi realizado o desgaste dos molares decíduos, uma grade lingual foi posicionada e um tratamento miofuncional (exercícios) foi iniciado. A fase de tratamento subsequente foi conseguida com uma placa labioativa e braquetes posicionados estrategicamente com o aparelho straight wire em ambos os arcos. O protocolo terapêutico proposto parece ter ocasionado bons resultados em termos de saúde bucal, correção da maloclusão, desaparecimento de problemas de relacionamento e estabilidade após sete anos de conclusão do tratamento. O

desgaste seletivo de dentes decíduos permitiu obter resultados terapêuticos rápidos com efeitos minimamente invasivos e de transição para os tecidos dentários. Seu efeito, associado à rápida expansão do palato, arco lingual mandibular, grade lingual e exercícios miofuncionais permitiu o fechamento da mordida, que foi completada com aparelho straight wire. Os autores salientaram que quaisquer deficiências funcionais ou maus hábitos orais devem ser detectados e corrigidos após o término do tratamento para garantir a estabilidade em longo prazo.

Uma revisão sistemática foi realizada por Lentini-Oliveira et al. (2014), objetivando avaliar os tratamentos ortodôntico e ortopédico para corrigir a mordida aberta anterior em crianças. Todos os ensaios clínicos randomizados ou quase randomizados de tratamentos ortodônticos ou ortopédicos, ou ambos, para corrigir a mordida aberta anterior em crianças foram selecionados. Foram incluídos três ensaios clínicos randomizados, comparando os efeitos do regulador Fränkel-4 (FR-4) com treinamento de selamento labial *versus* nenhum tratamento, magneto *versus* bite-blocks e grade palatina associada com mentoneira *versus* nenhum tratamento. Participaram crianças e adolescentes dos quais mais de 80% dos incluídos tinham 16 anos de idade ou menos ao início do tratamento. Nenhum estudo descreveu o processo de randomização, o cálculo do tamanho da amostra, não houve cegamento na análise cefalométrica e dois estudos avaliaram duas intervenções ao mesmo tempo. Não foi possível analisar o estudo que comparava os magnetos *versus* bite-blocks porque os autores interromperam o tratamento mais cedo do que o planejado, devido a efeitos colaterais em quatro de 10 pacientes. Concluindo, consideraram que há fraca evidência de que as intervenções do FR-4 com selamento labial e palatal associado à mentoneira de alta tração sejam capazes de corrigir a mordida aberta anterior; dado que os ensaios incluídos têm potencial viés, esses resultados devem ser vistos com cautela.

Albogha, Takahashi e Sawan (2015) determinaram as diferenças entre duas modalidades de tratamento para a mordida aberta anterior de 30 pacientes em crescimento, divididos em dois grupos: grupo 1, com mordida aberta média de -3,9 mm – bite-blocks magnéticos (MBB) e grupo 2, com mordida aberta média de -3,8 mm – aparelho de intrusão rápida dos molares (IRM) aplicados com bite-blocks posteriores. Nos bite-blocks magnéticos, incorporaram ímãs de samário-cobalto (SmCo), com dimensões de 0,069 x 0,434”. Asas bucais foram adicionadas aos bite-

blocks para evitar o desenvolvimento de mordida cruzada lateral. Arcos transpalatal e lingual foram adicionados aos bite-blocks para controlar a inclinação vestibular. O aparelho de intrusão rápida dos molares (IRM) foi aplicado com uma nova técnica em que, ao invés de bandas nos primeiros molares, tubos foram ligados aos bite-blocks posteriores, que foram conectados pelo arco lingual na mandíbula e arco transpalatino na maxila. No entanto, ao invés de ímãs, tubos de 0,060” foram adicionados ao lado vestibular dos bite-blocks que distribuíam a força em todos os dentes posteriores, em vez de apenas nos primeiros molares. As radiografias cefalométricas foram obtidas antes (T1) e imediatamente após a remoção do aparelho (T2). Os tratamentos duraram quatro meses, durante os quais os aparelhos foram cimentados aos dentes. As alterações morfológicas foram medidas em cada grupo e comparadas por análise de regressão logística. O grupo MBB exibiu significativamente uma maior diminuição no ângulo SNA (indica a posição da maxila, no sentido póstero-anterior, em relação à base anterior do crânio), ângulo ANB (indica a relação maxila-mandíbula no sentido anteroposterior), trespasse horizontal e ângulo dos incisivos superiores. Os MBB induziram maiores efeitos sobre a maxila e a dentadura maxilar, além de conterem o crescimento maxilar para frente e retrair os incisivos superiores de forma mais eficaz do que os RMI. No grupo MBB, os incisivos superiores foram retraídos o dobro do que o observado no grupo RMI. Consequentemente, as mudanças nas relações intermaxilares e sobressaliências foram mais distintas no grupo MBB. Concluindo, afirmaram que as diferenças anteroposteriores entre os aparelhos sugerem que os MBBs devem ser preferidos para o tratamento de pacientes com mordidas abertas de Classe II e protrusões dos incisivos superiores.

Feres et al. (2016) realizaram uma revisão abrangente e atualizada sobre a eficácia da terapia ortodôntica na correção precoce da mordida aberta dentária ou esquelética de indivíduos em crescimento. Foram incluídos apenas ensaios clínicos randomizados, resultando em 22 estudos que, em sua maioria, consideraram sujeitos na dentição mista com uma variação considerável sobre as abordagens terapêuticas. De acordo com esses autores, o regulador Fränkel-4 parece ser uma abordagem terapêutica eficaz para o tratamento da mordida aberta anterior e plano mandibular aumentado; além disso, os dados de acompanhamento de curto e longo prazo sugeriram que seus resultados possam ser estáveis. O bionator de mordida

aberta demonstrou ser eficaz em termos de fechamento das mordidas e diminuir os planos palatal e mandibular divergentes, embora sem efeitos relevantes que pudesses ser detectados, quando a inclinação dos dois planos foi avaliada separadamente, embora seus efeitos positivos sejam esperados durar durante a fase de contenção. O aparelho quadrihélice, associado a esporões, produziu uma mudança esquelética semelhante ao bionator de mordida aberta, mas o primeiro foi significativamente mais eficaz do que o último na correção da maloclusão. Os bite-blocks posteriores tem se mostrado eficazes, independentemente da espessura do splint, mesmo de 10 mm, que produz uma rotação anti-horária mais pronunciada do plano inferior e, quando comparado com o de 5 mm, as diferenças não foram muito significativas. Além do trespasse e correção do plano mandibular, de 3 mm a 4 mm, os bite-blocks posteriores também diminuem o plano palatal e mandibular divergentes, quando associados aos aparelhos de expansão maxilar e mentoneira. O uso de aparelhos de expansão maxilar mais mentoneira parece ter eficácia limitada sobre os desequilíbrios vertical, dental ou esquelético de pacientes pré-púberes. Mesmo produzindo um efeito positivo imediato no trespasse vertical, os autores não encontraram resultados relevantes que persistissem além do período de contenção. O aparelho de intrusão rápida dos molares (IRM) foi considerado um tratamento eficaz para a melhoria da mordida aberta e do plano mandibular aumentado. Já, em relação à mentoneira relataram que apenas um dos estudos incluídos detectou resultados positivos para seu uso isolado. Não houve evidências que suportem a eficácia do ativador de alta tração ou do aparelho Thurow modificado em corrigir a inclinação do plano mandibular, mas esse último parece produzir a correção do aspecto vertical de pacientes Classe II, girando no sentido horário no plano palatino, e reduzindo a divergência entre esse plano e a mandíbula. Concluindo, os autores afirmaram que embora a qualidade metodológica dos estudos tenha melhorado, esforços adicionais devem ainda ser direcionados para realizar estudos melhores e conclusivos.

Insabralde et al. (2016), em um estudo clínico retrospectivo, avaliaram 77 crianças em crescimento com mordida aberta, divididas em três grupos, conforme a forma de tratamento: grupo 1 (n=30, com média inicial de mordida aberta anterior de -5,21 ± 2,18 mm) – grade palatina removível, associada à mentoneira. A mentoneira exercia uma força de 450-550 g em cada lado e foi checada mensalmente com um

dinamômetro. O grupo 2 (n=30, com média inicial de mordida aberta anterior de -5,35 ± 2,0 mm) – esporão lingual colado associado à mentoneira e grupo 3 (n=17, com média inicial de mordida aberta anterior de 4,71±-2,15 mm) – apenas o uso da mentoneira. Um grupo-controle (n=30, com média de mordida aberta anterior de -3,92±-2,45 mm) sem tratamento foi utilizado para comparação. Os autores concluíram que a grade palatina removível associada à mentoneira foi mais efetiva no tratamento da mordida aberta anterior, seguida pelo esporão colado associado à mentoneira. A mentoneira isolada não mostrou efeitos favoráveis nos pacientes. A porcentagem de correção do trespasse vertical variou de 97.5% com a grade palatina, 84.5% com o esporão colado, 53% no grupo-controle e 48.8% com a mentoneira.

Padalino et al. (2016), em revisão da literatura, analisaram as características clínicas e os diferentes tratamentos associados à mordida aberta anterior. A primeira opção terapêutica consiste na remoção do hábito com a técnica de modificação do comportamento. Se necessário, pode ser usado um dispositivo funcional removível com uma grade lingual ou esporões linguais. No entanto, se a mordida aberta for resultado de uma discrepância esquelética, como supraerupção dos dentes posteriores ou infraerupção dos dentes anteriores, a correção espontânea pode não ocorrer. Nesse caso, é necessário redirecionar o crescimento maxilar com a intrusão do molar, para girar a mandíbula em direção ascendente e direcional. O momento ideal para iniciar o tratamento ortodôntico é durante a dentição mista; de fato, o uso de aparelhos ortodônticos para corrigir uma mordida aberta na dentição decídua não é indicado, por causa das contínuas mudanças de crescimento. No entanto, o tratamento deve ser realizado durante o crescimento do paciente para evitar a cirurgia. Na dentição mista, para corrigir a mordida aberta associada a hábitos anormais, devem-se eliminar os hábitos com técnicas de modificação do comportamento, associando a fonoterapia; se necessário, um dispositivo funcional removível com grade lingual pode ser usado. Em cerca de metade dos pacientes, o hábito cessa prematuramente e a mordida aberta anterior fecha-se espontaneamente. Na verdade, a autocorreção de mordida aberta dentária ocorre em 80% dos pacientes, quando o hábito é eliminado até a fase de dentição mista. A grade lingual representa um obstáculo na sucção não nutritiva e mantém a língua numa posição retruída, evitando a interposição entre os incisivos superiores e

inferiores. O aparelho ajuda a remover os fatores etiológicos e fornece uma correção estável da mordida aberta anterior. Os esporões são uma opção efetiva para permitir o desenvolvimento normal da região anterior dentoalveolar, uma vez que impedem a sucção do polegar, a deglutição atípica e a postura de descanso anterior da língua. Os efeitos desse dispositivo incluem a inclinação palatina dos incisivos maxilares, o aumento da sobremordida e o desenvolvimento dentoalveolar dos incisivos maxilares e mandibulares. Em conclusão, os autores salientaram que, devido às diferentes características clínicas e cefalométricas, e uma história clínica específica, é possível fazer um diagnóstico precoce de mordida aberta anterior. Isso é muito importante para evitar procedimentos mais invasivos após o crescimento do paciente.

Pisani et al. (2016), por meio de uma revisão sistemática da literatura, investigaram a evidência real disponível sobre tratamentos de mordida aberta anterior na dentição mista para avaliar a eficácia do tratamento precoce na redução dessa maloclusão, a estratégia de tratamento mais eficaz e a estabilidade dos resultados. Vinte e quatro artigos foram julgados adequados para a revisão final, e seus dados relevantes foram analisados. A maioria dos ensaios selecionou pacientes com mordida aberta anterior, independentemente de sua classe esquelética e molar. De acordo com esses autores, os estudos mostraram falta de padronização, importantes limitações metodológicas e deficiências. O nível de qualidade não foi suficiente para extrair conclusões baseadas em evidências. Assim, esses resultados devem ser vistos com cautela. Para determinar qual tratamento é o mais eficaz para a correção precoce da mordida aberta esquelética com uma evidência científica confiável, são necessários ensaios clínicos randomizados com tamanho de amostra suficiente e metodologia mais rigorosa. Futuros estudos também devem avaliar a estabilidade com um acompanhamento mais longo, bem como a análise da tolerabilidade, custos, efeitos colaterais das intervenções e satisfação do paciente. Os critérios diagnósticos para a mordida aberta anterior devem ser padronizados e as intervenções devem ser testadas para cada tipo de mordida aberta anterior: esquelética ou dentária. Além de medidas cefalométricas, mastigação, deglutição, funções respiratórias, medidas de crescimento maxilar e mandibular, e análise facial devem ser avaliados para testar a validade das intervenções.

Um estudo piloto prospectivo realizado por Van Dyck et al. (2016) investigou os efeitos da terapia miofuncional orofacial sobre o comportamento da língua em crianças com mordida aberta anterior e um padrão de deglutição visceral. Os autores esclareceram que a deglutição visceral existe no nascimento e também é chamada de deglutição infantil. Caracteriza-se por um movimento para frente da ponta da língua e pressão contra a superfície lingual dos dentes anteriores. Um tipo de deglutição visceral pode persistir após o quarto ano de vida e é considerado como uma disfunção ou anormalidade, devido a sua associação com certas maloclusões. Normalmente, o padrão de deglutição visceral muda gradualmente para um padrão de deglutição madura ou somática. Essa última é caracterizada por um movimento craniano da língua e pressão sobre a papila incisiva. O objetivo de um programa miofuncional é estabelecer um novo padrão neuromuscular e corrigir posturas anormais funcionais e de repouso. O estudo compreendeu 22 crianças (11 meninos, 11 meninas, faixa etária: 7,1-10,6 anos) distribuídos aleatoriamente em indivíduos com terapia miofuncional orofacial (OMT) e sem a terapia. A fase de intervenção da OMT durou 4-6 meses. As sessões foram realizadas semanalmente (30 minutos) ou a cada duas semanas (60 minutos) individualmente. O dispositivo de expansão removível consistia numa placa de resina acrílica com cobertura das superfícies oclusais dos dentes posteriores e um parafuso expansão que era ativado 1-2 vezes por semana pelo paciente. As características funcionais, como a postura da língua em repouso, o padrão de deglutição e a articulação foram examinadas por meio de avaliação clínica realizada por fonoaudióloga. Os pacientes tratados com terapia miofuncional orofacial tiveram contato entre os incisivos centrais inferiores e seus antagonistas ou palato, além de realizarem um padrão fisiológico correto de deglutição do que os pacientes não tratados. Concluíram que a terapia miofuncional orofacial pode influenciar positivamente o comportamento da língua. Salientaram, entretanto, que mais pesquisas são recomendadas para confirmar esses resultados, esclarecer seu sucesso como um complemento ao tratamento ortodôntico e identificar possíveis fatores que possam influenciar o resultado.

Slaviero et al. (2017) avaliaram as alterações dimensionais dos arcos dentários em modelos digitais de tratamento de mordida aberta com grades palatinas fixas e removíveis. A amostra foi constituída por 41 pacientes de ambos os gênerso, com idades entre sete e 10 anos, dentição mista, relação molar Classe I e

uma sobremordida negativa de pelo menos 1 mm. A amostra foi dividida aleatoriamente em dois grupos: grupo 1 (n=23, com média inicial de mordida aberta anterior de -2,95 (desvio padrão [DP] = 1,60 mm) e idade média de 8,4 anos (DP = 0,8).– grade palatina fixa e grupo 2 (n=18, com média inicial de mordida aberta anterior de -3,00 (DP 1,43 mm) e média de idade de 8,4 anos (DP 0,7).– grade palatina removível. Os modelos de gesso, obtidos inicialmente (T1) e após um ano de tratamento (T2), foram examinados por um scanner tridimensional (3D). As medições foram realizadas por um examinador calibrado com o software *Ortho Analyzere* 3D. Os autores observaram que no T2-T1 houve diferenças entre os grupos quanto ao desenvolvimento vertical dentoalveolar e *overjet*. Houve mais extrusão de incisivos mandibulares para o grupo 1 (-1,66 mm) do que para o grupo 2 (-0,54 mm). Observou-se um aumento do *overjet* no grupo 1 (0,56 mm) em contraste com uma redução no grupo 2 (-0,40 mm). Houve um aumento semelhante de sobremordida para ambos os grupos (3,51 mm para a grade palatina fixa e 3,88 mm para a grade palatina removível). Concluíram que ambos os protocolos de tratamento foram igualmente eficazes para a correção da mordida aberta anterior, proporcionando um aumento de sobremordida com alterações do arco dentoalveolar, especialmente na região anterior.

4 DISCUSSÃO

Dentre as maloclusões encontradas na clínica ortodôntica, a mordida aberta anterior é uma das mais prevalentes e tem o tratamento mais difícil. De etiologia multifatorial, provoca alterações estéticas, danos para a articulação de certos fonemas e condições psicológicas desfavoráveis (HENRIQUES et al., 2000).

Durante o período de desenvolvimento da criança, os fatores etiológicos ambientais são os mais frequentes e, geralmente, estão relacionados à hipertrofia amigdaliana, à respiração bucal e, principalmente, aos hábitos bucais deletérios (MATSUMOTO et al., 2012).

Estudos dos fatores etiológicos da mordida aberta anterior acusam a presença de disfunções secundárias, em especial a postura incorreta da língua em repouso. Para Henriques et al. (2003), Almeida et al. (2006) e Artese et al. (2011), a interposição lingual ou o pressionamento lingual atípico encontra-se sempre presente nos casos de mordida aberta anterior. Na presença de hábitos de sucção, geralmente a interposição lingual é secundária à mordida aberta. Os lábios superiores apresentam-se hipotônicos, enquanto o lábio inferior e a musculatura da língua encontram-se hipertônicos. Artese et al. (2011) confirmam esses estudos, classificando as posições da língua em normal, alta, horizontal baixa e muito baixa.

Apesar da forte correlação entre hábitos não nutritivos de sucção e mordida aberta anterior (WARREN et al., 2001), nem todas as crianças desenvolvem essa maloclusão, dos quais fatores determinantes são relacionados ao hábito, como a duração, a frequência e a intensidade, bem como relacionados ao paciente (resistência alveolar e padrão de crescimento).

No estudo realizado por Fialho et al. (2014), os resultados obtidos com crianças com hábitos de sucção não nutritivos revelaram uma ocorrência de mordida aberta anterior de 60%, mas estão longe dos valores encontrados por Katz et al. (2004), que foi de 35,5%. Katz et al. (2004) relataram que os diferentes tipos de morfologia facial e hábitos de sucção não nutritivos produzem efeitos independentes sobre as maloclusões. Entre eles, a mordida aberta anterior, que deve ser estudada separadamente. Esses autores aderiram à ideia de que os fatores genéticos parecem desempenhar um papel menos importante do que comumente se acreditava e que muitos tipos de maloclusões são realmente adquiridos e não

herdados. No entanto, Cozza et al (2005a) refutaram essa ideia, afirmando que os hábitos crônicos não nutritivos de sucção e as características da hiperdivergência facial (face longa) representam riscos significativos para o desenvolvimento de MAA quando ocorrem juntos. Deve-se ressaltar, no entanto, que no referido estudo as avaliações foram realizadas com base nos cefalogramas de crianças com idade média de nove anos e três meses, e no estágio de dentadura mista, que difere da amostra utilizada no estudo realizado por Fialho et al. (2014).

A correção da mordida aberta anterior continua sendo um desafio para o ortodontista, quando o paciente não recebe intervenção em idade precoce, e a recidiva ocorre em até 38% dos pacientes durante o tratamento na fase da dentadura permanente (SILVA FILHO et al., 2003). O tratamento precoce até a fase da dentadura mista pode proporcionar estabilidade oclusal e, consequentemente, diminuir a perpetuação da alteração funcional dessa maloclusão, favorecendo a estabilidade em longo prazo (ALMEIDA et al., 2006).

Para Souza et al. (2014), as crianças que apresentam um tempo maior de amamentação natural demonstram menor frequência de hábitos orais de sucção persistentes em comparação àquelas crianças que tiveram um período de amamentação natural abaixo do ideal. Warren et al. (2001) e Reis, Pinheiro e Malafaia (2007) concordam, afirmando que se o hábito da criança persistir até os três ou os quatro anos de idade, deve-se procurar ajuda profissional para sua descontinuação, objetivando minimizar o risco de desenvolvimento da maloclusão. Por sua vez, Henriques et al. (2003) consideraram que, quando ultrapassa a idade de cinco anos, deve receber especial atenção por parte dos ortodontistas e de odontopediatras, tendo em vista a íntima associação entre a sucção digital e a maloclusão, tanto nas dentições decídua como na permanente.

Cozza et al. (2005a), Góis et al (2012), Feres et al. (2016), Padalino et al. (2016) e Pisani et al. (2016) concordam que o momento ideal para iniciar o tratamento ortodôntico é durante a dentadura mista. Para Gois et al. (2012), as crianças que têm mordida aberta anterior na dentadura decídua têm 3,1 vezes maiores riscos de apresentarem essa maloclusão na dentadura mista do que as sem mordida aberta anterior na dentadura decídua.

Segundo Almeida et al. (1998), a correção da mordida aberta anterior em idade precoce favorece o restabelecimento do processo de crescimento e de

desenvolvimento dentofacial normal, impedindo que alterações dentoalveolares resultem em deformidades esqueléticas importantes, que comprometam o equilíbrio funcional e a harmonia facial.

Almeida et al. (2003) e Valarelli e Janson (2014) concordam que a idade mais recomendada para o início do tratamento é entre os quatro e seis anos, pois nessa etapa o tratamento da mordida aberta anterior é muito simples, sendo que o envolvimento é basicamente dentoalveolar. De acordo com Valanelli e Janson (2014), a mordida aberta compromete primeiramente o componente dentário e, se não tratada, o componente esquelético vai sendo afetado progressivamente com o aumento da idade do indivíduo.

Muitas modalidades de tratamento foram testadas, algumas com diferentes graus de sucesso. Muitas vezes, uma opção de tratamento está altamente correlacionada com a gravidade da maloclusão. Algumas mordidas abertas menos complexas podem se resolver sozinhas durante a transição da dentadura mista para a permanente (FERES et al., 2016).

Não existe um consenso a respeito do melhor método para correção dessa maloclusão. O único consenso que parece existir é que o tratamento da mordida aberta anterior não deve ser considerado simples (CELLI et al., 2014; ALBOGHA; TAKAHASHI; SAWAN, 2015) e ainda apresenta baixa tendência à estabilidade (MATSUMOTO et al., 2012; FERES et al., 2016).

Entre os aparelhos mais citados na literatura para a correção da mordida aberta dentoalveolar anterior destacam-se os aparelhos que contêm a grade palatina – um recurso passivo que não exerce força sobre as estruturas dentoalveolares, mas que funciona como um obstáculo mecânico que impede a interposição lingual atípica no espaço deixado pelo hábito, possibilitando a correção da maloclusão (PISANI et al., 2016).

Torres et al. (2012) especularam que o uso da grade palatina fixa seria capaz de corrigir a mordida aberta anterior mais eficientemente do que com a removível, porque elimina a necessidade de uma cooperação do paciente, aumentando a eficácia do tratamento devido ao uso em tempo integral. Contudo, no estudo realizado pelos autores, a grade palatina removível apresentou melhor resultado ao final do tratamento. Slaviero et al. (2017), por meio de modelos digitais, encontraram que tanto o protocolo utilizado com grade fixa quanto por removível foi igualmente

eficaz para a correção da mordida aberta anterior, proporcionando uma redução de 3,52 mm da mordida aberta anterior com a grade fixa e 3,84 mm com a removível.. Esses valores são semelhantes aos de Cozza et al. (2006) que observaram a extrusão dos incisivos superiores em cefalogramas de cerca de 1,4 mm, e também estão de acordo com outros relatos da literatura (FERES et al., 2016) sobre o uso de grades palatinas.

Em pacientes jovens, para permitir que a região dentoalveolar anterior se desenvolva normalmente, a grade palatina pode constituir-se em um excelente método de tratamento, uma vez que funciona como um obstáculo mecânico, impedindo a sucção do dedo ou chupeta e evitando a interposição lingual, conforme Almeida et al. (2003). O método é efetivo para a eliminação do hábito de sucção digital em 85% a 90% dos casos, permitindo ao ortodontista um melhor controle sobre a cooperação do paciente e, consequentemente, a obtenção de resultados mais rápidos e fiéis. Conforme Macedo (2014), essas terapias provaram ser eficazes na maioria dos casos em termos de descontinuação do hábito de sucção e de redução da mordida aberta anterior.

Cozza et al. (2005a) afirmaram que parece aconselhável recomendar o uso desses protocolos para eliminar o hábito de sucção e melhorar, ou pelo menos controlar, o aumento da dimensão vertical.

Pisani et al. (2016) enfatizaram que uma mordida aberta esquelética deve ser tratada na dentição mista, a fim de aproveitar o crescimento ativo, produzindo resultados mais rápidos e mais estáveis, objetivando reduzir a carga do tratamento na dentição permanente.

Lentini-Oliveira et al. (2014), Insabralde et al. (2016), Pisani et al. (2016) reportaram, como alternativa de tratamento, o uso de grade palatina associada à mentoneira. Por outro lado, com base nos dados levantados, pode-se afirmar que as possibilidades terapêuticas para modificação esquelética durante a dentadura mista são extremamente escassas, considerando que todos os estudos com esse intuito conseguiram apenas compensações dentárias em vez de alterações esqueléticas verdadeiras e significativas (COZZA et al., 2005b; CASSIS et al., 2012).

Nesse sentido, Lentini-Oliveira et al. (2014), incluindo apenas ensaios clínicos randomizados, avaliaram que não havia nenhuma evidência clara sobre qual decisão clínica se tomar sobre o tipo de intervenção para a mordida aberta

esquelética. Corroborando com esses autores, Feres et al. (2016) concluíram, após uma revisão sistemática da literatura sobre a eficácia do tratamento mordida aberta em crianças e adolescentes em crescimento, que resultados consistentes não foram encontrados. Para determinar qual tratamento é o mais eficaz para a correção precoce de mordida aberta esquelética com uma evidência científica confiável, Padalino et al. (2016) afirmaram que ensaios randomizados controlados (RCTs) com tamanho de amostra suficiente e metodologia mais rigorosa são necessários.

De todo o exposto, a necessidade da interceptação precoce dessa maloclusão é de suma importância, uma vez que após seu estabelecimento, a possibilidade de autocorreção torna-se bastante difícil no transcorrer do crescimento da criança (ALMEIDA et al., 1998; HENRIQUES et al., 2000; ALMEIDA et al., 2003).

4 CONCLUSÃO

Com base na literatura revisada, conclui-se que:

- a mordida aberta anterior é a maloclusão mais prevalente na dentição decídua. É muito frequentemente associada à presença de hábitos de sucção não nutritivos; no entanto, tende a se autocorrigir, quando o hábito é eliminado em fase precoce;
- a morfologia facial longa (dolicofacial) está intimamente associada ao desenvolvimento da mordida aberta anterior, devido à rotação no sentido anti-horário da mandíbula e consequente incompetência labial;
- os tratamentos apresentam efeitos predominantemente dentários, mesmo com aparelhos que têm objetivo ortopédico; sendo que na dentadura decídua foi defendido basicamente o controle de hábitos;
- as modalidades de tratamento em pacientes em crescimento com mordidas abertas esqueléticas são voltadas para a redução ou redirecionamento do crescimento esquelético vertical por meio de aparelhos intra e/ou extraorais;
- os aparelhos mais utilizados no tratamento precoce são os interceptores e os funcionais, que têm a finalidade de eliminar hábitos deletérios, tais como a grade palatina, o bionator de Balters fechado, bite-blocks, tração alta e esporão lingual colado;
- as grades palatinas fixas ou removíveis são descritas como uma excelente forma de tratamento das mordidas abertas anteriores, por atuarem como uma barreira mecânica empurrando e impedindo a interposição da língua, assim como desestimulando os hábitos de sucção. São dispositivos de fácil confecção, baixo custo e facilmente personalizáveis;

REFERÊNCIAS

ALBOGHA, M. H.; TAKAHASHI, I.; SAWAN, M. N. Early treatment of anterior open bite: comparison of the vertical and horizontal morphological changes induced by magnetic bite-blocks and adjusted rapid molar intruders. **Korean J Orthod**, Seoul Geocho-gu, v. 45, n. 1, p. 38-46, Jan 2015.

ALMEIDA, M. R.; DE ALMEIDA, R. R.; CONTI, A. C. et al. Long-term stability of an anterior open-bite malocclusion treated in the mixed dentition: a case report. **J Appl Oral Sci**, Bauru, v. 14, n. 6, p. 470-475, Dec 2006.

ALMEIDA, R. R.; SANTOS, S. C. B. N.; SANTOS, E. C. A. et al. Mordida aberta anterior: considerações e apresentação de um caso clínico. **Rev Dental Press Ortodon Ortop Facial**, Maringá, v. 3, n. 2, p. 17-29, mar./abr. 1998.

ARTESE, A.; DRUMMOND, S.; NASCIMENTO, J. M.; ARTESE, F. Critérios para o diagnóstico e tratamento estável da mordida aberta anterior. **Dental Press J Orthod**, Maringá, v. 16, n. 3, p. 136-61, maio/jun. 2011.

BOECK, E. M.; PIZZOL, K. E. D. C.; BARBOSA, E. G. P. et al. Prevalência de má oclusão em crianças de 3 a 6 anos portadoras de hábito de sucção de dedo e/ou chupeta. **Rev Odontol UNESP**, Araraquara, v. 42, n. 2, p. 110-116, mar./abr. 2013.

BUENO, S. B.; BITTAR, T. O.; VAZQUEZ, F. L. et al. Association of breastfeeding, pacifier use, breathing pattern and malocclusions in preschoolers. **Dental Press J Orthod**, Maringá, v. 18, n. 1, p. 30.e1-6, Jan./Feb. 2013

CARANO, A.; MACHATA, W. C. Um aparelho de intrusão rápida do molar para o tratamento “sem cooperação”. **Rev Clín Ortodon Dental Press**, Maringá, v. 1, n. 4, p. 85-90, ago/set 2002.

CASSIS, M. A.; DE ALMEIDA, R. R.; JANSON, G. et al. Treatment effects of bonded spurs associated with high-pull chincup therapy in the treatment of patients with anterior open bite. **Am J Orthod Dentofacial Orthop**, St. Louis, v. 142, n. 4, p. 487-493, Oct 2012.

CELLI, D.; MANENTE, A.; DECARLO, A.; DELI, R. Long-term stability of anterior open bite correction in mixed dentition with a new treatment protocol. **Eur J Paediatr Dent**, Carimate, v. 15, n. 2, p. 158-162, Jun 2014.

COZZA, P.; BACCETTI, T.; FRANCHI, L. et al. Sucking habits and facial hyperdivergency as risk factors for anterior open bite in the mixed dentition. **Am J Orthod Dentofacial Orthop**, St. Louis, v. 128, n. 4, p. 517-519, Oct 2005a.

COZZA, P.; BACCETTI, T.; FRANCHI, L.; McNAMARA, J. A. Jr. Treatment effects of a modified quad-helix in patients with dentoskeletal open bites. **Am J Orthod Dentofacial Orthop**, St. Louis, v. 129, n. 6, p. 734-739, Jun 2006.

COZZA, P.; MUCEDERO, M.; BACCETTI, T.; FRANCHI, L. Early orthodontic

treatment of skeletal open-bite malocclusion: a systematic review. **Angle Orthod**, Appleton, v. 75, n. 5, p. 707-713, Sep 2005b.

DEGAN, V. V.; BONI, R. C.; ALMEIDA, R. C. Idade adequada para remoção de chupeta e/ou mamadeira, na faixa etária de 4 a 6 anos. **J Orthop Orthod Pediatr Dent**, v. 3, p. 5-16, 2001.

FABRE, A. F.; MENDONÇA, M. R.; CUOGHI, O. A.; FARIAS, A. P. F. Mordida aberta anterior – considerações-chave. **Arch Health Invest**, v. 3, n. 5, p. 48-56, 2014.

FERES, M. F. N.; ABREU, L. G.; INSABRALDE, N. M. et al. Effectiveness of the open bite treatment in growing children and adolescents. A systematic review. **Eur J Orthod**, Oxford, v. 38, n. 3, p. 237-250, Jun 2016.

FIALHO, M. P. N.; PINZAN-VERCELINO, C. R. M.; NOGUEIRA, R. P.; GURGEL, J. A. Relationship between facial morphology, anterior open bite and non-nutritive sucking habits during the primary dentition stage. **Dental Press J Orthod**, Maringá, v. 19, n. 3, p. 108-113, May/Jun 2014.

GÓIS, E. G.; VALE, M. P.; PAIVA, S. M. et al. Incidence of malocclusion between primary and mixed dentitions among Brazilian children. A 5-year longitudinal study. **Angle Orthod**, Appleton, v. 82, n. 3, p. 495-500, May 2012.

HENRIQUES, J. F. C.; CRUZ, K. S.; JANSON, G. et al. Sucção digital: implicações ortodônticas e estabilidade a longo prazo de um caso tratado precocemente. **Rev Clin Ortondon Dental Press**, Maringá, v. 2, n. 2, p. 37-50, abr/maio, 2003.

HENRIQUES, J. F. C.; JANSON, G. R. P.; ALMEIDA, R. R. et al. Mordida aberta anterior: a importância da abordagem multidisciplinar e considerações sobre etiologia, diagnóstico e tratamento: apresentação de um caso clínico. **Rev Dent Press Ortodon Ortoped Facial**, Maringá, v. 5, n. 3, p. 29-36, maio/jun 2000.

INSABRALDE, N. M.; DE ALMEIDA, R. R.; HENRIQUES, J. F. et al. Dentoskeletal effects produced by removable palatal crib, bonded spurs, and chin cup therapy in growing children with anterior open bite. **Angle Orthod**, Appleton, v. 86, n. 6, p. 969-975, Nov 2016.

LENTINI-OLIVEIRA, D. A.; CARVALHO, F. R.; RODRIGUES, C. G. et al. Orthodontic and orthopaedic treatment for anterior open bite in children. **Cochrane Database Syst Rev**, Oxford, v. 9, Sep 2014. CD005515.

MACEDO, A. **Os desafios da mordida aberta anterior**. 2014. Disponível em: <http://inpn.com.br/Materia/Index/51644>. Acesso em: 2 mar 2017.

MACHADO, D. B.; BRIZON, V. S.; AMBROSANO, G. M. et al. Factors associated with the prevalence of anterior open bite among preschool children: a population-based study in Brazil. **Dental Press J Orthod**, Maringá, v. 19, n. 5, p. 103-109, Sep-Oct 2014.

MACIEL, C. T. V.; LEITE, I. C. G. Aspectos etiológicos da mordida aberta anterior e suas implicações nas funções orofaciais. **Pró-Fono**, Barueri, v. 17, n. 3, p. 293-302, set./dez. 2005.

MANARELLI, D. O.; RIBEIRO, J. S.; MACIEL, J. V. B. et al. Arco helicoide fixo na eliminação do hábito de sucção de chupeta. **Ortho Sci., Orthod. Sci. Pract**, Curitiba, v. 3, n. 11, p. 240-247, 2010.

MATSUMOTO, M. A.; ROMANO, F. L.; FERREIRA, J. T.; VALÉRIO, R. A. Open bite: diagnosis, treatment and stability. **Braz Dent J**, Ribeirão Preto, v. 23, n. 6, p. 768-778, 2012.

MOROSINI, I. A. C.; MORESCA, R.; PERON, A. P. L. M. et al. Mordida aberta anterior: a influência dos hábitos deletérios no crescimento facial e na oclusão dentária – relato de caso clínico. **Orthod Sci Pract**, Curitiba, v. 4, n. 15, p. 682-691, 2011.

NGAN, P.; FIELDS, H. W. Open bite: a review of etiology and management. **Pediatr Dent**, Chicago, v. 19, n. 2, p. 91-98, Mar/Apr 1997.

OLIVEIRA, J. M. L.; DUTRA, A. L. T.; PEREIRA, C. M.; TOLEDO, O. A. Etiology and treatment of anterior open bite. **J Health Sci Inst**, v. 29, n. 2, p. 92-95, 2011.

PADALINO, G.; FANTASIA, E.; D'EMIDIO, M. et al. Treatment modalities for anterior open bite: a systematic review. **WebmedCentral Orthodontics**, v. 7, n. 11, p. 1-7, Nov 2016.

PISANI, L.; BONACCORSO, L.; FASTUCA, R. et al. Systematic review for orthodontic and orthopedic treatments for anterior open bite in the mixed dentition. **Prog Orthod**, Copenhagen, v. 17, n. 1, p. 1-14, Dec 2016.

REIS, M. J.; PINHEIRO, C. N.; MALAFAIA, M. Tratamento da mordida aberta anterior: relato de caso clínico. **Rev Clin Ortodon Dental Press**, Maringá, v. 6, n. 4, p. 88-96, ago./set. 2007.

SILVA FILHO, O. G.; CAVASSAN, A. O.; REGO, M. V. N. N.; SILVA, P. R. B. Hábitos de sucção e má oclusão: epidemiologia na dentadura decídua. **Rev Clin Ortodon Dental Press**, Maringá, v. 5, n. 2, p. 57-74, out./nov. 2003.

SIQUEIRA, D. F.; MONDELLI, A. L. Bionator de Balters – técnica de desgaste. **Rev Clín Ortodon Dental Press**, Maringá, v. 1, n. 2, p. 9-16, abr/maio 2002.

SLAVIERO, T.; FERNANDES, T. M.; OLTRAMARI-NAVARRO, P. V. et al. Dimensional changes of dental arches produced by fixed and removable palatal cribs: A prospective, randomized, controlled study. **Angle Orthod**, Appleton, v. 87, n. 2, p. 215-222, Mar 2017.

SOUSA, R. V.; RIBEIRO, G. L.; FIRMINO, R. T. et al. Prevalence and associated factors for the development of anterior open bite and posterior crossbite in the primary dentition. **Braz Dent J**, Ribeirão Preto, v. 25, n. 4, p. 336-342, 2014.

TORRES, F. C.; ALMEIDA, R. R.; ALMEIDA-PEDRIN, R. R. et al. Dentoalveolar comparative study between removable and fixed cribs, associated to chincup, in anterior open bite treatment. **J Appl Oral Sci**, Bauru, v. 20, n. 5, p. 531-537, Sep-Oct 2012.

VALARELLI, F. P.; JANSON, G. O tratamento não cirúrgico da mordida aberta anterior no paciente adulto. **Orthod Sci Pract**, Curitiba, v. 7, n. 27, p. 252-270, 2014.

VAN DYCK, C.; DEKEYSER, A.; VANTRICHT, E. et al. The effect of orofacial myofunctional treatment in children with anterior open bite and tongue dysfunction: a pilot study. **Eur J Orthod**, Oxford, v. 38, n. 3, p. 227-234, Jun 2016.

WARREN, J. J.; BISHARA, S. E.; STEINBOCK, K. L. et al. Effects of oral habits' duration on dental characteristics in the primary dentition. **J Am Dent Assoc**, Chicago, v. 132, n. 12, p. 1685-1693, Dec 2001.