FACSETE
ESPECIALIZAÇÃO EM ENDODONTIA

RICARDO LAGASSE MORERIA

REMOÇÃO DE RETENTOR INTRARRADICULAR COM ENDODONTIA GUIADA: RELATO DE CASO

TRABALHO DE CONCLUSÃO DE CURSO

IPATINGA-MG
2025

RICARDO LAGASSE MORERIA

REMOÇÃO DE RETENTOR INTRARRADICULAR COM ENDODONTIA GUIADA: RELATO DE CASO

Trabalho de conclusão de curso apresentado ao programa de pós-graduação como parte dos requisitos necessários à obtenção do título de especialista em endodontia.

Orientador: MONICA MATTA

IPATINGA-MG
2025

Dedicatória. . .

Dedico este trabalho a Deus, por me conceder forças para seguir firme nesta jornada, e à minha família, pelo amor incondicional e o incentivo diário.

Á minha orientadora, Dra. Monica Matta, pela dedicação, paciência e partilha de conhecimento, que foram essenciais para a construção dessa trabalho.

Aos colegas e amigos que caminharam comigo durante esta etapa, pelo companheirismo, apoio e aprendizado compartilhado.

O único lugar onde o sucesso vem antes do trabalho é no dicionário.

RESUMO

O caso clínico apresentado trata da remoção de um retentor intrarradicular fraturado em um dente pré-molar inferior direito de uma paciente de 55 anos e 6 meses, utilizando técnicas de endodontia guiada. A fratura do retentor causou dor persistente, exigindo intervenção para restaurar a saúde bucal da paciente. O tratamento foi bem-sucedido, resultando na resolução dos sintomas. A utilização da endodontia guiada por microscópio demonstrou ser crucial para uma remoção precisa do retentor fraturado, destacando a importância da tecnologia na prática endodôntica. Este caso ressalta a eficácia e a relevância da endodontia guiada no manejo de complicações endodônticas complexas, proporcionando resultados previsíveis e satisfatórios para o paciente.

Palavras-chave: Endodontia; Retentor intrarradicular; Fratura.

ABSTRACT

The clinical case presented concerns the removal of a fractured intraradicular retainer in a lower right premolar tooth of a 55 year and 6 month old patient, using guided endodontic techniques. The retainer fracture caused persistent pain, requiring

intervention to restore the patient's oral health. Treatment was successful, resulting in resolution of symptoms. The use of microscope-guided endodontics has been shown to be crucial for accurate removal of the fractured retainer, highlighting the importance of advanced technology in endodontic practice. This case highlights the effectiveness and relevance of guided endodontics in the management of complex endodontic complications, providing predictable and satisfactory results for the patient

Keywords: Endodontics; Intrarradicular retainer; Fracture.

1

REMOÇÃO DE RETENTOR INTRARRADICULAR COM ENDODONTIA GUIADA: REATO DE CASO

• INTRODUÇÃO

A remoção de retentores intrarradiculares fraturados é, de fato, uma das situações mais desafiadoras na prática endodôntica contemporânea. Esses retentores desempenham um papel crucial na retenção de restaurações coronárias em dentes tratados endodonticamente, proporcionando não apenas estabilidade estrutural, mas também a manutenção da integridade do complexo dentino-pulpar. Contudo, quando ocorre a fratura desses dispositivos, a complexidade do tratamento aumenta substancialmente, exigindo habilidades técnicas avançadas e o uso de tecnologias modernas para alcançar resultados bem-sucedidos (SÔNIA et al., 2018).

As complicações decorrentes da fratura de retentores intrarradiculares podem variar desde a simples exposição do fragmento fraturado até a perda completa do selamento coronário, levando a uma série de problemas clínicos. A exposição do retentor pode resultar em irritação tecidual, sensibilidade aumentada e até mesmo dor espontânea, enquanto a perda do selamento coronário pode permitir a penetração de microrganismos na cavidade pulpar, desencadeando processos inflamatórios e infecciosos (ZEHNDER et al., 2016).

Além disso, a presença de um retentor intrarradicular exposto ou trincado pode comprometer a eficácia do tratamento endodôntico realizado anteriormente, uma vez que a remoção completa do material obturador e a limpeza adequada dos canais radiculares tornam-se desafios adicionais. Isso pode resultar em persistência ou recorrência de lesões periapicais, comprometendo a prognóstico a longo prazo do dente afetado (KRASTL et al., 2016).

Para lidar com essas situações complexas, a endodontia contemporânea tem se beneficiado do avanço tecnológico, particularmente da endodontia guiada por microscópio. O uso de microscópios operatórios permite uma visualização ampliada e detalhada do sistema de canais radiculares, facilitando a localização precisa do fragmento fraturado e a execução de procedimentos delicados. Além disso, a utilização de ultrassom e instrumentos específicos sob visualização microscópica ajuda a minimizar o risco de danos aos tecidos periapicais, garantindo uma abordagem mais conservadora e previsível (CONNERT et al., 2018).

Entre as principais complicações associadas a fraturar retentores intrarradiculares estão a dor persistente, a inflamação periapical e, em alguns casos, a falha do tratamento endodôntico. Esses problemas podem impactar significativamente a qualidade de vida do

paciente e requerem intervenção para restaurar a saúde do dente afetado (CONNERT et al., 2019).

A endodontia guiada por tem se destacado como uma abordagem eficaz para lidar com casos complexos como a remoção de retentores intrarradiculares. Essa técnica oferece uma visualização detalhada e ampliada do sistema de canais radiculares, permitindo uma abordagem precisa durante o procedimento (MAIA et al.,2019). O uso da endo guide ajuda a reduzir o risco de danos aos tecidos periapicais, garantindo uma remoção cuidadosa do retentor e uma limpeza eficiente dos canais (SCOTTI, 2013).

Este caso ressalta a importância da integração de tecnologias avançadas, como a endodontia guiada por microscópio, no manejo bem-sucedido de situações desafiadoras em endodontia. A utilização dessas técnicas permite resultados mais previsíveis, garantindo o alívio dos sintomas do paciente e a preservação da saúde bucal a longo prazo.

- **RELATO DE CASO**

Paciente E.D.C do sexo masculino, com 55 anos e 6 meses, apresentou-se com dor aguda e constante no dente pré-molar inferior direito (dente 44), associada à sensibilidade aumentada à mastigação e à temperatura. A paciente relatou ter sido submetida a um tratamento endodôntico no dente 44 há aproximadamente 8 meses. No entanto, nos últimos meses, começou a perceber o retorno dos sintomas dolorosos, mesmo após o tratamento endodôntico anterior.

Ao exame clínico, foi observada sensibilidade à percussão e palpação no dente 44. Não havia sinais de inflamação ou abscesso na região bucal. Podia-se observar a exposição no terço coronal do pino de fibra de vidro. Foi realizado o raio-x inicia para verificação do tratamento endodôntico anterior, que não foram observados sinais clínicos relevantes.

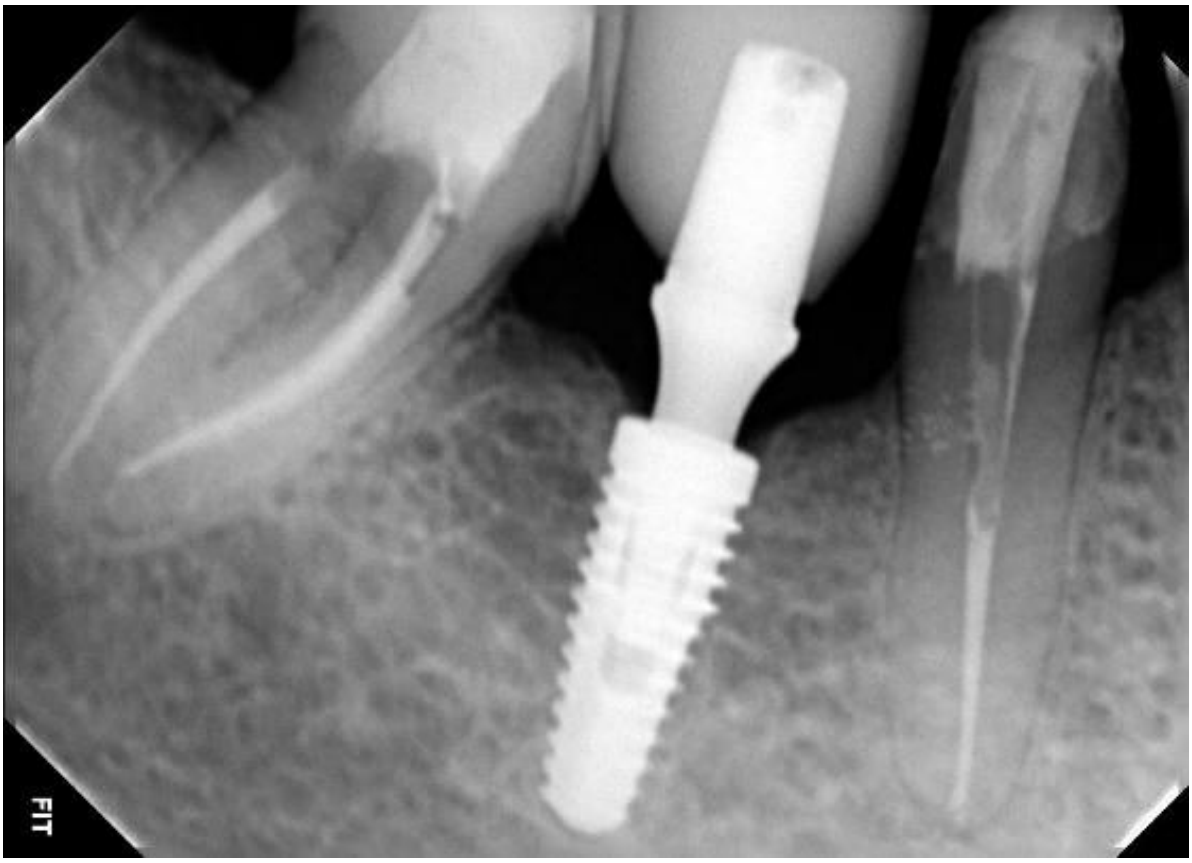

Foi solicitado então uma tomografia computadoriza volumétrica por feixe cônico (Cone Beam), realizado em equipamento de alta resolução, com cortes 1:1, sendo os cortes de 1 mm de espessura e 2 mm de distância.

Pode-se observar pela tomografia presença de um retentor intrarradicular giro vertido e fraturado, aumento do espaço do ligamento periodontal na região de peri ápice.

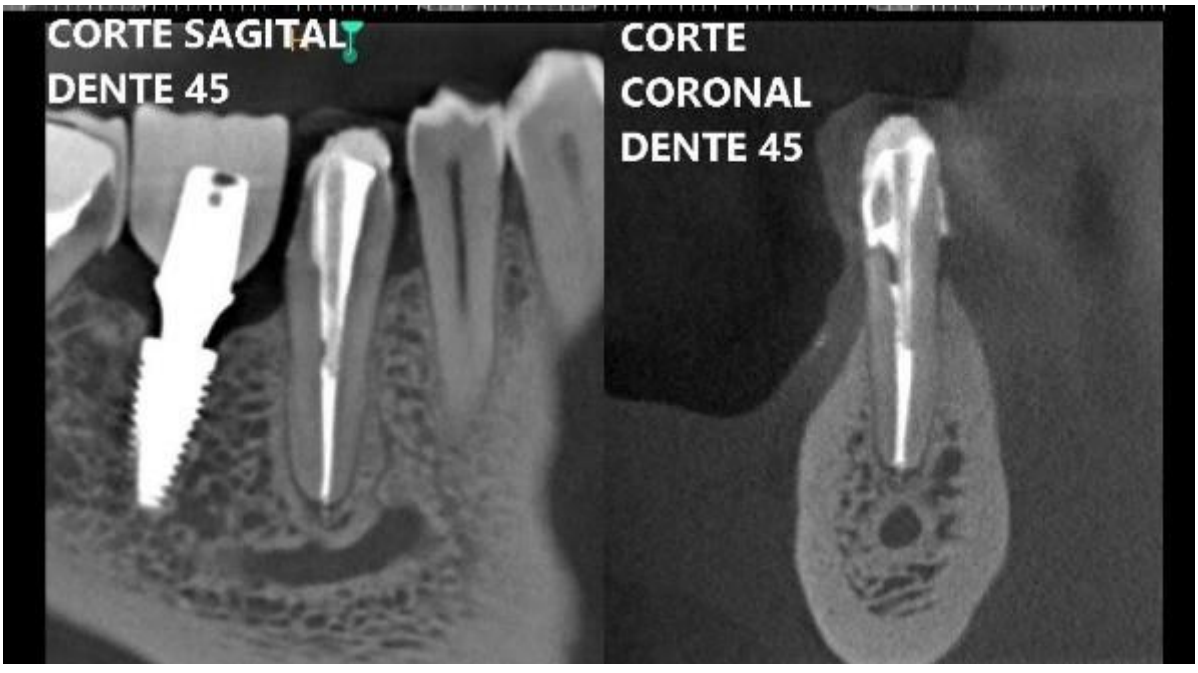

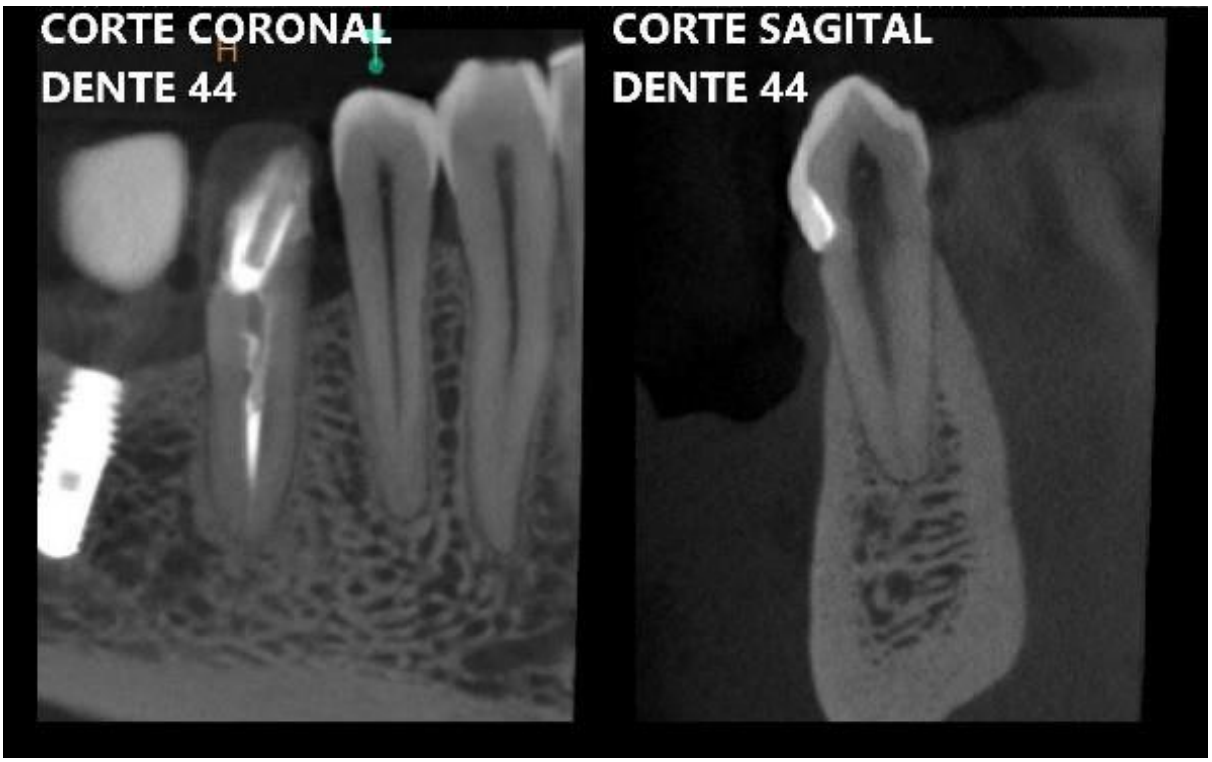

Considerando os sintomas e os achados radiográficos, foi proposto à paciente o tratamento de remoção do retentor intrarradicular e retratamento endodôntico guiado.

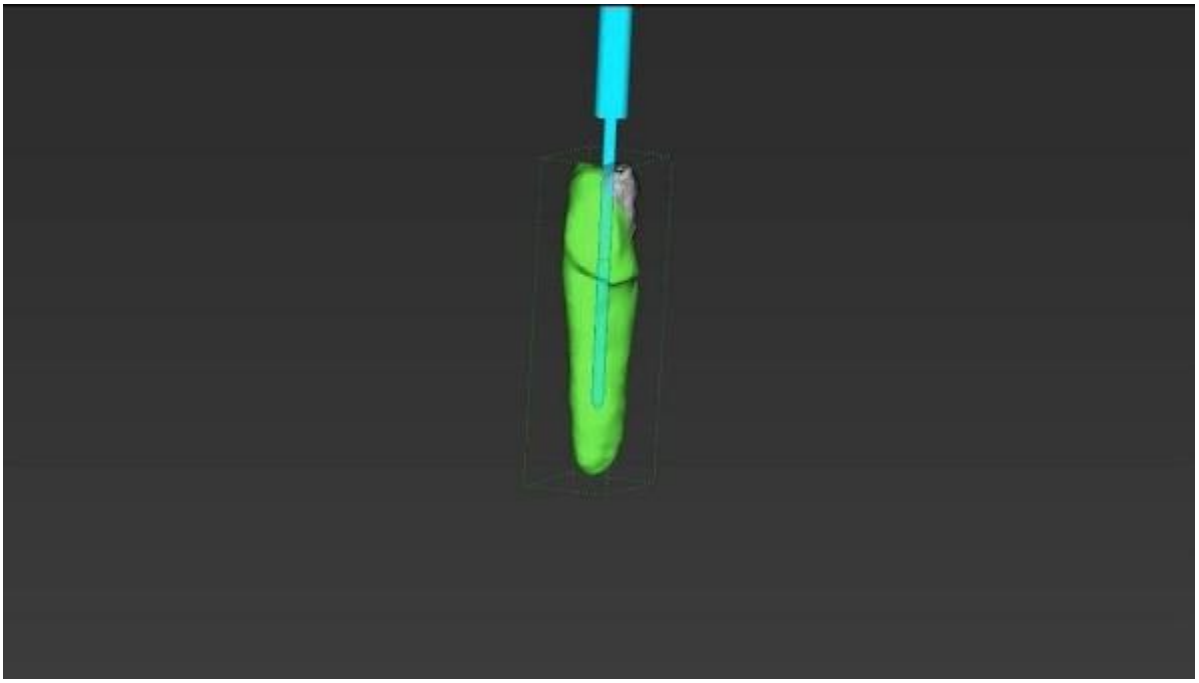

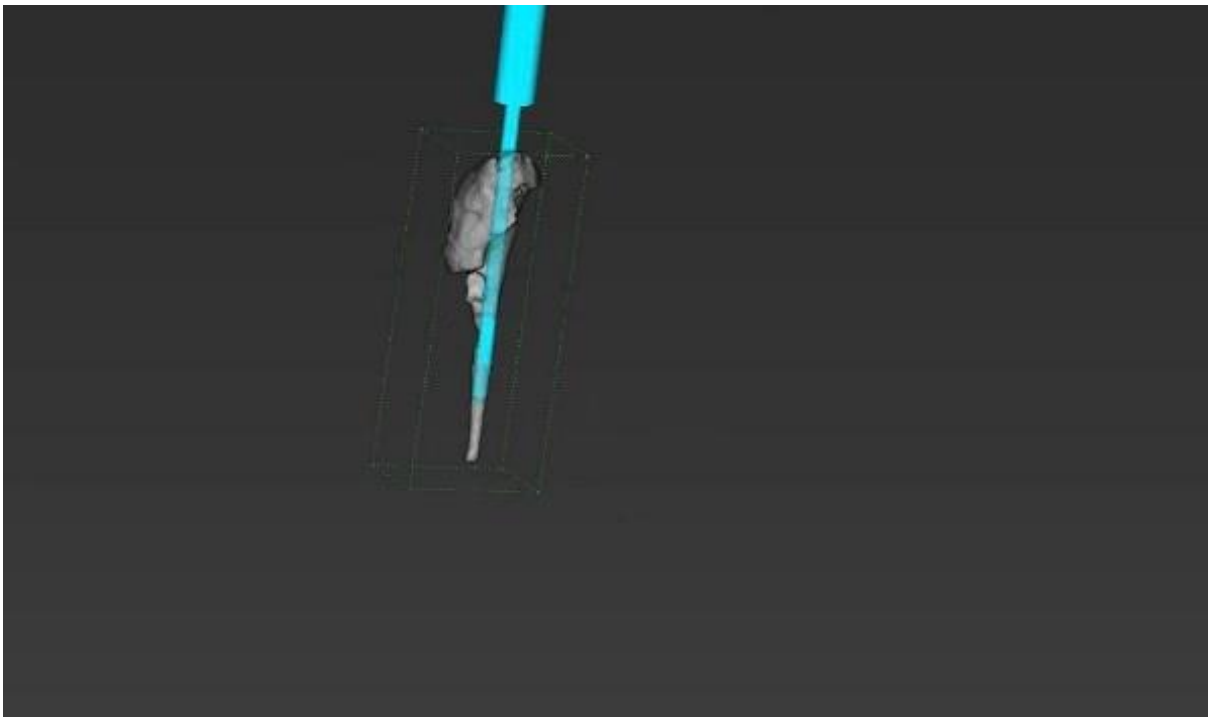

O procedimento foi realizado sob anestésico local articaína 4% 1:200.000, com o uso de isolamento absoluto. Inicialmente, foi realizada a remoção do retentor intrarradicular utilizando a técnica da moldeira individual guiada com broca TGS 1.0 x 40,5 mm com ponta em 120.º e 12,5 mm de parte ativa de corte.



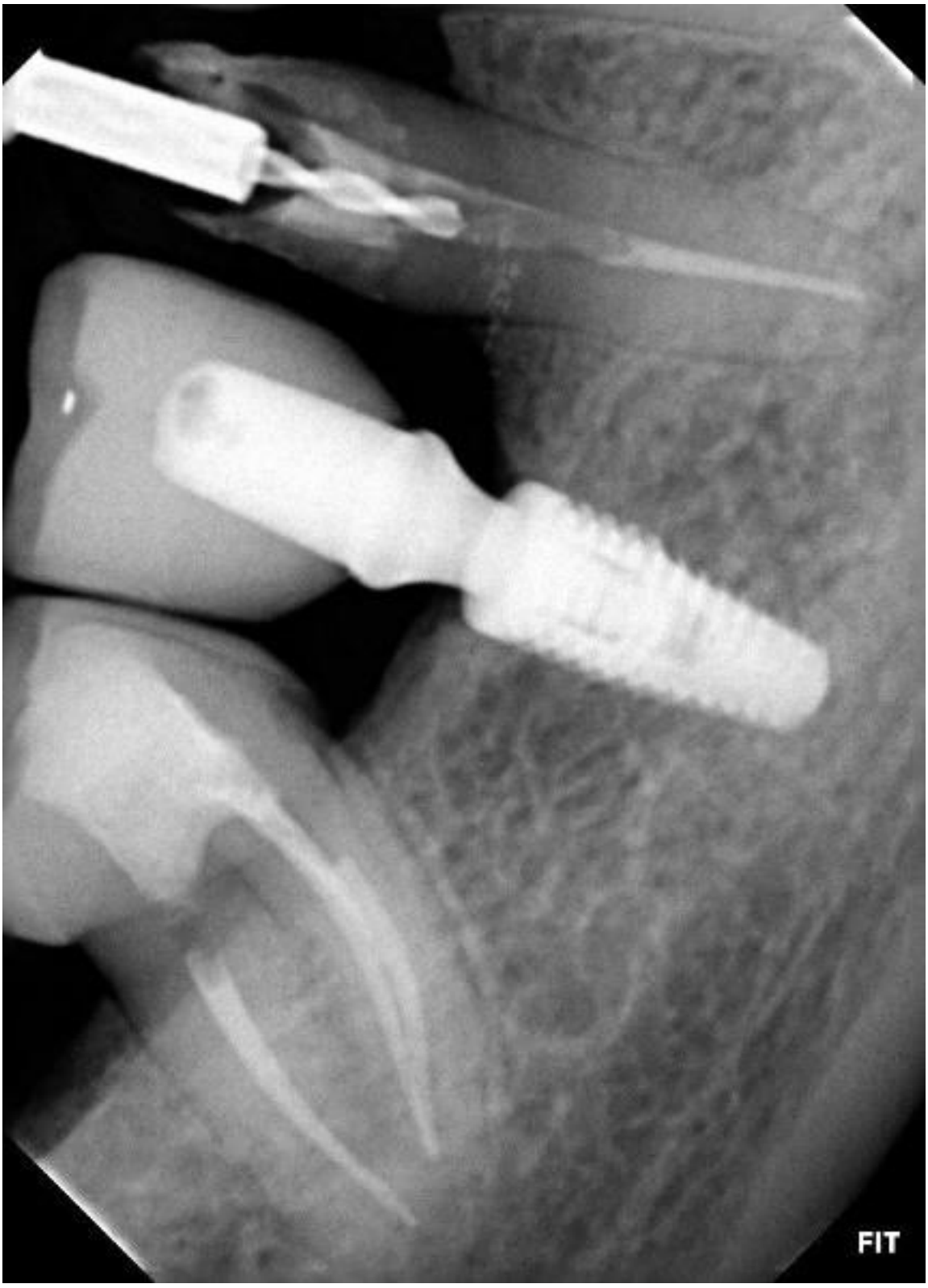
FIT

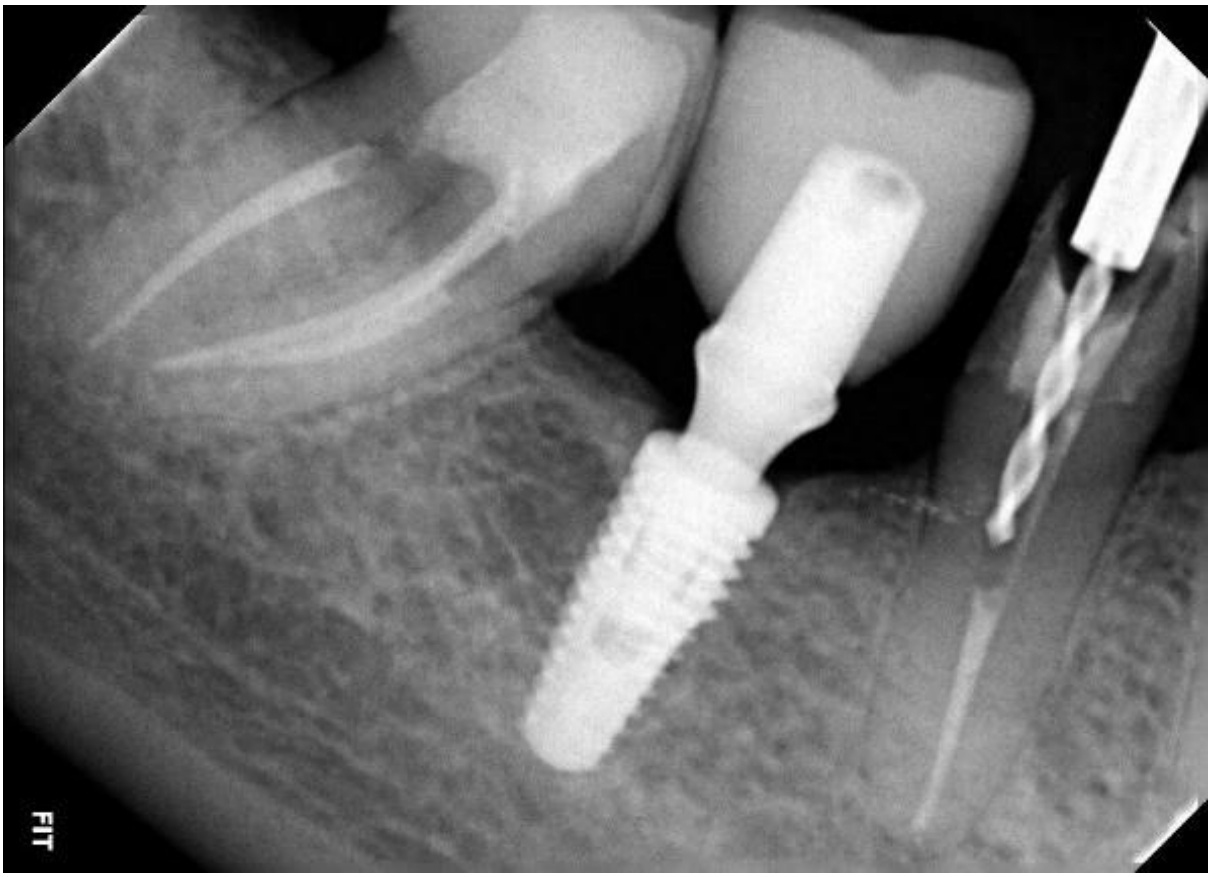

Em seguida, foi feita a limpeza e modelagem dos canais radiculares, com especial atenção para a remoção completa do material obturador anterior, com lima reciprocante VDW R25 de liga NI-TI com tratamento térmico, a CT de 19mm.

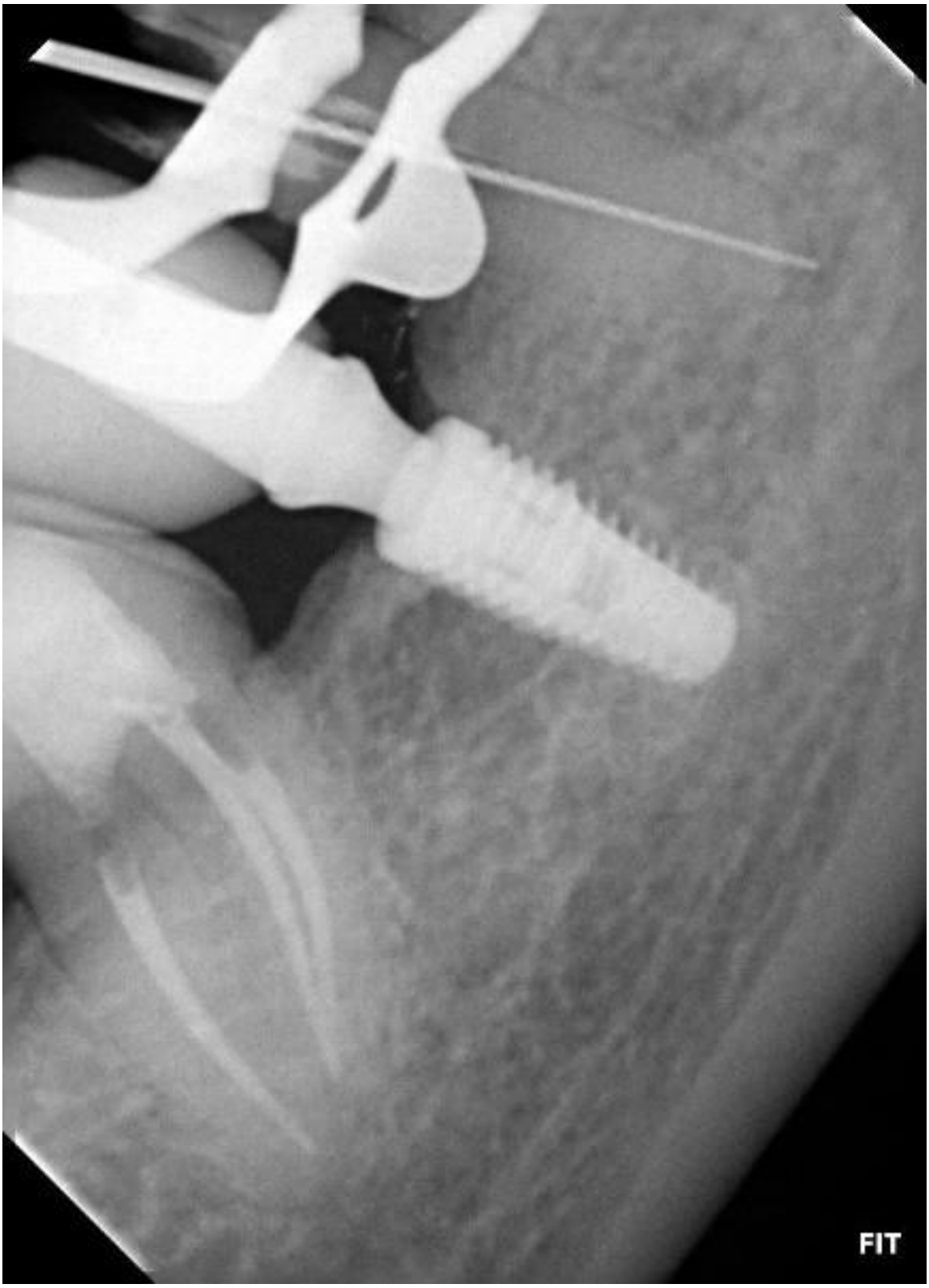
FIT

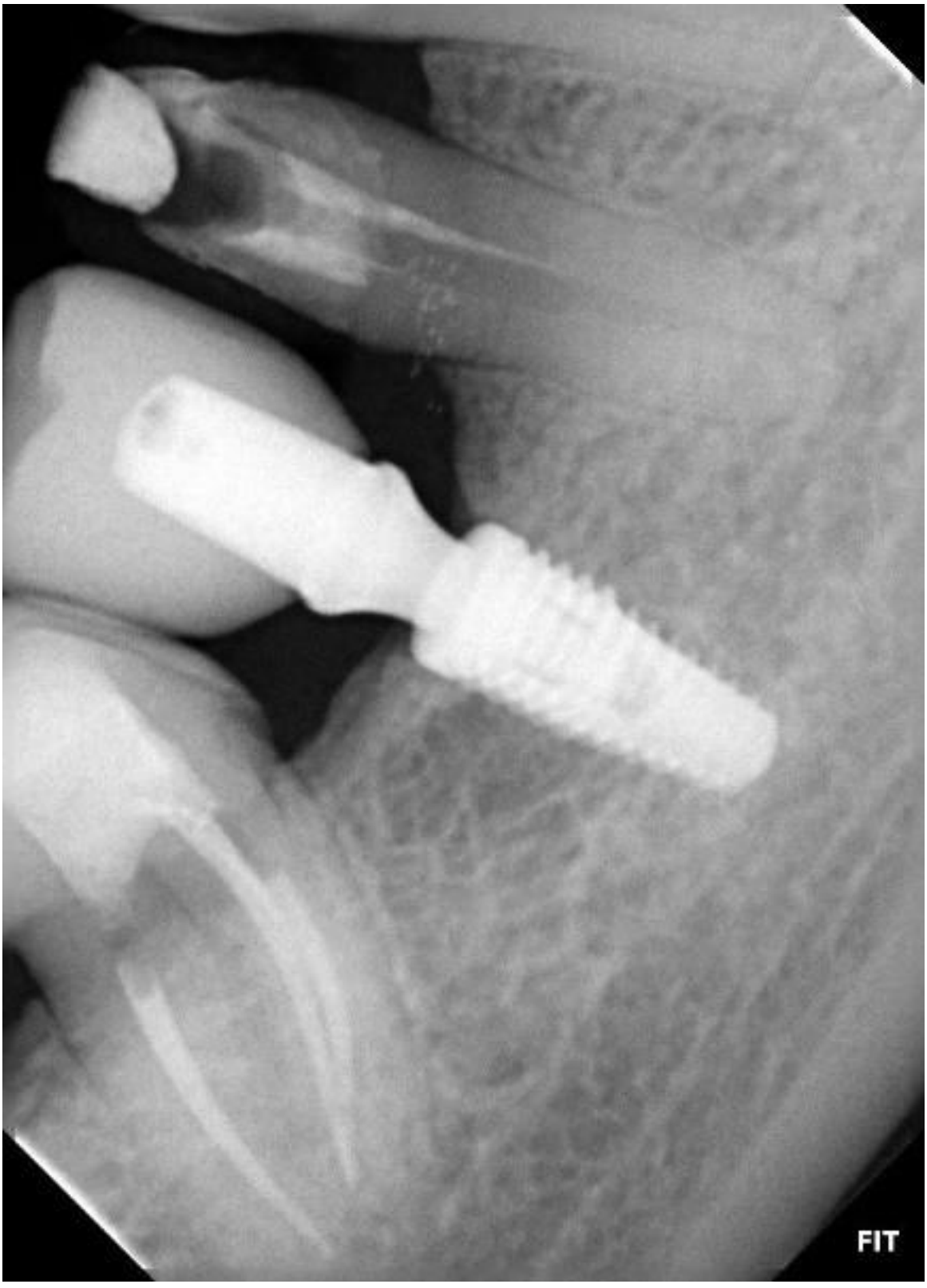

Após a remoção de todo material obutador e remodelagem do canal foi realizado protocolo de irrigação com EDTA 17% agitado por 20 segundos com auxilio de ultrassom e irrigação com hipoclorito de sódio a 2.5% repetindo o mesmo protocolo três vezes. Secagem com ponta cone de papel absorvente estéril e obturação com cimento bioceramico HPluss a

19 mm e 0 mm aquém do ápice radicular. Posteriormente , uma nova radiografia periapical foi realizada para verificar a qualidade do tratamento.

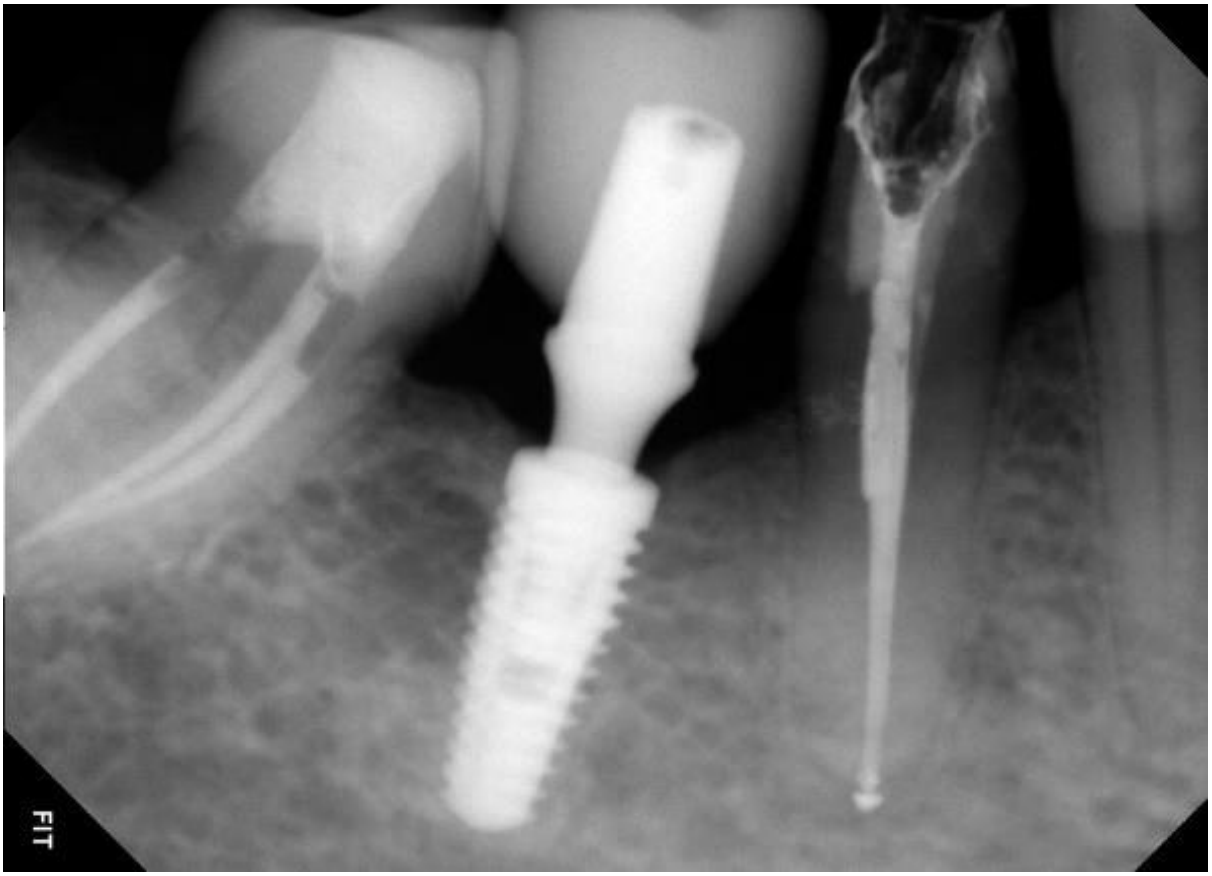

A radiografia de controle confirmou a adequada obturação dos canais e a ausência de alterações periapicais. O paciente foi instruído sobre cuidados pós-tratamento, incluindo higiene bucal adequada e acompanhamento regular, com orientações para monitoramento a longo prazo da saúde bucal.

- **DISCUSSÃO**

No caso clínico apresentado, um paciente do sexo masculino, 55 anos e 6 meses, apresentou-se com dor persistente no dente 45 devido à fratura de um retentor intrarradicular. O tratamento proposto envolveu a remoção cuidadosa do retentor sob guia endodôntica , seguida pelo retratamento endodôntico utilizando técnica de endodontia guiada.

A evolução do tratamento foi positiva, com a resolução completa dos sintomas da paciente. Esses resultados estão alinhados com as recomendações da literatura endodôntica, Maia et al. (2019) destaca a importância da remoção adequada do retentor fraturado e do retratamento endodôntico para garantir o sucesso terapêutico.

Além disso, o uso da endodontia guiada no caso clínico demonstra a aplicação prática das técnicas modernas discutidas na literatura. A endo guide permitiu uma abordagem

precisa e delicada durante o procedimento, seguindo-se em resultados favoráveis para a paciente (BUCHGREITZ et al., 2016).

A literatura endodôntica é rica em evidências que destacam a frequência e a gravidade das complicações decorrentes da fratura de retentores intrarradiculares. Esses dispositivos, embora essenciais para a fixação de restaurações coronárias em dentes tratados endodonticamente, podem apresentar falhas mecânicas, resultando em uma série de problemas clínicos (PEREZ, FINELLE, COUVRECHEL, 2020).

A dor persistente é uma das queixas mais comuns associadas à fratura de retentores intrarradiculares. A exposição do fragmento fraturado pode irritar os tecidos periapicais, desencadeando uma resposta inflamatória local e causando desconforto ao paciente (TODD et al., 2021). Além disso, a fratura do retentor pode comprometer a integridade do selamento coronário, permitindo a entrada de microrganismos na região periapical. Isso pode levar à formação de abscessos periapicais e à disseminação da infecção, resultando em complicações mais graves, como a formação de fístulas ou até mesmo a perda do dente afetado (TAVARES et al., 2020).

Em muitos casos, a remoção do retentor fraturado e o retratamento endodôntico são necessários para restaurar a saúde e a funcionalidade do dente comprometido. Esses procedimentos visam remover completamente o fragmento fraturado, limpar os canais radiculares e obliterar o sistema de forma tridimensional, prevenindo assim a recorrência da infecção e promovendo a cicatrização dos tecidos periapicais (SÔNIA et al., 2018).

A abordagem para lidar com retentores intrarradiculares fraturados tem evoluído temporal, com o surgimento de técnicas e tecnologias mais avançadas. A endodontia guiada, por exemplo, emergiu como uma ferramenta valiosa nesse contexto. A utilização da guia endodôntica promove um preciso acesso do sistema de canais radiculares, facilitando a localização do fragmento fraturado e a execução de procedimentos delicados com mínimo dano aos tecidos circundantes (LARA-MENDES et al., 2018).

Além disso, o uso de ultrassom e instrumentos específicos permite uma remoção mais eficaz do retentor fraturado e uma limpeza mais completa dos canais radiculares, melhorando assim os resultados do tratamento (LOUREIRO et al., 2021). Portanto, a integração de abordagens modernas, como a endodontia guiada, desempenha um papel fundamental no manejo bem-sucedido de casos complexos de fratura de retentores intrarradiculares, garantindo assim a saúde bucal e o conforto do paciente (STRBAC et al., 2017).

No entanto, o sucesso desses procedimentos depende, na maioria, da precisão e da delicadeza com que são realizados. Nesse contexto, a endodontia guiada tem se destacado como uma abordagem eficaz e cada vez mais adotada (PEREZ et al., 2021). O uso do microscópio operatório proporciona uma visualização ampliada e detalhada do sistema de canais radiculares, facilitando a localização precisa do fragmento fraturado do retentor e a execução de procedimentos delicados com mínimo dano aos tecidos periapicais (CONNERT et al., 2017).

Além disso, a endodontia guiada permite o uso de ultrassom otimizando a remoção do retentor e a limpeza dos canais radiculares. Essa abordagem minimiza o risco de complicações e melhora os resultados do tratamento, como evidenciado pela resolução completa dos sintomas do paciente. (ALFADDA et al., 2022).

É importante ressaltar que cada caso clínico é único e requer uma abordagem individualizada, levando em consideração a complexidade da fratura do retentor, a anatomia radicular e a saúde geral do paciente (ISHAK et al., 2020). No entanto, o caso apresentado demonstra a eficácia da endodontia guiada como uma ferramenta valiosa no manejo bem-sucedido de casos desafiadores, garantindo resultados previsíveis e a satisfação do paciente (SCHWINDLING et al., 2019).

- **CONCLUSÃO**

O caso clínico apresentado ilustra de forma vívida os desafios enfrentados na prática endodôntica, especificamente no contexto da fratura de retentores intrarradiculares. O paciente, procurou tratamento devido à dor persistente associada à exposição do retentor. A abordagem adotada, que envolveu a remoção cuidadosa do retentor com endo guide e o retratamento endodôntico, foi crucial para alcançar resultados bem-sucedidos.

Esses resultados destacam a eficácia da abordagem proposta e ressaltam a importância da integração de tecnologias avançadas, como a endodontia guiada, no manejo de casos complexos como este.

Portanto, este caso clínico não apenas demonstra a aplicação prática dos princípios discutidos na literatura endodôntica, mas também reforça a necessidade de uma abordagem individualizada e multidisciplinar para alcançar resultados terapêuticos satisfatórios. É evidente que a combinação de habilidades clínicas avançadas e tecnologias modernas desempenha um papel crucial na resolução de desafios clínicos e na promoção da saúde bucal a longo prazo.

REFERÊNCIAS

ALFADDA, Abdullah et al. Fiber post removal using a conservative fully guided approach: a dental technique. **Case Reports in Dentistry**, v. 2022, 2022.

BUCHGREITZ, J. et al. Guided access cavity preparation using cone-beam computed tomography and optical surface scans–an ex vivo study. **International endodontic journal**, v. 49, n. 8, p. 790-795, 2016.

CONNERT, T. et al. Microguided Endodontics: a method to achieve minimally invasive access cavity preparation and root canal location in mandibular incisors using a novel computer-guided technique. **International endodontic journal**, v. 51, n. 2, p. 247-255, 2018.

CONNERT, Thomas et al. Guided endodontics versus conventional access cavity preparation: a comparative study on substance loss using 3-dimensional–printed teeth. **Journal of endodontics**, v. 45, n. 3, p. 327-331, 2019.

CONNERT, Thomas et al. Microguided endodontics: accuracy of a miniaturized technique for apically extended access cavity preparation in anterior teeth. **Journal of endodontics**, v. 43, n. 5, p. 787-790, 2017.

ISHAK, Georges et al. Guided endodontic treatment of calcified lower incisors: a case report. **Dentistry Journal**, v. 8, n. 3, p. 74, 2020.

KRASTL, Gabriel et al. Guided endodontics: a novel treatment approach for teeth with pulp canal calcification and apical pathology. **Dental traumatology**, v. 32, n. 3, p. 240-246, 2016.

LARA-MENDES, Sônia TO et al. A new approach for minimally invasive access to severely calcified anterior teeth using the guided endodontics technique. **Journal of endodontics**, v. 44, n. 10, p. 1578-1582, 2018.

LOUREIRO, Marco Antônio Z. et al. Guided endodontics: The impact of new technologies on complex case solution. **Australian Endodontic Journal**, v. 47, n. 3, p. 664-671, 2021.

MAIA, Lucas Moreira et al. Three-dimensional endodontic guide for adhesive fiber post removal: A dental technique. **The Journal of prosthetic dentistry**, v. 121, n. 3, p. 387-390, 2019.

PEREZ, Cyril et al. Microguided endodontics: Accuracy evaluation for access through intraroot fibre-post. **Australian Endodontic Journal**, v. 47, n. 3, p. 592-598, 2021.

PEREZ, Cyril; FINELLE, Gary; COUVRECHEL, Cauris. Optimisation of a guided endodontics protocol for removal of fibre-reinforced posts. **Australian Endodontic Journal**, v. 46, n. 1, p. 107-114, 2020.

SCHWINDLING, Franz Sebastian et al. Three-dimensional-guided removal and preparation of dental root posts—concept and feasibility. **Journal of prosthodontic research**, v. 64, n. 1, p. 104-108, 2019.

SCOTTI, Nicola et al. Evaluation of a simplified fiber post removal system. **Journal of endodontics**, v. 39, n. 11, p. 1431-1434, 2013.

SÔNIA, T. de O. et al. Guided endodontic access in maxillary molars using cone-beam computed tomography and computer-aided design/computer-aided manufacturing system: a case report. **Journal of endodontics**, v. 44, n. 5, p. 875-879, 2018.

SÔNIA, T. de O. et al. Guided endodontic access in maxillary molars using cone-beam computed tomography and computer-aided design/computer-aided manufacturing system: a case report. **Journal of endodontics**, v. 44, n. 5, p. 875-879, 2018.

STRBAC, Georg D. et al. Guided modern endodontic surgery: a novel approach for guided osteotomy and root resection. **Journal of Endodontics**, v. 43, n. 3, p. 496-501, 2017.

TAVARES, Warley Luciano Fonseca et al. Guided endodontics in complex scenarios of calcified molars. **Iranian Endodontic Journal**, v. 15, n. 1, p. 50, 2020.

TODD, Randolph et al. Template-guided endodontic access. **The Journal of the American Dental Association**, v. 152, n. 1, p. 65-70, 2021.

ZEHNDER, M. S. et al. Guided endodontics: accuracy of a novel method for guided access cavity preparation and root canal location. **International endodontic journal**, v. 49, n. 10, p. 966-972, 2016.