FACULDADE SETE LAGOAS

ANA PAULA PENITENTE

MORDIDA ABERTA ANTERIOR NA DENTADURA MISTA

SÃO JOSÉ DO RIO PRETO

2018

ANA PAULA PENITENTE

MORDIDA ABERTA ANTERIOR NA DENTADURA MISTA

Monografia apresentada ao curso de Especialização Lato Sensu da FACSETE, como requisito parcial para conclusão do Curso de Ortodontia.

Área de concentração: Ortodontia

Orientador: Maira Ferreira Bóbbo

SÃO JOSÉ DO RIO PRETO

2018

Penitente, Ana Paula
Mordida Aberta Anterior na Dentadura Mista / Ana Paula Penitente. – 2018.
20 F: il.

Orientador: Maira Ferreira Bóbbo.
Monografia (Especialização) - FACSETE, 2018

1. Mordida Aberta em Dentição Mista. 2. Tratamento Ortopédico.
I. Título.
II.Maira Ferreira Bóbbo.

FACULDA DE SETE LAGOAS

Monografia intitulada ***"MORDIDA ABERTA ANTERIOR NA DENTADURA MISTA"*** de autoria da aluna Ana Paula Penitente, aprovada pela banca examinadora constituída pelos seguintes professores:

Dra Maira Ferreira Bóbbo

FACSETE - Orientadora

Dr José Arnaldo Sousa Pires

FACSETE

Dra Luciana Velludo Bernardes Pires

FACSETE

São José do Rio Preto, 28 de Março de 2018

DEDICATÓRIA

Dedico este trabalho aos meus pais José e Ivonete, meu irmão Paulo e ao meu namorado Fernando; pelo carinho, incentivo, não medindo esforços para me ajudar na conclusão do titulo de especialização em ortodontia.

AGRADECIMENTOS

Primeiramente agradeço a Deus, por estar sempre ao meu lado;

Agradeço aos meus pais e irmão, que sempre me apoiaram e sem eles nada seria possível;

Ao meu namorado Fernando, que esteve sempre ao meu lado, pelo apoio, carinho e ajuda no que era preciso;

Aos meus sogros, pelo carinho e acolhimento em seu lar;

A minha orientadora Maira Ferreira Bóbbo;

Aos meus professores de Ortodontia, pelos ensinamentos, orientações, contribuíram para realização deste sonho.

Aos meus amigos de curso, sempre colaborando e apoiando no que era preciso.

"A MENTE QUE SE ABRE Á UMA NOVA IDÉIA, JAMAIS RETORNA AO SEU TAMANHO ORIGINAL" (ALBERT EINSTEIN).

RESUMO

Mordida aberta anterior ocorre quando incisivos superiores não tocam incisivos inferiores, causando um trepasse negativo. Etiologicamente multifatorial, incluindo: hábitos orais, padrão de crescimento desfavorável, aumento de tecidos linfáticos com respiração bucal. Vários tratamentos têm sido propostos para corrigir esta má-oclusão. O trabalho tem como objetivo realizar uma revisão literária, da mordida aberta anterior na fase de dentição mista, abordando sua etiologia, prevalência e formas de tratamento da dentição mista, destacando-se dentre os diversos recursos utilizados, a grade palatina fixa. Concluindo se que a correta identificação dos fatores etiológicos, juntamente com uma abordagem multiprofissional, aumenta as chances de sucesso e de estabilidade do tratamento.

Palavras-chave: Mordida aberta; Dentição mista; Etiologia; Tratamento.

ABSTRACT

Anterior open bite occurs when upper incisors do not touch lower incisors, causing a negative overflow. Etiologically multifactorial, including: oral habits, unfavorable growth pattern, enlargement of lymphatic tissues with mouth breathing. Several treatments have been proposed to correct this malocclusion. The objective of this work is to carry out a literature review of anterior open bite in the mixed dentition phase, addressing its etiology, prevalence and treatment modalities. of the various resources used, the fixed palatine grid. Concluding that the correct identification of the etiological factors, together with a multiprofessional approach, increases the chances of success and stability of the treatment.

Keywords: Open bite; Mixed dentition; Etiology; Treatment.

LISTA DE ILUSTRAÇÕES

Figura 1 – Grade Palatina removível.....14
Figura 2 - Grade Palatina removível com parafuso expansor.....15
Figura 3 – Placa Hawley com grade palatina.....17
Figura 4 – Arco em W fixa com grade palatina.....17
Figura 5 – Grade Palatina Fixa.....17
Figura 6 – Aparelho bihélice.....18
Figura 7 – Aperelho mentoneira.....18
Figura 8 - Aparelho AEB conjugado.....19
Figura 09 - Aparelho AEG (IHG – Interlandi Head Gear).....19
Figura 10 - Placa lábio-ativa modificada.....19
Figura 11 – Aparelho quadrihélice fixo com grade palatina.....20
Figura 12 – Grade palatina removível com parafuso expansor.....21
Figura 13 -Mordida aberta anterior dentadura mista.....22
Figura 14 - Características da mordida aberta anterior esqueletal.....22
Figura 15-Classe I,II,III de Angle.....23
Figura 16 – Grade palatina fixa.....24
Figura 17 - Mordida aberta anterior com comprometimento ósseo.....28
Figura 18– Cefalometria de mordida aberta esquelética.....29
Figura 19 - Mordida aberta esquelética com rotação mandibular horária.....29
Figura 20- Aparelho Haas com grade palatina.....29

SUMÁRIO

1. INTRODUÇÃO 10
2. PROPOSIÇÃO 12
3. REVISÃO DE LITERATURA 13
4. DISCUSSÃO 30
5. CONCLUSÃO 35
REFERÊNCIA 36

INTRODUÇÃO

O período de dentição mista é aquele em que os dentes decíduos e permanentes estão na boca simultaneamente. O início deste período é marcado pela erupção dos primeiros molares permanentes. Estes dentes têm sua guia de erupção na arcada determinada pelas superfícies distais dos segundos molares decíduos. Os primeiros molares permanentes são considerados de grande importância para o estabelecimento de uma oclusão dentária definitiva dentro dos padrões de normalidade. Angle foi o autor do sistema de classificação que se baseia nas relações anteroposteriores dos primeiros molares superiores e inferiores entre si. Durante o chamado período da dentição mista que o especialista em ortodontia tem a possibilidade de tratar um paciente de acordo com as suas necessidades, sob qualquer um dos enfoques terapêuticos existentes: preventivo, interceptador, pré-corretivo e corretivo. Nesta fase, a Ortodontia também pode trabalhar com uma equipe multiprofissional, especialidades como a fonoaudiologia e a otorrinolaringologia, administrando e corrigindo o crescimento e desenvolvimento dento – óste o- craniofacial de uma criança (OLIVEIRA.,1999)

A sucção dos dedos ou da chupeta é aceitável até os quatro anos de idade, pois se caracteriza num mecanismo de suprimento emocional, o qual não deve sofrer interferências, já que há uma propensão natural de abandono do hábito a partir dessa idade. O abandono do hábito, juntamente com um padrão de crescimento facial favorável, pode muitas vezes reverter espontaneamente a mordida aberta anterior, culminando numa auto-correção. Porém, sua persistência após essa fase é considerada deletéria, pois acarreta alterações no desenvolvimento da oclusão e no crescimento e desenvolvimento normal da face (HENRIQUES *et al.* 2000).

A mordida aberta anterior é considerada uma das más-oclusões com maior comprometimento estético-funcional, resultante da interação de fatores hereditários e ambientais durante o desenvolvimento facial. O planejamento ortodôntico deve ser estabelecido considerando-se a etiologia da mordida aberta anterior e a idade do paciente (MOROSINI *et al*. 2011).

Etiologicamente a mordida aberta anterior é de origem multifatorial podendo estar associada, a partir de fatores gerais, como a hereditariedade, hábitos de pressão anormal, postura e tamanho da língua, alterações no desenvolvimento dentário, condições ambientais, doenças sistémicas e desordens de metabolismo, défices nutricionais ou deficiências congénitas, podendo também ser por fatores locais, como o trauma ou anquilose de um ou vários dentes. O diagnostico correto necessita de exame clínico detalhado e a análise de exames radiográficos uma anomalia de oclusão, deve ser tratada mediante o seu diagnóstico tendo como hipóteses de tratamento a remoção dos fatores etiológicos a ela associados quando possível. A remoção dos fatores etiológicos pode estar associada a uma atitude passiva para que espontaneamente a anomalia desapareça ou ativa através da utilização de dispositivos ortodônticos ou ortopédicos com possível ancoragem esquelética ou dentária (SILVA 2014).

O exame clínico, análise facial e cefalométrica são fundamentais para este diagnóstico diferencial a análise facial, avaliar os terços faciais, o selamento labial, o comprimento do lábio superior e inferior e a linha do sorriso. Na análise cefalométrica, podemos avaliar ponto subnasal, ponto gônio, ponto mentoniano, ângulo FMA, eixo facial e ângulo F.Pp, para constituir o padrão facial do paciente (TAVARES *et al*. 2011).

PROPOSIÇÃO

Este trabalho se propõe a realizar uma revisão da literatura, ressaltando sua etiologia, prevalência, tratamento e estabilidade da mordida aberta anterior na dentadura mista.

REVISÃO DE LITERATURA

Oliveira (1999) citou que na fase da dentição mista é aquela em que, pelaprópria dinâmica das modificações que se processam aumenta a possibilidade de ocorrência de anomalias nesta região. Este estágio intermediário ou de “dentição mista “é aquele que tem grandes possibilidades de início oportuno e tempestivo de tratamento. O conceito de mordida aberta também abrange a deficiência de contato vertical entre os dentes e a gengiva, se na futura erupção devesse ocorrer contato entre os dentes e a gengiva. Esta condição pode ocorrer em uma má oclusão de classe II /1 severa com uma grande sobressaliência, onde os incisivos inferiores não tenham erupcionado completamente.

Henriques *et al. (*2000) relataram que a interposição lingual era vista como uma das causas principais da mordida aberta anterior. Hoje, ela é apontada como um hábito secundário, pois é consequência de uma adaptação ao espaço que anteriormente existia, sendo vista mais como um agravante da má oclusão do que como causa em si. Dessa forma, o indivíduo usa a língua para selar a região anterior da cavidade oral durante a deglutição. Também durante a fonação esse hábito ocorre, assim como até na própria posição postural de repouso da língua, já que a única forma de ter selamento anterior é projetando-a entre os lábios. A respiração bucal é originada pela obstrução nasal, advinda de rinites, amídalas faringeanas aumentadas ou desvios de septo. Na correção de mordida aberta anterior de natureza dentária e dentoalveolar com relação oclusal normal, causadas por hábitos de sucção não nutritiva e interposição lingual, um dos aparelhos mais utilizados é a grade palatina, que pode ser fixa ou removível. Consiste num aparelho passivo que não exerce força sobre as estruturas dentárias, atuando como um obstáculo mecânico e como um lembrete para impedir o hábito e permitir a irrupção correta dos incisivos. O autor apresenta um caso clínico, paciente com 9 anos e 6 meses de idade, melanoderma, gênero masculino, com mordida aberta anterior causada por hábito de sucção de chupeta e interposição lingual. O plano de tratamento foi composto, primeiramente, na ortodontia interceptora durante a dentição mista e, posteriormente, na ortodontia corretiva, quando da irrupção total dos dentes permanentes. Realizou-se o tratamento interceptor com o uso de grade palatina removível, (Figura 01) durante

8 meses, usada 24 horas diárias, até a normalização funcional e oclusal da região anterior. Após, o aparelho continuou a ser usado como contenção até a irrupção total dos dentes permanentes, momento no qual foi instalada grade fixa. Quando finalizado o tratamento corretivo, instalou-se contenção inferior (3 x 3) e, no arco superior, o paciente usou duas placas de Hawley alternadamente: com grade palatina a noite, para impedir a interposição da língua durante o sono, e sem grade palatina durante o dia. Em outro caso clinico o autor apresentado paciente do gênero feminino, com 7 anos e 6 meses de idade, bom perfil facial, selamento labial passivo, má oclusão de Classe I de Angle, com mordida aberta anterior de 4 milímetros e mordida cruzada unilateral direita, causadas por sucção de dedo. O plano de tratamento baseou-se no uso de aparelho removível com parafuso expansor e grade palatina, usado 24 horas diárias até a normalização da oclusão. Após 3 meses de tratamento, a mordida cruzada e a mordida aberta anterior foram corrigidas, sendo o mesmo aparelho usado como contenção por 8 meses. A seguir, confeccionou-se um novo aparelho removível com grade palatina para controlar e manter a estabilidade da correção da mordida aberta anterior, o qual foi usado por um ano. Com o reestabelecimento de um padrão oclusal normal após 18 meses de tratamento, a paciente foi encaminhada para avaliação com fonoaudiológicos, tendo o objetivo de equilibrar a função muscular e diminuir os riscos de recidiva.



Fig. 1- Grade palatina removível
Fonte: HENRIQUES *et al*, 2000.

Bronzi*et al.* (2002*)* alertaram que o tratamento ortodôntico da mordida aberta anterior em pacientes jovens deve ressaltar a importância de recursos mecânicos e a associação com a psicologia. Sugerem o uso de grade palatina removível por cerca de vinte horas diariamente, pois os maus hábitos, se não corrigidos quando detectados, trarão sérios problemas em fases posteriores. O autor apresenta dois

casos clínicos, no qual o primeiro se refere a uma paciente 7 anos e um mês de idade, gênero feminino, portadora de hábito de sucção de chupeta ao dormir, onicofagia, selamento labial incompetente, padrão respiratório misto, mordida aberta anterior e mordida cruzada posterior unilateral. Para o tratamento, foi escolhido o aparelho removível com grade palatina, arco vestibular e parafuso expansor (Figura 02), com ativações semanais deste, até o descruzamento da mordida posterior. O período de tratamento ativo durou cerca de oito meses, sendo usado o mesmo aparelho como contenção por um tempo adicional de três meses, evitando possíveis recidivas. O segundo caso clínico refere-se a um paciente do gênero feminino, onze anos de idade, portadora de hábito de sucção digital, mordida aberta anterior, deglutição atípica, ausência de selamento labial e atresia maxilar significativa. O tratamento consistiu na conscientização da necessidade de remoção do hábito, uso de grade palatina com parafuso expansor por cerca de vinte horas diárias, com obtenção de resultados satisfatórios. Descreveram em seu estudo que, a mordida aberta anterior apresenta-se com grande prevalência em pacientes jovens na fase de dentadura mista, sendo de fácil solução se interceptada nessa fase. A mordida aberta anterior está diretamente relacionada com hábitos deletérios, entre eles, sucção de dedo e chupeta e, consequentemente, mantida pela interposição lingual.



Fig.2 – Grade palatina removível com parafuso expansor
Fonte: BRONZI *et al* 2002

Almeida (2003) citou que a mordida aberta anterior ainda na fase de dentição mista tem caráter dentoalveolar e seu prognóstico favorável, já que seus portadores não ultrapassaram a fase de intenso crescimento facial. Em um

trabalho clínico realizado por Almeida foi elaborado um protocolo de tratamento durante o período de dentição mista, que compreende a utilização de grade palatina fixa ou removível, em associação a utilização noturna de mentoneira. A escolha pela grade palatina fixa ou removível depende da idade do paciente e de seu grau de colaboração. Segundo o autor em pacientes com dificuldade de colaboração, opta pela instalação de um arco em “W” fixo com grade palatina. Já nos pacientes colaboradores propõe a colocação de um aparelho removível do tipo placa de Hawley com grade palatina. No que se refere a associação noturna da mentoneira, sugere seu uso naqueles casos em que se quer tentar alterar o crescimento da mandíbula do sentido horário para anti-horário. Realizaram um em quatro pacientes que apresentavam mordida aberta anterior. No primeiro caso, um paciente do gênero masculino de 9 anos de idade, na fase de dentadura mista, apresentando deglutição atípica com interposição lingual, resultando numa excessiva inclinação para vestibular dos incisivos superiores e inferiores com o consequente aparecimento de diastemas, caracterizando uma biprotrusão dentária. Para a interceptação desta mordida aberta anterior dentária o protocolo de tratamento consistiu na colocação de um aparelho removível do tipo placa de Hawley com grade palatina (Figura 03), O segundo caso trata-se de um paciente do gênero feminino, 4 anos de idade, em fase de dentição decídua, com interposição lingual e mordida aberta dentária anterior e mordida cruzada posterior. Optou-se pela instalação de um arco em “W” fixo, com grade palatina (Figura 04). Após 5 meses de uso do aparelho percebeu-se a presença de sobremordida e um melhor relacionamento transversal entre as arcadas superior e inferior. O paciente foi acompanhado longitudinalmente até os 15 anos de idade, sem a necessidade de uso de outros aparelhos. O terceiro caso refere-se a um paciente do gênero feminino, com 6 anos e 10 meses de idade, portadora de uma mordida aberta anterior dentoalveolar com os incisivos superiores inclinados para vestibular e diastemas generalizados devido ao hábito de sucção do polegar. Preferiu-se o uso de uma grade palatina fixa (Figura 05), com a finalidade de impedir a interposição da língua durante a fala e a deglutição, com também de atuar como agente recordatório, lembrando o paciente de não sugar o polegar. Após 6 meses observou-se o fechamento da mordida. Após a irrupção completa de todos os dentes permanentes, instalou-se aparelhagem fixa para o refinamento da oclusão. O quarto caso diz respeito a um paciente com 7 anos de idade,

gênero feminino, respiradora bucal, apresentando mordida aberta anterior dentoalveolar e deglutição atípica, com os incisivos superiores com diastemas e inclinados para vestibular e os inferiores verticalizados, caracterizando a sucção do polegar. No tratamento, o autor utilizou um aparelho bihélice com grade palatina fixa (Figura 06), associado ao uso noturno de mentoneira (Figura 07). Com a irrupção de todos os dentes permanentes, iniciou-se o tratamento com aparelho fixo.

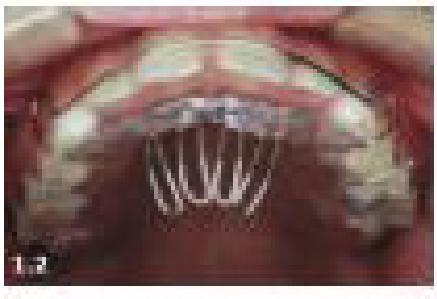

Fig.3 – Placa de Hawley
com grade palatina
Fonte: ALMEIDA, 2003



Fig.4 – Arco em "W" fixo,
com grade palatina
Fonte: ALMEIDA, 2003



Fig.5 – Grade palatina fixa
Fonte: ALMEIDA, 2003



Fig.6 – Aparelho bihélice

Fonte: ALMEIDA, 2003

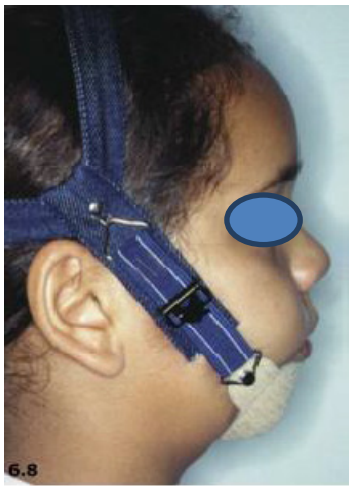

Fig.7 – Aparelho mentoneira

Fonte: ALMEIDA, 2003

Freitas *et al.*(2003), relataram que a Ortodontia apresenta uma imensa variedade de aparelhos, tanto nas áreas preventiva, interceptora como também corretiva, permitindo ao ortodontista diversas opções, porém criando muitas dúvidas em relação ao planejamento, principalmente quando se trata da ancoragem extrabucal. Apresentou um caso clinico de correção de uma má oclusão de Classe II, divisão 1, na dentadura mista, com padrão de crescimento vertical, maxila protruída e mandíbula acentuadamente retruída, com mordida aberta anterior, utilizaram o AEB conjugado (Figura 08), como contenção deste, o AEG (IHG – Interlandi Head Gear) (Figura 09), com uma Placa Lábio-ativa Modificada (Figura 10) e após esta fase, o aparelho ortodôntico fixo, dando ênfase a obtenção da restrição do crescimento maxilar e a maximização do crescimento mandibular. Concluíram que este tipo de aparelho quando bem indicado em relação as características faciais do paciente e ao seu nível de colaboração, apresenta-se bastante efetivo.

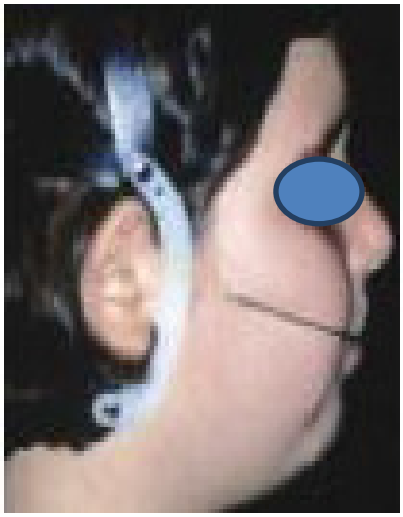

Fig. 8 – Aparelho AEB conjugado

Fonte: FREITAS *et al* 2003



Fig.09 – Aparelho AEG

Fonte: FREITAS *et al* 2003



Fig.10 – Placa lábio-ativa modificada

Fonte: FREITAS *et al* 2003

Gurgel *et al.*(2003), ressaltam a importância do uso da grade palatina (Figura 11) para a correção da mordida aberta anterior. Consideram fundamental a associação deste aparelho com a mioterapia, enfatizando o fortalecimento da

musculatura externa e o selamento dos lábios, pois a grade palatina não permite a atuação na musculatura intra-oral. Enfatizam também, para pacientes jovens, a terapia multidisciplinar interceptativa e a atuação conjunta dos profissionais que possuem habilitação para o restabelecimento de indivíduos com hábitos bucais deletérios.



Fig.11 – Aparelho quadrihélice fixo com grade palatina
Fonte: GURGEL *et al* 2003

Santos *et al.*(2004)apresentaram fatores etiológicos, como dificuldades respiratórias decorrentes de alterações nos tecidos linfóides da região da orofaringe, erupção incompleta dos dentes anteriores, permanência de um padrão de deglutição infantil e presença de hábitos orais nocivos, a exemplo da sucção digital ou de chupeta. Preconizaram a conscientização do paciente quanto a remoção do hábito através do uso da grade palatina, que é considerado um dispositivo passivo que não atua diretamente sobre as estruturas dentárias, ou seja, age como um obstáculo mecânico objetivando a eliminação do hábito de sucção do dedo ou chupeta. Esse aparelho também mantém a língua numa posição mais retruída, impedindo sua interposição entre os dentes anteriores durante a deglutição e a fala. Apresentam o caso clínico de um paciente do gênero masculino, 9 anos de idade, portador de mordida aberta anterior, mordida cruzada posterior unilateral, hábito de sucção digital e onicofagia, selamento labial passivo e perfil facial harmonioso. O tratamento constitui-se na interrupção dos hábitos e na instalação de aparelho ortodôntico removível com parafuso expansor e grade palatina como um dispositivo recordatório. (Figura 12).

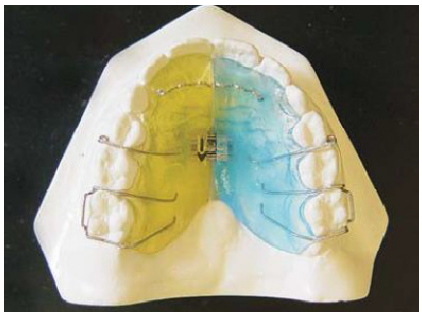

Fig.12 – Grade palatina removível com parafuso expansor
Fonte: SANTOS *et al* 2004

Maciel e Leite (2005) realizaram um estudo correlacionando a ortodontia e a fonoaudiologia, para associar disfunções orofaciais e hábitos orais deletérios relacionados à mordida aberta anterior. Reuniram evidências para o melhor entendimento de sua etiologia, do seu desenvolvimento e sua potencial associação a alterações miofuncionais. A mordida aberta é uma anomalia complexa de características distintas e de difícil tratamento, pois o controle da dimensão vertical em uma má oclusão requer uma atuação multiprofissional. A estabilidade do resultado ortodôntico depende da normalização funcional para que não haja recidivas. A avaliação oclusal revela arcos com alinhamento razoável, podendo haver protrusão dos incisivos. A forma do arco é, em geral, satisfatória podendo haver constrição do arco superior em forma de "V". A relação inter arcadas, pode apresentar dois padrões distintos que são: plano oclusal divergente e plano oclusal superior com curva de Spee acentuada ou em degrau. O tratamento precoce da mordida aberta, proporciona melhores condições funcionais e estéticas, podendo ser feito nas fases de dentadura decídua, mista e permanente.

Oliveira (2006) uma mordida aberta anterior pode ser definida como uma falta de contato entre os dentes anteriores superiores e inferiores. (Figura13). A etiologia da mordida aberta é multifatorial e pode ser uma combinação de efeitos dentais, ósseos e musculares. As características dos indivíduos com mordida aberta anterior incluem uma ou mais das seguintes características: excessivos ângulos do plano oclusal, mandibular e goníaco; pequeno ramo e corpo mandibular; aumento na altura facial anterior inferior; diminuição da altura facial anterior superior; retrusão mandibular; aumento da altura facial anterior e

diminuição da altura facial posterior; tendência à classe II; planos cefalométricos divergentes; base craniana anterior íngreme, inadequado selamento labial (Figura 14). Sassouni (1969 citado por OLIVEIRA 2006) observou que displasias no plano vertical, que incluem mordida aberta anterior, podem ser associadas à classe I, classe II ou classe III de Angle (Figura 15). A prevalência de mordida aberta anterior ocorre em torno de 18% das crianças em dentição mista.



Fig.13 - Mordida aberta anterior dentadura mista

FONTE: OLIVEIRA 2006

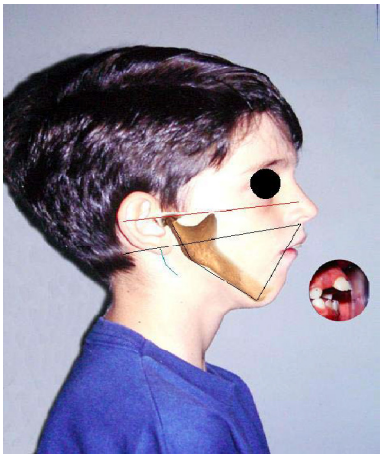

Fig.14 - Características MAA Esqueletal

FONTE: OLIVEIRA 2006

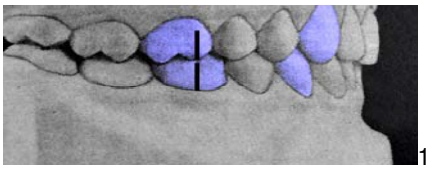
15 a. Classe I de Angle

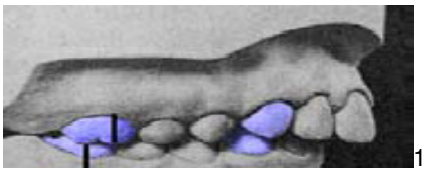
15 b. Classe II de Angle

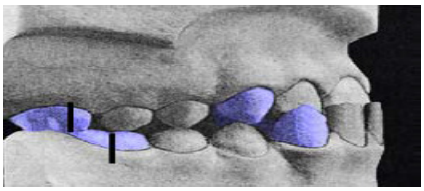
15 c. Classe III de Angle

Fig.15 a.b.c Classes I,II,III de Angle

FONTE:OILIVEIRA 2006

Binato*et al.* (2006) a mordida aberta anterior refere-se ao trespasse vertical negativo dos dentes oponentes, situados na região anterior, posterior ou em ambas, sendo rara uma situação como essa. Ela pode ser dividida em simples, quando restrita aos dentes e processo alveolar, e complexa, que se baseia na displasia vertical esquelética. A mordida aberta simples está na dependência de fatores etiológicos como os hábitos orais nocivos, amígdalas hipertróficas e respiração bucal, podendo ser agravada pelas características genéticas do paciente. A mordida aberta esquelética está associada às desarmonias na altura facial anterior, que pode corresponder a uma altura facial posterior pequena, altura facial anterior maior que a posterior ou desenvolvimento dentoalveolar vertical incompatível com a morfologia esquelética que garanta a função oclusal anterior. Indicam para a correção da mordida aberta anterior de natureza dentária e dentoalveolar, originada por hábitos de sucção e interposição de língua, a grade palatina removível ou fixa (Figura 16). Esse aparelho funciona como um impedimento mecânico e como um lembrete que evita o hábito e permite a erupção correta dos incisivos. Através dele, língua é mantida numa posição mais retruída, o que não possibilita sua interposição entre os incisivos durante a fonação e a deglutição.

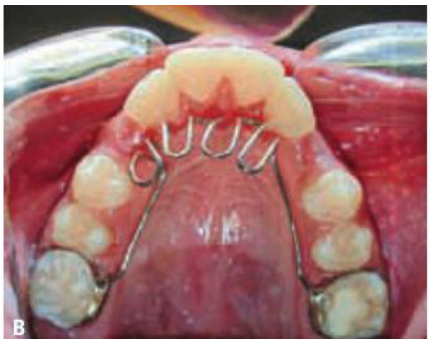

Fig.16 – Grade palatina fixa

Fonte: BINATO *et al* 2006

Ramires (2006), o uso do aparelho bihélice com anteparo lingual é indicado para correção da mordida aberta anterior na dentição mista. O objetivo do uso deste aparelho é impedir, além do hábito de sucção digital ou chupeta, a interposição lingual durante o repouso, a fala e deglutição, inibindo a força anormal da língua nos dentes e impedindo que a língua se posicione na mordida aberta.

Silva (2006) salientou o uso de grade palatina como dispositivo ortodôntico para a correção da mordida aberta anterior, pois desestimula o hábito e dificulta a sucção. Ressalta que o aparelho deve permanecer seis meses em uso pelo paciente, para extinguir o costume totalmente.

Reis *et al.* (2007) afirmaram que a genética é considerada o fator etiológico primário das mordidas abertas esqueléticas, pois o seu desenvolvimento e sua gravidade estão diretamente relacionados ao padrão de crescimento facial do paciente. A intensidade das mordidas abertas esqueléticas pode ser aumentada pela ocorrência concomitante de hábitos bucais deletérios, deglutição atípica e respiração bucal.

Zuroff*et al.* (2010) avaliaram a estabilidade da correção da mordida aberta anterior em pacientes tratados apenas ortodonticamente, com aparelhos fixos associados a extrabucais de trações altas e combinadas, foi avaliada 10 anos pós tratamento. Uma recidiva maior do que 3mm na mordida aberta anterior foi vista em 35% dos casos. A amostra foi, então, estratificada em grupo estável e grupo com recidiva, para comparação de variáveis cefalométricas. Todas as variáveis foram semelhantes entre os grupos, ao início do tratamento. Os 64 pacientes foram divididos em 3 grupos: um com contato incisal, outro apresentando mordida aberta com trespasse, e outro com mordida aberta. Na fase pós-tratamento, 4%

do grupo com contato incisal tiveram recidiva do overjet; 20% do grupo mordida aberta com trespasse tiveram recidiva do overjet, mas mantiveram o contato incisal e 40% do grupo mordida aberta tiveram recidiva do overjet, sendo que 60% não apresentavam contato incisal. Esses resultados indicam que a ausência de trespasse vertical pré tratamento tem um efeito adverso maior na estabilidade da mordida aberta anterior, quando comparada à mordida aberta com trespasse.

Artese*et al.* (2011) podem ser propostos inúmeros fatores etiológicos descritos na literatura para a correção da mordida aberta anterior, não existindo, ainda, consenso a respeito do que seria o melhor tratamento para essa má oclusão. Basicamente, os diferentes tipos de tratamento podem incluir a modificação de comportamento para eliminação de hábitos ou funções anormais; movimentação ortodôntica através da extrusão de dentes anteriores ou intrusão de molares e tratamento cirúrgico das bases ósseas. Os autores firma que o termo mordida aberta foi utilizado pela primeira vez por Caravelli, como uma classificação distinta de má oclusão, a qual pode ser definida de formas diferentes, devido a essas diferentes definições para a mordida aberta anterior, a sua prevalência varia consideravelmente entre estudos, dependendo da definição escolhida pelo autor variando entre 1,5% e 11%. O fator idade, no entanto, afeta essa prevalência, uma vez que os hábitos de sucção diminuem com a idade, assim como há um amadurecimento da função oral.

Tavares *et al.* (2011) a mordida aberta esquelética ocorre devido à desarmonia no crescimento vertical maxilo-mandibular e é diagnosticada quando o paciente apresenta características verticais esqueléticas e faciais, como rotação da mandíbula para baixo e para trás, ângulo gôniaco aberto, plano palatino com rotação no sentido anti-horário associada ao terço inferior da face aumentado e ausência de selamento labial. Essas características esqueléticas podem ser analisadas pelos valores cefalométricos, SN, GO, ME, FMA, Eixo facial e F.PP, classificando o padrão facial do paciente. A interposição lingual simples vem acompanhada de deglutição com os dentes em oclusão, resultando numa mordida aberta bem circunscrita à região anterior. A interposição lingual complexa apresenta deglutição com os dentes separados, provocando uma mordida aberta com precário ajuste oclusal e um deslizamento induzido. Os autores cita que o exame clínico, análise facial e cefalométrica são fundamentais para este diagnóstico diferencial. Na análise facial, observaremos os terços faciais, o

selamento labial, o comprimento do lábio superior e inferior e a linha do sorriso. Na análise cefalométrica, podemos analisar SN, GO, ME, FMA, Eixo facial e F.PP, determinando o padrão facial do paciente. A mordida aberta anterior é considerada como um grande desafio para os ortodontistas; pois é necessário para o êxito do tratamento o diagnóstico diferencial, a biomecânica adequada com o mínimo de efeitos colaterais e a preocupação com a estabilidade do caso.

Morosini*et al.* (2011) o tratamento ortodôntico precoce é sempre a melhor opção, porém os hábitos deletérios até os quatro anos de idade não necessitam de interferências, visto que o benefício emocional dos mesmos supera os prejuízos funcionais que acarretam. Nesta fase, se a interrupção do hábito for espontânea, auxiliada por um padrão de crescimento favorável, a correção da mordida aberta pode ocorrer naturalmente. Contudo, o abandono do hábito nem sempre implicará na autocorreção da mordida aberta anterior, principalmente quando hábitos secundários já estiverem instalados, como a interposição lingual e ou labial, respirador bucal, nestes casos, a partir dos cinco anos de idade a mecanoterapia para correção da má-oclusão já pode ter início, garantindo um tratamento interceptivo eportanto, menos invasivo.

Greenlee*et al*. (2011) publicaram uma meta-análise em que se analisou a estabilidade do tratamento da mordida aberta em estudos cirúrgicos e não cirúrgicos. Verificou-se um índice de 75% de estabilidade em ambos os tipos de tratamento. No entanto, esses resultados devem ser vistos com cautela, uma vez que os diversos tratamentos foram examinados em estudos diferentes e aplicados em diferentes populações. Além disso, esses estudos não tinham grupos controle. Não existe evidência em alto nível de validade para a eficácia do tratamento ou da estabilidade da correção da mordida aberta anterior.

Forsters (2012) citou que as características verticais faciais e esqueléticas, como rotação da mandíbula para baixo e para trás, ausência de selamento labial, ângulo goníaco aberto, plano palatino com rotação anti-horária e terço inferior da face aumentado, é diagnostico para mordida aberta. Tais características esqueléticas podem ser avaliadas através dos valores cefalométricosSN.Go.Me, FMA, Eixo facial e AFAI. Indivíduos com mordida aberta podem apresentar ausência de contato entre os dentes anteriores, contato labial insuficiente, respiração oral, fonação atípica, arco maxilar constrito, inflamação gengival, aumento do 1/3 inferior da face, ramo mandibular aberto, plano mandibular

inclinado, coroas clínicas longas, sínfise fina e alongada, plano oclusal aumentado, corpo mandibular pequeno, retrusão maxilar e uma tendência a classe II de Angle. Na avaliação cefalométrica percebe-se planos horizontais divergentes (sela-násio, plano palatal e plano mandibular), com o ângulo do plano mandibular alto.

Braga (2013) na literatura encontra-se diversas formas de tratamento, situadas em diferentes mecânicas terapêutica para a correção da mordida aberta anterior. Os aparelhos interceptativos e funcionais, são efetivamente utilizado no tratamento precoce com o principal objetivo de eliminar hábitos deletérios; aparelhos fixos, utilizando elásticos intermaxilares como uma alternativa de tratamento na dentadura permanente, podendo ou não ser associado a extrações dentárias. A correção da mordida aberta anterior deve ser o mais precoce possível, assim sendo, através de uma terapia mais simples e de prognóstico favorável. Entretanto, nem sempre o tratamento é realizado na fase ideal, o que nos remete ao tratamento ortodôntico associado ou não a cirurgia ortognática.

Duarte (2013) citou que todo músculo pode ser adestrado e estimulado, a língua por sua vez, que é um músculo voluntário, é possível de ser treinada como qualquer músculo do corpo humano. E esta abordagem tem que ser posta em prática já nos estágios iniciais do tratamento, ou seja, durante a fase ativa da correção da mordida aberta anterior. No entanto, o profissional deve estar atento ao posicionamento do osso hioide, pois ele exerce influência em estabelecer um prognóstico favorável ou não na automatização do padrão lingual. Em situação de normalidade, no plano vertical, o osso hioide fica localizado entre a terceira e a quarta vértebra cervical; no plano horizontal, ele fica localizado sobre o plano pterigoide vertical de Ricketts.

Benjamin (2013) relatou que o trepasse negativo acorre na região anterior, quando os dentes posteriores estão em oclusão; podendo ser encontrado também na região posterior, ou em todo arco dentário.

Almeida e Valarelli (2014) ressaltaram que a mordida aberta dentoalveolar é caracterizada por um impedimento no processo ativo de irrupção dentária, geralmente causado por hábitos de sucção, provocando redução no crescimento alveolar da região anterior da maxila e da mandíbula; podendo também existir comprometimento do desenvolvimento ósseo, pois o fator causal está bloqueando o seu curso normal, como mostra (Figura 17). Nas mordidas

abertas esqueléticas, o trespasse vertical negativo se estende desde os dentes anteriores até as áreas de pré-molares. Essa má-oclusão pode ser caracterizada cefalometricamente por um grande ângulo do plano mandibular, trespasse vertical anterior negativo, angulação mesial dos dentes posteriores, divergência dos planos oclusais, arco superior atrésico, desproporção entre as alturas faciais anterior total e posterior com o ramo mandibular curto, desproporção entre as alturas faciais anteriores superior e inferior com o aumento da altura facial anteroinferior (AFAI), rotação do plano palatino no sentido anti-horário, rotação da mandíbula no sentido horário e maior altura alveolar na região posterior da maxila. Compreendem as mordidas abertas esqueléticas aquelas nas quais existe uma displasia craniofacial manifestada, de padrão semelhante, mas de severidade variável. A mordida aberta esquelética caracteriza-se por apresentar rotação mandibular horária, ângulo goníaco aberto, ramo mandibular curto, divergência entre os planos palatino e mandibular, superirrupção dos dentes posterossuperiores e aumento AFAI, (Figuras 18 e 19). Outro aspecto defendido por Almeida é que geralmente o paciente com mordida aberta anterior dentoalveolar possui atresia maxilar, o que inspira a colocação de um aparelho expansor maxilar. No entanto, este procedimento gera a extrusão dos molares superiores e, consequentemente, a rotação horária mandibular, abrindo ainda mais a mordida aberta anterior. Para o controle da extrusão dos molares, um dispositivo que pode ser utilizado com sucesso em pacientes jovens é o aparelho de Haas modificado colado (Figura 20).



Fig.17 - Mordida aberta anterior
FONTE: ALMEIDA RM e VALARELLI PF.,2014



Fig. 18 – Cefalometria da MAA esquelética

FONTE: ALMEIDA RM e VALARELLI PF.,2014.



Fig. 19 - Mordida aberta esquelética com rotação mandibular horária

FONTE: ALMEIDA RM e VALARELLI PF.,2014.

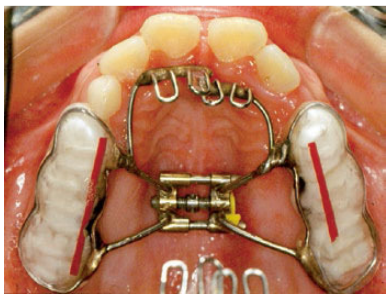

Fig.20- Aparelho Haas cimentado (tipo McNamara Jr.) com grade palatina

FONTE: ALMEIDA RM e VALARELLI PF.,2014.

DISCUSSÃO

A mordida aberta anterior pode ser dentária ou esquelética. É dentária quando as análises cefalométricas e facial apresentam valores normais e o problema restringe-se aos dentes e processo alveolar. Entretanto, quando ocorrem displasias verticais, ela é classificada como esquelética, sendo consequência da desarmonia no crescimento vertical da mandíbula e da maxila. É diagnosticada na medida em que o paciente apresenta características verticais faciais e esqueléticas, como rotação da mandíbula para baixo e para trás, ausência de selamento labial, ângulo goníaco aberto, plano palatino com rotação anti-horária e terço inferior da face aumentado. Tais características esqueléticas podem ser avaliadas através dos valores cefalométricosSN.Go.Me, FMA, Eixo facial e AFAI (TAVARES *et al*., 2011).

A análise cefalométrica auxilia na determinação do padrão de crescimento facial e do grau de envolvimento dos elementos ósseos e dentários. Determina se estamos diante de uma má oclusão com prognóstico favorável ou não e qual a melhor abordagem para tratamento e estabilidade (ALMEIDA, 2003).

O padrão de crescimento facial do paciente está diretamente ligado ao desenvolvimento e a gravidade da mordida aberta anterior. Pacientes jovens dolicofaciais que apresentam forte tendência ao crescimento vertical, têm mais chances de desenvolver uma mordida aberta anterior do que os pacientes braquifaciais ou mesofaciais. Muitas vezes, essa falta de proporção na morfologia esquelética é equilibrada por um maior desenvolvimento dentoalveolar no sentido vertical, obtendo-se uma função oclusal satisfatória.Os indivíduos com um padrão de crescimento vertical apresentam um crescimento vertical excessivo da maxila, essencialmente na região posterior, causando uma altura facial anterior total desproporcionalmente menor do que a altura facial posterior total. Todavia, em aproximadamente um terço dos pacientes dolicofaciais não acontece essa compensação dentoalveolar, ocasionando uma mordida aberta esquelética, já que o plano palatino fica rotacionado no sentido anti-horário (HENRIQUES *et al*., 2000).

Relataram que a mordida aberta tem alta prevalência na dentadura decídua e mista, sendo uma displasia muito complexa, pois não pode ser morfológica e funcionalmente considerada como uma única entidade clinica, sendo multifatorial.

Pode causar alterações na estética do individuo, dificultar apreensão e corte de alimentos, prejudicar determinados fonemas, podendo criar assim, condições psicológicas desagradáveis (ALMEIDA, 2003).

Pacientes com mordida aberta anterior apresentam ausência de contato entre os dentes, contato labial deficiente, fonoarticulação atípica, respiração oral, terço inferior da face aumentado, ramo mandibular aberto, plano mandibular inclinado e corpo mandibular pequeno (FREITAS *et al*., 2003).

A mordida aberta anterior é considerada uma das más-oclusões com maior comprometimento estético-funcional, resultante da interação de fatores hereditários e ambientais durante o desenvolvimento facial. O planejamento ortodôntico deve ser estabelecido considerando-se a etiologia da mordida aberta anterior e a idade do paciente (MOROSINI *et al.,* 2011).

Um diagnóstico correto da mordida aberta anterior, realizado através de anamnese, exame clínico, radiografia panorâmica, avaliação cefalométrica das proporções dentárias e faciais, fotografias. Após esse processo, deve-se buscar o melhor tratamento indicado para a correção desta má oclusão. Em grande parcela dos casos, a retirada dos sinais e dos sintomas do hábito são insuficientes para que ocorra estabilidade da correção, já que o fator etiológico necessita ser superado. Assim, reiteram que o tratamento deve associar os recursos mecânicos aos aspectos psicológicos (BRONZI *et al.,* 2002).

Os autores afirmaram que as alterações dentárias originadas pela sucção neste período, se reduzem a porção anterior das arcadas dentárias e podem sofrer reversão espontânea com a cessação do hábito. Além disso, afirmaram que, nesta época, há uma tendência natural de a criança vir a abandonar o hábito com o desenvolvimento de sua maturidade psico-emocional e com o início do processo de socialização. Salientam que essa tendência de auto-correção diminui bastante se ocorrer na dentição mista e principalmente na dentição permanente, quando associado a um padrão facial vertical. (ALMEIDA, 2003; GURGEL *et al*,2003; HENRIQUES *et al*., 2000; SANTOS *et al.* 2004; SILVA, 2006).

As alterações dentárias originadas pelo ato de sugar dedo ou chupeta,são semelhantes, surgindo sempre mordida aberta anterior quando a intensidade, duração e frequência forem prolongados. Se a criança abandonar o hábito durante a primeira dentição, entre os três e quatro anos de idade, há grandes chances de a mordida aberta se auto-corrigir. Entretanto, quando o hábito persistir

após essa idade, principalmente durante a fase de irrupção dos incisivos permanentes, a oclusão será prejudicada, necessitando de terapia ortodôntica. O equilíbrio e harmonia dentários são conservados através das forças externas, exercidas pelos lábios e bochechas e internas, pela língua (BINATO *et al*., 2006).

Através de um diagnóstico na época certa e de procedimentos simples, porém com eficácia comprovada, como a remoção do hábito e o uso de grade palatina, consegue-se atuar no momento correto do crescimento e desenvolvimento do sistema estomatognático. Assim, previne-se o aparecimento de alterações oclusais originadas por hábitos orais nocivos, com também se reestabelecem as características funcionais e morfológicas da oclusão, as quais sofreram modificações determinadas pela persistência dos hábitos. (HENRIQUES *et al*., 2000).

Para a correção de mordida aberta anterior de natureza dentária e dentoalveolar, causadas por hábitos de sucção e interposição lingual, um dos aparelhos mais utilizados é a grade palatina, que pode ser fixa ou removível. (BINATO *et al*, 2006; BRONZI *et al.,* 2002; GURGEL *et al*, 2003; HENRIQUES *et al;* 2000; SANTOS *et al,* 2004; SILVA, 2006, TANAKA *et al*, 2004).

Os aparelhos removíveis são contra indicados no auxílio da eliminação dos hábitos de sucção, pois a falta de cooperação do paciente constitui-se como parte do problema. Esses autores preferem os aparelhos fixos, pois não necessitam da cooperação do paciente para que sejam usados. Consideram as grades palatinas fixas como efetivas na eliminação dos hábitos de sucção (TANAKA *et al*., 2004).

Existem vários tipos de tratamento, por movimentação ortodôntica, para a correção da mordida aberta, com diferentes objetivos terapêuticos. A utilização de aparelhos extrabucais, mentoneiras verticais, bite-blocks, e aparelhos funcionais tem como objetivo reduzir a extrusão de molares, permitindo um giro anti-horário da mandíbula (ZUROFF, 2010).

Caso os hábitos nocivos persistirem, associa-se uma abordagem multidisciplinar, com otorrinolaringologista, fonoaudiólogo e psicólogo, a fim de que se tente uma melhoria na educação da postura de lábios e língua e a remoção do hábito deletério. (BRONZI *et al*., 2002; GURGEL *et al.,* 2003; HENRIQUES *et al.,* 2000).

A mordida aberta como consequência dos movimentos anormais da língua não permitem um desenvolvimento vertical anterior adequado. Isto posto, o controle da língua é fundamental no tratamento das mordidas abertas, principalmente em indivíduos com ângulo mandibular alto. Nenhum sistema ortodôntico e/ou ortopédico de fechamento da mordida aberta será bem suscedido se a língua não se desenvolver para padrões funcionais normais (TAVARES *et al*., 2011).

Cabe-se lembrar que o sucesso do tratamento ortodôntico da mordida aberta anterior não se reduz apenas na indicação do aparelho adequado. Implica também na busca da estabilidade funcional, proporcionada, inúmeras vezes, por áreas de atuação que fogem ao campo da ortodontia. (BINATO *et al*, 2006; BRONZI *et al* 2002; GURGEL *et al*, 2003; HENRIQUES *et al*, 2000; SANTOS *et al,* 2004; SILVA, 2006).

É imprescindível uma terapia multidisciplinar interceptiva, com a ação conjunta de profissionais habilitados para o tratamento das disfunções causadoras dessa má oclusão, como otorrinolaringologista, psicólogo e fonoaudiólogo. (ALMEIDA, 2003; BRONZI *et al*, 2002; GURGEL *et al*, 2003, MACIEL e LEITE, 2005).

Os autores ressaltaram que o tratamento ortodôntico precisa ser associado a uma terapia multiprofissional, com fonoaudiólogo, psicólogo e otorrinolaringologista, já que os hábitos podem envolver aspectos emocionais ou ser decorrência de patologias nasofaríngeas. Acrescentam também a necessidade de terapia miofuncional para reeducação da musculatura da face. Assim, o fortalecimento dos músculos periorais e da língua faz com que as forças se neutralizem, representando um excelente auxílio na correção do problema vertical e na sua estabilização (BINATO, 2006; SILVA, 2006).

Para os autores, a mioterapia compreende as três fases básicas citadas na literatura: fase de conscientização do paciente sobre a necessidade de corrigir-se o problema, fase de correção da função atípica em questão e fase de automatização (GURGEL *et al*., 2013).

Salientou a autora que muitas vezes se torna necessário a indicação do auxílio de profissionais de área afins, como otorrinolaringologista, fonoaudiólogo e psicólogo, a fim de que se tente uma melhoria na educação da postura de lábios e língua e a remoção do hábito deletério. Em grande parcela dos casos, a retirada

dos sinais e dos sintomas do hábito é insuficiente para que ocorra estabilidade da correção, já que o fator etiológico necessita ser superado. Assim, reiteram que o tratamento deve associar os recursos mecânicos aos aspectos psicológicos (FORSTERS, 2012).

E em casos onde houver um maior envolvimento esquelético, em que somente as compensações dentárias e miofuncional não atingiriam resultados satisfatórios, torna-se necessário a associação de cirurgia ortognática ao tratamento (BRAGA, 2003).

No entanto, os resultados dos estudos de estabilidade indicam que a recidiva da correção da mordida aberta anterior está associada a dois fatores: mudanças dentoalveolares e mordidas abertas com ausência de trespasse vertical pré-tratamento (ZUROFF, 2010).

O único consenso que parece existir é que o tratamento da mordida aberta anterior é difícil e de pouca estabilidade (ARTESE, 2011).

Deve-se enfatizar que a etiologia, o diagnóstico, o tratamento e a estabilidade estão intimamente ligados em qualquer terapia ortodôntica. O fator etiológico é de fundamental importância na determinação do tipo da mordida aberta e também nas alterações faciais que podem ser provenientes de hábitos deletérios. O sucesso e a estabilidade a longo prazo de cada caso será, devido a individualização, adequada relação entre profissional e paciente, correto planejamento e metodologia clínica, além da cooperação dos pais e a abordagem multiprofissional. Portanto, deve-se tratar o paciente o mais precocemente possível,tanto por meio da conscientização da criança quanto dos pais e, em seguida, através de métodos preventivos e terapêuticos adequados (BRONZI, 2002).

CONCLUSÃO

A etiologia da mordida aberta anterior é multifatorial, podendo ser de origem ambiental e ou hereditário. Dentre os fatores ambientais, a sucção não nutritiva, interposição lingual e respiração bucal recebem maior importância, assim como, a frequência, duração e intensidade destes hábitos. Os hereditários estão relacionados com o padrão de crescimento facial, sendo os pacientes dólico faciais mais suscetíveis a desenvolver essa má oclusão, Contudo é recomendado o tratamento ortopédico e ou ortodôntico na fase da dentição mista, destacando-se dentre os diversos recursos utilizados, a grade palatina fixa. Concluindo se que a correta identificação dos fatores etiológicos, juntamente com uma abordagem multiprofissional, aumenta as chances de sucesso e de estabilidade do tratamento.

REFERÊNCIAS BIBLIOGRÁFICAS

ALMEIDA R.R., ALMEIDA-PEDRIN R.R., ALMEIDA M.R., FERREIRA F.P.C., PINZAN A., INSABRALDE C.M.B. Displasias Verticais: Mordida Aberta Anterior – Tratamento e Estabilidade. **R Dental Press OrtodonOrtop Facial,** Maringá,. v. 8, n. 4, p. 91-119, jul/ago. 2003.

ALMEIDA E VALARELLI, Marcio Rodrigues e Fabrício. Os desafios da Mordida Aberta, **Ortodontia SPO**, 08 Setembro. 2014. Disponível em: http://ortociencia.com.br/Materia/Index/51644. Acesso em: 03 Janeiro. 2017.

ARTESE,A.; DRUMMOND, S; NASCIMENTO, M.J; ARTESE, F. Critérios para o diagnóstico e tratamento estável da mordida aberta anterior**. Dental Press J Orthod,** v.16 n.3 p.61-136, Mai/ Jun. 2011. Disponível em: http://www.scielo.br/pdf/dpjo/v16n3/a16v16n3. Acesso em : 03 Janeiro. 2017.

BENJAMIM, Michelle Alonso Cassis. **Estabilidade do tratamento precoce da mordida aberta anterior com esporão colado e mentoneira.** Tese (Doutorado em Ciências Odontológicas) – Faculdade de Odontologia de Bauru-USP, Universidade de São Paulo, Bauru, 2013. Disponível em: file:///C:/Users/Ana%20Paula/Downloads/MichelleAlonsoCassisBenjamin_Rev.pdf. Acesso em: 03 Janeiro. 2017.

BINATO, J.A., ALVIANO, W. S., FERRAZ, M.C.A., SOUZA, M.M.G. de, Análise das alterações miofuncionais na correção da mordida aberta anterior. **Revista Clín. Ortodon. Dental Press**, v.5, n.5, p.46-51, 2006.

BRAGA, Desiree Terra. **Tratamento ortodôntico não cirúrgico da mordida aberta anterior nas dentaduras decídua, mista e permanente.** Monografia (Título de especialização em Ortodontia) SOBRACOM, Porto Alegre RS, 2013. Disponívelem:http://www.sobracom.com.br/wpcontent/uploads/2016/06/Tratamento-ortodontico-na%CC%83o-ciru%CC%81rgico-da-mordida-aberta-anterior-nas-dentaduras-deci%CC%81dua-mista-e-permanente.pdf. Acesso em: 30 Janeiro. 2017.

BRONZI, E. S., MINERVINO, B. L., MELO, A. C. M., PINTO, R. S., MARTINS, L. P. Mordida aberta em pacientes jovens: relato clínico. **Revista da UNIMEP**, v.4, n.1, p.24-29, jan/jun. 2002.

DENISON TF, KOKICH VG, SHAPIRO PA. Stability of maxillary surgery in openbite versus nonopenbite malocclusions.**AngleOrthod**. v. 59, n. 1, p. 5-10 Spring.1989.

DUARTE, Sergio Mario. O aparelho Quad-Helix Modificado na reeducação da língua em casos de mordida aberta anterior.**Revassocpaulcir dente.** v.3 n. 67 p.224-8, Setembro. 2013.
Disponível em:http://revodonto.bvsalud.org/pdf/apcd/v67n4/a08v67n4.pdf. Acesso em: 30 Janeiro. 2017.

FORSTER ,Silvia Magali. **Mordida Aberta Anterior.** Monografia (Titulo de Especialização em Ortodontia) Pós-Graduação em Ortodontia da Faculdades Unidas do Norte de Minas,Santa Cruz do Sul RS, 2012. Disponível em: http://www.institutoalonso.com.br/monografia/36685e5b96a7ab2e6b5321378307022b.pdf. Acesso em: 30 Janeiro 2017.

FREITAS, M. R., BELTRÃO, R. T. S., FREITAS, K. M. S., VILAS-BOAS, J. H. Um tratamento simplificado para a correção da má oclusão classe II, divisão I, com mordida aberta: relato de um caso clínico. **Revista Dental Press Ortodontia e Ortopedia Facial**. v.8, n.3, p. 93-100, mai/jun. 2003.

GURGEL, J. A., ALMEIDA, R. R., DELL'ARINGA, A. R., MARINO, V. C. A terapia multidisciplinar no tratamento da respiração bucal e do hábito prolongado de sucção digital ou de chupeta. **Revista Dental Press Ortodontia e Ortopedia Facial**. v.8, n.3, p. 81-91, mai/jun. 2003.

GREENLEE GM, HUANG GJ, CHEN SS, CHEN J, KOEPSELL T, HUJOEL P. Stability of treatment for anterior open-bite malocclusion: a meta-analysis. **Am J OrthodDentofacial.** v.139, v. 2, p. 69-154, Fevereiro.2011.

HENRIQUES, J. F. C., JANSON, G., ALMEIDA, R. R., DAINESI, E. A., HAYASAKI, S. M. Mordida aberta anterior: a importância da abordagem multidisciplinar e considerações sobre etiologia, diagnóstico e tratamento**. Revista Dental Press Ortodontia Ortopedia Facial**, v.5, n.3, p. 29-36, mai/jun. 2000.

MACIEL, C.T.V.; LEITE, I.C.G. Aspectos etiológicos da mordida aberta anterior e suas implicações nas funções orofaciais. **Pro Fono.** v.17, n. 3, p. 293-302, Setembro. 2005.

MOROSINI, CAI.;MORESCA, R.;PERONA,MLPA.;PEREIRA, JN.; LOPES,RJ. Mordida aberta anterior: A influência dos hábitos deletérios no crescimento facial e na oclusão dentária – Relato de caso clínico. **Orthodontic Science andPractice***,* v.4, n.15, Agosto. 2011.
Disponível em http://moroortodontia.com.br/artigos/Orthos/mordida_aberta.pdf. Acesso em: 30 Janeiro. 2017.

OLIVEIRA, Adriana nunes. **Mordida aberta anterior x hábitos orais. Monografia**(Titulo de especialização em motricidade oral) CEFAC, Belo horizonte BH, 1999. Disponível em: http://www.ccs.ufes.br/sites/ccs.ufes.br/files/Relat%C3%B3rio%20CCS%202011.pdf. Acesso em: 30 Janeiro 2017.

OLIVEIRA,Débora Aparecida Lentini. **Tratamento Ortodôntico e Ortopédico paramordida aberta anterior em crianças: Revisão Sistemática Cochrane**.
Tese (Mestrado em Ciência) Escola Paulista de Medicina, Universidade Federal de São Paulo, São Paulo SP, 2006.
Disponível em http://repositorio.unifesp.br/handle/11600/21347.
Acesso em 02 Fevereiro 2017.

RAMIRES, R. R. Grade Palatina: Visão da Fonauldiologia e da Ortodontia/Ortopedia Facial. **Revista CEFAC**, São Paulo, v.8, n.1, 61-70, jan-mar, 2006.

REIS, M.J.; PINHEIRO, C.N.; MALAFAIA, M. Tratamento da mordida aberta anterior: relato de caso clínico. **Rev. Clín. Ortodon. Dental Press, Maringá, v. 6, n. 4 - ago./set. 2007.**

SANTOS, E.C.A., ARANTES, F. M., MARQUES, C. G. G., PIGNATA, L. M. B.Tratamentointerceptativo da mordida aberta anterior e mordida cruzada posterior: relato de caso clínico. **Revista Odontológica de Araçatuba***,* v.25, n.2, p. 28-32, jul/dez.2004.

SILVA, E. L. Hábitos bucais deletérios. **Revista Paraense de Medicina**. v.20, n. 2. p.47-50, abr/jun.2006.

SILVA, Rita Rodrigues. **Mordida Aberta: Diagnóstico Tratamento e Estabilidade**. Tese (Titulo de Mestre em Medicina Dentária) Universidade Fernando Pessoa
Faculdade de Ciências da Saúde Porto, 2014. Disponível: http://bdigital.ufp.pt/bitstream/10284/4373/1/PPG_21585.pdf. Acesso em: 30 Janeiro. 2017.

TANAKA, O., KREIA, T. B., BEZERRA, J. G. B., MARUO, H. A maloclusão e o hábito de sucção de diferentes dados. **Jornal Brasileiro de Ortodontia & Ortopedia Facial**. v.9, p.276 - 283, Abril.2004.

TAVARES, STENYO WANDERLEY; et. al. Protocolo de tratamento para mordida aberta dentária em dentição permanente.**OrthodonticSci. Pract.**v.4, n.16, p. 859-866, Agosto. 2011. Disponível em: http://capistranoodontologia.com.br/wp-content/uploads/2016/01/02mordida-aberta.pdf . Acesso em: 30 Janeiro. 2017.

ZUROFF JP, CHEN SH, SHAPIRO PA, Little RM, JOONDEPH DR, HUANG GJ. Orthodontic treatment of anterior open-bite malocclusion: stability 10 years postretention. **Am J OrthodDentofacialOrthop**. v.137, n.3, p.302-1-302, Mar.2010.