FACULDADE SETE LAGOAS

FACSETE

Tratamento do apinhamento dentário com quatro extrações

EMILYN ROWE BARBOSA DA SILVA

Bauru
2019

Tratamento do apinhamento dentário com quatro extrações

Artigo apresentado ao curso de Especialização Lato Sensu da Faculdade Sete Lagoas - FACSETE, como requisito parcial para obtenção do título de especialista em Ortodontia.

Área de concentração: Ortodontia

Orientador: Prof. Dr. Fabrício Pinelli Valarelli

Coorientador (a): Prof. Dr. Danilo Pinelli Valarelli

Bauru
2019

FACSETE

Artigo intitulado **Tratamento do apinhamento dentário com quatro extrações** – RELATO DE UM CASO CLÍNICO, autoria da aluna Emilyn Rowe Barbosa da Silva, aprovado pela banca examinadora constituída pelos seguintes professores:

Prof. Dr. Fabrício Pinelli Valarelli – FACSETE

Prof.ª Dra. Mayara Paim Patel – FACSETE

Profª Dr. Rodrigo Hiroshi Higa

Bauru /SP, 06 de setembro de 2019

AGRADECIMENTOS

Agradeço a Deus, primeiramente, que me deu força para concluir mais esta etapa de minha vida.

Aos meus pais ***Gilberto*** e ***Emy***, que são os meus maiores incentivadores, e sempre me apoiam em todas as minhas escolhas.

Ao meu noivo, ***Diego***, pelo amor, paciência, incentivo e apoio.

A todos os professores, por todo os conselhos, ensinamentos e ajuda durante os anos de curso.

Ao meu orientador ***Dr. Fabrício Pinelli Valarelli*** pelo apoio, e pelas orientações e ensinamentos dispensados ao longo destes anos que foram essenciais para minha formação.

Ao professor coorientador ***Dr. Danilo Pinelli Valarelli***, pelos ensinamentos e pelas orientações importantes para que o trabalho fosse concluído.

Sendo assim, dedico este artigo a todos que direta ou indiretamente contribuíram para a realização do trabalho.

Emilyn Rowe Barbosa da Silva

RESUMO

Este trabalho, tem o objetivo de fazer uma revisão de literatura, abordando a etiologia e os fatores correlacionados ao tratamento ortodôntico do apinhamento dentário, mostrando um caso clínico com apinhamento tratado com extrações de quatro pré-molares para corrigir uma má oclusão de Classe I bilateral, na manutenção da estabilidade após a retirada do aparelho ortodôntico, na medida que determina os possíveis fatores que podem levar ao apinhamento dentário e sua recidiva. O tratamento se mostrou bastante eficiente promovendo alterações dentárias e uma estética favorável para a paciente.

Palavras-chave: Má oclusão; Apinhamento; Ortodontia corretiva; Extração dentária.

ABSTRACT

This work aims to make a literature review, addressing the etiology and factors correlated to orthodontic treatment of dental crowding, showing a clinical case with crowding treated with extractions of four premolars for To correct a bilateral class I malocclusion, in maintaining stability after removal of the orthodontic appliance, as it determines the possible factors that may lead to dental crowding and its recurrence. The treatment proved to be very efficient, promoting dental alterations and a favorable aesthetic for the patient.

Keywords: Malocclusion; Crowding; Orthodontics Corrective; Dental Extraction.

Lista de Figuras

Figura 1 - Fotografias extrabucais iniciais…….....…….....11

Figura 2 – Fotografias intrabucais iniciais.....…....12

Figura 3 – Radiografia panorâmica inicial.....…....12

Figura 4 – Telerradiografia inicial.....…....13

Figura 5 – Radiografia Periapicais.....13

Figura 6 – Fotografias após exodontia dos pré-molares.....14

Figura 7 – Fotografias com 7 meses de tratamento.....15

Figura 8 – Fotografias com 12 meses de tratamento.....16

Figura 9 – Fotografias intrabucais 18 meses de tratamento.....17

Figura 10 – Fotografias intrabucais 21 meses de tratamento.....17

Figura 11 – Fotografias intrabucais após o final do tratamento.....18

Figura 12 – Fotografias extrabucais após o final do tratamento.....…....18

Figura 13 – Panorâmica final 19

Figura 14 –Telerradiografia final.....19

Figura 15 – Periapicais finais.....…....19

Figura 16 – Sobreposição dos traçados cefalométricos do início e final do tratamento.....20

Figura 17 – Tabela de variáveis cefalométricas.....21

Figura 18 – Fotos extrabucais do controle do caso após 1 ano.....22

Figura 19 – Fotos intrabucais do controle do caso após 1 ano.....22

Sumário

1. Introdução.....8
2. Revisão de Literatura.....9
2.1. As extrações dentárias na Ortodontia.....9
2.2. Extração dos Pré-Molares.....10
2.3. Indicações.....10
2.4. Contraindicações.....10
3. Caso clínico.....10
3.1. Diagnóstico.....10
3.2. Evolução do tratamento.....13
4. Resultados.....20
5. Discussão.....23
6. Conclusão.....25
Bibliografia.....26

1. INTRODUÇÃO

Atualmente, a Ortodontia é bastante procurada pelos jovens e adultos, que visam uma melhora estética, exigindo soluções rápidas e sem maiores complicações a sua aparência. Os ortodontistas, por outro lado, devem preocupar-se também com a saúde bucal de seus pacientes, observando, além da estética, a oclusão estática, a oclusão funcional e as condições periodontais durante e após o término do tratamento[3,5,6,12].

Vários autores em seus trabalhos relataram sobre a prevalência das más oclusões, existe alguns trabalhos dissertando, sobre o apinhamento que parece ser o que mais apresenta alterações com más oclusões, segundo, Freitas et al, 2002 apud Proffit, 1998, constataram em suas análises uma prevalência de 65% na maioria dos grupos étnicos americanos esses mesmos autores basearam-se na tradicional classificação de Angle para relatar sobre a incidência de más oclusões[12,13,14,16].

A má oclusão é basicamente limitada a má posição dentária, sendo comum na região anterior, a presença de apinhamentos, mordida aberta ou sobremordida, uma situação que frequentemente pode ser observada é a protrusão dos dentes anteriores superiores e inferiores, com todo o segmento posterior bem relacionado. Esse tipo de má oclusão, denominada de biprotrusão, insere-se na classe I de Angle, apesar de serem os casos de má oclusão classe I, com maior incidência, não são os mais tratados, devido na maioria das vezes não ter comprometimento estético [14,19,21,30].

No entanto, embora a literatura tenha descrito inúmeras técnicas e protocolos para tratamento dessa deformidade, podemos notar que o tema ainda é alvo de intenso debate, não só sobre a possibilidade de modificar um padrão desfavorável de crescimento, como também sobre a época de sua obtenção com maior facilidade[1,3,4,11,14,16].

Os tratamentos ortodônticos têm como objetivo primordial a correção das más oclusões, entretanto, essas correções apresentam considerável variabilidade em relação à estabilidade pós-contenção[3,7,8,16].

Os lábios e a relação entre eles integram o complexo craniofacial e afetam diretamente a estética individual, por isso falaremos acerca da relação da ortodontia e a estética e serão descritas considerações sobre o selamento labial bem como as possíveis variáveis capazes de influenciar diretamente essa relação entre os lábios, e a influência do tratamento ortodôntico no selamento labial passivo[18,20,21,23].

É grande o número de pacientes que procuram tratamento ortodôntico queixando-se do selamento labial[13,18,21,23]. A ausência de selamento labial pode ser resultado de uma desarmonia anteroposterior e vertical do complexo dentofacial. Em alguns pacientes a um grande trespasse vertical ou com AFAI aumentada é possível observar que os lábios estão habitualmente separados quando a posição de repouso de maneira que atividade do lábio inferior é significativamente aumentada quando os lábios são conscientemente forçados ao selamento [20,23,30].

2. Revisão de literatura

2.1 As extrações dentárias na Ortodontia

Langlade (1993) afirma que nos casos de apinhamentos severos, de biprotrusão dentária que compromete a estética facial, nos tratamentos compensatórios da Classe I, II e III de Angle, muitas vezes o profissional vê-se obrigado a propor um tratamento envolvendo exodontias, geralmente de pré-molares[4,5,6,7,8,27].

É sabido que o tratamento ortodôntico com exodontias produz alterações sagitais, verticais e transversais, contudo, seriam estas alterações, principalmente as do perfil tegumentar. Atualmente, sabe-se que a alteração da inclinação dos incisivos inferiores durante o tratamento ortodôntico, assim como a permanência ou não dos pré-molares na cavidade bucal, não resulta em casos mais estáveis no período pós-tratamento [4,5,6,7,12,16].

2.2 Extração dos Pré-Molares

2.3 Indicações

Atualmente na literatura há relatos de efeitos favoráveis e desfavoráveis, decorrentes das extrações. Indica-se a extração de pré-molares durante tratamento ortodôntico para a correção do apinhamento e retração dos dentes anteriores para que possa corrigir as relações dentárias anteroposteriores com perdas de ancoragem diferenciadas nos arcos maxilar e mandibular[4,5,6,7,8].

A exodontia dos pré-molares diminui a biprotrusão dentária; causando a melhora na estética facial, devido à rotação da mandíbula anti-horária; promovendo a melhora das funções e da musculatura peribucal. A proposta da contenção pós-tratamento, em todos os casos ortodônticos, é prevenir ou reduzir a recidiva[28,34].

2.4 Contraindicações

Devido à complexidade do tratamento ortodôntico essas extrações não estão indicadas para os pacientes que não apresentam apinhamento e possuem altura facial inferior diminuída. Pode ser melhor alinhar as arcadas superior e inferior para o trabalho de prótese, implantes nos campos das extrações[15,16,25].

3. Caso Clínico

Paciente I.B., 21 anos, compareceu na clínica, em busca de um tratamento ortodôntico que compreendesse suas necessidades. Inicialmente o desejo era refinar esteticamente seu sorriso, corrigindo assim o apinhamento dentário.

3.1 Diagnóstico

Através de análise extrabucal observa-se um perfil facial suavemente convexo. Selamento labial satisfatório. (FIG 1. A-C).



FIGURA 1 (A-C) – Fotografias extrabucais iniciais: A) extrabucal frontal; B) extra bucal sorrindo; C) extra bucal lateral.

Na análise intrabucal diagnosticou-se má oclusão de Classe I bilateral, os primeiros molares estão em chave de oclusão, mas há falta de espaço no arco dental e más posições dentais individuais. (FIG 2. A-E).



FIGURA 2 (A-E). Fotografias intrabucais iniciais: A) Intrabucal lateral direita; B) Intrabucal frontal; C) Intrabucal lateral esquerda; D) Oclusal superior; E) Oclusal inferior.

Na radiografia panorâmica observou-se o dente 25 com comprometimento funcional. Foi observada uma possível reabsorção na região dos dentes anteriores superiores, foram solicitadas radiografias periapicais das regiões para

uma melhor visualização. Presença dos terceiros molares 18, 28, 38 e 48. (FIG. 3).



FIGURA 3 – Radiografia Panorâmica Inicial



Figura 4 Telerradiografia inicial

Na telerradiografia, notou-se os incisivos superiores e incisivos inferiores com suave inclinação para vestibular. (FIG.4).

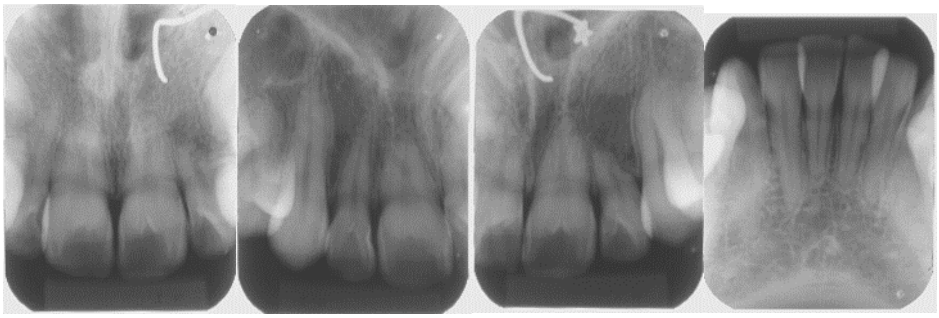

Figura 5 Radiografias periapicais

Nas radiografias periapicais notou-se que havia ligeira reabsorção das raízes dos dentes 11, 21, 12 e 22. E pequena reabsorção das raízes na região de incisivos inferiores 31, 41, 32 e 42.

Após a realização das análises clínicas e radiográficas foi proposto a paciente a seguinte possibilidade terapêutica: a exodontia de quatro pré-molares (15,25,34 e 44) para a correção do apinhamento. A paciente apresentava o dente 25 comprometido funcionalmente por isso se optou pela exodontia desse dente, e subsequente o dente 15 no arco superior.

3.2. Evolução do tratamento

Inicialmente foram instalados os acessórios ortodônticos estéticos pré-ajustados da prescrição Roth, com slot .022” x.030”. Nas fases de alinhamento e nivelamento foi utilizada a seguinte sequência de fios de níquel-titânio (NiTi) 0.012”, 0.014” no arco superior e inferior, realizou-se o pedido das exodontias dos dentes 15, 25, 34 e 44. No arco inferior foi realizada a exodontia dos dentes 34 e 44 pelo fato da localização dos dentes no arco, estarem mais próximos ao apinhamento anteroinferior.

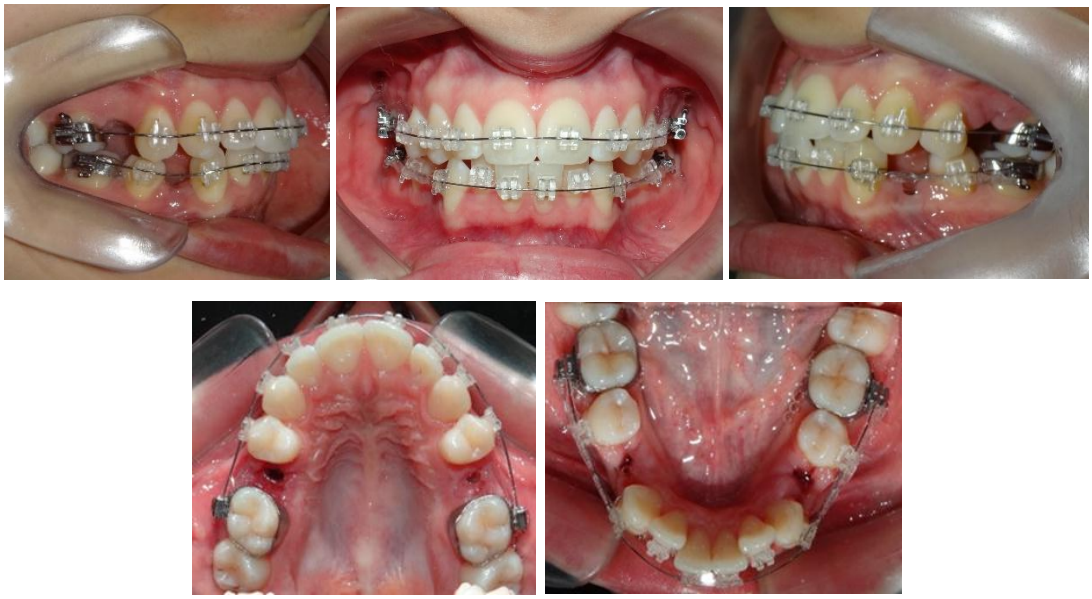

FIGURA 6 (A-E) Fotografias após exodontia dos pré-molares – A)Fotografia intrabucal lateral direita ; B) Fotografia intrabucal frontal ; C) Fotografia intrabucal lateral esquerda; D) Fotografia oclusal superior; E) Fotografia oclusal inferior.

Após concluídas as extrações iniciou-se a retração inicial de caninos inferiores, evolução fio 0.018” superior, no mês subsequente evolução para fio de aço 0.020”. (FIG. 6 A-C)



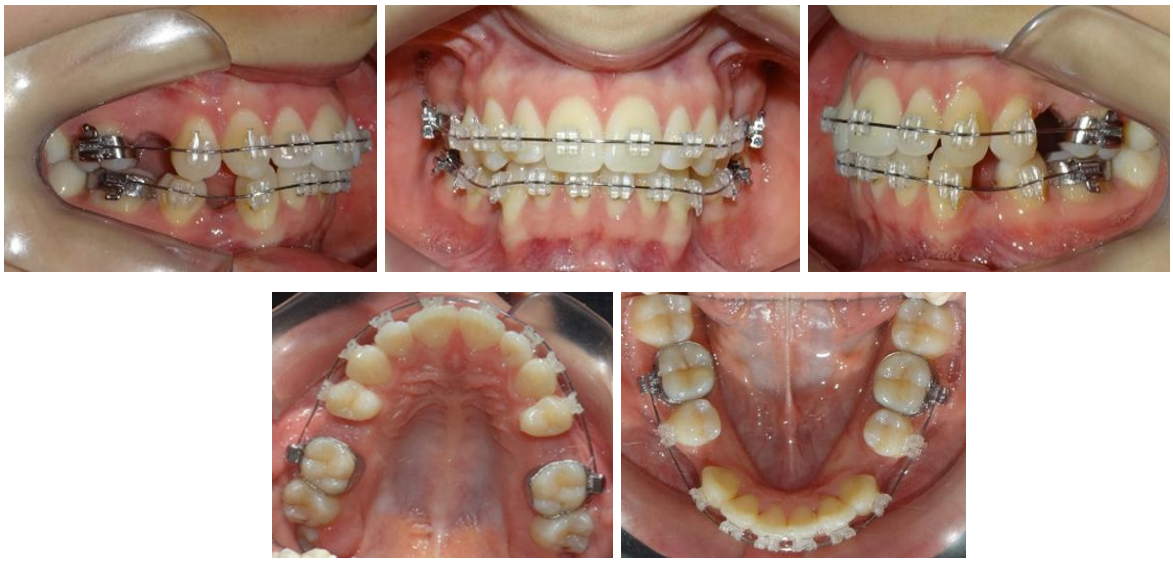

FIGURA 7 (A-H) – 7 meses de tratamento – A) Fotografia intrabucal frontal; B) Fotografia intrabucal sorrindo; C) Fotografia intrabucal lateral; D)) Fotografia intrabucal lateral direita ; E) Fotografia intrabucal frontal; F) Fotografia intrabucal lateral esquerda; G) Fotografia oclusal superior; H) Fotografia oclusal inferior.

Foram incluídos os acessórios nos dentes 32 e 42, com fio de níquel-titânio (NiTi) 0.012”, mantendo o fio superior (aço 0.020”). (FIG.7. A-H).





FIGURA 8 (A- H) - 12 meses de tratamento uso de elásticos corrente superior e inferior: A) Fotografia intrabucal frontal; B) Fotografia intrabucal sorrindo; C) Fotografia intrabucal lateral; D) Fotografia intrabucal lateral direita; E)Fotografia intrabucal frontal; F) Fotografia intrabucal lateral esquerda; G) Fotografia oclusal superior; H) Fotografia oclusal inferior.

Evolução do inferior 0.016” (NiTi), 0.018” com curva reversa, retangular de aço e elástico em cadeia. Fio Superior retangular (NiTi) com elástico em cadeia. (FIG.8. A-E).

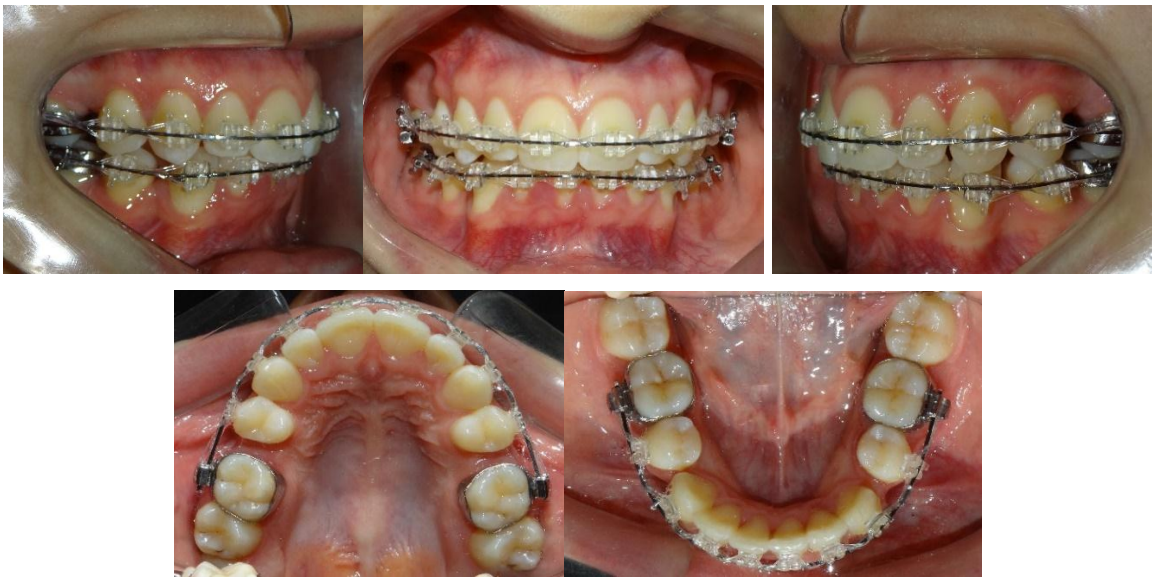

FIGURA 9 (A - E) - fotos intrabucais 18 meses de tratamento - A) Fotografia intrabucal lateral direita; B) Fotografia intrabucal frontal; C) Fotografia intrabucal lateral esquerda; D) Fotografia oclusal superior; E) Fotografia oclusal inferior.

Iniciou-se o uso de elástico classe II somente lado esquerdo, 24 horas por dia. Manteve-se o elástico em cadeia no arco superior e inferior. (FIG 9. A-E).

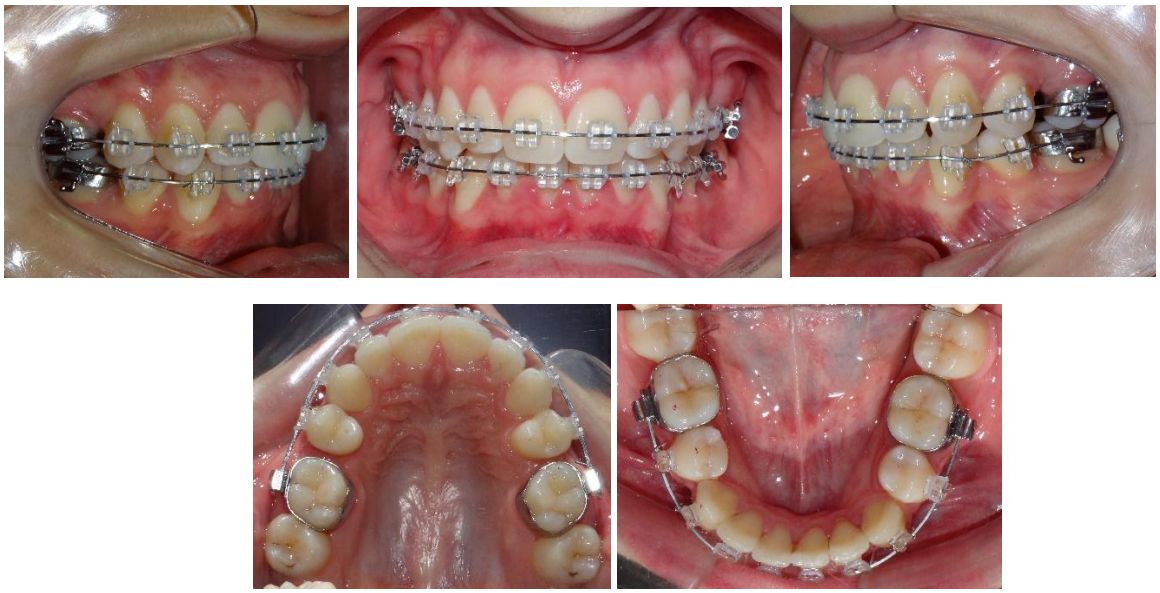

FIGURA 10 – (A-E) fotos intrabucais com 21 meses de tratamento - A) Fotografia intrabucal lateral direita; B) Fotografia intrabucal frontal; C) Fotografia intrabucal lateral esquerda; D) Fotografia oclusal superior; E) Fotografia oclusal inferior.

Foram realizados desgastes nos pré-molares e incisivos, e foi realizada a abertura do arco superior, acentuação da curva de Spee e realizado ajuste oclusal. Manteve-se o uso do elástico classe II. No mês seguinte manteve-se elástico em cadeia superior e inferior e o elástico de classe II passou para uso somente noturno. Foi realizada a colagem dos tubos nos segundos molares superiores (17 e 27) e fio 0,18” de aço. Colagem dos tubos nos dentes 37 e 47, superior 017” x.025” (NiTi), inferior 016” x.022” (NiTi), no mês seguinte fio 0,18” de aço com dobra para o dente 32. (Fig.10).

Foi realizada remoção do aparelho, instalação da placa Hawley e ajuste oclusal. O tratamento foi realizado em 33 meses. (FIG.11. A-E).





FIGURA 11- (A-E) Fotografias extra e intrabucais após o final do tratamento ortodôntico. - A)Fotografia intrabucal lateral esquerda; B) Fotografia intrabucal frontal; C) Fotografia intrabucal lateral direita; D) Fotografia oclusal superior; E) Fotografia oclusal inferior.



FIGURA 12 (A-C) - Fotografias extra e intrabucais após o final do tratamento ortodôntico) – A) Fotografia extrabucal frontal final sorrindo; B) Fotografia extrabucal frontal final ; C) Fotografia extrabucal lateral final.



FIGURA 13- Panorâmica final

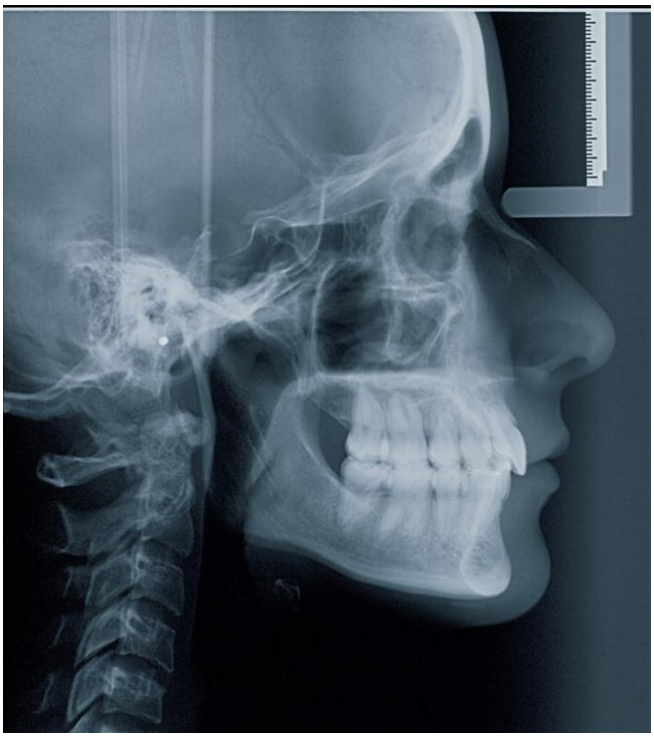

Figura 14- Telerradiografia final

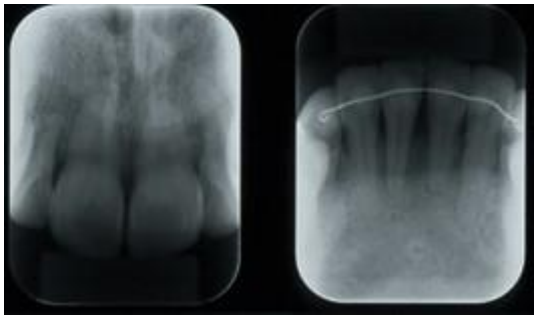

Figura 15- Periapicais finais

4. Resultados

Por meio de análises cefalométricas de início e final do tratamento, mensuradas pelo programa Dolphin® 11.6 observou-se que não houve grandes alterações no componente maxilar e mandibular, mantendo suas bases apicais bem relacionadas. Com relação a AFAI não houve mudanças significativas no sentido vertical, devido a paciente ser adulta. No componente dento alveolar superior, obteve-se acentuada inclinação dos incisivos superiores para palatina e retrusão dos incisivos superiores em -4,2mm. Em relação aos molares superiores houve mesialização, só mesializou de corpo, não houve extrusão e não sofreu angulação.

Nos incisivos inferiores, obteve-se lingualização dos incisivos, retrusão e intrusão.

E nos molares inferiores houve mesialização, não houve extrusão, manteve a mesma angulação. Houve aumento tanto do Overjet, quanto do Overbite. Incisivos bem relacionados. Em relação aos lábios, o superior praticamente se manteve e o inferior retraiu, e assim promovendo um perfil facial mais harmonioso para a paciente. Paciente adulta não apresenta grandes alterações esqueléticas.

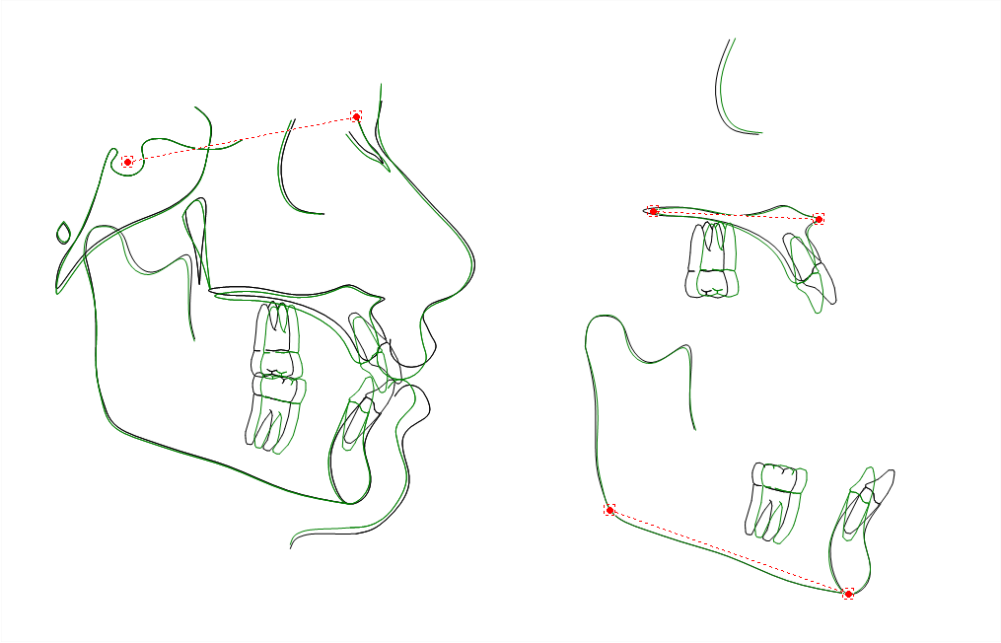

Figura 16 (A-B)– Sobreposição dos traçados cefalométricos do Início e final do tratamento ortodôntico. Preto - Início / Verde-final de tratamento ortodôntico

TABELA 1. Variáveis Cefalométricas ao início do tratamento e após o tratamento ortodôntico.

	Grupo / Variáveis	**Valor Inicial**	**Valor Final**
Componente Maxilar			
	SNA (º) Co-A (mm)	82.9 76.3	82.6 76.2
Componente Mandibular			
	SNB (º) Co-Gn (mm)	80.0 103.3	79.9 103.5
Relação entre Maxila e Mandíbula			
	ANB (º) WITS (mm)	2.9 0.3	2.7 -0.9
Componente Vertical			
	FMA (º) SN - GoGn (º) SN.ocl (º) AFAI (mm)	21.4 28.0 13.6 57.9	20.6 27.7 15.6 57.8
Componente dentoalveolar superior			
	IS.NA (º) IS-NA (mm) IS-PP (mm) MS-PTV (mm) MS-PP (mm) MS-SN (º)	30.7 6.5 23.2 16.6 21.4 78.3	15.1 2.3 26.0 20.5 20.9 78.0
Componente dentoalveolar inferior			
	II.NB (º) II-NB (mm) II-GoMe (mm) MI-Sínfise (mm) MI-GoMe (mm) MI.GoMe (º)	38.7 8.6 36.6 17.0 27.5 78.7	19.5 2.4 35.4 14.3 28.0 79.7
Relações Dentárias			
	Sobressaliência (mm) Sobremordida (mm)	1.7 0.8	2.9 3.3
Perfil Tegumentar			
	Li-Plano E (mm) Ls-Plano E (mm)	-0.3 -3.9	-4.1 -4.5

	(G'-Sn-Po') (º) ANL (º)	18.8 107.1	16.1 122.9

Um ano após o tratamento ortodôntico, a paciente compareceu na clínica do curso de especialização para que fossem realizadas fotos de controle do tratamento.

Nas imagens na figura 18 (A-C) pode-se observar que não houve recidiva da linha média do sorriso, os molares se mantiveram em posição e a paciente manteve os mesmos padrões faciais.



FIGURA 18 (A- C) Fotos do Controle de caso após 1 ano – A) Fotografia extrabucal frontal sorrindo final; B) Fotografia extrabucal frontal; C) Fotografia extrabucal lateral final



FIGURA 19 (A- E) Fotos do Controle de caso após 1 ano – A) Fotografia intrabucal lateral direita final; B) Fotografia intrabucal frontal final; C) Fotografia intrabucal lateral esquerda final; D) Fotografia intrabucal final oclusal superior final; E) Fotografia intrabucal oclusal inferior final.

5. Discussão

O relato deste caso clinico, que durou cerca de 33 meses do início à finalização do tratamento ortodôntico, onde a paciente I.B., 21 anos, compareceu na clínica, em busca de um tratamento ortodôntico para refinar esteticamente seu sorriso e corrigir o apinhamento dentário, ao ser analisado os registros da paciente, observou-se que os principais objetivos do tratamento foram alcançados.

O perfil facial mostrou melhora pela posição mais anterior do lábio superior, que permitiu um melhor direcionamento das forças, movimentando dentes para posições planejadas, bem como propiciaram melhor resposta periodontal dos tecidos de suporte. FIGURA 19 (A-E)[13,16,34].

As proporções da face mantiveram-se adequadas, o sorriso mais harmonioso e com corredor bucal mais estreito, no sentido transverso, a maxila ganhou medidas expressivas, devolvendo uma largura mais apropriada às condições anatômicas. FIGURA 18 (A-C)[16,17,18,23].

Segundo Kaplan (1988), e outros autores a recidiva ocorre na maior parte dos tratamentos, por isso os ortodontistas apresentam tantas dúvidas quanto ao tempo correto de serem mantidas as contenções, o autor, faz um alerta que as mesmas são dispensáveis apenas quando o procedimento seguramente não apresenta chances de recidiva[17,19,20].

A recidiva do apinhamento anterossuperior ocorre com menor frequência que aquela observada no arco dentário inferior. No entanto autores que preconizam o tratamento com extrações dentárias afirmam que este protocolo proporciona estabilidade pós-contenção, pois não inclina os incisivos. Os autores consideram a exodontia uma opção válida em casos de apinhamentos mais severos[17,19,33].

Em um estudo detalhado realizado por Seraphin em 1973 ao examinar 50 crianças da cidade de Campinas, constatou nos casos estudados a seguinte

estatística: apinhamento anterior (46% dos casos), sobressaliência (18%), sobremordida (34%), mordida cruzada (38%) e Classe I de canino e molar (70%) dos casos. Freitas[12,13,16,17,19,26].

Em outro trabalho, ao estudarem a prevalência das más oclusões no sentido anteroposterior, estes mesmos autores[14] relataram que a Classe I foi predominante (55%), seguida da má oclusão de Classe II (42%) e, por fim, pela má oclusão de Classe III (3%). Resultados muito semelhantes já haviam sido encontrados no ano 1983 por Silva, Araújo, que avaliaram 600 crianças do Rio de Janeiro, bem como em 1990 por Galvão, Silva, em Araçatuba[12,17,26,28,29].

Diante disso, em alguns casos de apinhamento podem ocorrer as rotações dentárias devido à elasticidade das fibras periodontais, que são citados em diversos estudos e a maior parte dos autores concorda que são fundamentais na manutenção do alinhamento dentário. Segundo os autores, jovens do sexo feminino possuem probabilidade quatro vezes e meia maior de apresentar recidiva da sobressaliência[1,4,10,16,18].

Entre o final do tratamento e a avaliação pós-tratamento foi verificada a alteração do espaço interlabial, com resultados positivos, com a ausência de selamento labial passivo como demonstrado na FIG 1. A-C os resultados do caso clínico teve a variação da distância interlabial apresentando valor médio de 1,64 mm, ou seja, houve uma diminuição estatisticamente significativa do espaço interlabial, após o período médio de 33 meses, na paciente com má oclusão inicial de Classe I[1,7,23,33].

Dentre os fatores oclusais mais associados à incompetência labial pode-se citar a acentuada sobressaliência, a inclinação incisal inferior e as discrepâncias anteroposteriores. Essas condições oclusais se mostram distintas para os diferentes tipos de má oclusão segundo alguns autores[2,7,10,11].

Entre os fatores que contribuíram para o resultado final foi a melhora nos dentes superiores, com a eliminação da protrusão dos incisivos e redução do trespasse horizontal. Como pode ser visualizado na ***tabela 1***, também, redução do ângulo interincisal e a consequente diminuição da distância dos lábios superior e

inferior para a linha S, melhorando o perfil facial. Os incisivos foram retraídos e verticalizados.

6. Conclusão

Foi possível observar neste relato, com base nos resultados obtidos, que a paciente, inicialmente portadora de má oclusão de Classe I, que apresentava selamento labial satisfatório, ao final do tratamento obteve uma oclusão normal, e considerável melhora no selamento labial. Este tratamento se mostrou eficaz, optou-se pela exodontia do dente com a coroa destruída, que necessitaria de Endodontia e Prótese, mantendo-se dentes hígidos, devolvendo a paciente uma oclusão favorável e uma estética satisfatória.

BIBLIOGRAFIA

1. ANGLE, E. H. **Classification of Malocclusion**. Dental Cosmos, 41(1/6), 248-64, 1899.

2. BRETTE MD, HADJEAN E, NEGRIER B, ALHAMWI G, SICOT H, FREYSS G. **Labial incompetence and maxillodental dysmorphosis**. Ann Otolaryngol Chir Cervicofac. 1985;102(7):511-7.

3. BRITO, Hélio H. A.; LEITE, Heloisio de Rezende; MACHADO, André Wilson. **Sobremordida exagerada: diagnóstico e estratégias de tratamento**. Rev. Dent. Press Ortodon. Ortop. Facial, Maringá, v. 14, n. 3, p. 128-157. 2009. http://dx.doi.org/10.1590/S1415-54192009000300017. acesso em 25 ago. 2019.

4. BAUMRIND, S. et al. The decision to extract: Part II. Analysis of clinicians' stated reasons for extraction. Am J Orthod Dentofacial Orthop, St. Louis, v.109, no. 4, p. 393-402, Apr. 1996.

5. BISHARA SE, Peterson LC, Bishara EC. **Changes in facial dimensions and relationships between the ages of 5 and 25 years**. Am J Orthod. 1984. https://www.ncbi.nlm.nih.gov/pubmed/6584033?report=docsum

6. BISHARA, S. E.; ORTHO, D.; CUMMINS D. M.; JAKOBSEN, J. R. The morphologic basis for the extraction decision in class II, division 1 malocclusions: a comparative study. Am J Orthod Dentofacial Orthop, St. Louis, v.107, no. 2, p.129-135, Feb.1995

7. BURSTONE. **Lip posture and its significance in treatment planning**. Am J Orthod. 1967;53(4):262-84.

8. BURSTONE CJ. **Integumental contour and extension patterns**. Angle Orthod. 1959;23(146-57).

9. CALHEIROS A.A.; MIGUEL, J.A.M; MOURA, P.M.; ALMEIDA, M.A.O. **Tratamento da má oclusão de Classe II de Angle em duas fases: avaliação da efetividade e eficácia por meio do índice PAR**. R Dental Press Ortodon Ortop Facial. Maringá, v. 13, n. 1, p. 43-53, jan. /fev. 2008. http://www.scielo.br/pdf/dpress/v13n1/06.pdf Acesso em 05 de mai de 2019.

10. CARLINI, João Luiz; GOMES, Kelston Ulbricht. Diagnóstico e tratamento das assimetrias dentofaciais. **R Dental Press Ortodon Ortop Facial**, v. 10, n. 1, p. 18-29, 2005. http://www.scielo.br/pdf/dpress/v10n1/a04v10n1Acesso 05 de mai de 2019.

11. DE OLIVEIRA, DS, Atherino CC, Cervasio MR, Cruz Gde M, Cervasio OR, Bruggeman H, et al. **Lip incompetence and psychosocial effects:** a pilot study. Laryngoscope. 2007;117(7):1245-50.

12. FREITAS M R de, Freitas D S de, Pinheiro F H de S L, Freitas K M S de. **Prevalência Das Más Oclusões Em Pacientes Inscritos Para Tratamento Ortodôntico Na Faculdade De Odontologia De Bauru – Usp.**

12. HARAGUCHI, Seiji; TAKADA, Kenji; YASUDA, Yoshitaka. **Facial asymmetry in subjects with skeletal Class III deformity**. **The Angle Orthodontist**, v. 72, n. 1, p. 28-35, 2002. Disponível em: https://www.angle.org/doi/pdf/10.1043/0003-3219%282002%29072%3C0028%3AFAISWS%3E2.0.CO%3B2 Acesso 05 de mai de 2019.

13. JUNG MH, YANG WS, NAHM DS. **Maximum closing force of mentolabial muscles and type of malocclusion.** Angle Orthod. 2010;80(1):72-9.

14. KOKISH VG, Nappen DL, Shapiro PA. **Gingival contour and clinical crown length: their effect on the esthetic appearance of maxillary anterior teeth.** Am J Orthod. 1984;86(2):89-94.

15. LANGLADE, M. **Diagnóstico ortodôntico.** 1. ed. São Paulo: Ed. Santos, 1993. p. 391-438.

16. MARTINS, Patrícia Paschoal et al. **Apinhamento anterossuperior: revisão e análise crítica da literatura.** Rev. Dent. Press Ortodon. Ortop. Facial, Maringá, p. 105-114, 2007. http://www.scielo.br/scielo.php?script=sci_arttext&pid=S1415-54192007000200015 acesso 20 Ago. 2019.

17. MOURA C, Cavalcanti AL, Gusmão ES, Soares RSC, Moura FTC, Santillo PMH. **Negative self-perception of smile associated with malocclusions among Brazilian adolescents**. Acessado em 16 de junho de 2012. Disponível em http://ejo.oxfordjournals.org/content/early/2012/04/23/ejo.cjs022.full.pdf+html. Acesso 05 de mai de 2019.

18. NOJIMA LI. **Tratamento conservador de uma má oclusão Classe I de Angle, com atrésia maxilar e apinhamento anterior.** DentalPress J Orthod. 2011 Sept-Oct;16(5):163-71.

19. PINZAN, V Célia Regina Maio et al. **Comparação entre os resultados oclusais e os tempos de tratamento da má oclusão**. Dental Press J. Orthod., Maringá, p 89-100. 2010.http://dx.doi.org/10.1590/S2176945120100000100011 acesso 25 de ago. 2019.

20. REIS, Sílvia Augusta Braga et al. **Estudo comparativo do perfil facial de indivíduos Padrões I, II e III portadores de selamento labial passivo**. Rev. Dent. Press Ortodon. Ortop. Facial, Maringá, v.11, n.4, p.36-45, 2006. http://dx.doi.org/10.1590/S1415-54192006000400005 Acesso em 25 ago. 2019.

21. RITTER DE. **Class I malocclusion with anterior crossbite and severe crowding.** Dental Press J Orthod. 2014 Mar-Apr;19(2):115-25.Disponivel em https://www.dentalpress.com.br/portal/ma-oclusao-classe-i-apinhamentosevero/ Acesso em 05 de mai. De 2019.

22. SABBATINI, Iliana Ferraz**. Avaliação dos componentes anatômicos do sistema estomatognático de crianças com bruxismo, por meio de imagens obtidas por tomografia computadorizada cone beam.** 2012. Dissertação (Mestrado em Odontopediatria) - Faculdade de Odontologia de Ribeirão Preto, Universidade de São Paulo, Ribeirão Preto, 2012. doi:10.11606/D.58.2012.tde-24022012-105819. Acesso 05 de mai de 2019.

23. SANTOS, Patrícia Bittencourt Dutra dos. **Comportamento da ausência de selamento labial passivo ao longo do tempo.** 2011. Dissertação (Mestrado em Ortodontia e Odontologia em Saúde Coletiva) - Faculdade de Odontologia de Bauru, Universidade de São Paulo, Bauru, 2011. doi:10.11606/D.25.2011.tde-01062011-094653. Acesso em: 2019-08-25.

24. SAIKOSKI, Luciano Zilio et al**. Dentoskeletal effects of Class II malocclusion treatment with the Twin Block appliance in a Brazilian sample**: A prospective study. DentalPress J. Orthod., Maringá. p. 36-45, 2014. http://dx.doi.org/10.1590/2176-9451.19.1.036-045. acesso 25 Ago. 2019.

25. SALZMANN JA. **When to recommened orthodontic treatment**. Int Rec Med. 1960;173:164-9. Acesso em: 05 de jun de 2019.

26. SERAPHIN, L. **Uma realidade: a alta prevalência de maloclusões dentais.** Rev Fac. Farm. Odontol. São Paulo, v. 64, p. 387-8, 1973. sddinforma.fob.usp.br/wp-content/uploads/sites/350/2010/07/20023artigo07.pdf acesso 25 set. 2019

27. SCHROEDER, Marco Antônio. Má oclusão Classe I de Angle, com acentuada biprotrusão, tratada com extrações de dentes permanentes**.** Rev. **Dent. Press Ortodon. Ortop. Facial**, Maringá, v.14, n.4, p.137-148, Aug. 2009. http://dx.doi.org/10.1590/S1415-54192009000400015. acesso 25 ago. 2019.

28. SILVA Filho OG da, Garib DG, Freire-Maia BAV, OzawaTO. Apinhamento primário temporário e definitivo: diagnóstico diferencial. **Revista da Associação Paulista de Cirurgiões Dentistas** 1998 Jan/Feb; 52(1):75-81.

29. SILVA CHT, Araújo TM. Prevalência das más oclusões em escolares na ilha do Governador, Rio de Janeiro. Parte I, Classe I, II, III (Angle) e mordida cruzada. **Odontologia** 1983 Sep-Dec; 16(3):10-6

30. STRANG, R. H. W. **Tratado de ortodontia.** Buenos Aires, Bibliografia Argentina, 1957. p.66.

31. THOMSEN SRM, J. K.; Gustafson, R. L.; Williams, M. **Motivations for reading beauty and fashion magazines and anorexic risk in college-age women.** Media Psychology. 2002;2(4):113-35.

32. TOMIYAMA N, ICHIDA T, YAMAGUCHI K. **Electromyographic activity of lower lip muscles when chewing with the lips in contact and apart**. Angle Orthod. 2004;74(1):31-6.

33. WARREN JJ, BISHARA SE, YONEZU T. **Tooth sizearch length relationships in the deciduous dentition:** a comparison between contemporary and historical samples. Am J Orthod Dentofacial Orthop. 2003; 123(6):614-9.

34. YAMAGUCHI K, NANDA RS. **The effects of extraction and nonextraction treatment on the mandibular position**. Am J Orthod Dentofacial Orthop. 1991;100(5):443-52.