Marina Mendes Oliveira Chaves

MORDIDA ABERTA ANTERIOR: UM PANORAMA DA ETIOLOGIA AO TRATAMENTO

São Paulo

2024

Marina Mendes Oliveira Chaves

MORDIDA ABERTA ANTERIOR: UM PANORAMA DA ETIOLOGIA AO TRATAMENTO

Trabalho de Conclusão de Curso apresentado para obtenção do título de Especialista em Ortodontia pela Faculdade Sete Lagoas (FACSETE).

Orientador:

Prof. Me. Silvio Luis Fonseca Rodrigues

São Paulo

2024

FACSETE
FACULDADE SETE LAGOAS

Marina Mendes Oliveira Chaves

MORDIDA ABERTA ANTERIOR: UM PANORAMA DA ETIOLOGIA AO TRATAMENTO

Trabalho de Conclusão de Curso apresentado para obtenção do título de Especialista em Ortodontia pela Faculdade Sete Lagoas (FACSETE).

São Paulo, __ de _____ de ____ .

BANCA EXAMINADORA

Orientador: Prof. Me. Silvio Luis Fonseca Rodrigues

Prof. Me. Prof. Francisco de Assis Lucio Sant'Ana

Prof. Me. Danilo Lourenço

"Quanto mais me aprofundo na Ciência mais me aproximo de Deus." (Albert Einstein)

RESUMO:

A Mordida Aberta Anterior (MAA) é a má oclusão de maior prevalência em pré-escolares e seu tratamento ainda é considerado desafiador pelos ortodontistas, principalmente por conta da falta de estabilidade. A literatura apresenta diversos trabalhos sobre o tema, porém com conclusões complexas devido à diversidade de fatores etiológicos e, consequentemente, grande variedade nos planos de tratamento. No entanto, há um consenso quanto à necessidade de uma intervenção multiprofissional, considerando o desenvolvimento e função dos sistemas respiratórios, fonatórios e de oclusão, com ênfase na importância do aleitamento materno exclusivo até os 6 meses. Sendo assim, para estabelecer um plano de tratamento que se apresente eficaz e estável, é necessário observar o perfil do paciente, seu histórico e a idade de intervenção. Objetivo: Destacar os principais fatores etiológicos para Mordida Aberta Anterior e explorar opções de tratamento considerados eficazes pela literatura na intervenção ortodôntica e/ou ortopédica, em diferentes faixas etárias.

***Descritores*: *Mordida Aberta*, *Má Oclusão*, *Sobremordida Negativa*.**

ABSTRACT:

Anterior Open Bite is the most prevalent malocclusion in preschool children and its treatment is still considered challenging by orthodontists, mainly due to the lack of stability. The literature present several studies on the subject, but with complex conclusions due to the diversity of etiological factors and, consequently, great variety in treatment plans. However, there is a consensus regarding the need for a multidisciplinary intervention, considering the development and function of the respiratory, phonatory and occlusion systems, with a emphasis on the importance of exclusive breastfeeding until 6 months. Therefore, to establish a treatment plan that is effective and stable, it is necessary to observe the patient's profile, history and age of intervention. Objective: To highlight the main etiological factors for Anterior Open Bite and explore treatment options considered effective in the literature in orthodontic and/or orthopedic intervention, in different age groups.

***Keywords*: Anterior Open bite, Malocclusion, Negative Overbite**

SUMÁRIO

1. INTRODUÇÃO.....7
2. REVISÃO DE LITERATURA.....8
   - 2.1. PREVALÊNCIA DA MORDIDA ABERTA ANTERIOR
   - 2.2. FATORES ETIOLÓGICOS
     - 2.2.1. ALEITAMENTO
     - 2.2.2. HÁBITOS PARAFUNCIONAIS
     - 2.2.3. SISTEMA RESPIRATÓRIO E FONOARTICULATÓRIO
   - 2.3. DIAGNÓSTICO
     - 2.3.1. GENÓTIPO E FENÓTIPO
   - 2.4. INDICAÇÕES TERAPÊUTICAS
     - 2.4.1. MULTIDISCIPLINARIDADE
     - 2.4.2. TRATAMENTO CIRÚRGICO (PACIENTES ADULTOS)
     - 2.4.3. TRATAMENTO NÃO-CIRÚRGICO
       - 2.4.3.1. ABORDAGEM ORTOPÉDICA
       - 2.4.3.2. ABORDAGEM ORTODÔNTICA
3. DISCUSSÃO.....17
4. CONCLUSÃO.....21
5. REFERÊNCIAS.....22

LISTA DE ABREVIATURAS

1. **MAA - MORDIDA ABERTA ANTERIOR**
2. **RC – RELAÇÃO CÊNTRICA**
3. **MIC – MÁXIMA INTERCUSPIDAÇÃO**
4. **MMP9 – MATRIX METALLOPROTEINASE 9**
5. **AC – ACRE**
6. **SP – SÃO PAULO**
7. **PB – PARAÍBA**
8.

LISTA DE FIGURAS

1. **FIGURA 1: EQUEMA DE FORÇAS DO SISTEMA ESTOMATOGNÁTICO.....9**
2. **FIGURA 2: OSTEOTOMIA LEFORT I EM 4 PEÇAS.....13**
3. **FIGURA 3: CASO CIRÚRGICO ASSOCIADO A ARCO SEGMENTADO.....14**
4. **FIGURA 4: ESPORÕES TIPO DENTES DE TUBARÃO.....15**
5. **FIGURA 5: ANTES E DEPOIS: TRATAMENTO COM ESPORÕES.....16**
6. **FIGURA 6: ANCORAGEM EM MINIIMPLANTES.....18**
7. **FIGURA 7: TRATAMENTO DE MAA COM EXTRAÇÕES.....21**
8. **FIGURA 8: CASO CLÍNICO: DISJUNÇÃO COM HYRAX.....22**

1. INTRODUÇÃO

A oclusão é resultado de um equilíbrio de forças antagonistas a que os dentes estão submetidos, onde encontram uma posição de estabilidade (sem deslocamento) (Fig. 1). Alterações em qualquer das estruturas que garantem este equilíbrio resultará em diferentes más oclusões e gravidades distintas, segundo Artese, A; Drummond, S.; Nascimento, J.M., et al (2011). Em seus estudos, Carvalho, A.A; Almeida, T.F; Cangussu, M.C.T, (2019) reconhece que os diversos trabalhos sobre a Mordida Aberta Anterior (MAA) estabelecem um aspecto multifatorial da sua etiologia, incluindo fatores genéticos, ambientais e sociais.

Conceitualmente, até por uma questão de semântica, Artese, A; Drummond, S.; Nascimento, J.M. et al (2011) consideram patológica, a ausência de contato incisal dos dentes anteriores em Relação Cêntrica (RC). De acordo com Siqueira, V.C.V; Negreiros, P.E.; Benites, W.R.C (2002), esta má oclusão é causada pelo impedimento mecânico dos dentes anteriores chegarem à sua posição, gerando um impacto negativo na qualidade de vida relacionada à saúde bucal, com consequências funcionais, estéticas e psicológicas, principalmente em crianças em idade pré-escolar. Rosa, G.N.; Buzzati, B.C.S.; Piovesan, C.; et al (2015) destaca ser considerado um problema de saúde pública devido à sua importante prevalência.

Os fatores etiológicos que mais são evidenciados é o uso da chupeta e aleitamento artificial, de acordo com Maciel, C.T.V.; Leite, I.C.G. (2005), mas alterações fonatórias e respiratórias interferem diretamente no desenvolvimento craniofacial, podendo estar relacionado à MAA, conforme registrado por Freitas, H.V.; Alves, C.M.C.; Gomes e Silva, L.F.; et al, (2021).

Sendo assim, o objetivo deste estudo é apresentar um panorama em relação à Mordida Aberta Anterior, através do entendimento da sua etiologia multifatorial, a fim de nortear as indicações terapêuticas, de acordo com a fase de desenvolvimento do paciente.

FIGURA 1 – ESQUEMA DE FORÇAS DO SISTEMA ESTOMATOGNÁTICO

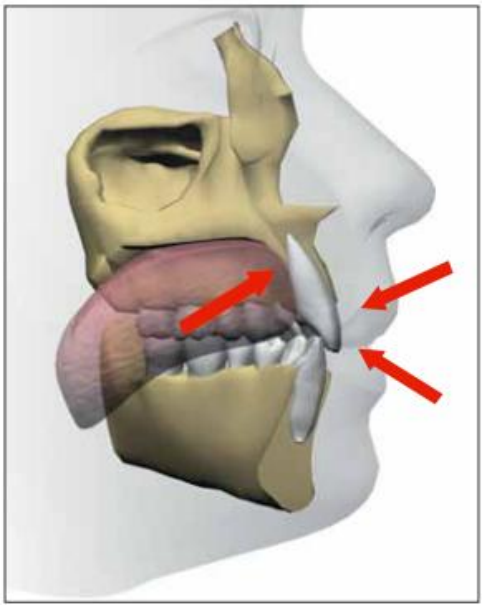

Fonte: Artese, A; Drummond, S.; Nascimento, J.M., et al (2011).

2. REVISÃO DE LITERATURA

2.1. Prevalência da Mordida Aberta Anterior

Em Rio Branco (AC), a prevalência de MAA em pré-escolares (4 a 6 anos) foi de **21,45%**. (Lima, G.N.; Cordeiro, C.M.; Justo, J.S.; et al, 2010).

Nas cidades de Lins e Promissão (interior de SP), este estudo mostrou que a MAA ainda é a mais prevalente das más oclusões esqueléticas na faixa etária de 7 a 12 anos, sendo de **17,28%** das crianças avaliadas, enquanto 13,3% apresentaram mordida cruzada posterior. (Almeida M.R.; Pereira, A.L.P.; Almeida, R.R.; et al, 2011).

Em crianças maiores, de 7 a 9 anos, este estudo em João Pessoal/PB mostrou que a MAA foi a má oclusão menos prevalente (**11,7%)** contra 67,3% que apresentaram apinhamentos. (Sousa, J.P.; Sousa, S.A, 2013).

Os instrumentos epidemiológicos e de prevalência de más oclusões concluíram que a Mordida Aberta Anterior é a maloclusão apontada como a mais prevalente na dentição decídua. (Carvalho, F.S.; Carvalho, C.A.P.; Sales-Peres, S.H.C, 2014).

Em Vitória/ES, crianças de 3 a 5 anos apresentaram MAA, com a prevalência de **20%**. Esta amostra demonstra que crianças que usam chupeta apresentam risco 5 vezes maior de desenvolver MAA, em relação às crianças que não possuem este hábito. (Miotto, M.H.M.B.; Cavalcante, W.S.; Godoy, L.M.; et al, 2014).

Em crianças de 5 anos, neste estudo transversal analítico envolvendo crianças de todo o Brasil, **12,5%** apresentou mordida aberta anterior. Os resultados também apontam um risco de 1,8 maior para as crianças do Sul do país para MAA. (Machado, D.B.; Brizon, V.S.C.; Ambrosano, G.M.B.; et al, 2014).

Em Belo Horizonte (MG), com adolescentes de 11 a 14 anos, a mordida aberta anterior foi encontrada em **7,6 %** dos examinados e esteve associada à vulnerabilidade social. (Martins, L.P.; Bittencourt, J.M.; Bendo, C.B.; et al, 2019).

Na Bahia, em crianças em idade pré-escolar com média de 4,5 anos, a prevalência de mordida aberta anterior foi de **14,02%**. (Carvalho, A.A.; Almeida, T.F.; Cangussu, M.C.T, 2019).

2.2. Fatores Etiológicos

2.2.1. Aleitamento

Os estudos mostram que o aleitamento materno favorece o desenvolvimento do Sistema Estomatognático e atua na prevenção de hábitos bucais deletérios. A Organização da Saúde (OMS) e o Ministério da Saúde recomendam que nos primeiros 6 meses de vida o bebê receba aleitamento materno exclusivo e a Lei estabelece condições à mãe para possibilitar a amamentação exclusiva durante 6 meses (licença maternidade) e após isso permite 2 períodos de descanso na jornada de trabalho para possibilitar a amamentação complementar. O aleitamento artificial pode substituir o natural nos casos de hipogalactia da puérpera, ingurgitamento mamário, interrupção da produção de leite por causas psicoemocionais, ou outras razões que comprometem a saúde da puérpera ou da criança, como a contaminação da lactente pelo vírus HIV, ou até mesmo por desejo da mãe (Casagrande, L.; Ferreira, F.V.; Hahn, D.; et al, 2008)

Este estudo observou como principal padrão de má oclusão a mordida aberta. A amostra apontou como hábitos parafuncionais principais o uso da chupeta e o aleitamento artificial. (Maciel, C.T.V.; Leite, I.C.G, 2005)

O aleitamento materno exclusivo até os 6 meses de vida propicia o estabelecimento da respiração nasal e preenche as necessidades emocionais do bebê, bem como o instinto nato de sucção. Dentre outras más oclusões, a mordida aberta mostrou-se menos prevalente entre as crianças com aleitamento materno complementar após os 6 meses (Moimaz, S.A.S.; Rocha, N.B.; Garbin, A.J.I.; et al, 2013)

Este estudo realizado em Porto Alegre mostrou que o hábito de sucção de chupeta está associado à falta do aleitamento materno, e consequentemente, à instalação de maloclusões na primeira infância. (Pegoraro, N.A.; Santos, C.M.; Colvara, B.C.; et al 2022).

2.2.2. Hábitos parafuncionais

Há uma correlação etiológica da mordida aberta anterior com hábitos orais deletérios e algumas alterações das funções orofaciais. Foi identificada associação entre o histórico de hábitos parafuncionais e a ocorrência de interposição lingual em deglutição e a deficiência fonoarticulatória. fonoaudiologia (Maciel, C T V e Leite, I C G, 2005).

O estudo associou hábitos parafuncionais (chupeta e mamadeira) e mostrou que pelo menos um destes hábitos estava presente na grande maioria das crianças que apresentaram MAA (98,3%). Envolveu pré-escolares de 4-6 anos com dentição decícua. (Lima, G.N.; Cordeiro, C.M.; Justo, J.S.; et al, 2010).

Neste estudo no sul do Brasil o uso da chupeta foi associado à mordida aberta anterior nas dentições decíduas, mistas e permanentes, mostrando que, quanto mais prolongado o tempo de uso deste hábito, maior o impacto sobre o sistema estomatognático (Tibolla, C.; Rigo, L.; Nojima, L.I.; et al, 2012)**.**

Este estudo mostrou que hábitos de sucção não nutritiva é suficiente para estabelecer MAA em crianças com dentição decídua, independente do seu padrão de crescimento facial. (Fialho, M.P.N.; Pinzan-Vercelino, C.R.M.; Nogueira, R.P.; et al, 2014).

A Onicofagia (hábito de roer unhas) foi associado à maloclusões, porém neste estudo foi avaliado como fator de proteção da MAA, provavelmente porque existe a necessidade de toque dos incisivos para que este hábito possa ser desenvolvido. (Carvalho, A.A; Almeida, T.F; Cangussu, M.C.T, 2019).

2.2.3. Sistema Respiratório e Fonoarticulatório

A relação entre morfologia e função estabelecida na cavidade oral é demonstrada quando observamos uma alteração na fala e respiração por conta da má oclusão, bem como se observa que, mesmo após ser estabelecida uma oclusão adequada, se as funções respiratórias e de posicionamento muscular (língua, bochecha e lábios não forem corrigidas, há uma instabilidade na correção da oclusão, resultando em recidivas (Siqueira, V.C.V; Negreiros, P.E.; Benites, W.R.C, 2002)

A MAA resulta na interposição lingual durante a deglutição e também está associada à deficiência fonoarticulatória. Este estudo mostra ainda a necessidade do cuidado com o sistema respiratório para que a respiração nasal seja devidamente possibilitada. (Maciel, C.T.V.; Leite, I.C.G, 2005)

Crianças respiradoras orais apresentaram posição habitual do lábio entreaberta, posição habitual da língua no assoalho oral, hiperfunção do músculo mentual durante a oclusão dos lábios, lábio inferior com eversão, mordida alterada e palato duro alterado. (Cattoni, D.M, 2006)

A posição em repouso da língua é pouco estudada como fator etiológico, mas há evidências que esta é a principal causa de instabilidade dos tratamentos de MAA, podendo haver variações em sua severidade de acordo com o posicionamento da língua em repouso mais alto ou mais baixo. (Artese, A; Drummond, S.; Nascimento, J.M, et al 2011).

Neste estudo realizado no nordeste brasileiro, observou-se uma associação entre alterações oronasofaríngeas e mordida aberta anterior, como 5 ou mais episódios de dor de garganta em 12 meses (em crianças em período pré-escolar, não alérgicas e que não passaram por cirurgias). A justificativa é uma diminuição nas vias respiratórias levam a uma respiração bucal (com consequente amigdalite) e facilitando o estabelecimento de MAA. Este estudo também mostra que a MAA está fortemente associada à mordida cruzada posterior. (Gomes, G.B.; Vieira-Andrade, R.G.; Sousa, R.V.; et al, 2016).

Alterações respiratórias e de fonatórias estão associadas a más oclusões nos segmentos anteriores da cavidade oral enquanto mastigação e deglutição estão associadas a alterações no segmento posterior da cavidade oral. (Freitas, H.V.; Alves, C.M.C.; Gomes e Silva, L.F.; et al, 2021).

2.3. Diagnóstico

2.3.1. Genótipo e Fenótipo

Identificou-se uma correlação da presença de mordida aberta anterior com o crescimento vertical e classe II de Angle. (Jacob, H.B.; Santos-Pinto, A.; Buschang P.H., 2014).

A associação da MAA com fatores genéticos, ainda pouco explorada em outros estudos, foi demonstrada através da análise da saliva de pacientes com MAA e grupo controle. Observou-se uma associação do MMP9 com a presença de mordida aberta (em um polimorfismo onde a glutamina é substituída por arginina). Por outro lado, possuir o gene recessivo no polimorfismo de MMP9, onde a glutamina é substituída por arginina, é um fator de proteção genética. (Küchler, E.C.; Barreiros, D.; Silva, R.O.; et al, 2017).

2.4. Indicações Terapêuticas

2.4.1. Multidisciplinaridade

Uma intervenção multidisciplinar, envolvendo ortodontia e ortopedia funcional dos maxilares, fonoaudiologia e otorrinolaringologia se faz necessária para se alcançar uma reabilitação significativa, integral e eficaz. (Maciel, C.T.V.; Leite, I.C.G, 2005)

Relata a importância de uma abordagem multiprofissional, inclusive a enfermagem, no cuidado com a puérpera para o auxílio na amamentação, bem como o preparo e orientação durante a gestação para promover a amamentação. (Pegoraro, N.A.; Santos, C.M.; Colvara, B.C.; et al 2022)

2.4.2. Tratamento Cirúrgico (pacientes adultos)

Neste estudo, após avaliar as diversas opções de tratamento para paciente adulto com MAA. Foi realizada ERM cirurgicamente assistida com Hyrax, exodontia dos terceiros molares e instalação de Miniimplantes para ancorar a distalização dos molares (não foi feita exo de PMs). Em um segundo momento, realizou-se cirurgia ortognática (Lefort I e mandíbula para rotação anti-horária). Contenção com elásticos intermaxilares leves por 3 meses. Este planejamento mostrou-se eficaz e estável. Paciente fez fonoaudiologia durante todo o tratamento. (Tavares, C.A.E.; Allgayer, S., 2019).

Pacientes adultos com mordida aberta superior a 5 mm são habitualmente tratados com ortodontia associado à cirurgia ortognática. Uma das técnicas preconizadas é a Lefort I em quatro peças (Fig. 2), com intervenção bimaxilar. Este caso também contou com a exodontia dos 4 caninos. (Hoshijimaa, M.; Okaa, N.; Matsumurac, T.; et al, 2023).

FIGURA 2: OSTEOTOMIA LEFORT I EM 4 PEÇAS

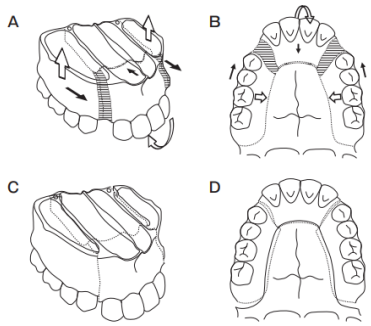

Fonte: Hoshijimaa, M.; Okaa, N.; Matsumurac, T.; et al, (2023)

FIGURA 3 – CASO CIRÚRGICO ASSOCIADO A ARCO SEGMENTADO

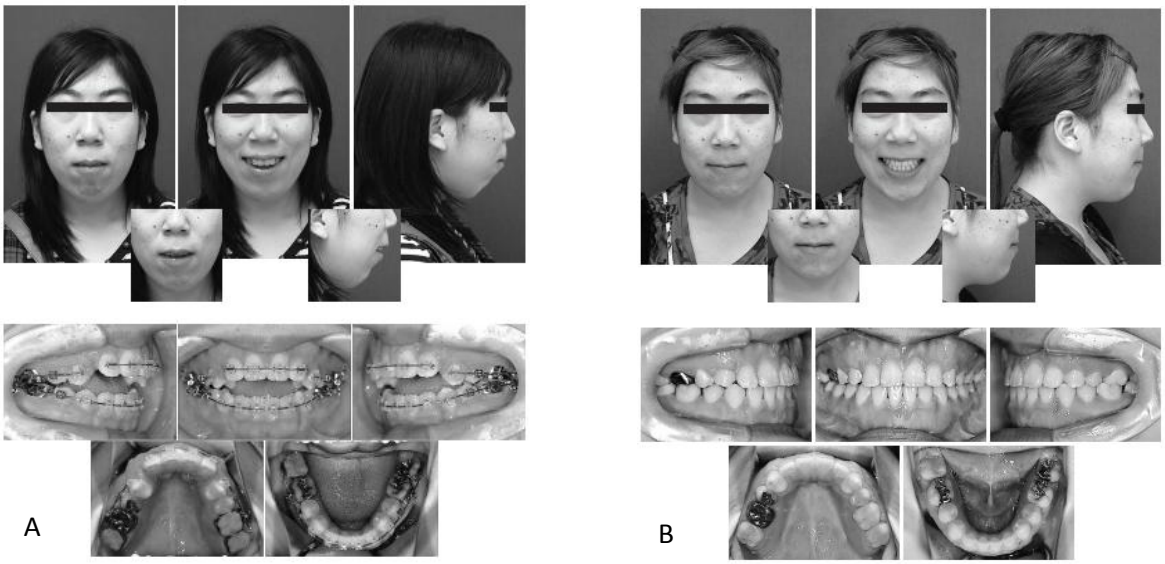

Fonte: Hoshijimaa, M.; Okaa, N.; Matsumurac, T.; et al, (2023).

2.4.3. Tratamento não-cirúrgico

2.4.3.1. Abordagem ortopédica

Neste estudo, para paciente em crescimento classe III de Angle, com mordida aberta anterior e mordida cruzada posterior, optou-se por expansão maxilar com Disjuntor de Haas, associado à máscara de Petit (16 horas de uso), em seguida aparelho fixo e elásticos intermaxilares para complementar o tratamento e protração da maxila.

Observou-se correção de mordida cruzada, mordida aberta e correção da maloclusão de classe III (ANB foi de zero para 2 graus). O estudo ressalta a importância da cooperação do paciente para o sucesso do tratamento. (Arruda, M.B.P., 2017) A disjunção rápida da maxila, resultando na separação da sutura palatina mediana e neoformação óssea (Haas, A.J. DDS, M.S., 1961)

Esporões personalizados, instalados diretamente sobre as faces palatinas e linguais dos dentes anteriores em adultos (JAWs – esporões tipo dente de tubarão), também se mostrou eficiente no reposicionamento da postura da língua após 1 mês de tratamento e, consequentemente, na melhoria da mordida aberta anterior. (Kraisiridej, R.; Suzuki, B. Suzuki, E.Y., 2022).

Esporões linguais são uma opção eficaz para o tratamento não-cirurgico de mordida aberta anterior, eles servem como um lembrete para o paciente interromper a interposição lingual, promovendo reflexos proprioceptivos que levam ao reposicionamento lingual. No entanto este estudo sugere um impacto negativo inicial, porém transitório, na qualidade de vida dos pacientes (na fala e mastigação), já que este dispositivo perfura a língua e pode ser visto como punitivo, infligindo dor e sofrimento. (Moda L.B.; Ribeiro, S.M.M.; Chaves, Jr. S.C.; et al 2023).

FIGURA 4: ESPORÕES TIPO DENTES DE TUBARÃO



Fonte: Kraisiridej, R.; Suzuki, B. Suzuki, E.Y., 2022.

FIGURA 5: ANTES E DEPOIS: TRATAMENTO COM ESPORÕES



Figure 5: Dentoalveolar changes after using tongue therapy with JAWs: Pretreatment (**A**) and post-treatment (**B**).

Fonte: Kraisiridej, R.; Suzuki, B. Suzuki, E.Y., 2022.

Como opção não cirúrgica para paciente classe II por protrusão maxilar, estando na fase de crescimento, temos o aparelho de Thurow, composto por bloco oclusal (com o intuito de promover intrusão dos dentes posteriores, enquanto possibilita o deslizamento da mandíbula facilitando o seu crescimento, enquanto o arco extrabucal faz a tração alta da maxila, permitindo rotação no sentido horário do plano palatino e promovendo controle do crescimento horizontal da maxila, melhorando a MAA. Observou-se diminuição na altura do terço inferior da face. Neste estudo foi associada uma barra lingual para controle da interposição da língua. (Jacob, H.B.; Santos-Pinto, A.; Buschang P.H., 2014).

Este estudo mostra o tratamento da MAA com grade palatina instalada associada ao propiciando a correção do trespasse vertical ao impedir de forma ativa que a língua pudesse se interpor no espaço da mordida aberta conforme relatado neste estudo, também foi necessário adaptar uma barreira de acrílico sobre a grade para evitar a interposição lingual, pois a paciente mantinha o hábito mesmo com o aparelho em posição (Bona, A.P.; Moreira, K.M.S.; Tedesco, T.K.; et al, 2016)

2.4.3.2. **Abordagem Ortodôntica**

Entre as opções de tratamento não cirúrgico para paciente adultos, com Mordida Aberta Anterior, classe I esquelética, é a extração de pré-molares e retrusão combinada com a verticalização dos dentes anteriores. Esta opção é viável e traz resultados satisfatórios quanto à estabilidade e estética, desde que a finalização obtenha uma oclusão adequada, em MIC e movimentos excursivos. Uma atenção especial deve ser

dada ao perfil do paciente, pois observa-se um aprofundamento no terço inferior da face. (Pithon, M.M., 2013)

O tratamento com extrações de pré-molares na correção de mordida aberta, paciente classe II, nem sempre trará prejuízo ao perfil, segundo este estudo, onde esta técnica foi relatada, bem como contenções para evitar extrusão de molares e recidiva por pelo menos 12 meses de uso contínuo (Del-Santo Jr., M., 2020)

Este estudo compara as ferramentas usadas para solucionar a mordida aberta em pacientes adultos. Considerou-se o uso de aparelho de Edwise (sendo eficiente na extrusão dos incisivos superiores e inferiores) e a ancoragem em miniimplantes para a intrusão de molares. Esteticamente a intrusão de molares com ancoragem em implantes foi mais favorável por permitir a rotação anti-horária do plano mandibular, porém observou-se, após 2 anos, maior recidiva neste grupo em comparação ao primeiro, sugerindo a necessidade de cuidados especiais na fase de contenção, como batentes oclusais (Deguchi, T.; Kurosaka, H.; Oikawa, H.; et al, 2011)

Outra abordagem é o uso de aparelho disjuntor de Hyrax, associado a extrações de 4 pré-molares e com intrusão utilizando elásticos verticais. A estabilidade após 7 anos foi satisfatória neste relato de caso. (Almeida, R.C.C; Nunes, L.K.F.; Vieira, I.B.S.C.; et al, 2020).

Outra opção de tratamento não cirúrgico foi demonstrada neste artigo. Intrusão de molares e tração de caninos simultaneamente ancorados em miniimplante e exodontia de pré-molares, onde se fez um miniimplante na distal dos primeiros molares superiores, usando uma barra transpalatina para compensar o torque para vestibular resultante da intrusão a ser realizada, com arco segmentado (sem bráquetes anteriores). Este tratamento mostrou-se estável após 5 anos de contenção com resultados satisfatórios no perfil. (Shirasaki, K.; Ishihara, Y.; Komori, H.; et al, 2020)

Este estudo mostra que a ancoragem em mini placas para intrusão de molares e extrusão de incisivos na correção de MAA é eficiente e a reabsorção radicular é insignificante já permite que a carga seja bem controlada e possibilita a distribuição da força em vários elementos e raízes. (Santos, G..; Consolaro, A.; Meloti, F.; et al, 2020).

Este caso foi tratado com intrusão de molares com ancoragem em miniimplantes e Barra Lingual e Transpalatina para controle de torque vestibular. Este tratamento contou com a exodontia dos elementos 14, 21 31 e 41. Finalizado com gengivolplastia e facetas laminadas, associada a plastia óssea. (Kuroda, S.; Katayama, A.; Takano-Yamamoto, T.; et al, 2004).

FIGURA 6: ANCORAGEM EM MINIIMPLANTES

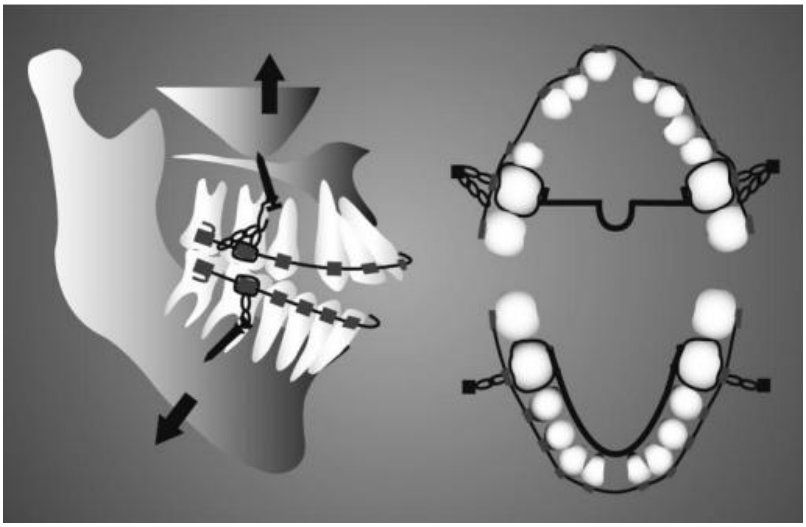

Esquema mostrando forças para intrusão de molares ancorada em miniimplantes. Fonte: Kuroda, S.; Katayama, A.; Takano-Yamamoto, T.; et al, (2004).

A intrusão dos molares com ancoragem em miniimplantes pode causar reabsorção radicular, porém observou-se neste estudo que ela é clinicamente insignificante. (Al-Falahi, B.; Hafez, A.M.; Fouda, M., 2018).

3. DISCUSSÃO

A Mordida Aberta Anterior (MAA) é citada como a mais prevalente das más oclusões, em especial na primeira infância, segundo Carvalho, F.S.; Carvalho, C.A.P.; Sales-Peres, S.H.C, (2014), sendo considerado um problema de saúde pública devido à sua importante prevalência de acordo com Rosa, G.N.; Buzzati, B.C.S.; Piovesan, C., et al (2015).

Na faixa etária de 3 a 6 anos, nas regiões do Acre e Espírito Santo, o resultado encontrado é bastante semelhante, sendo 21,45% e 20%, respectivamente, conforme Lima, G.N.; Cordeiro, C.M.; Justo, J.S.; et al, 2010 e, MHMB, 2014). Este resultado se contrapõe aos 12,5% em crianças de 5 anos de todas as regiões do Brasil, o qual se aproxima mais do resultado encontrado na Bahia para crianças de 4 a 5 anos, sendo de 14,2% por Machado, D.B.; Brizon, V.S.C.; Ambrosano, G.M.B.; et al, (2014) e Carvalho, A.A; Almeida, T.F; Cangussu, M.C.T, (2019), repectivamente.

No interior de São Paulo Almeida M.R.; Pereira, A.L.P.; Almeida, R.R.; et al, (2011) encontrou a prevalência de 17,65% para MAA em crianças de 7 a 12 anos. Em João Pessoa, entre crianças de 7 a 9 anos, **11,7%** apresentaram MAA, segundo Sousa, J.P.; Sousa, S.A, (2013), enquanto em seus estudos Martins, L.P.; Bittencourt, J.M.; Bendo, C.B.; et al, (2019) com crianças maiores (de 11 a 14 anos) em Belo Horizonte – MG, mostrou uma prevalência ainda menor (7,6%) para esta faixa etária.

Os principais fatores etiológicos relacionados à Mordida Aberta Anterior apontados por Maciel, C.T.V.; Leite, I.C.G. (2005) foram o uso da chupeta e aleitamento artificial, os quais mostraram impacto negativo também na deglutição e fonação, concordando com os resultados encontrados por Lima, G.N.; Cordeiro, C.M.; Justo, J.S.; et al, (2010). Tibolla, C.; Rigo, L.; Nojima, L.I.; et al, (2012) também concorda em seus resultados com esta constatação e ressalta ainda que quanto maior o tempo de permanência destes fatores, maiores serão os danos.

Boeck EM et al 2013 mostrou em seus estudos com crianças de Araraquara/SP de 3 a 6 anos que, entre crianças com sucção não nutritiva, 87,4% apresentam maloclusões, entre estas 72% apresentaram mordida aberta anterior.

Apesar de Jacob, H.B.; Santos-Pinto, A.; Buschang P.H. (2014) identificar uma correlação da MAA com pacientes com padrão classe II de Angle e crescimento vertical e Küchler, E.C.; Barreiros, D.; Silva, R.O.; et al (2017) descrever fatores genéticos como causa da Mordida Aberta Anterior (uma variação do gene MMP9 onde a glutamina é substituída por arginina), Fialho, M.P.N.; Pinzan-Vercelino, C.R.M.; Nogueira, R.P.; et al (2014) observou que a permanência dos hábitos deletérios são suficientes para estabelecer a má oclusão, independente do padrão de crescimento facial.

Em contraponto, Pegoraro, N.A.; Santos, C.M.; Colvara, B.C.; et al (2022) defende que o aleitamento artificial e uso da chupeta está diretamente associado à falta do aleitamento materno, concordando com Moimaz, S.A.S.; Rocha, N.B.; Garbin, A.J.I.; et al (2013), que demonstra em seus estudos que a amamentação exclusiva até os 6 meses satisfaz a necessidade emocional do bebê assim como o instinto de sucção. Casagrande et al (2008) complementa este argumento ao descrever como o aleitamento materno favorece o desenvolvimento do sistema estomatognático atuando, portanto, como fator de prevenção para a MAA.

Conforme descrito por Casagrande, L.; Ferreira, F.V.; Hahn, D.; et al, (2008), reconhecendo os diversos benefícios do aleitamento materno exclusivo até os 6 meses e complementar até os 2 anos, a Organização Mundial da Saúde (OMS) recomenda esta prática e a legislação brasileira dá suporte à sua realização, através da Licença Maternidade estendida. Porém, ainda assim, muitas crianças são nutridas por aleitamento artificial devido a vários fatores. Casagrande, L.; Ferreira, F.V.; Hahn, D.; et al, (2008) destaca entre eles, os problemas de saúde materno ou da criança, alterações na anatomia ou feridas na mama, lactante portadora de HIV e o desejo da mãe de oferecer o aleitamento artificial.

Ainda sobre hábitos deletérios, a oncofagia, apesar de ser um hábito parafuncional, foi apontado como fator de proteção para MAA por Carvalho, A.A; Almeida, T.F; Cangussu, M.C.T, (2019), já que necessita do contato dos incisivos para se estabelecer.

Maciel, C.T.V.; Leite, I.C.G. (2005) expõem que a MAA resulta na interposição da língua durante a deglutição e está relacionado à deficiência fonoarticulatória, concordando com Freitas, H.V.; Alves, C.M.C.; Gomes e Silva, L.F.; et al, (2021), que acrescenta a isto alterações no sistema respiratório. Este argumento também é defendido por Gomes, G.B.; Vieira-Andrade, R.G.; Sousa, R.V.; et al, (2016) que descreve que vias aéreas diminuídas levam à respiração bucal, facilitando a formação da MAA e Cattoni, D.M, (2006) ratifica este pensamento quando afirma que a posição da língua e lábios também são alterados

para permitir a passagem do ar pela boca quando o paciente possui alguma restrição no sistema respiratório.

Siqueira, V.C.V; Negreiros, P.E.; Benites, W.R.C (2002) resume bem esta correlação dizendo que a morfologia do Sistema Estomatognático interfere na função assim como a função é prejudicada por alterações morfológicas, em concordância com Artese, A; Drummond, S.; Nascimento, J.M, et al (2011) que concluiu que a posição da língua em repouso, quando mal posicionada, é a principal causa da instabilidade dos tratamentos de MAA.

Devido à diversidade etiológica, Maciel, C.T.V.; Leite, I.C.G. (2005) e Pegoraro, N.A.; Santos, C.M.; Colvara, B.C.; et al (2022) defendem a necessidade de intervenção multidisciplinar no tratamento da MAA, envolvendo ortodontistas, fonoaudiólogos, otorrinolaringologistas, pediatras e profissionais da saúde da puérpera.

Após diagnosticada a MAA o tratamento é definido pautando-se na idade do paciente e fator etiológico principal. Para pacientes adultos, na maioria dos casos segunda Tavares, C.A.E.; Allgayer, S., (2019) e Hoshijimaa, M.; Okaa, N.; Matsumurac, T.; et al, (2023), opta-se pela intervenção cirúrgica (Lefort I) uni ou bimaxilar, associado a dispositivos com parafusos disjuntores (como Hyrax).

Uma abordagem menos radical, alguns profissionais optam por esporões, os quais foram considerados por Kraisiridej, R.; Suzuki, B. Suzuki, E.Y., (2022) como uma opção eficiente para tratar a MAA em adultos. Moda L.B.; Ribeiro, S.M.M.; Chaves, Jr. S.C.; et al (2023) concorda com sua eficácia, porém ressalta ser um dispositivo punitivo, causando muita dor.

Nesta mesma linha de dispositivos (que impedem a interposição lingual) opta-se também pela barreira lingual. Bona, A.P.; Moreira, K.M.S.; Tedesco, T.K.; et al, (2016) acrescentou uma barreira acrílica à grade para melhorar os resultados clínicos, já que mesmo com a grade a paciente tentava interpor a língua.

Aos pacientes em crescimento, considera-se o padrão de crescimento para optar pelo dispositivo que ofereça melhor probabilidade de resolução. Del-Santo Jr., M., 2020, relata um caso de paciente com 16 anos, classe I com apinhamentos e mordida aberta anterior, tratado com extrações de 4 pré-molares, o qual apresentou boa estabilidade após 2 anos.

FIGURA 7: CASO CLÍNICO – EXTRAÇÃO DE PRÉ-MOLARES



Fonte: Del-Santo Jr., M., 2020.

Arruda, M.B.P., (2017) esclarece sobre a importância da resolução transversal e horizontal de paciente classe III, apresentando o Aparelho Disjuntor de HAAS associado à Máscara de Petit para facilitar o avanço da maxila como descrito por Haas, A.J. DDS, M.S., (1961). No entanto Almeida, R.C.C; Nunes, L.K.F.; Vieira, I.B.S.C.; et al, (2020) demonstra caso clínico de paciente classe III portador de MAA, utilizando Disjuntor de Hyrax associado à exodontias dos pré-molares, solucionando as más oclusões e com estabilidade após 7 anos.

FIGURA 8: CASO CLÍNICO - DISJUÇÃO COM HYRAX

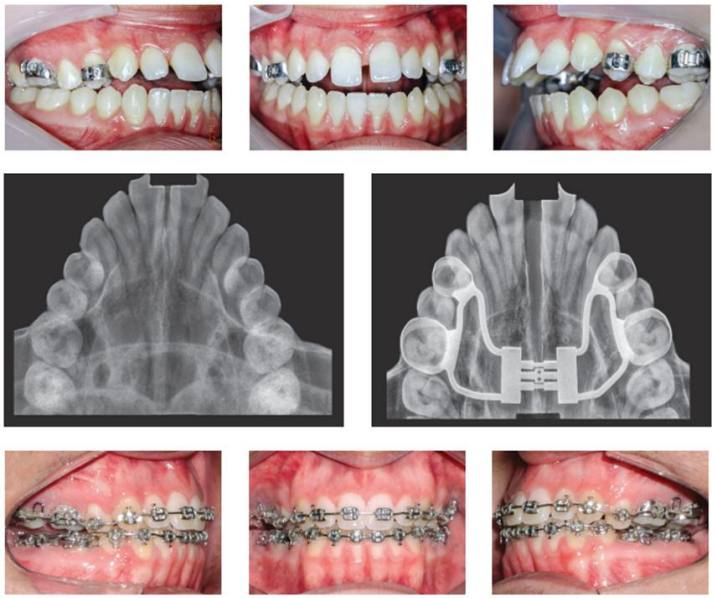

Fonte: Almeida, R.C.C; Nunes, L.K.F.; Vieira, I.B.S.C.; et al, (2020).

Em pacientes classe II, Jacob, H.B.; Santos-Pinto, A.; Buschang P.H. (2014) estudou o Aparelho de Thurow para promover intrusão dos dentes posteriores.

A ancoragem com miniimplantes (MI) para intrusão de molares é descrita por Al-Falahi, B.; Hafez, A.M.; Fouda, M., (2018) como eficiente e com reabsorção radicular insignificante, concordando Santos, G..; Consolaro, A.; Meloti, F.; et al, (2020) e Shirasaki, K.; Ishihara, Y.; Komori, H.; et al, (2020) que discorrem sobre a eficiência desta ancoragem no tratamento da Mordida Aberta Anterior.

Para casos mais graves, Shirarak K et al (2020) associa esta ancoragem e intrusão à exodontia de pré-molares e uso de arcos segmentados e Kuroda, S.; Katayama, A.; Takano-Yamamoto, T.; et al, (2004) associou a ancoragem com MI à Barra Transpalatina e Barra Lingual, para evitar o torque vestibular durante a intrusão e contou ainda com extrações.

Vale ressaltar que Deguchi, T.; Kurosaka, H.; Oikawa, H.; et al, (2011) comparou a intrusão de molares com ancoragem em MI em relação ao uso de arco de Edgewise para extrusão de incisivos e considerou esta última abordagem mais estável já que encontrou recidiva no primeiro grupo.

Pithon, M.M., (2013) descreve o tratamento da MAA para pacientes classe II com a exodontia de premolares associadas à retrusão e verticalização dos incisivos, mas observa um aprofundamento do terço inferior da face, mas Del-Santo Jr., M., (2020) ressalta que nem sempre há prejuízo ao perfil do paciente classe II.

Por fim, todos os autores pesquisados concordam sobre a necessidade de um protocolo rígido de contenção, devido ao alto índice de reincidência.

4. CONCLUSÃO

A MAA é má oclusão mais prevalente em crianças em idade pré-escolar, porém bem menos prevalente em crianças maiores, indicando uma relação direta com a remoção dos hábitos parafuncionais como o uso de chupeta e mamadeira, apontados como os principais fatores etiológicos.

O aleitamento materno exclusivo até os 6 meses de vida e complementar até 2 anos é essencial para o desenvolvimento do sistema estomatognático e atua como fator de prevenção para más oclusões, entre elas a MAA, assim como para problemas respiratórios e alterações fonatórias.

As opções de tratamento são diversas assim como são as etiologias, portanto o planejamento deve considerar a idade e perfil do paciente, bem como a resolução da causa a fim de alcançar um resultado eficaz e estável, sustentado por um protocolo de contenção bem estabelecido, já que a recidiva é frequente.

É necessário portanto, que o tratamento seja multiprofissional, cuidando da saúde dos sistemas respiratório e fonoarticulatório também, uma vez que podem ser fatores etiológicos importantes e atuam no equilíbrio que garante a estabilidade do tratamento.

REFERÊNCIAS

AL-FALAHI, Bilal; HAFEZ, Ahmad Mohammad; FOUDA, Maher: Three-dimensional assessment of external apical root resorption after maxillary posterior teeth intrusion with miniscrews in anterior open bite patients. Dent Press J Orthod. 2018 Nov-Dec;23(6):56-63.

ALMEIDA, Marcio Rodrigues de; PEREIRA, Alex Luiz Pozzobon; ALMEIDA, Renato Rodrigues de; ALMEIDA-PEDRIN, Renata Rodrigues de; FILHO, Omar Gabriel da Silva: Prevalência de má oclusão em crianças de 7 a 12 anos de idade. Dental Press J Orthod 2011 July-Aug; 16(4):123-31.

ALMEIDA, Rhita Cristina Cunha; NUNES, Livia Kelly Ferraz; VIEIRA, Ingrid Balbino Sousa Coelho; CARVALHO, Felipe de Assis Ribeiro; ALMEIDA, Marco Antonio de Oliveira: Complex clinical case with Class III and open bite: stability after seven years. Dental Press J Orthod. 2020 Mar-Apr;25(2):32-43.

ARRUDA, Marcelo BP: Angle Class III malocclusion with anteroposterior and vertical discrepancy in the final stage of growth. D. Press J Orthod. 2017 May-June;22(3):109-18.

ARTESE, Alderico; DRUMMOND, Stephanie; NASCIMENTO, Juliana Mendes do; ARTESE, Flavia: Critérios para o diagnóstico e tratamento estável da mordida aberta anterior. Dental Press J Orthod 2011 May-June;16(3):136-61.

BOECK, Eloisa Marcantonio; PIZZOL, Karina Eiras Dela Coleta; BARBOSA, Eduarda Geralda Pinheiro, Naiara PIRES, Cristina de Almeida; LUNARDI, Nádia: Prevalência de má oclusão em crianças de 3 a 6 anos portadoras de hábito de sucção de dedo e/ou chupeta. Rev Odontol UNESP. 2013 Mar-Apr; 42(2): 110-116.

BONA, Ana Paula; MOREIRA, Kelly Maria Silva; TEDESCO, Tamara Kerber; IMPARATO, José Carlos Pettorossi FERREIRA, Bárbara Dias; REIS, Juliana Braga: Abordagem multidisciplinar de mordida aberta anterior associada à sucção digital: caso clínico. REV ASSOC PAUL CIR DENT 2016;70(1):58-63.

CASAGRANDE, Luciano; FERREIRA, Fabiana Vargas; HAHN, Daiana; UNFER, Daniele Taís; PRAETZEL, Juliana Rodrigues: Aleitamento natural e artificial e o desenvolvimento do sistema estomatogmático. Rev. Fac. Odontol. Porto Alegre, Porto Alegre, v. 49, n. 2, p. 11-17, maio/ago., 2008.

CARVALHO, Amanda Araújo de; ALMEIDA, Tatiana Frederico de; CANGUSSU, Maria Cristina Teixeira: Prevalência de mordida aberta e fatores associados em pré-escolares de Salvador-BA em 2019. Rev Odontol UNESP. 2020; 49:e20200068.

CARVALHO, Fábio Silva de; CARVALHO, Cristiane Alves Paz de; SALES-PERES, Arsenio; BASTOS, José Roberto de Magalhães; SALES-PERES, Sílvia Helena de Carvalho: Epidemiology of malocclusion in children and adolescents: a critic review. RGO, Rev Gaúch Odontol, Porto Alegre, v.62, n.3, p. 253-260, out./dez., 2014.

CATTONI, Débora Martins: Medidas e Proporções Orofaciais de crianças respiradoras orais. Tese de Doutorado em Ciências da Reabilitação, 2006.

DEL-SANTO JR., Marinho: Treatment of adult patient with hyperdivergent retrognathic phenotype and anterior open bite: report of a case with non-surgical orthodontic approach. Dental Press J Orthod. 2020 July-Aug;25(4):75-84.

DEGUCHI, Toru; KUROSAKA, Hiroshi; OIKAWA, Hiraku; KURODA, Shingo, TAKAHASHI, Ichiro; YAMASHIRO, Yamashiro and TAKANO-YAMAMOTOF, Teruko: Comparison of orthodontic treatment outcomes in adults with skeletal open bite between conventional edgewise treatment and implant-anchored orthodontics. American Journal of Orthodontics and Dentofacial Orthopedics April 2011 Vol 139 Issue 4 Supplement.

FIALHO, Melissa Proença Nogueira; PINZAN-VERCELINO, Célia Regina Maio; NOGUEIRA, Rodrigo Proença; GURGE, Júlio de Araújo: Relationship between facial morphology, anterior open bite and non-nutritive sucking habits during the primary dentition stage. Dental Press J Orthod. 2014 May-June; 19(3):108-13.

FREITAS, Heloiza Viana; ALVES, Cláudia Maria Coelho; GOMES E SILVA, Luciana Freitas; PEREIRA, Alex Luiz Pozzobon; HUGO, Fernando Neves; THOMAZ, Erika Barbara Abreu Fonseca: Alterations of oral functions and dental malocclusions in adolescents: a cross-sectional population-based study. Ciência & Saúde Coletiva, 26(Supl. 3): 5261-5272, 2021.

GOMES, Genara Brum; VIEIRA-ANDRADE, Raquel Gonçalves; SOUSA, Raulison Vieira de; FIRMINO, Ramon Targino; PAIVA, Saul Martins; MARQUES, Leandro Silva; GRANVILLE-GARCIA, Ana Flávia: Association between oronasopharyngeal abnormalities and malocclusion in Northeastern Brazilian preschoolers. Dental Press J Orthod. 2016 May-June;21(3):39-45.

HAAS, Andrew J; DDS, MS: Rapid Expansio of the Maxillary Dental Arch and Nasal Cavity by opening the Midpalatal Suture. Vol 31, no 2, April, 1961.

HOSHIJIMAA, Mitsuhiro; OKAA, Naoki; MATSUMURAC, Tatsushi; IIDAD, Seiji and KAMIOKAA, Hiroshi: Treatment of Severe Open Bite Malocclusion with Four-Piece Segmental Horseshoe Le Fort I Osteotomy. Acta Med. Okayama Vol. 77, No. 1, 2023.

JACOB, Helder Baldi; SANTOS-PINTO, Ary dos; BUSCHANG, Peter H: Dental and skeletal components of Class II open bite treatment with a modified Thurow appliance. Dental Press J Orthod. 2014 Jan-Feb;19(1):19-25.

KRAISIRIDEJ R, Suzuki B, Suzuki EY — Dentoalveolar changes observed after the use of customized bonded 2 Shark-Tooth-Like Spurs (jaws) in adult patients with anterior open bite. Dental Press J Orthod. 2022;27(5):e2220448.

KÜCHLER, Erika Calvano; BARREIROS, Driely; SILVA, Raphaela Oliveira; ABREU, Júlia Guimarães Barcellos de; TEIXEIRA, Ellen Cardoso; SILVA, Raquel Assed Bezerra da;

SILVA, Lea Assed Bezerra; FILHO, Paulo Nelson, ROMANO, Fábio Lourenço; GRANJEIRO, José Mauro; ANTUNES, Lívia Azeredo Alves; ANTUNES, Leonardo Santos: G e n e t i c P o l y m o r p h i s m i n MMP9 May Be Associated With Anterior Open Bite in Children. Braz Dent J 28(3) 2017.

KURODA, Shingo; KATAYAMA, Akira; TAKANO-YAMAMOTO, Teruko: Severe Anterior Open-Bite Case Treated Using Titanium Screw Anchorage. Angle Orthodontist, Vol 74, No 4, 2004.

LIMA, Gabriela Nascimento; CORDEIRO, Cibele de Melo; JUSTO, Janize da Silva; RODRIGUES, Lidiane Cristina Barraviera: Mordida aberta anterior e hábitos orais em crianças. Rev Soc Bras Fonoaudiol. 2010;15(3):369-75.

MACIEL, Cristina Tostes Vieira; LEITE, Isabel Cristina Gonçalves: Aspectos etiológicos da mordida aberta anterior e suas implicações nas funções orofaciais. Pró-Fono Revista de Atualização Científica, v. 17, n. 3, set.-dez. 2005.

MACHADO, Daniella Borges; BRIZON, Valéria Silva Cândido; AMBROSANO, Gláucia Maria Bovi; MADUREIRA, Davidson Fróis; GOMES, Viviane Elisângela; OLIVEIRA, Ana Cristina Borges: Factors associated with the prevalence of anterior open bite among preschool children: A population-based study in Brazil. Dental Press J Orthod. 2014 Sept-Oct;19(5):103-9.

MARTINS, Letícia Pereira; BITTENCOURT, Jéssica Madeira; BENDO, Cristiane Baccin; VALE, Miriam Pimenta; PAIVA, Saul Martins: Má oclusão e vulnerabilidade social: estudo representativo de adolescentes de Belo Horizonte, Brasil. Ciência & Saúde Coletiva, 24(2):393-400, 2019.

MIOTTO, Maria Helena Monteiro de Barros; CAVALCANTE, Wanessa Siqueira; GODOY, Lucas Mendes; CAMPOS, Denise Maria Kroeff de Souza; BARCELLOS, Ludmilla Awad: Prevalência de Mordida Aberta Anterior Associada a Hábitos Orais Deletérios em Crianças de 3 a 5 anos de Vitória, ES. Rev. CEFAC. 2014 Jul-Ago; 16(4):1303-1310.

MODA LB; RIBEIRO SMM; CHAVES Junior SC; ARTESE F, NORMANDO D: Can lingual spurs alter the oral health-related quality of life during anterior open bite interceptive treatment? A systematic review. Dental Press J Orthod. 2023;28(1):e2321298.

MOIMAZ, Suzely Adas Saliba; ROCHA, Najara Barbosa da, GARBIN, Artênio José Isper; SALIBA, Orlando: A influência da prática do aleitamento materno na aquisição de hábitos de sucção não nutritivos e prevenção de oclusopatias. Rev Odontol UNESP. 2013; 42(1): 31-36.

PEGORARO, Natalia de Abreu; SANTOS, Camila Mello dos, COLVARA, Beatriz Carriconde; RECH, Rafaela Soares; FAUSTINO-SILVA, Daniel Demétrio; HUGO, Fernando Neves; HILGERT, Juliana Balbinot: Prevalence of malocclusion in early childhood and its associated factors in a primary care service in Brazil. CoDAS 2022;34(2): 20210007.

PITHON, Matheus Melo: Angle Class I malocclusion with anterior open bite treated with extraction of permanent teeth. Dental Press J Orthod. 2013 Mar-Apr;18(2):133-40.

ROSA, Guilherme Nascimento da; BUZZATI, Bruna Cássia Schmit; PIOVESAN, Chaiana; MENDES, Fausto Medeiros; OLIVEIRA, Marta Dutra Machado; ARDENGHI, Thiago Machado: Impact of malocclusion on oral health-related quality of life of preschool children. RGO, Rev Gaúch Odontol, Porto Alegre, v.63, n.1, p. 33-40, jan./mar., 2015.

SANTOS, Genivaldo dos; CONSOLARO, Alberto; MELOTI, Fernanda; CARDOSO, Mauricio de Almeida; SILVA, Ertty; LI, An Tien; NASCIMENTO, Monikelly do Carmo Chagas: Negligible Tooth Resorptions After Anterior Open Bite Treatment Using Skeletal Anchorage with Miniplates. Dental Press J Orthod. 2020 July-Aug;25(4):16-22.

SHIRASAKI, Kaori; ISHIHARA, Yoshihito; KOMORI, Hiroki; YAMASHIRO, Takashi; KAMIOKA, Hiroshi: Comprehensive approach to simultaneous molar intrusion and canine retraction in the treatment of Class II anterior open bite using miniscrew Anchorage. Dental Press J Orthod. 2020 May-June;25(3):30.e1-12.

SIQUEIRA, Vania Célia Vieira de; NEGREIROS, Paulo Eduardo; BENITES, Wilfredo Ricardo C. A etiologia da mordida aberta na dentadura decídua. Oral Health, Porto Alegre, v. 50, n. 2, p. 99-104, abr.-jun. 2002.

SOUSA, Jossaria Pereira de; SOUSA, Simone Alves de: Prevalência de má oclusão em escolares de 7 a 9 anos de idade do Polo 1 da Rede Municipal de Ensino em João Pessoa-PB. Rev Odontol UNESP. 2013 Mar-Apr; 42(2): 117-123.

TAVARES, Carlos Alberto Estevanell; ALLGAYER, Susiane: Open bite in adult patients. Dental Press J Orthod. 2019 Sept-Oct;24(5):69-78.

TIBOLLA, Claudiane; RIGO, Lilian; NOJIMA, Lincoln Issamu; ESTACIA, Anamaria; FRIOZZO, Eduardo Gianoni; LODI, Leodinei: Association between anterior open bite and pacifier sucking habit in schoolchildren in a city of southern Brazil. Dental Press J Orthod. 2012 Nov-Dec;17(6):89-96.