Faculdade Sete lagoas – FACSETE

Associação Brasileira de Odontologia – ABO Regional Uberlândia

Especialização em Ortodontia

Gustavo Barbosa Santos

Tracionamento ortodôntico-cirúrgico de incisivo central superior esquerdo impactado por mesiodens: relato de caso clínico

Uberlândia – MG

2026

Faculdade Sete Lagoas – FACSETE

Associação Brasileira de Odontologia - ABO Regional Uberlândia

Especialização em Ortodontia

Trabalho de conclusão de curso intitulado **"Tracionamento ortodôntico-cirúrgico de incisivo central superior esquerdo impactado por mesiodens: relato de caso clínico"** de autoria do aluno **Gustavo Barbosa Santos.**

Aprovada em ____ / ____ / ____ pela banca constituída pelos seguintes professores:

_____

Profa. Me. Juliana de Morais Jacob - ABO Uberlândia

_____

Prof. Dr. Éverton Ribeiro Lelis - ABO Uberlândia

_____

Prof. Es. Tony Carlos Xavier Costa /

Prof. Es. Guilherme Naves Mundim / Profa. Anna Carolina Machado Castanheira - ABO Uberlândia

Uberlândia, 20 de fevereiro de 2026

Tracionamento ortodôntico-cirúrgico de incisivo central superior esquerdo impactado por mesiodens: relato de caso clínico

Gustavo Barbosa Santos[1]
Juliana de Morais Jacob[2]

RESUMO

O trabalho apresentado descreve o caso clínico de uma paciente do sexo feminino, com 12 anos de idade, que apresenta o incisivo central superior esquerdo (dente 21) impactado. A impacção é decorrente da presença de um mesiodens e de uma lesão associada, cuja principal hipótese diagnóstica foi de um cisto dentígero. Neste trabalho, será detalhado o planejamento do tratamento ortodôntico com foco no tracionamento do dente impactado, utilizando exames radiográficos bidimensionais e tomográficos para orientar as decisões clínicas. Além disso, será discutida a biomecânica empregada no processo de tracionamento, destacando as técnicas e condutas indicadas que conduziram o caso de forma eficaz e segura.

Palavras-chave: Tracionamento dentário; Incisivo central superior; Mesiodens; Biomecânica de tracionamento dentário; Exames radiográficos; Tomografias computadorizadas.

ABSTRACT

The presented work describes the clinical case of a 12-year-old female patient who has an impacted upper left central incisor (tooth 21). The impaction is due to the presence of a mesiodens and an associated lesion, with the main diagnostic hypothesis being a dentigerous cyst. In this work, the orthodontic treatment planning will be detailed, focusing on the traction of the impacted tooth, using two-dimensional radiographic and tomographic exams to guide clinical decisions. In addition, the biomechanics employed in the traction process will be discussed, highlighting the techniques and recommended procedures that effectively and safely guided the case.
Key-words: Tooth traction; Maxillary central incisor; Mesiodens; Orthodontic traction biomechanics; Radiographic examinations; Computed tomography.

1. INTRODUÇÃO

A impactação dentária é definida como a falha na erupção de um dente em seu período fisiológico esperado, decorrente da presença de obstáculos físicos ou patológicos ao longo do trajeto eruptivo. Nessa condição, o elemento dentário apresenta desenvolvimento radicular adequado e potencial eruptivo preservado, porém permanece retido, não atingindo sua posição funcional na arcada dentária. Dentre os fatores etiológicos associados à impactação dentária, destacam-se as lesões patológicas, como o cisto dentígero, que se origina a partir do epitélio reduzido do esmalte e envolve a coroa de dentes permanentes não erupcionados. A expansão progressiva dessa lesão pode gerar

pressão sobre os tecidos adjacentes, resultando em uma obstrução mecânica ao processo de erupção (Jain *et al*., 2021; Limongelli *et al.*,2025)

Outro fator frequentemente relacionado à impactação dentária é a presença de dentes supranumerários, especialmente o mesiodens, geralmente localizado na região anterior da maxila. Esse dente adicional pode interferir no trajeto eruptivo normal, competir por espaço na arcada dentária ou bloquear diretamente a erupção do dente permanente (Gunduz *et al.,* 2008; Agrawal, 2012).

Para a determinação da causa da impactação dentária, é imprescindível a realização de uma anamnese minuciosa do paciente, contemplando o histórico odontológico e a investigação de possíveis episódios traumáticos que possam ter contribuído para a alteração do trajeto eruptivo. Conforme descrito por Ribeiro-Rotta em 2004 além da avaliação clínica, torna-se indispensável a solicitação de exames de imagem, como radiografias panorâmicas e tomografias computadorizadas, os quais possibilitam a visualização detalhada da posição do dente impactado e das estruturas anatômicas adjacentes. Esses exames complementares são fundamentais para o estabelecimento de um diagnóstico preciso, permitindo a identificação do fator etiológico envolvido — seja ele patológico, anatômico ou estrutural — e, consequentemente, a definição do plano de tratamento mais adequado (Almeida *et al.,* 2021).

Nos casos em que a impactação dentária está relacionada à presença de mesiodens ou de uma alteração patológica como um possível cisto dentígero, o tratamento inicial indicado consiste na remoção cirúrgica do fator etiológico. Após a remoção do agente impactante e, desde que o dente permanente retido apresente condições favoráveis para a erupção, torna-se possível a realização do tracionamento ortodôntico, com o objetivo de conduzi-lo à sua posição funcional e estética na arcada dentária conforme descrito por (Kalaskar *et al.,* 2011)

Dessa forma, o presente trabalho tem como objetivo, por meio da apresentação de um caso clínico, descrever o planejamento cirúrgico para a remoção de um mesiodens e, de uma lesão sugestiva tomograficamente de um cisto dentígero associada ao dente 21. Bem como, apresentar o protocolo de tracionamento ortodôntico adotado, utilizando mecânicas apropriadas para promover o correto posicionamento do referido dente na arcada.

2. RELATO DE CASO CLÍNICO

2.1 Anamnese e Exame clínico

Paciente do sexo feminino, de 12 anos de idade, apresenta-se com padrão corporal normolíneo e condição geral de saúde satisfatória, sem histórico médico relevante a ser declarado. Na análise facial da paciente, observa-se um padrão mesofacial, caracterizado por proporções equilibradas entre os terços superior, médio e inferior da face. Nota-se uma assimetria facial leve, com discreto desvio para o lado esquerdo. A projeção zigomática apresenta-se normal, conferindo sustentação adequada à região malar e

harmonia ao terço médio da face. A paciente apresenta vedamento labial ativo, indicando a necessidade de leve esforço muscular para manter os lábios em repouso. Durante o sorriso, observa-se baixa exposição dentária nas fotos, mas em exame clínico não apresenta um sorriso baixo e sim normal. O ângulo nasolabial encontra-se equilibrado, característica frequentemente associada a perfis discretamente convexos, enquanto o sulco mentolabial apresenta-se normal, preservando a estética da região mentoniana (Fig. 1).

Figura 1. Fotografias extra orais iniciais: Frontal (A), sorriso (B), perfil (C).



Fonte: Acervo da Especialização em Ortodontia da ABO Uberlândia (2022).

Ao exame clínico encontra-se em dentição permanente, apresentando higiene bucal considerada razoável, com boa saúde dentária e periodontal. Os freios, bridas e tecidos moles intraorais apresentam-se dentro dos padrões de normalidade, sem alterações morfológicas ou funcionais perceptíveis. De acordo com a classificação de Angle, a paciente apresenta má oclusão de Classe II. Observa-se, ainda, a presença de mordida cruzada posterior bilateral unitária, envolvendo os dentes 16 × 46 e 26 × 36 (Fig. 2). Exames radiográficos extraorais, incluindo radiografia panorâmica (Fig. 3), Tomografia Computadorizada de Feixe Cônico (Fig. 4 e 5) e radiografia lateral do crânio com análise cefalométrica (Fig. 6) foram realizadas.

Figura 2**:** Fotografias intraorais. Vista lateral direita (A), lateral esquerda (B), oclusal inferior (C), frontal (D) e oclusal superior (E).





Fonte: Acervo da Especialização em Ortodontia da ABO Uberlândia (2022).

Figura 3: Radiografia panorâmica notando-se a presença do mesiodens impactando o dente 21.



Fonte: Acervo da Especialização em Ortodontia da ABO Uberlândia (2022).

Figura 4: Vistas tomográficas parassagitais evidenciando a presença de um mesiodens e de um aumento do espaço folicular envolvendo o dente 21.



Fonte: Acervo da Especialização em Ortodontia da ABO Uberlândia (2022).

Figura 5: Vistas tomográficas evidenciando a presença do mesiodens e da lesão associada à coroa do dente 21.

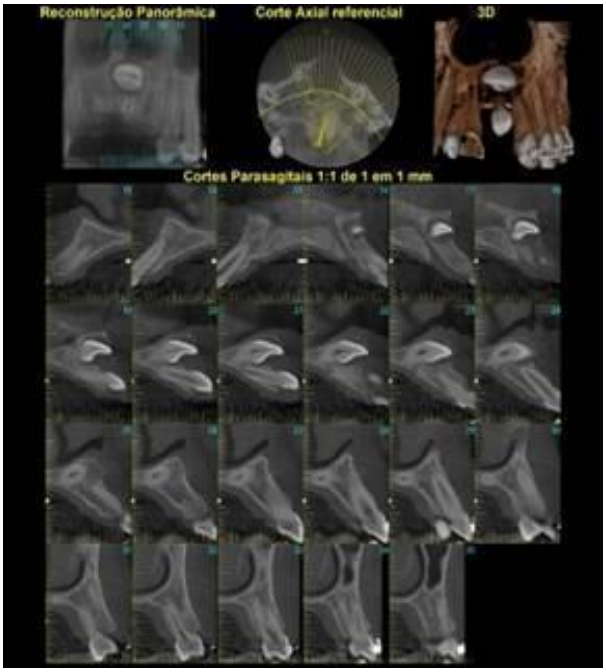

Fonte: Acervo da Especialização em Ortodontia da ABO Uberlândia (2022).

Figura 6: Exame de telerradiografia em norma lateral.



Fonte: Acervo da Especialização em Ortodontia da ABO Uberlândia (2022).

De acordo com dados cefalométricos das medidas SNA = 90°; SNB = 86° e ANB = 4° a paciente apresenta uma biprotrusão, onde a maxila e a mandíbula apresentam-se protruídas e não apresentam boa relação entre si. De acordo com as medidas dentárias: 1.NA = 36°; 1.Pp = 120°; IMPA = 105° e 1.NB = 37° a paciente apresenta incisivos

superiores e inferiores excessivamente vestibularizados. A medida H-nariz = -5mm confirmou o perfil convexo avaliado na análise facial.

2.2 Plano de tratamento

Paciente dolicofacial, Classe II de Angle, perfil convexo. Mordida cruzada posterior dentária (16 x 46 e 26 x 36), incisivos superiores e inferiores que se encontram irrompidos estão excessivamente vestibularizados, presença de dente extranumerário, mesiodens, impedindo a erupção do dente 21.

O planejamento inicial consistiu em:

1. Seleção e colagem de acessórios:
   - Bandagem dos dentes 16 e 26, e moldagem para confecção de barra transpalatina
   - Colagem de bráquetes superiores e cimentação da barra transpalatina com tubos simples soldados
   - Instalação do aparelho corretivo na arcada inferior.
   - Colagem de botões linguais nos dentes 16 e 26, associados ao uso de elásticos intermaxilares cruzados (⅛" pesados), dos dentes 16 ao 46 e do 26 ao 36, realizando troca diária (1x/dia).
2. Alinhamento e nivelamento:
   - Realizado alinhamento e nivelamento nas arcadas superior e inferior com sequência progressiva de fios de níquel-titânio e aço inoxidável, conforme necessidade clínica, e para o ganho de espaço foi utilizado mola aberta na região do dente 21.

3 Encaminhamento para exodontia do mesiodens e remoção da lesão, e colagem de acessório no dente 21 para início do tracionamento ortodôntico.
   - Tracionamento do dente 21 até sua posição ideal no arco, acompanhado de controle radiográfico.

4 Exodontias planejadas dos dentes 14, 24, 34 e 44
   - Retração superior e inferior, utilizando mecânica de deslize para redução de espaços e melhora da inclinação dos incisivos.

5. Fase de finalização:
   - Ajustes oclusais e refinamento estético.
   - Intercuspidação progressiva para obtenção de oclusão funcional e estável.
6. Fase de contenção:
   - Confecção de placa Hawley superior com arco contínuo, para manutenção da forma do arco e estabilidade transversal.
   - Colagem de contenção fixa 5×5 inferior, visando preservar o alinhamento anterior

2.3 Execução do Tratamento

A Barra Transpalatina (BTP) foi instalada com a finalidade de controle de ancoragem, seguida da colagem de bráquetes e tubos ortodônticos em ambas as arcadas. Iniciou-se, então, a fase de alinhamento e nivelamento dentário, concomitantemente à abertura de espaço na região do dente 21, utilizando-se mola aberta sobre fio ortodôntico retangular de aço 0,019" × 0,025". Após a obtenção de espaço adequado e com fios retangulares instalados em ambas as arcadas, a paciente foi encaminhada para

procedimento cirúrgico, que incluiu a remoção do mesiodens, a excisão da lesão previamente identificada nos exames radiográficos e a colagem de acessório ortodôntico para tracionamento do dente impactado.

Após o retorno da paciente, foram realizadas novas aquisições tomográficas (Fig. 7), nas quais se confirmou a remoção do mesiodens e a colagem do acessório ortodôntico; entretanto, observou-se a persistência de uma lesão associada ao dente 21. Diante desse achado, a paciente foi encaminhada à Unidade de Diagnóstico Estomatológico da Faculdade de Odontologia da Universidade Federal de Uberlândia, onde se procedeu à remoção cirúrgica da lesão (Fig. 8) e à nova colagem do botão ortodôntico. O tecido removido foi encaminhado ao Laboratório de Patologia Bucal da FOUFU para análise histopatológica, a qual evidenciou tratar-se de um espessamento do folículo pericoronário, uma vez que não foi identificado epitélio de revestimento que caracteriza, propriamente, um cisto dentígero.

Figura 7: Vistas tomográficas evidenciando a ausência do mesiodens e presença da lesão associada à coroa do dente 21.

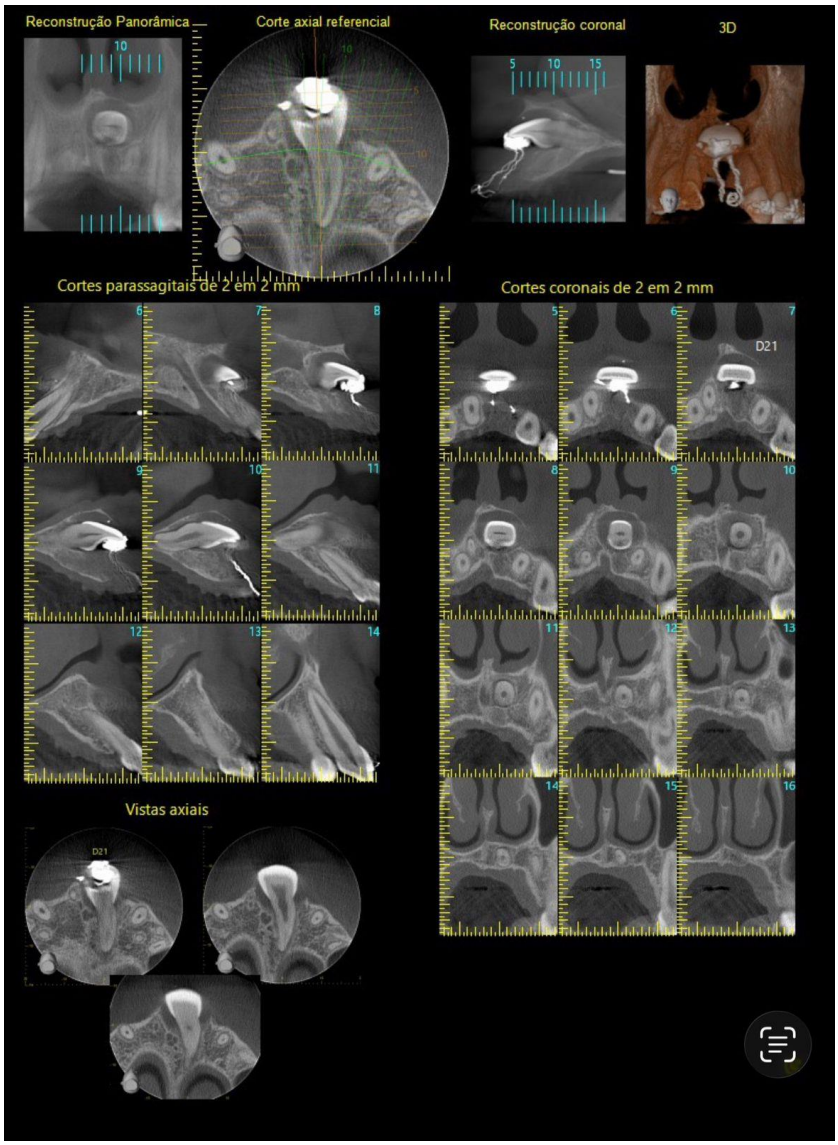

Fonte: Acervo da Especialização em Ortodontia da ABO Uberlândia (2025).

***Figuras 8*:** Foto transoperatória (A) e pós imediato (B)

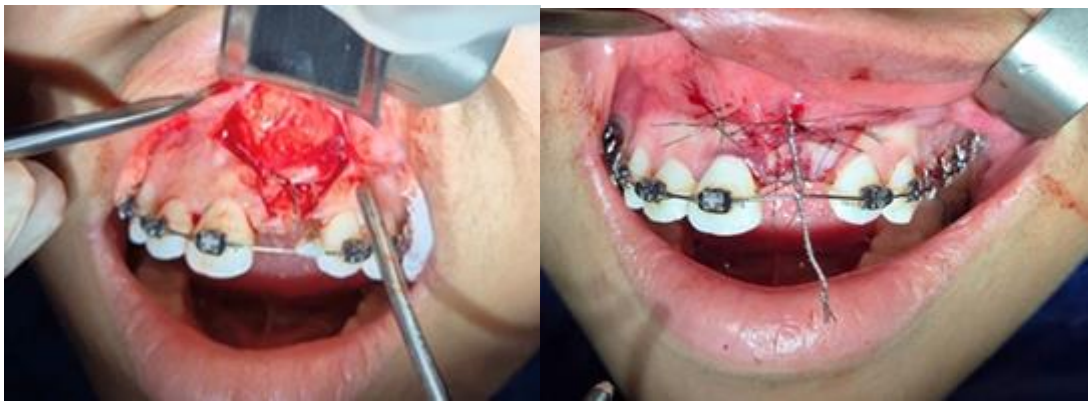

Fonte: Acervo da Especialização em Ortodontia da ABO Uberlândia (2025).

Em novo atendimento para proservação, foi realizada tomografia computadorizada de feixe cônico da região, na qual se observaram sinais de reparação óssea, bem como discreta movimentação do dente 21 em relação ao seu longo eixo, sugerindo evolução favorável do processo reparacional e início efetivo do tracionamento dentário (Fig. 9).

Figura 9: Vistas tomográficas evidenciando indicativos de reparação óssea e discreta movimentação do dente 21 em relação ao longo eixo.

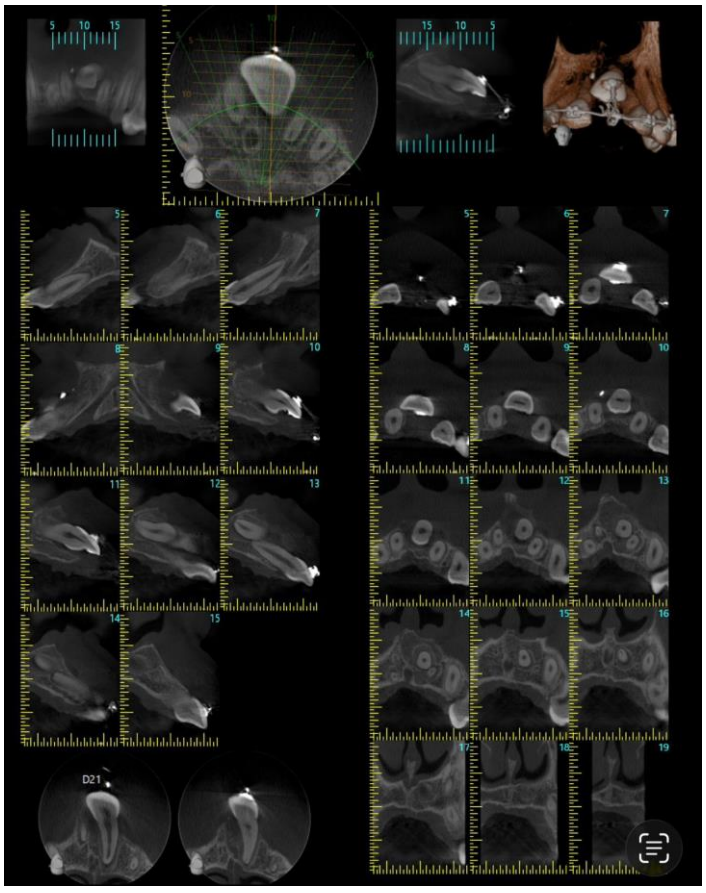

Fonte: Acervo da Especialização em Ortodontia da ABO Uberlândia (2025).

Foram realizados acompanhamento clínico e controle biomecânico contínuos, sendo o tracionamento ortodôntico conduzido por meio da soldagem de um gancho ao fio de aço 0,019” × 0,025”. A mecânica empregada utilizou elástico ortodôntico conectado ao fio de amarrilho metálico fixado ao botão colado no dente a ser tracionado, promovendo a aplicação de força predominantemente vertical (Fig. 10).

Figura 10: Início de tracionamento ortodôntico.

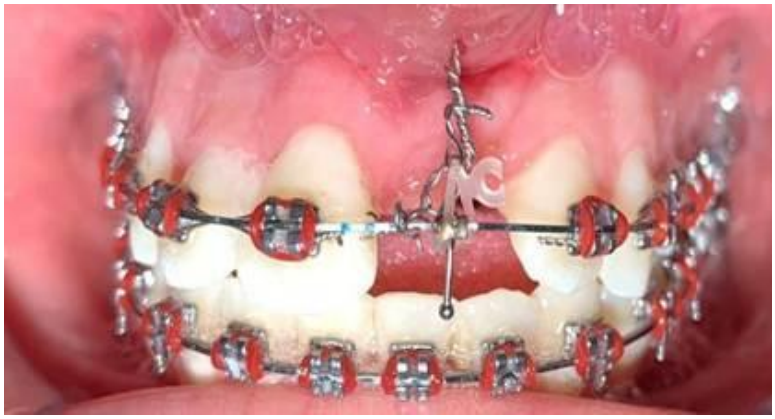

Fonte: Acervo da Especialização em Ortodontia da ABO Uberlândia (2025).

Nos meses subsequentes, houve a necessidade de modificar a trajetória da força aplicada ao dente 21. Para isso, realizou-se uma adaptação no fio de aço 0,019” × 0,025”, por meio da confecção de um *bypass* modificado, com o objetivo de redirecionar a força ortodôntica para uma região mais palatina (Fig. 11).

Figura 11. Modificação no fio de aço 0,019” x 0,025”.



Fonte: Acervo da Especialização em Ortodontia da ABO Uberlândia (2025).

Posteriormente, tornou-se necessária a confecção de um novo *bypass*, desta vez com a finalidade de redirecionar a força no sentido vertical (Fig. 12). Quando mais de dois terços da coroa dentária já se encontravam posicionados na cavidade oral, procedeu-

se à colagem do braquete no dente 21. Para a finalização do tracionamento ortodôntico, foi utilizado um fio de níquel-titânio (NiTi) calibre 0,012”, permitindo a adequada condução do dente ao arco dentário (Fig. 13).

Figura 12: By-pass no fio 0,019” x 0,025” de aço.



Fonte: Acervo da Especialização em Ortodontia da ABO Uberlândia (2025).

Figura 13: Alinhamento com fio superelástico de níquel-titânio (NiTi) calibre 0,012



Fonte: Acervo da Especialização em Ortodontia da ABO Uberlândia (2025).

Figura 15: Resultado parcial clínico



Fonte: Acervo da Especialização em Ortodontia da ABO Uberlândia (2025).

Figura 16: Vistas tomográficas evidenciando indicativos de início de reparação óssea e dente em posição no arco

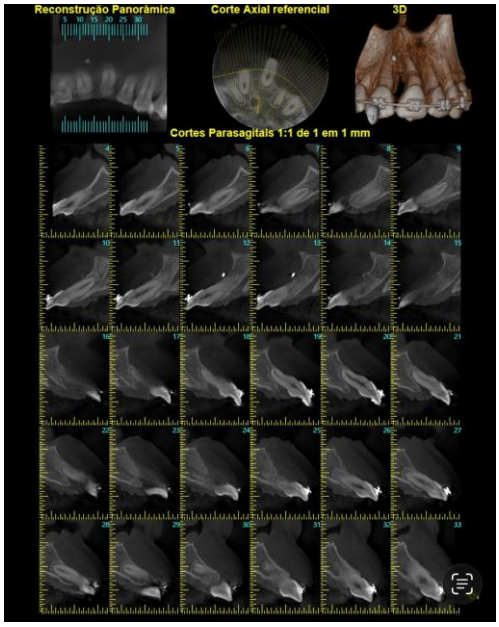

Fonte: Acervo da Especialização em Ortodontia da ABO Uberlândia (2025).

2.4 Resultados parciais do tratamento

No momento, a paciente encontra-se em tratamento ortodôntico, utilizando fios de aço com o objetivo de proporcionar maior controle biomecânico e estabilidade ao dente 21 (Fig. 15). Foram realizados novos exames tomográficos para o acompanhamento da evolução do caso (Fig. 16). O dente 21 encontra-se posicionado no arco dentário, mantido com fio de estabilização, possibilitando a continuidade das etapas previstas no planejamento terapêutico.

4. DISCUSSÃO

Alguns incisivos superiores impactados podem ser conduzidos à oclusão funcional por meio do tracionamento ortodôntico; entretanto, para que essa abordagem seja corretamente indicada, diversas variáveis clínicas devem ser previamente avaliadas. Entre os principais fatores a serem considerados destacam-se a posição tridimensional do dente impactado, o estágio de formação radicular, a presença de espaço adequado na arcada dentária e as condições morfológicas do elemento dentário. Adicionalmente, é imprescindível investigar a existência de alterações como a dilaceração radicular, que pode dificultar ou até inviabilizar o tracionamento, bem como a presença de anquilose, lesões odontogênicas, condições que comprometem a resposta à movimentação ortodôntica. A análise criteriosa desses aspectos é fundamental para o estabelecimento de um planejamento terapêutico adequado, visando aumentar a previsibilidade e o sucesso do tratamento, além de minimizar riscos aos tecidos dentários e periodontais adjacentes (Maia *et al*., 2015) (Adhikari, 2023)

Após a exposição cirúrgica da coroa do dente impactado, a literatura é consensual ao indicar a colagem direta de um acessório ortodôntico sobre a superfície dental como a técnica mais amplamente empregada para viabilizar o tracionamento ortodôntico do elemento impactado. Essa abordagem consiste, classicamente, na colagem de um botão ortodôntico associado a um fio de amarrilho metálico, o qual possibilita a aplicação de forças leves e controladas, favorecendo o deslocamento gradual do dente até sua posição funcional no arco dentário. Entre as principais vantagens dessa técnica destacam-se a simplicidade de execução, o baixo custo e o adequado controle biomecânico durante o tracionamento, fatores que contribuem para resultados clínicos previsíveis e satisfatórios. Entretanto, uma limitação relevante refere-se à possibilidade de descolagem do acessório ortodôntico, o que pode demandar a repetição do procedimento cirúrgico. (Moura et al., 2004)

O dente submetido ao tracionamento ortodôntico deve ser continuamente monitorado por meio de exames radiográficos e tomográficos, a fim de orientar a escolha da mecânica mais adequada, a magnitude da força aplicada e o trajeto de movimentação até sua correta inserção na oclusão funcional. No presente caso, a paciente foi acompanhada periodicamente com exames de imagem, sendo empregadas forças leves e controladas, com intervalos de ativação de aproximadamente 20 a 30 dias. A mecânica utilizada consistiu na aplicação direta de força por meio da ligação do fio de amarrilho metálico a elástico elastomérico, conectado ao fio ortodôntico de aço 0,019” × 0,025”. Após a irrupção do dente na cavidade oral, realizou-se a colagem do bráquete ortodôntico, seguida da adequação à mecânica ortodôntica convencional, utilizando fios de níquel-titânio para promover o alinhamento e nivelamento do elemento tracionado.

5. CONSIDERAÇÕES FINAIS

O tracionamento do incisivo central superior esquerdo configurou-se como um procedimento clínico desafiador, exigindo planejamento criterioso e individualizado, bem como controle biomecânico rigoroso ao longo de todo o tratamento. A correta definição da direção do vetor de força e da magnitude das forças aplicadas mostrou-se fundamental para promover uma movimentação dentária segura, previsível e biologicamente compatível. O adequado controle da mecânica ortodôntica contribuiu para o reposicionamento gradual do elemento dentário na arcada, respeitando os limites biológicos e evitando efeitos colaterais indesejáveis. Dessa forma, evidencia-se que o sucesso do tracionamento dentário está diretamente relacionado à precisão diagnóstica, ao planejamento terapêutico detalhado e ao domínio da biomecânica ortodôntica, fatores essenciais para a estabilidade e previsibilidade dos resultados clínicos.

REFERÊNCIAS

1. AGRAWAL NK. Dentigerous cyst in a child associated with multiple inverted supernumerary teeth: a rare occurrence. Int J Burns Trauma. 2012
2. ALMEIDA, R. R.; Oltramari-Navarro, P. V.; Gonzales, F. P. Impacted upper central incisors: frequency and factors complicating the treatment protocol. Dental Press Journal of Orthodontics, v. 26, n. 3, p. 1-9, 2021.
3. GUNDUZ K, Çelenk P, Zengin Z. Mesiodens: a radiographic study in children. Jour of Or Sci. 2008
4. JAIN, S.; Raza, M., Sharma, P.; Kumar R., P. Unraveling impacted maxillary incisors: the why, when, and how. International Journal of Clinical Pediatric Dentistry, New Delhi, v. 14, n. 1, p. 149-157, 2021.
5. JHA, Kanistika; Adhikari, Manoj. Surgical orthodontic intervention for impacted maxillary permanent central incisors: A case series. Clinical Case Reports, v. 11, n. 11, p. e 8199, Nov. 2023.RFO.2015;(1): 93-100
6. KALASHAR R. R.; Kalaskar, A. R. Multidisciplinary management of impacted central incisors due to supernumerary teeth and an associated dentigerous cyst. Contemporary Clinical Dentistry, v. 2, n. 1, p. 53–58, Jan.–Mar. 2011.
7. LIMONGELLI, Luisa; Barile, Giuseppe; Fanelli, Giusy; Corsalini, Tommaso; Capodiferro, Saverio; Corsalini, Massimo. Impaction of deciduous and permanent teeth related to local obstacles: a retrospective study of 10 years of institutional experience. Children, Basel, v. 12, n. 7, p. 929, 14 jul. 2025
8. MAIA A, Santos M, Simões F, Rodrigues S, Novaes T, Imparato J. Tracionamento de incisivo central superior permanente impactado pela presença de um mesiodens: relato de caso.
9. MOURA, Walter Leal de; Moreira, Thaís Cristina Araújo; Teles, João Batista Mendes. Avaliação da resistência à tração de artifícios ortodônticos – bráquete, botão e tela – colados em pré-molares com resina autopolimerizável: estudo in vitro. Revista Dental Press de Ortodontia e Ortopedia Facial, Maringá, v. 9, n. 3, p. 110–115, maio/jun. 2004.
10. RIBEIRO - ROTTA, Rejane Faria. Técnicas tomográficas aplicadas à Ortodontia: a evolução do diagnóstico por imagens. Dental Press Ortodontia & Ortopedia Facial, Maringá, v. 9, n. 5, p. 102-156, out. 2004.

ANEXO

Universidade Federal de Uberlândia
Hospital Odontológico
Laboratório de Patologia Bucal

Entrega de material: Av. Pará, 1720 - Bloco 2G, sala 9, Campus Umuarama
Telefone: (34) 3225-8118 E-mail: patologiabucal@foufu.ufu.br

Laudo referente ao exame
22835

Nome: **Thalita Vitoria Gonçalves de Lima** Prontuário HOUFU: **206397**

Idade: **14** Gênero: **Feminino** Procedência: **R. Antonio Carlos Martins Ribeiro, 100 Shopping Park**

Origem: **UDE**
Solicitante: **UDE**
Material: **Histológaico**

EXAME MACROSCÓPICO:
O material recebido para exame consta de três fragmentos de tecido mole de forma e tamanho variados, coloração parto enegrecida, superficie irregular, consistência mole, medindo, em conjunto, 20 x 16 x 07 mm. Após secções, cinco fragmentos foram encaminhados para processamento e inclusão total, em bloco único bloco, sem sobras. [SF,1B].

EXAME MICROSCÓPICO:
Os cortes histológicos corados com hematoxilina e eosina revelam fragmentos em parte constituídos por mucosa e submucosa contendo feixes de tecidos muscular estriado esquelético, tecido adiposo bem diferenciado, arranjado em pequenos lóbulos, discreta inflamação, com áreas focais de hemorragia e tábua óssea cortical. Há também outros fragmentos de tecido conjuntivo em parte frouxo, em parte denso, desprovido de revestimento epitelial, e discretamente apresentando infiltrado inflamatório crônico de aspecto difuso.

CONCLUSÃO APÓS MICROSCOPIA:

Os achados histopatológicos são sugestivos de fragmentos de mucosa e submucosa, e capuz pericoronário, em parte fibrótico.

Nota:
Ausência de lesão epitelial cística e de tumor odontogênico nos fragmentos analisados.

Uberlândia, segunda-feira, 17 de março de 2025

Paulo Rogério de Faria
CRO-MG 37.388

Sérgio Vitorino Cardoso
CRO-MG 24.515

Este laudo foi pago integralmente com recursos públicos (SUS), não sendo necessário nenhum pagamento adicional pelo paciente.

O diagnóstico anatomopatológico, citológico e imunohistoquímico é um procedimento complexo, que envolve a interpretação subjetiva das alterações encontradas no estudo microscópico da lesão. Diversos fatores podem influenciar essa interpretação. Assim, a conduta clínica frente ao diagnóstico depende da avaliação conjunta do quadro clínico-laboratorial-radiológico apresentado pelo paciente.