CURSO DE ESPECIALIZAÇÃO EM ORTODONTIA – São José dos Campos -SP



Agenesia bilateral do incisivo lateral superior com reanatomização de canino

Felamingo I, Kozel JAA,David C. A.
ivanafelamingo@outlook.com

RESUMO

A agenesia é um desfio comum na clínica ortodôntica e requer um tratamento multidisciplinar. Estima-se que cerca de 2%da população seja afetada pela agenesia dos incisivos laterais superiores, uma alteração congênita que pode ser observada durante a troca de dentes decíduos para permanentes. Neste painel apresentaremos um caso clínico de uma paciente de 12 anos de idade classe II com agenesia bilateral de incisivos laterais superior onde a opção de tratamento escolhida foi a de fechamento de espaço através da mesialização dos elementos posteriores.

INTRODUÇÃO

O plano de tratamento proposto para este caso clínico consistiu na reanatomização do canino e correção do torque do mesmo para que se assemelhe ao torque do incisivo lateral, juntamente com a correção do torque do primeiro pré-molar para que se assemelhe ao torque do canino, por meio de mecânica ortodôntica com aparelho fixo autoligado superior e inferior, técnica Straight Wire, onde o braquete do incisivo lateral foi colado no canino e o braquete do canino colado no primeiro pré-molar.

CASO CLÍNICO

Setembro de 2016











Fevereiro de 2017





Abril de 2019





Agosto de 2018

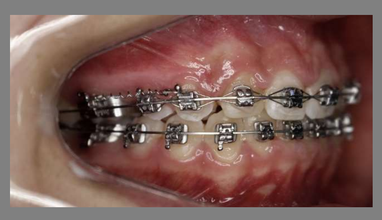



Setembro de 2019





CONCLUSÃO

Através do presente trabalho pudemos concluir que a substituição dos incisivos laterais superiores ausentes pelos caninos superiores se mostrou uma opção segura e eficiente neste caso.

REFERÊNCIAS

1. Kanavakis G, Ludwig B, Rosa M, Zachrisson B, Hourfar J.J Orthod. 2014 Sep;41Suppl 1:S33-8.
2. Zachrisson BU, Rosa M, Toreskog S.Am J Orthod Dentofacial Orthop. 2011 Apr;139(4):434, 436, 438 passim.
3. Brough E, Donaldson AN, Naini FB.Am J Orthod Dentofacial Orthop. 2010 Dec;138(6):705.e1-9; discussion 705-7.
4. Bailit H L. Dental variation among populations: na anthropologic view. Dent Clin North AM 1975; 19: 125-39.