FACULDADE SETE LAGOAS – FACSETE

Pós-graduação em Odontologia

Camila Stephanie de Oliveira Tavares

INTERVENÇÃO NÃO-CIRÚRGICA EM DENTES COM LESÃO APICAL EXTENSA: RELATO DE CASO

Recife

2023

Camila Stephanie de Oliveira Tavares

INTERVENÇÃO NÃO-CIRÚRGICA EM DENTES COM LESÃO APICAL EXTENSA: RELATO DE CASO

Monografia apresentada ao curso de especialização Lato Sensu da Faculdade Sete Lagoas – FACSETE, como requisito parcial para obtenção do título de Especialista em Endodontia.

Orientador (a): Kamylla Yolanda de Souza e Silva

Área de concentração: Endodontia

Recife

2023

Camila Stephanie de Oliveira Tavares

INTERVENÇÃO NÃO-CIRÚRGICA EM DENTES COM LESÃO APICAL EXTENSA: RELATO DE CASO

Monografia apresentada ao curso de especialização Lato Sensu da Faculdade Sete Lagoas – FACSETE, como requisito parcial para obtenção do título de Especialista em Endodontia.

Orientador (a): Kamylla Yolanda de Souza e Silva

Área de concentração: Endodontia

Aprovada em 02/12/2023 pela banca constituída dos seguintes professores:

Kamylla Yolanda.

Prof.ª. Me. Kamylla Yolanda de Souza e Silva

Marina da Cunha Isaltino

Prof.ª. Me. Marina da Cunha Isaltino

Sinara Cunha Lima

Prof.ª Me. Sinara Cunha Lima

Recife, 02 de Dezembro de 2023.

AGRADECIMENTOS

Gratidão sempre em primeiro lugar a Deus por me permitir ter chegado até aqui com muitas bênçãos.

Ao meu esposo Tiago Luis Viana Pessoa e ao meu filho João Pedro de Oliveira Pessoa, que juntos me servem de estimulo e base para sempre ir atrás do meu crescimento profissional. Que mesmo nos momentos distantes se fizeram tão presentes e isso foi muito importante para concluir esse passo tão importante da minha vida.

À minha mãe Carmelita Oliveira Silva e a minha irmã Deise Priscila Oliveira Gomes que são o meu apoio e estão sempre me motivando a seguir para o lado do bem. Gratidão a todos os meus familiares, (vô, vó, tios, tias, primos e primas) que estão sempre por perto de mim tornando os momentos difíceis mais fáceis de atravessar.

Ao meu pai Pedro Higino Tavares Filho (in memoriam), no qual eu tenho certeza que está vibrando por essa conquista lá de cima.

Aos meus compadres Juliana Lopes Viana e Pedro Lopes Viana que me acolheram tão bem em sua casa, durante esses anos.

À professora Sinara e a minha orientadora Kamylla que tornaram o desenvolvimento desse trabalho de conclusão mais simples pelo jeito calmo de ser e pela grande competência. E a todos os professores que dividiram seus conhecimentos e desta forma acrescentaram demais em minha formação profissional.

À tuma endo 23 por toda troca de experiências e por todos os momentos que vivenciamos juntos. Em especial a minha dupla e amiga Marina Vasconcelos que dividiu muita troca experiência e conselhos que foram tão importantes.

E a todos que direta ou indiretamente fizeram parte da minha formação, o meu muito obrigada!

RESUMO

A lesão perirradicular extensa é causada por uma infecção dos sistemas de canais radiculares, que para ser tratada necessita de intervenção conservadora ou cirúrgica. No presente caso clínico, a tomada de decisão foi por uma abordagem conservadora. Para uma eficiente eliminação da infecção necessitou de um rigoroso tratamento endodôntico, com uso de solução irrigadora ativa com agitação, e medicação intracanal como o hidróxido de cálcio entre cada sessão, com intuito de eliminar microorganismos que resistiram ao preparo químico-mecânico. Após a conclusão do tratamento endodôntico dos elementos 21 e 22 a paciente foi orientada sobre a necessidade do acompanhamento a cada 06 meses através de análise radiográfica e/ou tomografia computadorizada de feixe cônico. A paciente foi submetida a um tratamento ortodôntico logo após 30 dias da intervenção endodôntica. O trabalho tem como objetivo acompanhar através de imagem radiográfica se o processo de reparação foi iniciado após 06 meses do tratamento endodôntico. Observou que houve regressão da lesão e desta forma, fica evidente que nem sempre a intervenção cirúrgica deve ser a primeira escolha para o tratamento de lesão extensa perirradicular.

Palavras-chave: Endodontia; Necrose da polpa dentária; Técnicas de movimentação dentária.

ABSTRACT

Extensive periradicular damage is caused by an infection of the root canal systems, which requires conservative or surgical intervention to be treated. In the present clinical case, the decision was made using a conservative approach. To efficiently eliminate the infection, rigorous endodontic treatment was required, using an active irrigating solution with agitation, and intracanal medication such as calcium hydroxide between each session, in order to eliminate microorganisms that resisted the chemical-mechanical preparation. After completing the endodontic treatment of elements 21 and 22, the patient was advised about the need for follow-up every 6 months through radiographic analysis and/or cone beam computed tomography. The patient underwent orthodontic treatment 30 days after endodontic intervention. The objective of the work is to monitor, through radiographic images, whether the repair process was started after 6 months of endodontic treatment. It was observed that there was regression of the lesion and, therefore, it is clear that surgical intervention should not always be the first choice for the treatment of extensive periradicular lesions.

Keywords: Endodontics; Dental pulp necrosis; Tooth movement Techniques.

LISTAS DE ABREVIATURAS E SIGLAS

CPGO- Centro de Pós Graduação em Odontologia

CAD - comprimento aparente do dente

mm – milímetros

CIV - cimento ionômero de vidro

TCFC - Tomografia Computadorizada de Feixe Cônico

SUMÁRIO

1 INTRODUÇÃO 9
2 RELATO DO CASO 11
3 DISCUSSÃO 18
4 CONSIDERAÇÕES FINAIS 20
REFERÊNCIA 21
ANEXO - TERMO DE CONCETIMENTO LIVRE E ESCLARECIDO 23

1 INTRODUÇÃO

A cárie é uma doença infecciosa e multifatorial que se desenvolve após a desmineralização do esmalte dental ocasionada pela ação de ácidos que são produtos formados após a fermentação de bactérias. O resultado dessa ação pode causar perdas importantes da estrutura dentária além de, em casos mais graves promover danos ao tecido pulpar evoluindo para uma necrose da polpa dentária. A necrose pulpar ocorre quando as funções vitais da polpa são interrompidas e juntamente com o aumento do número de agentes infecciosos dentro do canal e seus subprodutos, atuam diretamente no tecido periodontal e no osso alveolar surgindo as lesões periapicais (Oliveira et. al., 2022; Cardoso; Passos; Raimond, 2017).

As lesões periapicais podem se apresentar de forma sintomática ou assintomática e em casos mais avançados com um grau de contaminação mais significativo na região apical causando reabsorções ósseas. As alternativas de tratamento consistem em: intervenção cirúrgica ou unicamente com o tratamento endodôntico (Pilôto et. al.,2017).

Radiograficamente a lesão periapical crônica vista como uma lesão radiolúcida e circunscrita na área do ápice dental é classificada como cisto ou granuloma periapical (Neville, 2016). Este com maior predomínio na maioria dos casos observa-se que 76,7% das lesões foram diagnosticadas como granuloma e 10% como cisto periapical. Observa-se também que a maior incidência se mostra em pacientes do sexo feminino (62,5%) com idade entre 18 a 19 anos (56,3%) (Rocha et. al., 1998; Lemos; Caires, 2019).

Em decorrência das infecções pulpares e periapicais serem causadas por microorganismos com alto grau de virulência e com predomínio das bactérias anaeróbias estritas, faz-se necessário uma rigorosa limpeza e desinfecção do sistema radicular para que haja sucesso na intervenção endodôntica (Pilôto et. al., 2017; Lemos; Caires, 2019).

Para aumentar a eficácia do tratamento endodôntico nesses casos, são utilizadas substâncias químicas para auxiliar o processo da limpeza dos sistemas de canais, tais como o hipoclorito de sódio ou a clorexidina que têm ações antimicrobianas. A utilização do hipoclorito de sódio como substância irrigadora associada à ativação ultrassônica mostrou-se muito eficaz na desinfecção do canal

radicular. Entretanto, o preparo químico-mecânico não elimina completamente a microbiota presente nos canais (cerca de 40 a 60% dos canais radiculares), sendo necessária a utilização de medicação intracanal entre as sessões, que apresente ações bactericidas, anti-inflamatórias e que permita o reparo periapical (Pilôto et. al. 2017; Oliveira et. al. 2022; Fernandes et. al., 2022; Lopes, Siqueira, 2020).

A medicação intracanal mais escolhida pelos endodontistas é o hidróxido de cálcio por suas propriedades, anti-inflamatórias, apresentar um pH alcalino alto e ter ação antimicrobiana. Desta forma, a medicação atua removendo microrganismos resistentes ao preparo químico-mecânico, potencializando a desinfecção dos sistemas de canais radiculares e assim promover uma condição favorável para a indução na reparação tecidual. Após o controle da infecção há uma diminuição do processo inflamatório e o processo de reparação é iniciado. A reparação envolve as seguintes fases: A hemostasia, a inflamação, a proliferação e a remodelação do tecido (Oliveira et. al. 2022; Fernandes et. al., 2022; Lopes, Siqueira, 2020).

Pacientes jovens muitas vezes necessitam ser submetidos a tratamento ortodôntico durante ou após o tratamento endodôntico. Diante disso, o correto encaminhamento e acompanhamento multidisciplinar do caso são de fundamental importância para o seu sucesso. Dentes acometidos com lesão podem ser submetidos a tratamento ortodôntico no intervalo de 15 a 30 dias, após um rigoroso e eficiente tratamento endodôntico (Consolaro, Consolaro, 2013; Alqerban et. al., 2019).

Para a avaliação de sucesso e insucesso nos tratamentos endodônticos, o uso de radiografias periapicais é bastante utilizado, sendo de grande importância na avaliação pré e pós-tratamento realizado, na constatação final do adequado selamento dos condutos radiculares, na verificação da integridade do periápice e na diminuição do processo inflamatório (Bragante et. al., 2018; Oliveira et. al., 2022).

Portanto, o objetivo do presente relato de caso foi descrever o tratamento endodôntico em um incisivo central e um incisivo lateral (dentes 21 e 22), acometidos por lesão perirradicular crônica com aspecto cístico em paciente jovem que fez tratamento ortodôntico após conclusão do tratamento endodôntico.

2 RELATO DE CASO

Paciente J.T.L.S, sexo feminino, 19 anos, veio encaminhada para atendimento na clínica de endodontia do Centro de Pós Graduação em odontologia - CPGO Recife. Na anamnese sua queixa principal foi: "sentiu muita dor e edema no rosto, há uma semana". Informou que estava fazendo uso de medicação via oral (Dexametasona 4mg, Clavulin 875mg e Ibuprofeno 600mg) e que não possuía nenhuma doença sistêmica.

Ao realizar o exame extraoral, foi observado que já não apresentava edema em face, ponto de flutuação ou rubor. Havia a presença de restauração com material provisório nos elementos 21 e 22 na face mesial de ambos. Foi realizado o exame físico de percussão vertical e horizontal, ambos sintomáticos e coloração do dente normal. Havia presença de fístula na região vestibular do elemento 21 e edema intrabucal na região de palato. No exame radiográfico, através da radiografia periapical inicial (Figura 1), foi observada que já havia sido realizada a abertura coronária do elemento 21 e em ambos os dentes havia sinais de espessamento do ligamento periodontal, como também rarefação óssea circunscrita.

Figura 1: Radiografia inicial dos elementos 21 e 22, mostrando lesão periapical extensa e sinais de espessamento periodontal.



Fonte: autoria própria

Após anestesia infiltrativa com Mepivacaina 2% com Epinefrina 1:100.000 (DFL, Rio de Janeiro-RJ Brasil), foi feito isolamento absoluto enquadrando os dois dentes, com grampo para isolamento número 00 (Duflex, Minas Gerais Brasil), lençol de borracha (Easy/Bassi, Minas Gerais Brasil), barreira gengival biodam (Biodinâmica, Paraná Brasil). Foi feita a remoção do material provisório e refinamento do acesso coronário com ponta diamantada esférica 1014 (KG Sorensen, São Paulo Brasil) e broca Endo Z (Dentysply, São Paulo Brasil) em alta rotação. Em seguida, foi utilizado a lima especial c-pilot #10 (VDW, Munique Alemanha) para exploração do canal, neste momento houve a drenagem de secreção purulenta intracanal com cânula de aspiração endodôntica.

Em seguida, foi realizada irrigação com hipoclorito de sódio 2,5% com agitação utilizando ponta Ultrassônica E1 (Helse Ultrasonic, São Paulo Brasil) por diversas vezes (figura 2) com a finalidade de potencializar a limpeza no canal.

Figura 2: Irrigação com pontas de ultrassom no elemento 21



Fonte: autoria própria

Quando por fim os canais foram devidamente explorados com as limas #20 e #25 manual tipo K-Files (Dentsply, São Paulo Brasil), deu-se início ao preparo com limas rotatórias e reciprocantes, hibridizando sistemas das marcas Easy e Denstysply Sirona, utilizando o motor X smart plus (Dentsply/Maillefer, Ballaigues Suíca). O CAD é o comprimento aparente do dente obtido através da imagem

radiográfica inicial. O preparo do terço cervical (CAD – 4mm) foi obtido com a lima rotatória da Easy Prodesign S 25.08 (Easy/Bassi, Minas Gerais Brasil) nos dois elementos. Para o preparo do terço médio e apical foi utilizadas as limas Easy Prodesign S 25.08 e a Wave one gold 35.06 (Dentsply, São Paulo Brasil) nos elementos 21 e 22 (sistema reciprocante). Foi colocada Ultracal como medicação intracanal (figura 3) dos dois elementos e adaptada a Restauração provisória com cimento de ionômero de vidro – CIV restaurador (FGM, Santa Catarina Brasil). Tendo em vista a possibilidade de uma cirurgia parendodôntica, foi solicitada a tomografia computadorizada de feixe cônico- TCFC, com o objetivo de avaliar o tamanho real da lesão e se havia ruptura da tabua óssea.

Figura 3: Medicação intracanal



Fonte: autoria prórpia

A partir da análise das imagens da TCFC, na sessão seguinte, pode-se identificar reabsorção da cortical do assoalho da fossa nasal esquerda, expansão e reabsorção da cortical vestibular e palatina do rebordo alveolar na região anterior da maxila, do lado esquerdo, associada às raízes dos elementos 21 e 22 (Figura 4, 5 e 6). O material radiopaco observado no interior dos canais é referente a medicação intracanal utilizada.

Figura 4: Corte tomográfico sagital durante o tratamento endodôntico, observar expansão e reabsorção da cortical vestibular e palatina.

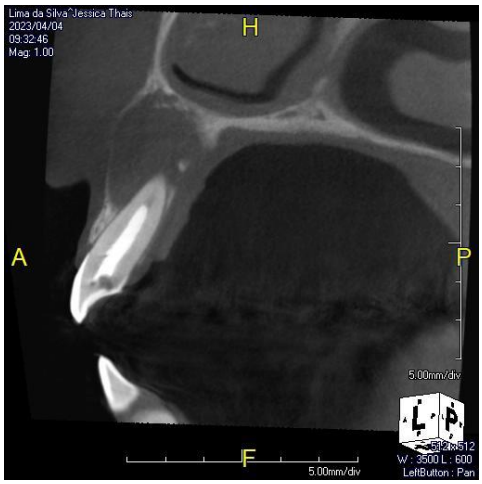

Fonte: autoria própria

Figura 5: Corte tomográfico axial da TCFC durante o tratamento endodôntico



Fonte: autoria própria

Figura 6: Corte tomográfico coronal da TCC durante o tratamento endodôntico. Observar imagem radiopaca referente a medicação intracanal utilizada e reabsorção da cortical do assoalho da fossa nasal esquerda



Fonte: autoria própria

Na segunda foi realizado o tratamento endodôntico em um incisivo central e um incisivo lateral (dentes 21 e 22), acometidos por lesão perirradicular crônica com aspecto cístico em paciente jovem que fez tratamento ortodôntico após a conclusão do tratamento endodôntico. Não foi observado nenhum tipo secreção intracanal. Posteriormente, foram realizadas várias sessões de irrigação com hipoclorito de sódio 2,5% com agitação utilizando a easyclean (Easy/Bassi, Minas Gerais Brasil) em contra ângulo 1:1. Foi realizado o protocolo de irrigação seguindo a seguinte sequência: 3 ciclos de 20 segundos de hipoclorito de sódio, lavagem com soro, 3 ciclos de 20 segundos de EDTA, lavagem com soro fisiológico, 3 ciclos de 20 segundos de hipoclorito de sódio finalizando com uma rigorosa lavagem com soro fisiológico para neutralizar. Em seguida, foi inserido o ultracal no interior dos canais radiculares dos dois elementos e feito uma restauração provisória com CIV restaurador.

Após 23 dias, a paciente retornou a clínica para dar continuidade ao tratamento, sem nenhuma sintomatologia. O isolamento absoluto dos elementos, com grampo duflex 00, lençol de borracha (Easy/Bassi, Brasil) e barreira gengival (Top dam, FGM, Brasil), foi realizado. Para uma melhor remodelação do preparo do elemento 21 fez-se necessária a utilização da lima Wave one gold 45.05 e no elemento 22 a lima Wave one gold 35.06. Foi realizado o protocolo de irrigação com

pontas easy clean em contra ângulo 1:1. Com hipoclorito de sódio, lavagem com soro, EDTA, lavagem com soro fisiológico, hipoclorito de sódio finalizando com uma rigorosa lavagem com soro fisiológico. Para secagem do conduto foi utilizada pontas de papel absorvente (Dentsply Sirona, São Paulo, Brasil). A obturação foi feita com cimento Sealer Plus (MK life, Rio grande do Sul Brasil) e com a gutta percha FMEL calibrada (Oduos de Deus, Minas Gerais Brasil). Feita a obturação, foi realizado um back-fill de 3mm na embocadura cervical dos condutos com restaurador provisório (Villevie, Santa Catarina Brasil) e a restauração coronária com resina composta fotopolimerizável Vitra APS na cor DA2 (FGM, Santa Catarina Brasil). Por fim, foi realizada uma radiografia periapical final para acompanhamento do caso por 06 meses. (Figura 7)

A paciente iniciou o tratamento ortodôntico após 30 dias da conclusão do tratamento de canal.

Figura 7: Radiografia final imediata pós tratamento endodôntico



Fonte: autoria própria

No intervalo de tempo de 06 meses, a paciente retornou a clínica do CPGO para acompanhamento do caso. Foi observada uma imagem sugestiva de reparo tecidual na região apical dos elementos, pode-se observar o início do processo de reparo, por meio da constatação da formação óssea próxima ao ápice, melhor delimitação apical e desaparecimento dos sinais clínicos de infecção. (Figura 8)

Figura 8: Radiografia 06 meses após o tratamento endodôntico e com uso do aparelho ortodôntico. Observar imagem periapical sugestiva de início de reparo tecidual.



Fonte: autoria própria

3 DISCUSSÃO

O caso clínico apresentado trata-se de uma paciente que apresentou queixa de dor e edema no rosto. Os achados radiográficos podem mostrar o espessamento do pericemento apical e uma extensa área radiolúcida na porção apical das raízes dos elementos 21 e 22. Kirchhoff, Viapiana e Ribeiro (2013) observou que o abscesso periapical geralmente é oriundo de infecção pulpar que é proveniente de cárie dentária extensa, de traumatismos, de restaurações profundas ou problemas decorrentes do próprio tratamento endodôntico. A imagem radiográfica do caso clínico confirma isso, pois nota-se restaurações provisórias extensas nas mesiais dos elementos 21 e 22.

O uso da medicação intracanal auxilia no controle pós-operatório e durante o tratamento endodôntico, visto que o preparo do canal faz uso de instrumentos e soluções irrigadoras que leva a desinfecção, mas não garante a total eliminação da microbiota endodôntica. Logo, a medicação intracanal tem como intuito potencializar o processo de desinfecção do sistema de canais radiculares e atingir as áreas de difícil acesso ao preparo químico e mecânico (Lopes; Siqueira, 2010).

Para estimular a regressão da lesão, foi utilizada medicação intracanal a base de hidróxido de cálcio entre as sessões. A pasta de hidróxido de cálcio foi a medicação intracanal de escolha, em acordo com as recomendações de Galvão (2012), onde afirmou que esta medicação possui ótima ação reparadora tecidual devido as suas excelentes propriedades antimicrobianas. A conduta eleita neste caso clínico foi o tratamento endodôntico a base de trocas de medicações com intuito de estimular a regressão da lesão periapical e mediante acompanhamento respondeu de forma satisfatória.

Preconizou o uso do Hipoclorito de sódio a 1% como solução irrigadora, devido as suas mais variadas vantagens tais como: agir dissolvendo matéria orgânica, ter elevada atividade antimicrobiana e atua rapidamente na área infectada (Lopes; Siqueira, 2020).

A obturação dos canais radiculares é de suma importância para selar totalmente a cavidade endodôntica e impedir a entrada de bactérias e a reinfecção dos canais (Fritz, 2017). No caso os canais foram obturados com cones de Guta

percha, na técnica do cone único com cimento biocerâmico, devido as suas excelentes propriedades físico-químicas e biológicas (Oliveira et. al., 2022).

Imediatamente após o controle da infecção, com a finalização do tratamento endodôntico, as bactérias que resistiram por todo o processo são eliminadas pelos macrófagos e outras células do granuloma periapical. E em horas, o processo de reparação tecidual é iniciado (Consolaro, Consolaro, 2013).

A área da lesão é preenchida por um tecido mole de granulação que não sofre compressão à força ortodôntica, com isso o dente tratado endodonticamente pode sofrer movimentação ortodôntica adequada, visto que a força aplicada não interfere na patogenicidade e virulência da microbiota e nem no processo de reparo nessa fase (Consolaro, Consolaro, 2013).

Radiograficamente houve evidente regressão da extensa lesão periapical, após 06 meses da realização do tratamento endodôntico e com uso de aparelho ortodôntico. Desta forma, observamos que não há contraindicação para iniciar um tratamento ortodôntico pós endodontia e mesmo em lesões extensas, já que os tecidos pulpares não sofrem alterações morfológicas e funcionais durante a movimentação dos dentes (Rocha et. al., 1998; Alqerban et. al., 2019).

O acompanhamento clínico e de exames de imagens serão necessários para obtenção de conclusões mais concretas e assertivas deste caso clínico apresentado, visto que, o tempo de acompanhamento não foi idealmente suficiente para completar a reparação tecidual.

4 CONSIDERAÇÕES FINAIS

De acordo com o relato do caso clínico, após a realização do tratamento endodôntico dos dentes 21 e 22 (incisivo central e incisivo lateral), acometidos por lesão perirradicular extensa com aspecto cístico, apresentaram sinais de reparo tecidual mesmo após a paciente ser submetida a um tratamento ortodôntico. A movimentação ortodôntica pode ser realizada, desde que se respeite o processo biológico. A literatura permite afirmar que 30 dias correspondem a um período razoável para o reparo periapical, por estar em uma fase avançada de maturação e síntese. Vale ressaltar que, o paciente precisa estar ciente de todas as etapas e riscos pertinentes à intervenção.

5 REFERÊNCIAS

ALQERBAN, A. et. al.; Impact of orthodontic treatment on the integrity of endodontically treated teeth; **European Journal of Orthodontics**, p. 238–243, 2019.

BRAGANTE, F. O. et. al. Índice de sucesso do tratamento endodôntico dos pacientes atendidos no Centro de Especialidades Odontológicas. **RSBO.**, v. 15, n. 1, p. 27-33, 2018.

CARDOSO, C. R.; PASSOS, D.; RAIMONDI, J. V. Coompreendendo a cárie dental. **SALUSVITA**, Bauru, v. 36, n. 4, p. 1153-1168, 2017.

CONSOLARO, A.; CONSOLARO, R. B. Orthodontic movement of endodontically treated teeth. **Dental Press J Orthod.** v. 18, n. 4, p. 2-7, 2013.

FERNANDES, S. L. et. al. Tratamento não cirúrgico de extensa lesão periapical: relato de caso. **J. Multidiscipl. Dent.**, v.10, n.1, p. 89-92, 2022.

FRITZ, A. L. C. Avaliação da qualidade dos tratamentos endodônticos, na etapa da obturação, realizados por alunos de graduação. **Dissertação (Mestrado)** - Curso de Odontologia, Universidade Federal do Espírito Santo, Vitória, 2017.

GALVÃO, T. P. Eficácia de três métodos para inserção de medicação intracanal a base de hidróxido de cálcio em canais radiculares. **Faculdade de Odontologia da Universidade Estácio de Sá,** Rio de Janeiro, 2012.

KIRCHHOFF, A. L.; VIAPIANA, R.; RIBEIRO, R. G. Repercussões periapicais em dentes com necrose pulpar. **RGO - Rev Gaúcha Odontol**, Porto Alegre, v. 61, p. 469-475, 2013.

LEMOS, G. C. S.; CAIRES, N. C. M. Estudo da prevalência de lesões periapicais em pacientes submetidos ao tratamento endodôntico na clínica odontológica de uma faculdade particular no estado do amazonas. **Rev. Uningá**, Maringá, v. 56, n. S7, p. 141-155, 2019.

LEONARDO, R. T.; LEONARDO, M. R. Aspectos atuais do tratamento da infecção endodôntica. **Ver. assoc. paul. cir. dente.**, v. 66, n. 3, p. 174-80, 2012.

LOPES, H. P.; SIQUEIRA JR, J. F. Endodontia: biologia e técnica, **Guanabara Koogan,** Rio de Janeiro, 5 ed., 2020.

NEVILLE, B. Patologia oral e maxilofacial. **Guanabara Koogan,** 4. ed., Rio de Janeiro, 2016.

OLIVEIRA, A. F. et. al. Tratamento endodôntico em elemento dentário com lesão periapical: revisão de literatura. **Brazilian Journal of Development**, Curitiba, v.8, n.1, p. 752-765, 2022.

PEREIRA, S. P. et. al. Cisto periapical de grande extensão: relato de caso. **Rev. Cir. Traumatol. Buco-Maxilo-Fac.**, Camaragibe, v.12, n.2, p. 37-42, 2012.

PILÔTO, C. S. et. al. Tratamento endodôntico de lesão periapical extensa – Relato de caso. **J Orafac Invest.**, v.4, n.2, p. 47-56, 2017.

ROCHA, M. M. N. P. et. al.; Estudo bacteriológico de lesões periapicais. **Rev. Odontol. Univ. São Paulo**, v. 12, n. 3, p. 215-223, 1998.

ESPECIALIZAÇÃO EM ENDODONTIA
Coodenador Prof Dr Glauco Ferreira

TERMO DE CONSENTIMENTO LIVRE E ESCLARECIDO

Por este termo, eu, Jéssica Thais Lima da Silva, paciente (ou responsável legal do (a)menor ——), portador (a) do RG / CPF 123.399.134-54, declaro que o cirurgião-dentista DENTISTA, Camila Tavares inscrito no CRO/PE sob o nº 11204, profissional este escolhido por mim para realizar:

(X) Tratamento Endodôntico (de canal)
( ) Retratamento Endodôntico
( ) Cirurgia Parendodôntica

No elemento dentário 21 e 22, me apresentou o plano de tratamento à ser realizado na clínica escola do curso de Especialização em Endodontia.

Ainda, declaro que li as seguintes informações relacionadas ao meu tratamento:

FICHA DE ANAMNESE

1. Confirmo que a ficha de anamnese foi por mim preenchida e assinada com informações que correspondem à verdade dos fatos, especialmente no que diz respeito às minhas condições de saúde geral e bucal.
2. Não omiti ou suprimi qualquer dado quanto a doenças preexistentes e que sejam de meu conhecimento, tão pouco quanto ao uso de medicamentos controlados ou não. Estou ciente de que a omissão de dados sobre a minha saúde geral e bucal e sobre o uso de medicamentos podem interferir negativamente no planejamento e no andamento do meu tratamento, além da resposta biológica do meu organismo à técnica empregada, podendo, em casos extremos, ocasionar danos irreversíveis à minha saúde bucal e geral.

DIAGNÓSTICO E PLANEJAMENTO DE TRATAMENTO

3. Fui informado (a) que tenho a necessidade de realizar tratamento endodôntico no(s) elemento(s) dentário(s) 21 e 22, mas que possuo o direito de escolher não me tratar, estando consciente que se eu não passar pelo devido tratamento odontológico, poderei ter minha saúde comprometida com perda do dente, além de abscessos dentais, angina de Ludwig, trombose do seio cavernoso e outras graves infecções, que podem gerar problemas cardíacos e em casos extremos, até o óbito.
4. Considerando minha queixa e, após avaliação clínica e de exames complementares, confirmo que o profissional esclareceu sobre o seu diagnóstico, me informando sobre as condições do elemento dentário, incluindo os riscos (fratura de lima / instrumentos)

e benefícios do tratamento, sua fragilidade e possíveis complicações (necessidade de futura intervenção).

5. Ainda, fui informado (a) sobre as alternativas, objetivos e riscos do tratamento, de modo que, eventualmente, a exodontia (extração) do elemento dentário pode ser indicada. Contudo, a Odontologia prevê inicialmente, e de acordo com o caso em concreto, medidas preventivas para manter o elemento dentário, mas sem viabilidade de garantir tempo de durabilidade e estabilidade do dente, pois questões biológicas, intrínsecas e extrínsecas, assim como hábitos em geral, podem contribuir para danificar ou fragilizar o elemento dentário (coroa e raiz) que pode, em casos extremos, causar a sua perda.

6. Declaro ter sido informado (a) que o tratamento e/ou retratamento endodôntico busca evitar que um dente seja extraído. Muitos fatores são determinantes no sucesso do tratamento endodôntico: sistema imunológico (defesa biológica do paciente), anatomia dental e do sistema de canais, grau da doença endodôntica existente, espécies de bactérias envolvidas e cooperação do paciente durante o tratamento.

7. Entendo que, apesar de uma alta taxa de sucesso (em torno de 90%), ocasionalmente este procedimento pode falhar, havendo necessidade de um novo tratamento e/ou retratamento, ou até mesmo uma cirurgia periapical, bem como pode ser indicada a extração do dente.

RISCOS DO TRATAMENTO

8. Fui esclarecido (a) que no tratamento endodôntico existe um risco pequeno de ocorrência das seguintes intercorrências, as quais o profissional tentará ao máximo evitar:

I. Quebra do dente: devido o enfraquecimento do dente por ação de cáries, trincas ou trauma, poderá ocorrer a quebra do dente durante o isolamento, durante o tratamento de canal ou até mesmo após o procedimentos, se não tomados os devidos cuidados orientados pelo cirurgião-dentista;

II. Perfuração ou trepanação do canal: pode ocorrer no momento do acesso à câmara pulpar (entrada do canal) e durante a instrumentação do canal. Na ocorrência dessas situações, o cirurgião-dentista realizará procedimentos de correção, quando possível, uma vez que essas intercorrências podem gerar a perda do elemento dentário;

III. Fratura de instrumentos: caso ocorra a fratura de instrumento (lima e broca) será analisada a viabilidade da retirada do fragmento no ato da consulta ou em uma consulta futura;

IV. Extravasamento de material obturador: deslocamento de cimento e/ou cone de guta percha além do forame apical, que serão avaliados nas consultas de proservação (acompanhamento);

V. Processo inflamatório e dor (Pericementite): pode ser ocasionada pela limpeza e desinfecção do canal radicular, entrada de alimentos, por não observância das orientações do profissional e/ou por questões inerentes ao estado clinico geral do paciente;

VI. Danos aos dentes vizinhos: se o paciente não concluir o tratamento endodôntico dentro do prazo estipulado, a inflamação e/ ou infecção poderá atingir os dentes vizinhos;

VII. Escurecimento do dente: pode ocorrer após o tratamento endodôntico e por decorrência da perda de vitalidade, bem como da ação de medicamentos no interior do canal radicular;

VIII. Calcificação do canal: podem existir um ou mais canais radiculares calcificados; isto significa que a luz do canal está obliterada, podendo impedir ou até inviabilizar um tratamento adequado.

9. Estou ciente de minha responsabilidade em colaborar e contribuir para o tratamento que será executado, seguindo as orientações do profissional, respeitando o prazo de retorno às consultas, de modo que ausências também são fatores que prejudicam o tratamento, causando danos muitas vezes irreversíveis pela falta de acompanhamento profissional.

TEMPO DE TRATAMENTO

10. O tempo de finalização do tratamento dependerá da complexidade do caso durante os procedimentos e da resposta biológica do meu organismo à técnica empregada, frequência às consultas e seguimento das orientações fornecidas pelo profissional, não sendo garantido que todo e qualquer tratamento de canal poderá, efetivamente, ser finalizado em uma única sessão.

11. Tenho conhecimento de que ao término do tratamento deverei retornar para consultas de proservação (acompanhamento) de acordo com os critérios estabelecidos pelo profissional, visando resguardar e manter o tratamento realizado, sendo certo que não é possível garantir o tempo de durabilidade dos procedimentos odontológicos, pois referida avaliação deverá observar as condições de minha saúde e eventuais alterações bucais.

INFORMAÇÕES GERAIS

12. É de meu conhecimento de que devo informar ao profissional qualquer alteração em decorrência do tratamento realizado, insatisfações ou dúvidas sobre o tratamento em execução; mantendo meus dados cadastrais sempre atualizados e informando eventuais mudanças de endereço, telefone, etc.;

13. Estou ciente de que a Odontologia não é uma ciência exata e que os resultados esperados a partir do diagnóstico poderão não se concretizar em face da resposta biológica do meu organismo e de minha colaboração, assim como da própria limitação da Ciência, sendo certo que o profissional se compromete a utilizar as técnicas e os materiais adequados à execução do plano de tratamento proposto e aprovado, assumindo responsabilidade pelos serviços prestados, resguardando a minha privacidade e o necessário sigilo profissional, além de zelar por minha saúde e dignidade;

14. Declaro que estou ciente de que o tratamento endodôntico envolve somente o tratamento do sistema de canais do elemento dentário, de modo que a restauração ou instalação de prótese trata-se de procedimento complementar indispensável para viabilizar o total vedamento do dente, minimizando riscos de microinfiltrações e perda do tratamento realizado.

15. O profissional não se eximirá de avaliar eventual dano ou prejuízo sofrido e alegado, reparando-o, quando o caso, dentro do limite de sua responsabilidade;

16. Abaixo manifesto se autorizo a utilização da minha documentação e caso clínico (incluindo relato de caso, fotos pré e pós-procedimento, e exames radiográficos) para

uso em publicações científicas, com exibição das mesmas com finalidade didático-acadêmica, inclusive em redes sociais - mas sem identificação do paciente – conforme previsto no Código de Ética Odontológica e em acordo com a Res.196/2019 do CFO:

(X) Sim ( ) Não

Por último, afirmo que tive a oportunidade de esclarecer todas as dúvidas e compreender todas as informações constantes neste documento antes de sua assinatura. Apesar de estar plenamente satisfeito(a) com as informações recebidas, reservo-me o direito de apresentar novas dúvidas que surgirem durante o tratamento ao profissional.

Recife, 05 de março de 2023.

Jéssica Thais Lima da Silva
Assinatura do (a) Paciente ou responsável legal

11.204
Cirurgião-Dentista | CRO-PE