Faculdade Sete Lagoas – FACSETE

Daniela Fernanda Bueno Alves de Moura

REMODELAMENTO LABIAL COM USO DE ÁCIDO HIALURÕNICO

São Paulo

2020

Daniela Fernanda Bueno Alves de Moura

REMODELAMENTO LABIAL COM USO DE ÁCIDO HIALURÔNCO

Monografia apresentada ao programa de pós graduação em Odontologia da faculdade Sete Lagoas – FACSETE, como requisito parcial para obtenção do título de especialista em Harmonização Orofacial.
Orientador : Prof.Felipe Volkart

São Paulo
2020
Faculdade Sete Lagoas -FACSETE

Monografia intitulada ‘Remodelamento labial com uso de Ácido Hialurônico de autoria da aluna Daniela Fernanda Bueno Alves de Moura.

Aprovada em____/_____/____ pela banca constituída dos seguintes professores:

Prof.Mestre Claudio Chedid

Prof. Esp. Felipe B. Volkart (orientador)

Prof. Mestre Renato Vaz de Almeida

São Paulo, 18 de dezembro de 2020.

Faculdade Sete Lagoas – FACSETE
Rua Ítalo Pontelo 50 – 357000-170 Set Lagoas, MG (31)37733268
www.facsete.edu.

DEDICATÓRIA

Na longa jornada da vida, muitos mestres encontramos, alguns seguimos, outros abandonamos, dentre todos, um deles é o que mais amamos ‘’nosso pai’, por isso dedico esse trabalho ao mestre que sempre seguirei lado a lado por toda minha vida, obrigada Prof. Ms. Marco Moura por todo carinho e dedicação a minha criação e aprendizado.

AGRADECIMENTO

Quero agradecer à o meu orientador, Dr. Felipe Volkart, pelas críticas construtivas e reflexões, contribuindo para o meu crescimento de aprendizado, eternamente grato pelo apoio.

Agradeço a colaboração do Prof Marco Antônio Rosa, da ClÍnica Chedid , e do Dr. Claudio Chedid pela simpatia, apoio e disponibilidade de todos para a realização deste trabalho.

Agradeço aos meus colegas de turma, em especial ao meus amigos Renato Burger e Helio Oriani pela paciência, compreensão e disponibilidade durante toda confecção deste trabalho.

RESUMO

Mesmo a Orofacial sendo uma especialidade nova dentro da odontologia, a harmonização facial a muito vem contribuindo para um equilíbrio estético da face. Dentro deste equilíbrio harmônico um dos fatores está na perfeita integração dos lábios a face, onde um fenótipo desfavorável ou fatores intrínsecos e extrínsecos do envelhecimento podem alterar esta harmonia. Uma das técnicas disponíveis para estabelecer uma estética facial é o aumento de volume através da aplicação do Ácido Hialurônico (AH), sendo um poderoso retentor de água e eficiente em devolver ou delinear volume quando injetado, devolvendo a relação tridimensional com o restante da face, sendo um procedimento seguro, devido a sua reversibilidade e com poucos efeitos colaterais. O Ácido Hialurônico pode ser injetado através de micro cânulas que devido a sua ponta romba, apresenta melhores resultados e efeitos adversos, ou, com o método convencional por agulhas.

Palavras-chaves: Ácido Hialurônico; Preenchedor labial; Harmonização Orofacial.

ABSTRACT

Even though Oralfacial is a new specialty within dentistry, harmonization facial has been contributing to an esthetic balance of the face.In this context, harmonic balance is one of the factors in the perfect integration of lips to face, where an unfavorable phenotype or intrinsic factors and extrinsic factors of aging can alter this harmony. One of the techniques available to establish a facial aesthetic is the increase in volume through the application of hyaluronic acid, being a powerful water retainer and efficient in returning or delineating volume when injected, returning the three-dimensional relationship with the rest of the face, being a safe procedure, due to its reversibility and with few side effects. Hyaluronic Acid can be injected through micro cannulas which, due to its blunt tip, presentes better results and adverse effects, or, with the conventional method by needles.

Keywords: Hyaluronic acid; Lip filler; Harmonization Orofacial.

SUMÁRIO

1 INTRODUÇÃO 11

2 PROPOSIÇÃO 13

3 REVISÃO DA LITERATURA.....14

3.**1** ÁCIDO HIALURÔNICO 14

3.**2** ESTRUTURAS LABIAIS 16

3.**3** PREENCHIMENTO COM ÁCIDO HIALURÔNICO 19

3.**4** COMPLICAÇÕES 31

4 DISCUSSÃO.....33

5 CONCLUSÃO.....36

REFERÊNCIAS.....37

LISTA DE ILUSTRAÇÕES

FIGURA 1- Músculos dos lábios.....17

FIGURA 2- Principais artérias da porção central da face.....18

FIGURA 3- Possíveis origens e trajetórias da ALI, tipo A: próxima ao ângulo , da margem inferior da mandíbula; tipo B: próxima do ângulo oral; tipo C: a partir da ALS.....19

FIGURA 4- Lábios antes e após marcação, em pontos verde, para a introdução da microcânula 30GX25mm.....21

FIGURA 5 - Microcânula 30Gx25mm, demonstração da técnica para melhorar o contorno labial , introdução da microcânula em pertuito feito por agulha 26G ½ e retroinjeta –se linearmente o produto do ápice do cupido até a lateral do lábio, nota-se no ápice do arco do cupido a ponta da microcânula.....21

FIGURA 6 - Na foto superior, realização da técnica no lábio inferior para melhora da comissura e dos contornos labiais laterais, pelo mesmo orifício de entrada, na foto inferior ,realização da técnica para melhora do contorno labial.....22

FIGURA 7- Planejamento e marcação das áreas a serem preenchidas.....24

FIGURA 8- Retroinjeção controlada , constante e pinçamento da área a fim de estruturar o ac hialurônico, inserindo a agulha no ponto mais alto do arco do cupido em direção a comissária labial , retroinjetando o produto.....24

FIGURA 9- Procedimento já realizado do lado esquerdo e correta profundidade.....25

FIGURA 10- Contorno superior planejado, realizado em ambos os lados a inserção da agulha no lado direito.....25

FIGURA 11- realizado próximo a comissura labial, microcânula inserida a no máximo 3 mm de profundidade, paralela a junção seca/molhada.....26

FIGURA 12- Retroinjeção do material com breve parada na região centra para que uma maior quantidade seja depositada nesta área.....26

FIGURA 13- Agulha deve ser inserida ao longo da linha média, perpendicular ao limite seco/ molhado do lábio superior.....29

FIGURA 14- O material preenchedor deve ser depositado na região correspondente ao círculo azul em bôlos e retroinjetado mais superficialmente conforme mostra a seta.....29

FIGURA 15- Agulha é inserida em diagonal, na direção da linha média retroinjetando o material de forma a permitir maior acúmulo na região central da área preenchida (o material deve ser inserido na porção seca).....28

FIGURA 16- Penetração da agulha em torno de 2 a 3mm. Retroinjeção sendo realizada na área seca do vermelhidão do lábio inferior esquerdo. Notar o volume obtido no lado direito delimitado pela marcação branca, com maior concentração de material na região central.....28

FIGURA 17- Aspecto final imediato mostrando que é possível realizar o procedimento com certo controle de edema, hematoma e equimose.....29

FIGURA 18- Orifício de entrada da cânula realizado com uma agulha 27g a 2mm da comissura labial.....30

FIGURA 19 -Finalização da retroinjeção realizada pela técnica de cânula para contorno labial.....30

FIGURA 20- Retroinjeção do contorno labial superior vista bilateral.....31

QUADRO 1- Diferentes densidades, diferentes aplicações.....23

1 INTRODUÇÃO

O aumento da expectativa de vida, juntamente com os reais efeitos do envelhecimento cutâneo e o atual desejo de apresentar uma aparência jovial que acompanhe a condição física cada vez melhor, demonstrada pelos indivíduos em fase de envelhecimento, contribuem para que as pessoas procurem procedimentos estéticos não cirúrgicos, para melhor aparência, rejuvenescimento e harmonização da face.

O envelhecimento facial pode ser dividido em intrínseco e extrínseco, sendo o intrínseco inerente a idade e ocorre mais gradualmente e com suavidade, é com o extrínseco que devemos a maior preocupação, inerente a ação de agentes externos como radiação ultravioleta; meio ambiente e até pelo stress, sendo sua consequência mais agressiva.

A degeneração dos tecidos ocorre, principalmente, em regiões que estão mais expostas, em contato mais direto com a luz solar, como por exemplo face, pescoço. Outro fator de envelhecimento está no excesso de mímica, ou seja, indivíduos que, por força de expressão facial, movimentam demais alguns grupos musculares da face, fazendo com que ocorra um desgaste antecipado das fibras elásticas, formando sulcos ao redor dos olhos e boca. A perda do contorno facial e labial, também ocorre pela distorção sofrida pela mandíbula, consequência da reabsorção óssea que ocorre em decorrência do processo de envelhecimento.

O interesse das áreas da saúde pela estética facial se relaciona diretamente com a autoestima e as relações interpessoais, fazendo com que o avanço tecnológico corra ao nosso favor para que os resultados sejam cada vez mais satisfatórios nos procedimentos para melhorar as relações simétricas faciais. Uma das áreas desta procura pela melhor estética e harmonização facial é a região dos lábios, com a possibilidade dos preenchimentos para melhora do volume e do contorno.

Neste desejo, o Ácido Hialurônico (AH), formado pelo ácido glucurônico e a N-acetilglicosamida, que já faz parte da constituição do organismo atuando no preenchimento dos espaços intracelulares. Ao devolver o AH nas camadas internas da pele se restabelece o equilíbrio hídrico, filtra-se e regula-se a distribuição de proteínas nos tecidos, melhorando a estrutura e elasticidade da pele. Sendo assim, o AH se tornou o preenchimento de preferência graças aos avanços tecnológicos de extrair e sintetizar o AH em forma de sal (hialuronato de sódio), sendo uma forma segura e eficaz nos resultados.

Devemos destacar que os lábios são unidades anatômicas de grande importância para a simetria facial, suas definições e dimensões fornecem conotações de juventude, sensualidade e beleza. Exigindo muitas vezes, intervenções para correções de fenótipos indesejados, extrapolando aos fatores extrínsecos e intrínsecos responsáveis pelo envelhecimento e com o passar dos anos com perda de volume e contorno.

Justificando o desenvolvimento de técnicas de aumento de volume labial com Ácido Hialurônico restabelecendo e corrigindo muitas vezes o contorno inexistente ou perdido, com sucesso e segurança.

2 PROPOSIÇÃO

A proposta deste trabalho é realizar um levantamento bibliográfico sobre Remodelamento labial com Ácido Hialurônico.

3. REVISÃO DA LITERATURA .

3.1 *ÁCIDO HIALURÔNICO*

Apesar de existir no organismo desde sempre, o AH se torna escasso ao longo dos anos, com o envelhecimento natural da pele ocorre uma diminuição da hidratação dérmica, fator que tem como consequência o desenvolvimento além de rugas, marcas de expressões, perda de volume e depressões na derme. A injeção de AH para preenchimentos é uma peça essencial no tratamento do rejuvenescimento cutâneo. Maio M, (2004).

O AH está presente nos fluidos corporais em quantidades variadas e ocorre em todos os tecidos dos vertebrados, sendo as maiores concentrações observadas em tecido conjuntivo frouxo e as menores concentrações no sangue. A pele possui o maior reservatório de Ácido Hialurônico do corpo com cerca de 50% do total. Este tem sido estudado como potente biomaterial na engenharia de tecidos, tendo em vista a sua biocompatibilidade, biodegradabilidade e participação em diversos processos biológicos que são pertinentes à morfogênese e regeneração tecidual. Os lábios, com o passar do tempo, estreitam-se, perdem o volume e o contorno, e, no entanto, com injeções de ácido hialurônico é possível restabelecer esses atributos. KIM SH *et al*., (2006).

Apresentando características hidrofílicas fator este favorável podendo obter resultados previsíveis e seguros, sabendo que o mesmo é um material temporário e reversível. Braz, (2009).

O AH vem sendo utilizada como uma opção de tratamento minimamente invasiva para estimular a produção de colágeno e atenuar leves desequilíbrios na mandíbula ou nos lábios, bem como para preencher determinadas áreas da face que estão direta ou indiretamente associadas ao funcionalismo e/ou à estética odontológica. Tamura, (2010).

O Ácido Hialurônico (AH) é um composto glicosaminoglicano, constituído de ácido glucorônico e pode ser encontrado na matriz extracelular da pele. Eles mantem vivas as fibras de colágeno que dão sustentação, hidratação e também elasticidade, conforme envelhecemos a produção do ácido ira diminuindo

gradativamente , a partir dos 25 anos ocorre a diminuição da produção do ácido hialurônico pelo corpo, na qual afeta diretamente a pele, ocasionando o aparecimento das rugas, da flacidez e a perda do viço. Calcagnotto, (2011).

As injeções de AH são aplicadas depois de uma anestesia local, o que torna o procedimento indolor, o que é outro diferencial da aplicação em âmbito odontológico. Eventualmente, podem ocorrer leves edemas e inchaços na pós-aplicação, que geralmente desaparecem em até 24 horas. Entretanto, na maioria dos casos, o paciente poderá retornar normalmente às suas atividades de rotina, bastando realizar compressas de água fria e se medicar com analgésicos e/ou anti-inflamatórios prescritos pelo cirurgião-dentista. Hoare, (2014).

O ácido hialurônico injetável tem excelente biocompatibilidade e boa integração tecidual, pois é similar ao encontrado na pele, e é estabilizado pelo processo de reticulação com o objetivo de aumentar a sua longevidade. Maio, (2015).

O uso do ácido hialurônico por parte dos cirurgiões-dentistas em tratamentos da cavidade bucal e da face foi autorizado em março de 2014 pelo Conselho Federal de Odontologia (CFO) mediante as Resoluções 145 e 146/14, nas quais fica explícita a sua liberação para uso em âmbito odontológico. Site do conselho federal de Odontologia.

O AH é o maior componente da matriz extracelular da derme humana, cujas modificações decorrentes do envelhecimento cutâneo diminuem a produção deste polímero natural na pele, contribuindo para a formação de rugas e diminuição da elasticidade. Para fins estéticos, desfruta da sua capacidade de reter água e umidade natural da pele, o que confere uma hidratação mais natural e mantém o colágeno. Habre *et al.*, (2016).

A injeção de preenchedores dérmicos é um dos procedimentos mais comumente realizados na prática de dermatologia cosmética, segundo dados publicados pela Sociedade Americana de Cirurgiões Plásticos (ASPS) em 2014, as injeções de preenchimento de tecidos moles aumentaram em 253% desde o ano 2000, com um aumento de 3% em relação ao ano de 2013 (2,3 milhões), sendo que as aplicações de AH constituíram 78,3% de todos os preenchedores

dérmicos injetáveis, com um aumento de 7,5% em relação ao ano anterior. Abduljabbar e Basendwh., (2016).

A injeção de ácido hialurônico está entre os procedimentos cosméticos mais populares para rejuvenescimento e tem perfis de segurança no geral com baixas incidências de eventos adversos, por este motivo o uso de procedimentos cosméticos minimamente invasivos está crescendo rapidamente na América Latina e ao redor do mundo. Almeida *et al*., (2017).

3.2 *ESTRUTURAS LABIAIS*

O lábio superior compreende o vermelhão e a zona onde se encontra a base do nariz e os sulcos nasogenianos. O lábio inferior se forma também pelo vermelhão e zona da pele limitada pela continuação dos sulcos nasogenianos; e inferior, pelo começo do mento ou queixo, no sulco mento labial. Netter F.H., (2000).

O músculo labial mais importante é o orbicular dos lábios (1). Este fecha o esfíncter oral e proporciona competência labial, essencial para uma correta respiração nasal. Os músculos levantadores do lábio superior são o levantador do lábio superior (3), o zigomático maior (6) e o zigomático menor (4). Ainda há o triangular (9), o risório (7) e o bucinador (8). No lábio inferior, o levantamento e protusão da parte central são produzidos pelos músculos mentonianos (11), e o abaixamento é produzido pelo músculo quadrado-mandibular (10) que nasce no borde inferior da mandíbula. Gladstone HB, Peggy W, Carruthers J. (2005).

FIGURA 1- músculos do lábio.

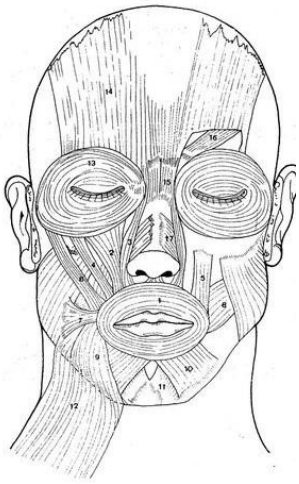

Pacientes com lábios finos são atraídos pelos padrões de beleza e jovialidade e procuram pelo procedimento de preenchimento lábial com Ácido Hialurônico para restabelecer a harmonia facial. Rohrich, Ghavami, Crosby, (2007).

Mediante as estruturas labiais, conforme mostra a Figura 3, sobre a principais artérias, disposição da artéria labial e outros, a alternativa ideal é a atuação responsável e comprometida do cirurgião-dentista frente ao conhecimento, o diagnóstico e no planejamento para otimizar os resultados estéticos dos pacientes e diminuir, ao máximo, possíveis efeitos indesejáveis de procedimentos estéticos labiais. Bartus CL, Sattler G, Hanke CW., (2011).

Com o envelhecimento, agravado pelos efeitos gravitacionais, observa-se na região dos lábios o aumento da distância entre a base nasal e a linha da transição cutâneo-mucosa, a diminuição da espessura, o apagamento da região do filtro, a inversão do vermelhão dos lábios e o surgimento de rugas peri orais. Diante disso, existem inúmeras técnicas que podem ser utilizadas para a sua melhoria, incluindo a aplicação de AH. Paixão MP, Montedonio J, Queiroz Filho W, Pouza CET, Almeida AEF., (2011).

Os lábios são unidades anatômicas de grande importância estética para a face. Sua definição e dimensões fornecem conotações de juventude, sensualidade e beleza. Tal como a pele, estão sujeitos aos fatores extrínsecos e intrínsecos responsáveis pelo envelhecimento. Os lábios, com o passar dos anos, estreitam-se, perdem o volume e o contorno. Philipp-Dormston WG, Hilton S, Nathan M, (2014).

A máxima atenção dos cirurgiões-dentistas anteriormente ao preenchimento dos lábios com AH deve estar voltada tanto para o conhecimento anatômico dos lábios quanto para seu perfil e estruturas. Entre as recomendações para a utilização do AH, está a que descreve que deve ser utilizado microcânulas de menor calibre para evitar compressão em vasos e artérias (figura1 e 2), fazer uma sub-incisão ou pré-tunelamento usando agulha de 18G; Injetando apenas pequenos volumes por vez, diminuindo assim o tamanho do êmbolo, pois, caso ocorra algum dano, ele será mais provavelmente sub-clínico. A injeção nos lábios em profundidade superior a 3mm logo abaixo do vermelhão para criar o “arco do cupido” com microcânulas de 30G ou agulha de 27G. Paixão (2015)

FIGURA 2-Principais artérias da porção central da face

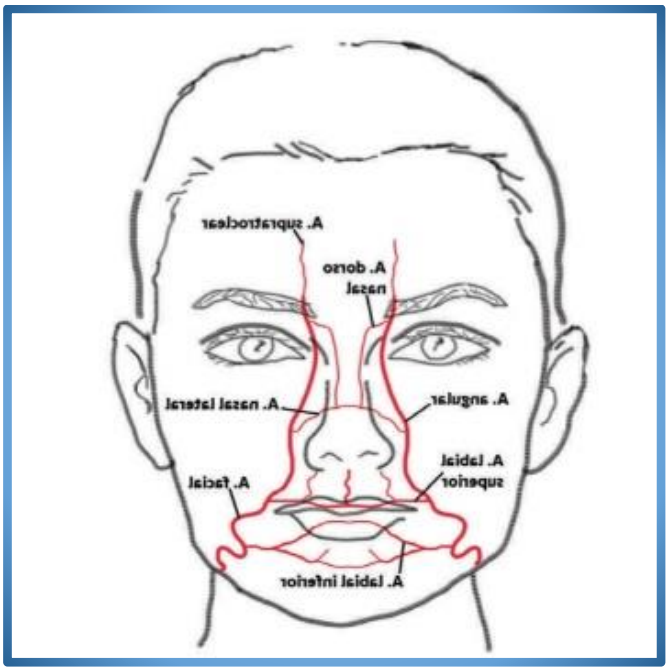

Fonte: Paixão 2015.

FIGURA 3-Possíveis origens e trajetórias da ALI , tipo A: próxima ao ângulo , da margem inferior da mandíbula; tipo B: próxima do ângulo oral; tipo C: a partir da ALS.

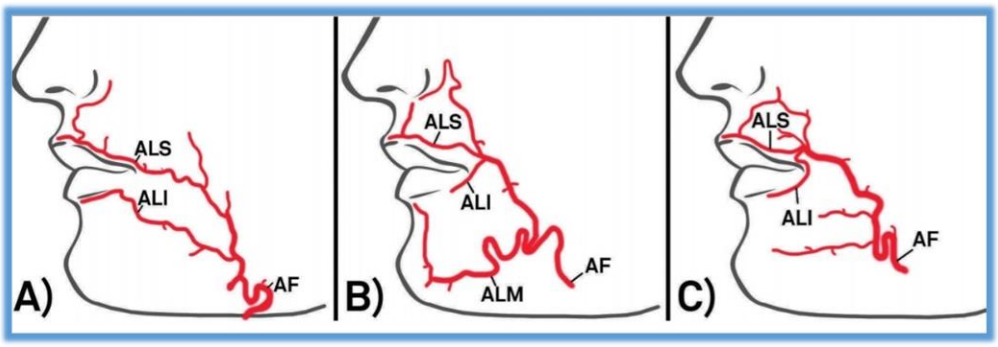

Fonte: Paixão 2015.

3.3 *PREENCHIMENTO COM ÁCIDO HIALURONICO*

De maneira geral, preenchedores devem ser evitados em caso de infecção ativa em área próxima (intraoral, envolvendo mucosas, dental ou mesmo sinusite), processo inflamatório adjacente, imunossupressão, alergia aos componentes do preenchedores, gravidez e amamentação. No caso de foco de infecção adjacente ativo, o procedimento deve ser adiado e a infecção tratada antes de qualquer injeção. Se o paciente está sob tratamento odontológico, recomenda-se adiar o procedimento, pois tal tratamento pode causar bacteremia transitória, a qual, já comprovadamente, possui impacto sistêmico e pode causar doenças, bem como, teoricamente, provocar a colonização do preenchimento e a formação de biofilme de bactérias. Parada MOB, Buratini LB, Arruda L *et al*. (2010).

Com o propósito de avaliar a eficácia e a segurança do ácido hialurônico para a correção de rugas e aumento de volume , foram realizados estudos em 87 mulheres entre 39 e 49 anos , destas, 58 foram submetidas a injeções de 1ml para cada lado dos sulcos nasolabiais , e 29 receberam aplicações de 1ml para o contorno labial superior e inferior, a técnica utilizada foi de injeção linear retrograda com agulha de calibre 27 G em região de derme média. A avaliação da eficácia foi realizada através de analise clínica, fotografias e opinião das pacientes , a segurança foi avaliada pela observação dos efeitos adversos. Foram observados 86% de melhora em região de suco nasolabial e 89% no contorno dos lábios, a reação inflamatória leve a moderada ocorreram em 15% e 9% , os bons resultados se mantiveram em 76% e 57% no sulcos nasolabiais

e em 72% e 45% nos lábios, após três e seis meses , respectivamente . Talarico *et al., (2010).*

Protuberâncias podem ser causadas por excesso de AH, injeção superficial de produto ou migração devido a movimento muscular nos lábios. As opções de tratamento compreendem, no caso de AH, a remoção por injeção de hialuronidase. É importante notar que essa capacidade de reversão do AH é única. Hialuronidase anteriormente diluída e lidocaína podem ser utilizadas para dissolver a protuberância. Importante o paciente ler e assinar um termo de consentimento informado, e os dados de protocolo devem ser bem documentados.. Monteiro EO. (2011).

Mukamal e Bras (2011), descreveram técnica de preenchimento labial com ácido hialurônico utilizando apenas um pertuito para a introdução da microcânula entre a pele e o vermelhão labial , diminuindo o número de pertuitos em comparação com as técnicas convencionais(figura). No lábio superior a cânula 30G x25mm deve ser introduzida da comissura labial em direção ao arco do cupido do lado tratado, a seguir procede-se a retroinjeção fig 4 e 5 , para obter volume a micrôcanula de ser orientada para a mucosa oral e a injeção feita com técnica em bollus . No lábio inferior realiza-se orifício de entrada a 10mm de cada comissura labial com agulha 26G e procede-se com a técnica de retroinjeção com micrôcanula como no lábio superior fig 6 . Utilizando o mesmo pertuito no canto do lábio também é possível tratar as rugas periorais. Foram observados menos edemas e sangramentos , devido a flexibilidade da cânula diminuir as chances de lesões em vasos e nervos , reduzindo os riscos no procedimento.

FIGURA 4- - Lábios antes e após marcação, em pontos verde, para a introdução da microcânula 30Gx25mm.



Fonte: Mukamal e Bras 2011

FIGURA 5- Microcânula 30Gx25mm, demonstração da técnica para melhorar o contorno labial , introdução da microcânula em pertuito feito por agulha 26G ½ e retroinjeta –se linearmente o produto do ápice do cupido até a lateral do lábio, nota-se no ápice do arco do cupido a ponta da microcânula.



Fonte: Mukamal e Bras 2011

FIGURA 6 - Na foto superior, realização da técnica no lábio inferior para melhora da comissura e dos contornos labiais laterais, pelo mesmo orifício de entrada , na foto inferior ,realização da técnica para melhora do contorno labial.



Fonte: Mukamal e Bras 2011

Para a projeção e aumento do volume realizar injeção em profundidade superior a 3 mm logo abaixo do vermelhão; a borda do vermelhão para criar o “arco do cupido” com agulha de 27G; injeção feita mais profundamente usando micro-cânula de 27G, inserida longitudinalmente no meio do lábio; compressão da ALS cerca de 1 cm acima da comissura oral, no ponto em que ela passa perto do ângulo oral; injeção na borda do lábio inferior é mais segura; a trajetória da ALI é fora do vermelhão do lábio inferior, próxima ao rebordo alveolar. Tansatit T, Apinuntrum P, Phetudom T., (2014).

Quanto ao aspecto natural, é importante alinhar o resultado desejado juntamente em interação entre profissional e paciente. É de fundamental importância que o paciente organize as expectativas do tratamento com os resultados que vão ser conquistados. Assim, a prioridade do cirurgião-dentista sempre é garantir uma aparência natural, que mantenha as características individuais de cada paciente. Lee SK, Kim HS., (2014).

A injeção de AH para preenchimentos é uma peça essencial no tratamento do rejuvenescimento cutâneo. Nas 48 horas pós-procedimento, é preciso evitar bater os lábios, tomando cuidado com copos e garfos. A região pode ficar inchada e ressecada, mas isso passa em questão de dias, e o resultado final pode ser visto entre cinco e sete dias. O período de reabsorção do AH pelo organismo costuma demorar de seis a 18 meses, dependendo do organismo do paciente e da quantidade da substância. Alessandrini A, Fino P, Giordan N, Amorosi V, Scuderi N.,(2015).

Mediante isso, para o rejuvenescimento, o preenchedor dérmico a base de AH tem sido um dos mais utilizados. A avaliação correta dos músculos faciais/labiais comprometidos no envelhecimento colabora para resultados instantâneos e satisfatórios. Almeida ART, Saliba AFN.,(2015).

O ácido hialurônico ajuda na prevenção do envelhecimento facial, pois possui propriedades antioxidantes, da volume, promove hidratação, elasticidade a pele e suaviza as linhas de expressão, possui diferentes aplicações levando em consideração sua densidade. Capobianco, (2016).

Quadro 1. Diferentes densidades, diferentes aplicações:
▪ Apresentações sem cross linking: para hidratação da derme.
▪ Apresentações com baixa viscosidade com cross-linking (aplicação intradérmica superficial): rugas finas superficiais.
▪ Apresentações com moderada viscosidade (aplicação intradérmica): rugas médias e sulcos.
▪ Apresentações com moderada para alta viscosidade (aplicação intradérmica): sulcos moderados.
▪ Apresentações com alta viscosidade (aplicação subdérmica ou supraperiostal): rugas e sulco profundos, aumento de volume.

Fonte: Copabianco 2016

Antes da indicação e planejamento da técnica de escultura labial com microcânula e agulha, alguns pontos devem ser levados em consideração antes da indicação e planejamento da técnica de escultura labial com microcânula e agulha, são estas:

- Expectativa do paciente;
- Histórico médico;

- Avaliação dentária;
- Facial registro fotográfico;
- Escolha do calibre microcânula (25g) e agulha (30g, 27g e 22g);
- Escolha do material preenchedor (marca comercial do AH a ser utilizado);
- Realização do labiograma e técnica a ser realizada, descrita nas figuras 7,8,9,10,11,12,13,14,15,16,17. Tedesco, Lavinia Ribeiro *et al.,* (2019),

FIGURA 7-Planejamento e marcação das áreas a serem preenchidas.

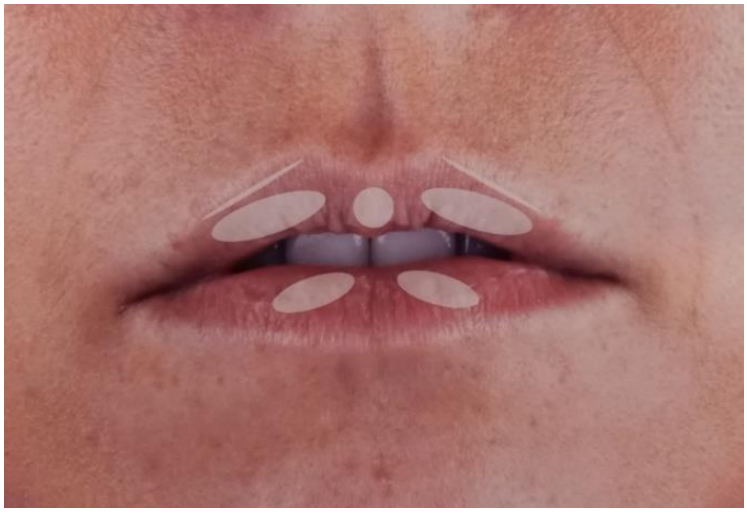

Fonte: Livro Harmonização facial: a outra fase da odontologia. Andrea Tedesco

FIGURA 8-Retroinjeção controlada a fim de estruturar o AH, inserindo a agulha no ponto mais alto do arco do cupido em direção a comissária labial.



Fonte: Livro Harmonização facial: a outra fase da odontologia. Andrea Tedesco.

FIGURA 9 - Procedimento já realizado do lado esquerdo e correta profundidade da inserção da agulha no lado direito.



Fonte: Livro Harmonização facial: a outra fase da odontologia. Andrea Tedesco

FIGURA 10- Contorno superior planejado, realizado em ambos os lados.



Fonte: Livro Harmonização facial: a outra fase da odontologia. Andrea Tedesco.

FIGURA 11- realizado próximo a comissura labial, microcânula inserida a no máximo 3 mm de profundidade, paralela a junção seca/molhada.

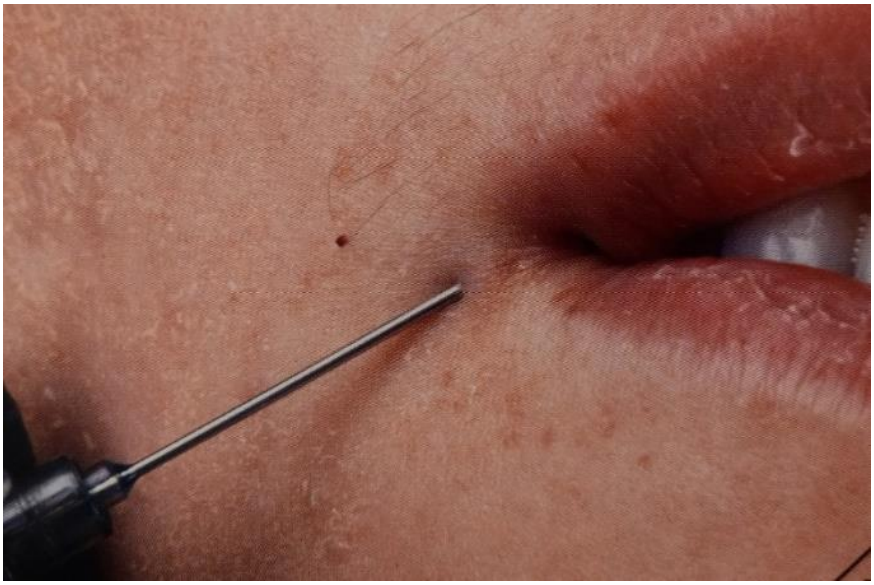

Fonte: Livro Harmonização facial: a outra fase da odontologia. Andrea Tedesco

FIGURA 12- Retroinjeção do material com breve parada na região centra para que uma maior quantidade seja depositada nesta área.



Fonte: Livro Harmonização facial: a outra fase da odontologia. Andrea Tedesco

FIGURA 13-Agulha deve ser inserida ao longo da linha média, perpendicularmente ao limite seco/ molhado do lábio superior.



Fonte: Livro Harmonização facial: a outra fase da odontologia. Andrea Tedesco

FIGURA 14-O material preenchedor deve ser depositado na região correspondente ao círculo azul em bôlos e retroinjetado mais superficialmente conforme mostra a seta.

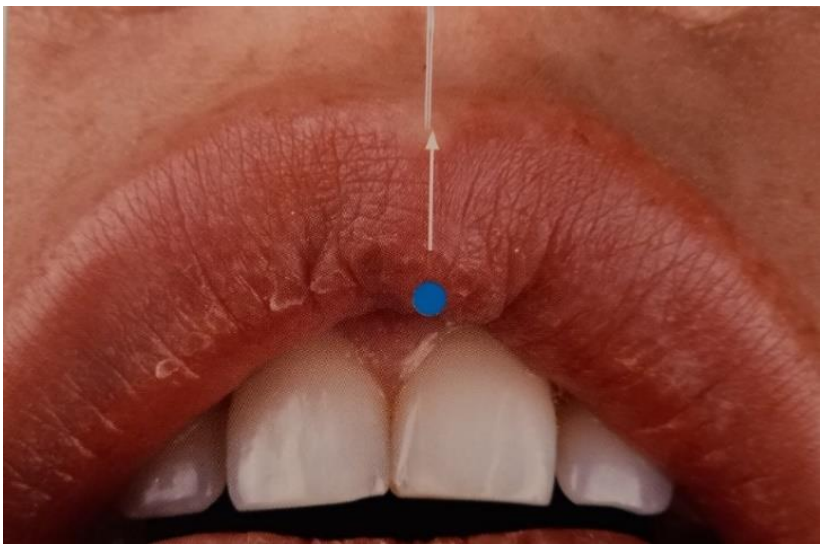

Fonte: Livro Harmonização facial: a outra fase da odontologia. Andrea Tedesco

FIGURA 15-Agulha é inserida em diagonal, na direção da linha média retroinjetando o material de forma a permitir maior acúmulo na região central da área preenchida (o material deve ser inserido na porção seca).

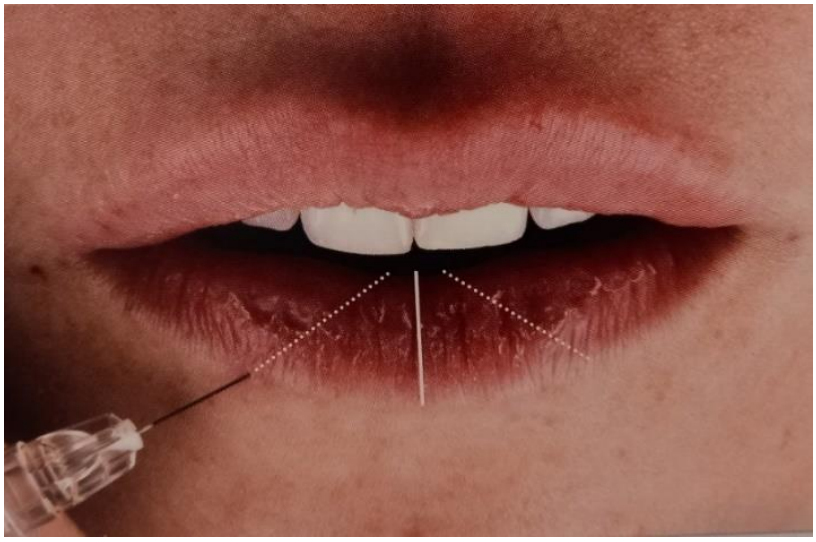

Fonte: Livro Harmonização facial: a outra fase da odontologia. Andrea Tedesco

FIGURA 16 -Penetração da agulha em torno de 2 a 3mm.
Retroinjeção sendo realizada na área seca do vermelhidão do lábio inferior esquerdo. Notar o volume obtido no lado direito delimitado pela marcação branca, com maior concentração de material na região central.



Fonte: Livro Harmonização facial: a outra fase da odontologia. Andrea Tedesco

FIGURA 17 -Aspecto final imediato mostrando que é possível realizar o procedimento com certo controle de edema, hematoma e equimose.



Fonte: Livro Harmonização facial: a outra fase da odontologia. Andrea Tedesco

Microcânulas diferem das agulhas por apresentarem ponta arredondada e não serem capazes de perfurar tecidos e vasos, devem apresentar memória elástica para que não sofram grandes deformidades ao atravessarem os tecidos, seu comprimento pode variar conforme a necessidade da área a ser trabalhada e o diâmetro deve ser identificado em Gauges, além de segurança, as microcânulas oferecem menos edemas e causam menos incidência de dor. Tedesco *et al*.,(2019).

O diagnóstico e o planejamento são indispensáveis para a excelência do tratamento, a correção deve ser focada na acentuação das curvas naturais do lábio com a confecção de um labiograma individual, utilizando microcânula de calibre 30g com 25mm de comprimento entre a pele e o vermelhidão labial para correção de contorno, aplicando o AH em retroinjeção linear começando pelo ápice do arco do cupido em direção a região lateral do lábio. Para correção de volume, os autores utilizam o mesmo orifício de entrada a 25mm de distância do ápice do arco do cupido orientando a cânula em direção a mucosa oral injetando em bôlus. No lábio inferior realiza-se um orifício de entrada da microcânula a

10mm de cada comissura labial e executam-se passos iguais ao lábio superior. Antônio Celorita e Eder Rodriguez, (2019).

Eloá Luvizuto, Nadia Lunardi *et al.*,(2019) preconizam a utilização de microcânula 27G 40mm para realizar o contorno em lábio superior e inferior, inserindo a microcânula a 2mm das comissuras labiais. Em lábio superior a microcânula deve ser introduzida próximo ao arco do cupido retroinjetando o AH aproximadamente 0,2ml por lábio, repetindo o procedimento no lábio inferior, introduzindo a microcânula até a linha média retroinjetando o AH, realizando o mesmo procedimento do lado oposto.

FIGURA 18-Orifício de entrada da cânula realizado com uma agulha 27g a 2mm.



Fonte: Eloá Luvizuto, Nadia Lunardi 2019

FIGURA 19 -Finalização da retroinjeção realizada pela técnica de cânula.



Fonte: Eloá Luvizuto, Nadia Lunardi 2019

FIGURA 20 -Retroinjeção do contorno labial superior vista bilateral.



Fonte: Eloá Luvizuto, Nadia Lunardi 2019

3.4 *COMPLICAÇÕES*

A necrose é complicação rara, ocasionada por compressão local (supercorreção ou intensa inflamação) ou injeção intra-arterial acidental com embolização vascular. O paciente relata dor imediata após aplicação, e algumas horas depois a pele torna-se pálida (pela isquemia), posteriormente tranforma-se em coloração cinza-azulada, evolui em dois ou três dias para ulceração e necrose local. Crocco*, et al.,* (2012).

A injeção superficial do material de preenchimento pode levar ao efeito Tyndal, que ocorre quando o preenchedor foi aplicado muito superficialmente e, com transparência da pele fina, verifica-se tom azulado na pele suprajacente. O resultado é inestético, podendo ser evidente mesmo sem palpação. Neri, (2013).

A oclusão vascular é a complicação mais preocupante em relação às injeções AH e resulta da injeção intravascular direta ou da compressão dos vasos pelo preenchedor injetado. Pode resultar em necrose da pele se for localizada, ou com oclusão distante, causar cegueira ou eventos isquêmicos cerebrais. Abduljabbar e Basendwh,(2016).

Uma sobre correção de AH pode ocorrer ocasionalmente, e deve ser feita massagem local e avaliar o paciente em intervalos de 7 a 15 dias, e se for necessário usar hialuronidase. Almeida*, et al.,(*2017).

4.DISCUSSÃO

Segundo Kim SH, *et al.* (2006) e Calcagnotto (2011), o Ácido Hialurônico (AH) é encontrado naturalmente na pele e é o responsável pela formação e manutenção das fibras colágenas, que sustentam e fornecem o viço da pele.

Para Maio M (2004) e Habre, *et al.* (2011), a diminuição da produção e quantidade do AH, que é um polímero natural da pele, tem como consequência o envelhecimento, causando rugas e vincos, assim como acentuar as linhas de expressão com perda de volume, depressões e diminuição da elasticidade natural. Também segundo Ferreira e Capobianco (2016), o ácido hialurônico ajuda na prevenção do envelhecimento facial, pois possui propriedades antioxidantes

Baseado em Braz (2009), foi a partir de 1970 que se iniciaram os estudos com o AH para preenchimento facial, pois tendo características hidrofílicas, se mostrou um material favorável podendo obter resultados previsíveis e seguro, sabendo que o mesmo é o material temporário e reversível. Concordando com estas afirmações, estão Calcagnotto, (2011) e Maio, (2015), onde afirmam que o Ácido Hialurônico injetável tem excelente biocompatibilidade e boa integração tecidual, pois é similar ao encontrado na pele, o que vai de encontro com os trabalhos de Abduljabbar e Basendwh (2016) que descrevem sendo a injeção de AH como preenchedor dérmico um dos procedimentos mais comumente realizados na prática de dermatologia cosmética e tem perfis de segurança no geral com baixas incidências de eventos adversos Almeida *et al*. (2017).

Os autores Philipp-Dormston WG, Hilton S, Nathan M.(2014), destacam que os lábios são unidades anatômicas de grande importância estética para a face. Sua definição e dimensões fornecem conotações de juventude, sensualidade e beleza, a qual concordam Rohrich; Ghavami; Crosby, (2007), que afirmaram que Pacientes com lábios finos são atraídos pelos padrões de beleza e jovialidade e procuram pelo procedimento de preenchimento lábial. Montedonio J, Queiroz Filho W, Pouza CET, Almeida AEF. (2011) demostraram que dentro das inúmeras técnicas que podem ser utilizadas para a sua melhoria, se inclui a aplicação de AH. Que segundo Paixão (2015), o conhecimento

anatômico e estrutural da região dos lábios se faz de suma importância, ao qual estão concordando Bartus CL, Sattler G, Hanke CW. (2011), que descreve que a atuação responsável e comprometida do cirurgião-dentista frente ao conhecimento, o diagnóstico e ao planejamento para otimizar os resultados estéticos dos pacientes e diminuir, ao máximo, possíveis efeitos indesejáveis de procedimentos estéticos labiais. Tendo os autores Gladstone HB, Peggy W, Carruthers J. (2005) descrevendo e pormenorizando todas as estruturas que fazem parte da anatomia labial. A avaliação correta dos músculos faciais/labiais comprometidos no envelhecimento colabora para resultados instantâneos e satisfatórios. Almeida ART, Saliba AFN. (2015) .

Tedesco (2019) *et all* , afirmam que as microcânulas diferem das agulhas por apresentarem ponta arredondada e não serem capazes de perfurar tecidos e vasos, além de segurança, as microcânulas oferecem menos edemas e causam menos incidência de dor. Mukamal e Bras (2011) também descrevem sua técnica com a utilização de micro cânulas, tendo a mesma opinião e resposta com menor inflamação e inchaço.

Eloá Luvizuto, Nadia Lunardi (2019) *et.all* , preconizam a utilização de microcânula 27G 40mm, concordando com Tansatit T, Apinuntrum P, Phetudom T.(2014) enquanto Antônio Celorita e Eder Rodriguez, (2019) se utilizam de microcânula de calibre 30g com 25mm assim como Mukamal e Bras (2011) e Paixão (2015).

Mukamal e Braz (2011) destacaram a importante capacidade de reversão do AH através da Hialuronidase, diluída com lidocaína. Indo de encontro as afirmações que o próprio Braz (2009), destacou, quanto a importância do AH ser temporário e reversível.

Talarico S, Hassun KM, Monteiro EO, Parada MOB, Buratini LB, Arruda L *et al*. (2010) todos estes autores concordaram que de maneira geral, preenchedores devem ser evitados em caso de infecção ativa em área próxima (intraoral, envolvendo mucosas, dental ou mesmo sinusite), processo inflamatório adjacente, imunossupressão, alergia aos componentes do preenchedores, gravidez e amamentação.

Lee SK, Kim HS (2014), destacaram que a prioridade do cirurgião-dentista sempre é garantir uma aparência natural, que mantenha as características individuais de cada paciente reforçado por Paixão (2015) onde a máxima atenção dos cirurgiões-dentistas anteriormente ao preenchimento dos lábios com AH deve estar voltada tanto para o conhecimento anatômico dos lábios quanto para seu perfil e estruturas, também enfatizado por Tedesco, Lavinia Ribeiro (2019) et all, onde o planejamento da técnica de escultura labial deve ser realizado com auxilio do labiograma e levado em conta fatores expectativa do paciente, histórico médico; avaliação tátil (da boca); avaliação dentária e facial assim com registro fotográfico;

Talarico *et al, (2010),* descreveu a técnica utilizada de injeção linear retrograda com agulha de calibre 27 G em região de derme média, técnica parecida foi demonstrada por Tansatit T, Apinuntrum P, Phetudom T.(2014), que para a projeção e aumento do volume realizou injeção em profundidade superior a 3 mm logo abaixo do vermelhão para criar o “arco do cupido” usando também uma agulha de 27G.

Dentro das complicações, a necrose por compressão local foi relatada por Crocco, et al., (2012) e também por Abduljabbar e Basendwh ,(2016), que foi mais além, relatando casos de cegueira ou eventos isquêmicos cerebrais.

5 – CONCLUSÃO:

O Ácido Hialurônico, por ser uma substancia natural na pele, é um produto seguro e eficaz para ser usado como preenchedor labial, sendo reabsorvível e reversível.

Para injeção do AH, a utilização de microcânulas se demostraram mais eficientes e com melhor resultado no pós operatório.

Quanto a técnica para o preenchimento, as variações não determinaram um melhor ou pior resultado, valendo-se assim a destreza e conhecimento do profissional.

REFERÊNCIAS :

ABDULJABBAR, M. H.; BASENDWH, M. A. Complications of hyaluronic acid fillers and their managements **- Journal of Dermatology & Dermatologic Surgery** 20 (2016) 100–106.

ALESSANDRINI A, FINO P, GIORDAN N, AMORISI V, SCUDERI N. Evaluation of a new hyaluronic acid dermal filler for volume restoration. **Journal of cosmetic and Laser Therapy.** 2015; 17(6):335-342.

ALMEIDA ART, SALIBA AFN. Hialuronidase na cos-miatria: o que devemos saber? **Surg Cosmet Dermatol**. 2015; 7(3):197-204.

ALMEIDA, A. D., et al. Diagnóstico e tratamento dos eventos adversos do ácido hialurônico: recomendações de consenso do painel de especialistas da América Latina - **Surg Cosmet Dermatol,** 2017;9(3):204-13.

BRAZ AV. Update no tratamento com ácido hialurônico. In: Kede MPV, Sabatovich O, editores. Dermatologia Estética. São Paulo: Ateneu; 2009. p. 646-61.

BARTUS CL, SATTLER G, HANKE CW. The tower technique: a novel technique for the injection of hyaluronic acid fillers**. J Drugs Dermatol**. 2011; 10:1277-80.

CALCAGNOTTO R, GARCIA AC. Uso de microcanulas em tratamentos de restauração do volume facial com ácido poli-L-lático. **Surg Cosmet Dermatol.** 2011;3(1):74-6. São Paulo.

CAPOBIANCO M. P.,FERREIRA R. N. Uso de ácido hialuronico na prevenção do envelhecimento facial. Descente da União das faculdades dos Grandes Lagos- **UNILAGE** 2016.

CROCCO, E. I.; ALVES, R. O.; ALESSI, C. Eventos adversos do ácido hialurônico injetável **- Surg Cosmet Dermatol,** 2012;4(3):259-63.

GLADSTONE HB, PEGGY W, CARRUTHERS J. Informações básicas no uso de preenchedores estéticos. In: Carruthers J, Carruthers A. Técnicas de

preenchimento. 2nd. ed. Rio de Janeiro**: Elsevier,** cap.1, p.01-10, 2005. HABRE S, W

ILLIAN, NASR M, HABRE M, Preenchimento de tecidos moles: nem tão minimamente invasivo. **Surg Cosmet Dermatol** 2016;8(2):182-3.

HOARE, T.; YEO, Y.; BELLAS, E.; BRUGGEMAN, J.P.; KHOANE, D.S. Prevention of Peritoneal Adhesions Using Polymeric Rheological Blends**. Acta Biomater,** v. 10, p. 1187– 93. 2014.

KIN SH et al. The effects of Musk Ton peroxisome proliferator-activated receptor [PPAR]-α activation, epidermal skin homeostasis and dermal hyaluronic acid synthesis**. Arch Dermatol** Res, 2006; 298(6):273-282.

LEE SK, KIM HS. Recent trend in the choice of fillers and injection techniques in Asia: a questionnaire study based on expert opinion. **J Drugs Dermatol.** 2014; 13(1):24-31..

MAIO M. Tratado de Medicina Estética. v. 1, São Paulo: Roca, 2004.

MONTEIRO EO. Tratamento de rejuvenescimento facial com ácido hialurônico não estabilizado de origem não animal aplicado na derme. Moreira Jr**. Editora. Rev Bras Med.** 2011; 68(6)198-200.

MAIO M. de. Desvendando os códigos para rejuvenescimento facial: uma abordagem passo a passo para uso de injetáveis – Editora Allergan -2015

NERI, S. R. N. G. Uso de hialuronidase em complicações causadas por ácido hialurônico para volumização da face: relato de caso **- Surg Cosmet Dermatol,** 2013;5(4):3646.

NETTER FH. Atlas de Anatomia Humana. 2ed. Porto Alegre**: Artmed**, 2000.

PAIXÃO MP, Montedonio J, Queiroz Filho W, Pouza CET, Almeida AEF. Lifting de lábio superior associado à dermabrasão mecânica. **Surg Cosmet Dermatol.** 2011; 3(3):249-53.

PAIXÃO MP. Conheço a anatomia labial? Implicações para o bom preenchimento. **Surgery Cosmetic Dermatology.** 2015; 7(1):10-16..

PARADA MB, CAZERTA C, AFONSO JPJM, NASCIMENTO DIS. Manejo das complicações dos preenchedores dérmicos. **Surg Cosmet Dermatol.** 2016; 8(4):342-51.

PHILIPP-DOMRMSTON WG, HILTON S, NATHAN M. A prospective, open-label, multicenter, observational, postmarket study of the use of a 15 mg/mL hyaluronic acid dermal filler in the lips. **J Cosmet Dermatol**. 2014; 13(2):125-34.

ROHRICH, R.J.;GHAVAMI, A.;CROSBY,M.A. The roles of hyaluronic acid fillers: scientific and thecnical considerations. **Plast Reconstr Surg.,** v. 120, suppl 6, p. 41S-54S, Nov. 2007.

TALARICO S, HASSUN KM, MONTEIRO EO, PARADA MOB, BURATINI LB, ARRUDA L et al**.** Avaliação da segurança e eficácia de novo preenchedor à base de ácido hia-lurônico no tratamento de silfos nasolabiais e contorno dos lábios**. Surg Cosmet Dermatol**. 2010; 2(2):83-86.

TAMURA BM. Anatomia da face aplicada aos preenchedores e à toxina botulínica - Parte I. **Surg Cosmet Dermatol.** 2010;2(3):195-204. São Paulo.

TANSATIT T, APINUNTRUM P, PHETUDOMT. A typical pattern of the labial arteries with implication for lip augmentation with injectable fillers**. Aesthetic Plast Surg**. 2014; 38(6):1083-9

TEDESCO, ANDREA. Harmonização Facial: a nova face da odontologia/Andrea Tedesco e colaboradores. Nova Odessa, SP**; Napoleão**, 2019. 270p a 235p ;23x31cmm .

TEDESCO, ANDREA. Harmonização Facial: a nova face da odontologia/Andrea Tedesco e colaboradores. Nova Odessa, SP; **Napoleão**, 2019. 320p a 340;23x31cm.

www. crosp.org.br