Deicy Yessenia Umeres Zamora

Implantes guiados e maxilares com carga imediata sem incisão e com provisórios impressos relato de caso

PORTO VELHO/RO

2025

Implantes guiados e maxilares com carga imediata sem incisão e com provisórios impressos relato de caso

Deicy Umeres Zamora [1]
Tarcio DShiva[2]

RESUMO

Este trabalho apresenta um caso clínico de reabilitação oral utilizando implantes guiados com carga imediata nos maxilares superiores, sem necessidade de incisão cirúrgica e utilizando provisórios impressos em 3D. A paciente, um homem de 65 anos, apresentava uma condição dentária terminal com perda óssea moderada na região ântero-superior. O planejamento digital preciso foi realizado com tomografia computadorizada de feixe cônico e tecnologia CAD/CAM para o desenho do guia cirúrgico. A colocação imediata do implante otimizou a estabilidade e a funcionalidade desde o primeiro dia, minimizando o trauma cirúrgico e acelerando a recuperação. Os resultados de seis meses mostraram osseointegração bem-sucedida e melhora significativa na estética e qualidade de vida do paciente. Este estudo destaca a importância da tecnologia digital na implantologia moderna e seu impacto na previsibilidade e sucesso do tratamento.

Palavras-chave: Implantes guiados, Carga imediata, Provisórios impressos, Reabilitação oral.

ABSTRACT

This paper presents a clinical case of oral rehabilitation using guided implants with immediate loading in the upper jaws, without the need for surgical incision and using 3D printed provisional implants. The patient, a 65-year-old man, presented a terminal dental condition with moderate bone loss in the upper anterior region. Accurate digital planning was performed with cone beam computed tomography and CAD/CAM technology for the design of the surgical guide. Immediate implant placement optimized stability and functionality from day one, minimizing surgical trauma and accelerating recovery. The six-month results showed successful osseointegration and significant improvement in the patient's aesthetics and quality of life. This study highlights the importance of digital technology in modern implantology and its impact on treatment predictability and success.

Keywords: Guided implants, Immediate loading, Printed provisionals, Oral rehabilitation.

[1]Especializando em Implantodontia pela Faculdade Sete Lagoas (FACSETE);
[2] Doutor em Implantodontia, Orientador.

INTRODUÇÃO

Na última década, os avanços tecnológicos redefiniram a medicina dentária, nomeadamente na área da reabilitação oral com recurso a implantes dentários. Esses procedimentos deixaram de ser intervenções cirúrgicas invasivas para se tornarem técnicas de alta precisão graças à introdução de fluxos digitais (Coutinho et al., 2002; Uribe et al., 2004). Esta abordagem transformou a experiência do paciente e estabeleceu novos padrões de qualidade nos resultados clínicos.

A utilização de implantes guiados com carga imediata sem necessidade de incisão cirúrgica convencional representa um marco na cirurgia oral. Esta técnica minimiza o trauma cirúrgico, acelera a recuperação e permite restaurações estéticas imediatas, aspectos fundamentais para a satisfação do paciente (Chrcanovic et al., 2017; García, 2023). Além disso, o desenvolvimento de provisórios impressos em 3D garante uma adaptação perfeita às necessidades funcionais e estéticas imediatas (García, 2023; Lazarin, 2024).

Segundo estudos recentes, a combinação de tecnologia digital e materiais biocompatíveis otimizou a osseointegração, reduzindo os tempos de tratamento e melhorando os resultados funcionais e estéticos (Collins, 2014; Uribe et al., 2004). Este artigo descreve o manejo clínico de um caso com implantes guiados, destacando a importância do planejamento preciso e do uso de ferramentas tecnológicas para alcançar resultados bem-sucedidos.

Descrição do caso clínico

O paciente T.J.S., 65 anos, compareceu ao ambulatório com queixas de “dentes tortos” e dificuldades de mastigação. Ao exame facial observou-se perfil reto e padrão mesocefálico com bom selamento labial. Foi detectada perda óssea moderada na região ântero-superior, fator determinante na escolha do tratamento.

Na avaliação inicial do caso clínico foi identificado um estado dentário terminal no maxilar superior, caracterizado por dentes remanescentes gravemente deteriorados, com cáries extensas e tecidos moles comprometidos. Esse diagnóstico indicou a necessidade de extrações dentárias e planejamento de reabilitação completa com prótese fixa sobre implantes. A Figura 1 mostra um caso de atrofia óssea parcial do maxilar superior com perda dentária prévia, com diminuição da densidade óssea na região posterior.



Figura 1 Foto inicial digitalizada (I-Tero)

Utilizando tomografia computadorizada de feixe cônico (TCFC), a densidade óssea foi avaliada, confirmando a viabilidade para colocação de implantes com orientação cirúrgica. reabilitar a mandíbula utilizando uma prótese fixa suportada por implantes. Da mesma forma, levar em consideração a posição e distribuição dos implantes reflete a necessidade de uma consideração cuidadosa da qualidade óssea, principalmente nas áreas posteriores, onde é necessário complementar com técnicas como enxertos ósseos ou uso de implantes curtos para evitar invasão do seio maxilar. Os dados obtidos foram integrados ao fluxo digital para garantir um planejamento preciso (Figura 2).

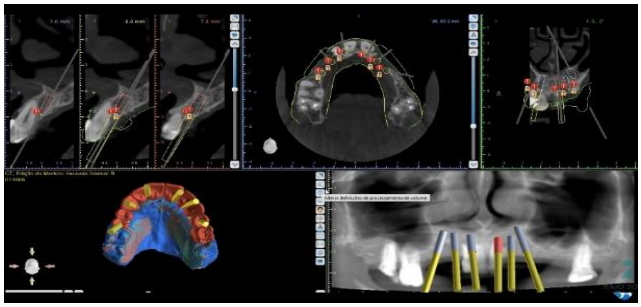

Figura 2 Planejamento de Software (Plano Céu Azul)

A Figura 3 mostra o guia cirúrgico desenhado digitalmente utilizando tecnologia CAD/CAM, sob tratamento com implante em mandíbula com perda óssea moderada a grave. Permite a colocação precisa dos implantes, garantindo a conservação de estruturas anatômicas críticas como o seio maxilar. Além disso, este guia otimiza a previsibilidade do procedimento e facilita a restauração imediata com uma prótese fixa previamente desenhada, melhorando a funcionalidade e a estética.



Figura 3 Guia cirúrgico desenhado digitalmente (Blue sky plan)

Plan de tratamento

Duas alternativas de tratamento foram propostas:

1. Correção ortocirúrgica: Inclui manejo cirúrgico invasivo de tecidos moles e duros

para corrigir a oclusão (González, 2015).

2. Implantes guiados com carga imediata: Procedimento menos invasivo que utilizou ferramentas digitais para restaurar funcionalidade e estética (Coutinho et al., 2010).
Considerando as preferências e o estado geral do paciente, optou-se pela segunda opção.
O procedimento cirúrgico realizado neste caso clínico seguiu um protocolo orientado que incorporou técnicas digitais avançadas e ferramentas de alta precisão para garantir exatidão em cada fase do tratamento. As etapas fundamentais são descritas a seguir, respaldadas pelos números fornecidos:

1. **Confecção e estabilização do guia cirúrgico:** O guia cirúrgico, projetado digitalmente com tecnologia CAD/CAM, foi colocado e estabilizado na mandíbula superior por meio de parafusos de fixação. Essa etapa garantiu que o guia permanecesse em uma posição exata durante todo o procedimento, fornecendo uma referência precisa para a colocação do implante (Figura 4).



Figura 4 Guia fixo para colocar os 6 implantes

2. Foi realizado 3 extrações atraumáticas das peças 1.1,2.1,2.2 foram realizadas com preparação cuidadosa dos tecidos moles antes de prosseguir com a inserção dos implantes. Essa etapa foi fundamental para otimizar a visibilidade cirúrgica e minimizar o trauma nos tecidos circundantes e a colocação do guia cirúrgico (Figura 5).



Figura 5 Preparação de tecidos moles

Perfuração guiada do leito ósseo: Com a guia estabilizada, as perfurações foram feitas na maxila por meio de brocas calibradas. Cada broca seguiu trajetórias pré-planejadas para garantir a colocação exata dos implantes em termos de profundidade, inclinação e posição.

3. **Colocação de implantes dentários**: Os implantes foram inseridos com torque controlado através do uso do guia cirúrgico, garantindo estabilidade primária adequada. Essa etapa otimizou a distribuição de forças e a integração inicial dos implantes com o osso maxilar com carga imediata de 32Nw. (Figura 6).

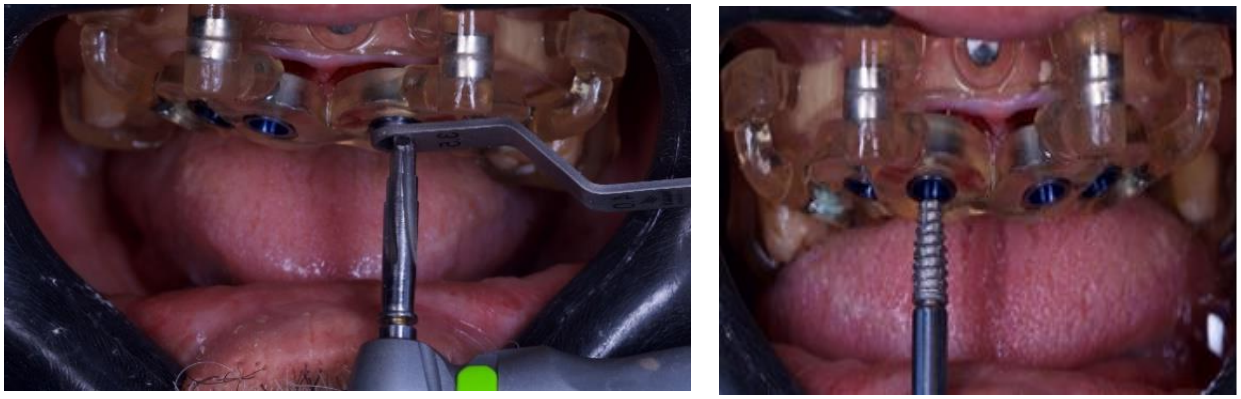

Figura 6 Posicionamento Implantar

4. Regeneração óssea guiada: Em áreas com deficiência óssea, foram colocados materiais de enxerto para promover a regeneração óssea ao redor dos implantes. Esse procedimento garantiu uma base sólida para estabilidade a longo prazo e melhores condições para a prótese final (Figura 7).



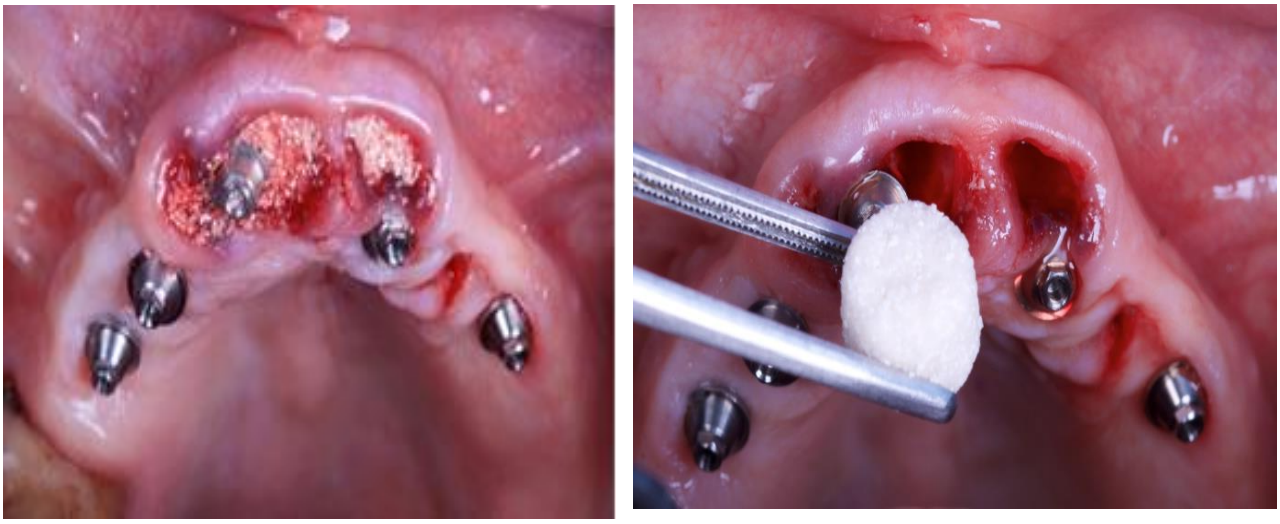

Figura 7 Sustituto oseo Extra Graf XG-13

5. Provisórios impressos: Os dentes provisórios foram desenhados digitalmente e impressos em resina biocompatível. Foram fixados imediatamente após a cirurgia, restaurando a estética e a funcionalidade desde o primeiro dia (Figura 8).



Figura 8 Fijación de protesis prototipada de resina

6.Acompanhamento pós-operatório: Check-ups semanais durante o primeiro mês e check-ups mensais subsequentes garantiram a integração óssea

Resultados

Após 6 meses, os implantes apresentaram integração óssea completa e estabilidade funcional. As fotografias finais demonstraram excelente alinhamento e harmonia oclusal (Figura 6). A paciente relatou melhora significativa em sua qualidade de vida, principalmente nos aspectos estéticos e funcionais.



Figura 9 Resultado

Discussão

A reabilitação oral com implantes guiados representa um avanço significativo na odontologia moderna. Este caso clínico confirma que o uso de tecnologias digitais melhora a precisão cirúrgica e reduz o tempo de tratamento (Chrcanovic et al., 2017).

Além disso, o uso de provisórios impressos em 3D garante uma adaptação imediata e personalizada, maximizando a satisfação do paciente (Pérez et al., 2021; Conselho e Montesdeoca, 2005). Uma avaliação pré-operatória rigorosa é essencial para identificar fatores de risco e garantir o sucesso a longo prazo (Uribe et al., 2004).

Este estudo também ressalta a importância de uma abordagem interdisciplinar que combine tecnologia avançada e experiência clínica para alcançar resultados ideais (Coutinho et al., 2010; González et al., 2015).

Conclusões

O tratamento com implantes guiados e carga imediata mostrou-se uma alternativa eficaz para a reabilitação oral em pacientes idosos. Essa abordagem não apenas otimiza a estética e a funcionalidade, mas também estabelece um novo padrão no atendimento odontológico.

Referencias

OLIVEIRA, B. R.; KISCH, J.; ALBREKTSSON, T.; WENNERBERG,
A. Sobrevivência de implantes dentários colocados em locais de implantes previamente falhados. Pesquisa Clínica de Implantes Orais, v. 28, n. 11, 2017. DOI: 10.1111/clr.12992.

COLLINS, J.; GARCÍA, S.; GERALDINO, M.; POLANCO, R.
Colocación de implantes y provisionalización inmediata en el sector estético: manejo quirúrgico y rehabilitador. Reporte de un caso clínico. Revista Clínica de Periodoncia, Implantología y Rehabilitación Oral, v. 7, n. 2, 2014.

CONCEJO, C.; MONTESDEOCA, N.
Carga inmediata en implantes dentales. Revista Española de Cirugía Oral y Maxilofacial, v. 27, n. 5, 2005.

SOUZA, C.; CORREIA, Á.; NEVES, M.
Implantes imediatos e carga imediata em pacientes com envolvimento periodontal: um estudo clínico prospectivo de 3 anos. Revista Internacional de Odontologia Restauradora e Periodontia, v. 14, n. 5, 2010.

GARCÍA, B.; CANET, Á.; ORTOLÁ, J.; PEÑARROCHA, M.
Cirurgia guiada e carga imediata com implantes projetados para BOPT. Aspectos diferenciais. 2023. Disponível em: https://perioclinica.com/casos-clinicos/cirugia-guiada-y-carga-inmediata-con-implantes-disenados-para-bopt-aspectos-diferenciales/?utm_source=chatgpt.com

GONZÁLEZ, L.; VELÁZQUEZ, R.; COMAS, R.; CABRERA,
T. Tratamento ortodôntico pré-cirúrgico para correção de anomalias esqueléticas graves do complexo craniofacial. MEDISAN, v. 19, n. 4, 2015.

Oliveira, R.; WISMEIJER, D.; MORTON, D.
Protocolos de colocação e carregamento de implantes na 7ª Conferência de Consenso do ITI: Uma revisão narrativa das conclusões do Grupo 5. 2024. DOI: 10.3290/iti.fi.45734.

PÉREZ, A.; ROMERO, E.; GONZÁLEZ, A. 3D
impressão na área da saúde. Revista Mexicana de Engenharia Biomédica, v. 42, n. 2, 2021. DOI: https://doi.org/10.17488/rmib.42.2.3.

URIBE, R.; Oliveira, M.; BALAGUER, J.; FULGUEIRAS, N.
Carga imediata em implantes orais. Situação atual. Med Oral Patol Oral, v. 10, n. 12, 2004.