FACSETE – FACULDADE DE TECNOLOGIA DE SETE LAGOAS

JOSÉ CARLOS MACEDO JÚNIOR

CARGA IMEDIATA EM IMPLANTES UNITÁRIOS NA REGIÃO ANTERIOR DA MAXILA

JOINVILLE

2016

JOSÉ CARLOS MACEDO JÚNIOR

CARGA IMEDIATA EM IMPLANTE UNITÁRIO NA REGIÃO ANTERIOR DA MAXILA

Monografia apresentada ao curso de Especialização *Lato Sensu* do ICOS – Instituto Catarinense de Odontologia e Saúde, como requisito parcial para conclusão do Curso de especialização em Implantodontia.

Orientador: Flávio Monteiro Amado

JOINVILLE

2016

Macedo Júnior, José Carlos.
Carga Imediata em implantes unitários na região inferior da maxila.
nº 18 de f. : il.
Orientador: Flávio Monteiro Amado
Coorientador: Ricardo Denardi
Monografia (especialização) – ICOS – Instituto Catarinense de Odontologia e Saúde, 2016.
1. Carga Imediata em implantes unitários na região inferior da maxila. 2. Carga Imediata em implantes unitários.

FACSETE – FACULDADE DE TECNOLOGIA DE SETE LAGOAS

Monografia intitulada ***"Carga Imediata em Implantes Unitários na Região Anterior da Maxila"*** de autoria do aluno José Carlos Macedo Júnior, aprovada pela banca examinadora constituída pelos seguintes professores:

_____

Flávio Monteiro Amado – Orientador

_____

Ricardo Denardi – Co-orientador

_____

Carolina Denardi – Co-orientadora

RESUMO

A implantodontia se tornou a melhor solução para a reabilitação oral, vários estudos vêm promovendo o aprimoramento das técnicas cirúrgicas através de melhorias com relação às superfícies dos implantes e soluções protéticas. Inicialmente as próteses somente eram instaladas após o período indicado para a osseointegração, de três a quatro meses para implantes instalados na mandíbula e quatro a seis meses para implantes instalados na maxila, protocolo em dois estágios cirúrgicos com sucesso clínico comprovado por mais de cinco décadas. Devido à preocupação com a estética, desconforto com a utilização de próteses móveis provisórias e necessidade de abreviar o tempo de tratamento, os implantes começaram a receber as próteses imediatamente à sua instalação, sendo a técnica de carga imediata uma opção de tratamento e não substituta da técnica convencional, com a correta indicação. O objetivo desse trabalho é fazer uma revisão de literatura sobre as técnicas de carga imediata em implantes na região anterior da maxila.

Palavras-chaves: Carga Imediata em Implante Dentário, Estética, Implantes Dentários.

ABSTRACT

The implantology became the best solution for the oral rehabilitation. Many studies has promoted the technical enhancement of the surgery through the improvements at implant's surfaces and prosthetic solutions. Initially the prosthesis were only installed after the period indicated for the bone's integration, which is between three and four months in case of implants installed in the mandible, and between five and six months in case of installed in the jaw, protocols in two surgical stages with verified clinic success for over than four decades. Due to the aesthetics's concern, discomfort in the utilization of mobile provisional prosthesis and necessity to shorten the treatment period, implants started to receive the prosthesis immediately after their placement, considering the technique of immediate loading, with the right indication, a main option for the treatment instead of a substitute to the conventional. The purpose of this paper is to review the literature on techniques of immediate loading at implants in the anterior jaw region.

Keywords: Immediate Dental Implant Loading, Esthetics, Dental Implants.

Lista de Figuras

Figura 1 - Exame clínico inicial.....14
Figura 2 - Aspecto radiográfico inicial 15
Figura 3 - Extração da raiz com extrator rosqueável.....16
Figura 4 - Dente 11 extraído, coroa e raiz.....16
Figura 5 - Implante instalado.....17
Figura 6 - Preenchimento do GAR 18
Figura 7 - Enxerto de tecido.....18
Figura 8 - Pós-Operatório imediato.....19
Figura 9 - Controle do caso.....20

Sumário

1. INTRODUÇÃO 8
2. REVISÃO DA LITERATURA 10
3. RELATO DE CASO 14
4. DISCUSSÃO 21
5. CONCLUSÃO 23
6. REFERÊNCIAS BIBLIOGRÁFICAS 24

1. INTRODUÇÃO

Per-Ingvar Brånemark**,** médico ortopedista sueco, estabeleceu o protocolo de instalação de implantes dentários em dois procedimentos cirúrgicos, primeiro instalam-se os implantes nas áreas desdentadas mantendo-os sepultados na mucosa por um longo período de cicatrização que varia de acordo com a região onde foram inseridos, na maxila deve-se aguardar de 5 a 6 meses e na mandíbula de 3 a 4 meses, nesse período não se deve incidir nenhuma carga funcional sobre os implantes para que não haja formação de tecido fibroso que não seja o tecido ósseo, caracterizando assim a osseointegração, após o período indicado, de acordo com a região de instalação dos implantes, segue-se uma nova fase cirúrgica de reabertura, moldagem e instalação das próteses sobre os implantes (GRISI & MARCANTONIO 2002; MARTINEZ 2003; SOUZA 2003). Posteriormente, seguindo novos estudos e com a necessidade de diminuir o tempo de tratamento, proporcionar conforto e satisfação ao paciente tanto no aspecto psicológico quanto funcional, as técnicas de carga imediata, com instalação das próteses imediatamente à instalação dos implantes foram incorporadas como alternativa ao tratamento convencional.

Inicialmente somente implantes instalados na mandíbula recebiam carga imediata, a partir da década de 1980 alguns autores indicaram a técnica de carga imediata com instalação da prótese em até 48 horas, inclusive na região anterior da maxila, devido à estética e expectativa dos pacientes. Nas décadas seguintes o uso de carga imediata foi intensificado e consagrado como um tratamento confiável desde que fosse corretamente indicado. Houve a preocupação quanto a estabilidade primária dos implantes instalados, fator que depende diretamente da qualidade óssea da região, técnica cirúrgica, superfície e desenho dos implantes.

Alguns autores estabeleceram que a micro-movimentação dos implantes não deveria ser maior que 10 ųm, teoria posteriormente contestada, sendo determinado que uma movimentação de até 150ųm promove estímulo da circulação local, sendo assim benéfica para a interface osso implante e consequentemente à osseointegração. Nas décadas seguintes e até os dias

atuais vários estudos comprovaram a eficácia das técnicas de carga imediata, alcançando taxas de sucesso similares aos da técnica tradicional.

BRANEMARK (2001) relatou que as taxas de sucesso são semelhantes nos implantes que recebem carga imediata e os que recebem carga tardia, desde que haja osso suficiente em quantidade e qualidade, procedimento cirúrgico e protético corretos, pacientes com boa higiene bucal e condições sistêmicas favoráveis, consumo de alimentos macios no período inicial, dentre outros fatores. Nos dias atuais a técnica de carga imediata é amplamente utilizada. Implantes submetidos a carga imediata na região anterior da maxila não podem receber nenhum tipo de contato, o que acarretará em perda óssea e insucesso do implante (COCCHETTO E VICENZI 2003; TSIRLIS 2005).

2. REVISÃO DA LITERATURA

Após descobertos os princípios da osseointegração, em 1965, por Brånemark, vários estudos se seguiram. Ele preconizava a técnica de duas fases cirúrgicas, na qual devemos manter os implantes sob a mucosa sem qualquer contato, aguardando o período necessário para a osseointegração, técnica ainda muito utilizada atualmente devido ao grande sucesso clínico comprovado, proporcionando segurança e confiabilidade tanto para os pacientes quanto para os profissionais.

Com novos estudos a partir da descoberta de Brånemark, diferentes autores começaram a propor uma nova modalidade de tratamento, a carga imediata. Foi realizado um estudo, em 1979, no qual foram instalados 476 implantes em 138 pacientes, na região anterior da mandíbula , com acompanhamento de 81 meses, o sucesso alcançado foi de 98.1% (LEDERMAN 1979). A técnica foi aplicada primeiramente na mandíbula edêntula total, depois aplicada também na maxila com algumas modificações. Esse conceito foi consagrado no início da década de 90, com o trabalho de SCHNITMAN em 1990, 1995 e 1997. Os índices de sucesso de implantes unitários com carga imediata são muito próximos aos obtidos com carga convencional, no primeiro varia de 86 % a 100% (LINDEBOOM 2006; ERICSSON 2001; GLAUSER 2004; ATIEH 2010) e no segundo os índices variam de 91% a 97% (JENT 1990; ANDERSON 1995).

O conceito de carga imediata está consagrado na implantodontia devido à diminuição no tempo de tratamento e melhoria estética imediata para os pacientes, devendo ser respeitados alguns limites que podem contra indicar essa modalidade de tratamento, não necessitar do uso de próteses removíveis provisórias ou mesmo o paciente permanecer desdentado durante o período de cicatrização é um fator positivo, aumentando a aceitação do tratamento por parte dos pacientes.

Devemos utilizar carga imediata em regiões que a qualidade óssea permita uma boa estabilidade primária para que não haja micro-movimentação excessiva, a qual ocasiona a formação de tecido fibroso ao redor do implante impedindo a osseointegração (VASCONCELOS 2001). Essa técnica deve ser indicada com critério, deve-se estar atentos quanto à saúde geral do paciente,

pacientes etilistas, fumantes, diabéticos, presença de hábitos parafuncionais, baixa qualidade e quantidade ósseas, dificuldade de boa estabilidade primária, má distribuição dos implantes no arco, oclusão desfavorável e má higiene bucal são fatores que contra-indicam a carga imediata (RIBAS & VAZ 2000). A alimentação dos pacientes também podem interferir no sucesso dos implantes com carga imediata, para reduzir o risco de perda desses implantes os pacientes devem limitar-se a uma dieta macia (MISCH 2004).

Atualmente aceita-se micro-movimentação de até 150 ųm, para que não haja formação de tecido cicatricial fribroso, sendo benéfica por acelerar a neoformação óssea através da estimulação da circulação local e diminuição do período de estabilidade secundária (ROMANOS 2001; 2002). Também foi relatado em um estudo por (LEUTCH 2007), que o estímulo físico aumenta a formação óssea no tecido peri-implantar. (TARNOW 1997), realizaram um estudo com dez pacientes, quatro deles com maxilas desdentadas e os seis restantes com mandíbulas edêntulas, foram instalados implantes de 10 mm, parte deles com a técnica imediata e parte com a técnica convencional, os implantes carregados imediatamente obtiveram sucesso de 97,1% e os demais 97,4%, constatando-se grandes taxas de sucesso nas duas modalidades de tratamento. (SKALAK 2001), ressaltou que implantes com carga imediata, durante o período crítico da cicatrização (de 0 a 16 semanas), podem apresentar melhores resultados quanto à osseointegração podendo impulsionar a regeneração óssea ao redor do implante, em seu estudo comparando implantes com carga imediata com os com carga convencional, desde que não haja micromovimentação acima de 150 ųm durante a fase inicial de cicatrização. Outro fator positivo para a técnica de carga imediata é o tratamento das superfícies do implantes, aumentando a superfície de contato através de alterações no desenho e tamanho das roscas, havendo assim uma condensação melhor do osso (SANTOS 2010; SOLDANI 2006; ZAGO 2009), proporcionando mais segurança aos profissionais ao realizar a técnica, pois há um maior contato osso-implante promovendo a estabilização do coágulo sanguíneo e iniciando a osteogênese de contato. Essa característica é de fundamental importância principalmente em regiões onde há osso de baixa

qualidade, especialmente tipo IV que tem menos capacidade de resistir às forças mecânicas (ROCCI, 2003; NKENKE, 2006; ATTARD, 2005).

Estudos realizados sobre implantes tratados com condicionamento ácido instalados com carga imediata tanto em maxila quanto em mandíbula, apresentaram índice de sucesso de 96,9% e 100% em protocolos (CAPELLI, 2007; IBRAÑEZ, 2002). Estudos realizados com cães (ROMANOS, 2002) e com humanos (BARONE, 2003) demonstraram que o carregamento imediato dos implantes pode intensificar a osseointegração, havendo melhora na densidade óssea ao redor dos implantes quando comparados com implantes que receberam carga convencional, tais estudos apontaram também que há menor reabsorção óssea marginal nos implantes carregados imediatamente. Exames radiográficos apontaram não haver diferenças significativas com relação a taxa de sobrevivência, índice de estabilidade e estética gengival entre implantes instalados seguindo as duas técnicas LORENZONI (2003), CALLI (2008), NORTON (2004), LINDEBOOM (2006), SCHNITMAN (1995;1997), avaliaram dez pacientes desdentados mandibulares, nos quais foram instalados 63 implantes, 28 com carga imediata e 35 sem carga, com acompanhamento de dez anos, os implantes carregados imediatamente tiveram sucesso de 88%, com perda de 4 implantes, os submersos tiveram 100% de êxito. RISMANCHIAN (2012), realizaram um estudo em cães para comparar implantes com carga imediata e sem carga, os implantes foram instalados na região de pré-molares, com coroas acrílicas cimentadas e posterior alívio oclusal, após 3 meses da instalação a perda óssea marginal e a estrutura óssea dentro de 2 mm em relação às superfícies dos implantes eram semelhantes nos dois casos. TESTORI (2002), relataram a instalação de 11 implantes na mandíbula de um paciente, em regiões com osso de baixa densidade (tipo IV), dos quais 6 receberam carga imediata com uma prótese provisória e os 5 restantes permaneceram sem carga. Após 2 meses, 1 implante que recebeu carga e dois que ficaram submersos foram retirados e analisados histologicamente, o resultado foi semelhante, apresentando osseointegração.

Tsirlis (2005), avaliou 38 pacientes, que receberam quarenta e três implantes unitários na região anterior da maxila, separados em dois grupos, primeiro os

que receberam implantes com carga imediata e segundo os que receberam implantes com carga tardia. Foram vinte e oito implantes no primeiro grupo e quinze no segundo, o acompanhamento radiográfico foi feito após a instalação das coroas, seis e 24 meses após. Não houve diferenças significativas quanto à perda óssea e profundidade do sulco periimplantar nos dois grupos. Segundo o autor, o uso de carga imediata em implantes unitários na região anterior da maxila está indicado desde que haja osso suficiente em quantidade e qualidade, boa estabilidade inicial e que os implantes recebam carga não funcional.

Na região anterior da maxila, indica-se carga imediata não funcional pois há forças significativas sobre os implantes devido ao ângulo dos mesmos no alvéolo. Há a possibilidade de ocorrer um efeito mecânico de alavanca por forças não axiais, aumentando a tensão óssea e elevando o estresse na interface osso-implante resultando em excesso de micro-movimentação (ISIDOR, 1996). Além disso, há a dificuldade de eliminar contatos na prótese devido ao movimento protrusivo da mandíbula. Alterando o contorno protético para eliminar o contato oclusal cêntrico, dependendo da relação dos incisivos do paciente, pode ser esteticamente prejudicial, o que pode contra-indicar a carga imediata. Nessa região há também a preocupação com a espessura e altura óssea devido à reabsorção do rebordo alveolar (FRANCISCHONE, 2010).

Um estudo realizado por HASAN (2011), mostrou que a realização de carga imediata funcional na região anterior da maxila pode levar a danos pelo aumento da micro-movimentação e fadiga do suporte ósseo. Em um estudo realizado por GROISMAN (2003), 92 implantes foram instalados com carga imediata na região anterior da maxila imediatamente após as exodontias, alcançando resultados estéticos favoráveis em 82 implantes. Outra vantagem é não ser necessário um segundo procedimento cirúrgico, contribuindo para melhor resultado estético preservando a papila interproximal (CHAUSHU, 2001).

3. RELATO DE CASO

O paciente A.F., 28 anos, procurou atendimento devido ao dente 11 apresentar sinais radiográficos de reabsorção interna/externa, gerando fratura de raiz (figuras 1 e 2). Exame clínico e avaliação radiográfica confirmaram a necessidade de extração. Foi proposta a substituição do dente por implante osteointegrável e prótese sobre implante.



Figura 1 - Exame clínico inicial

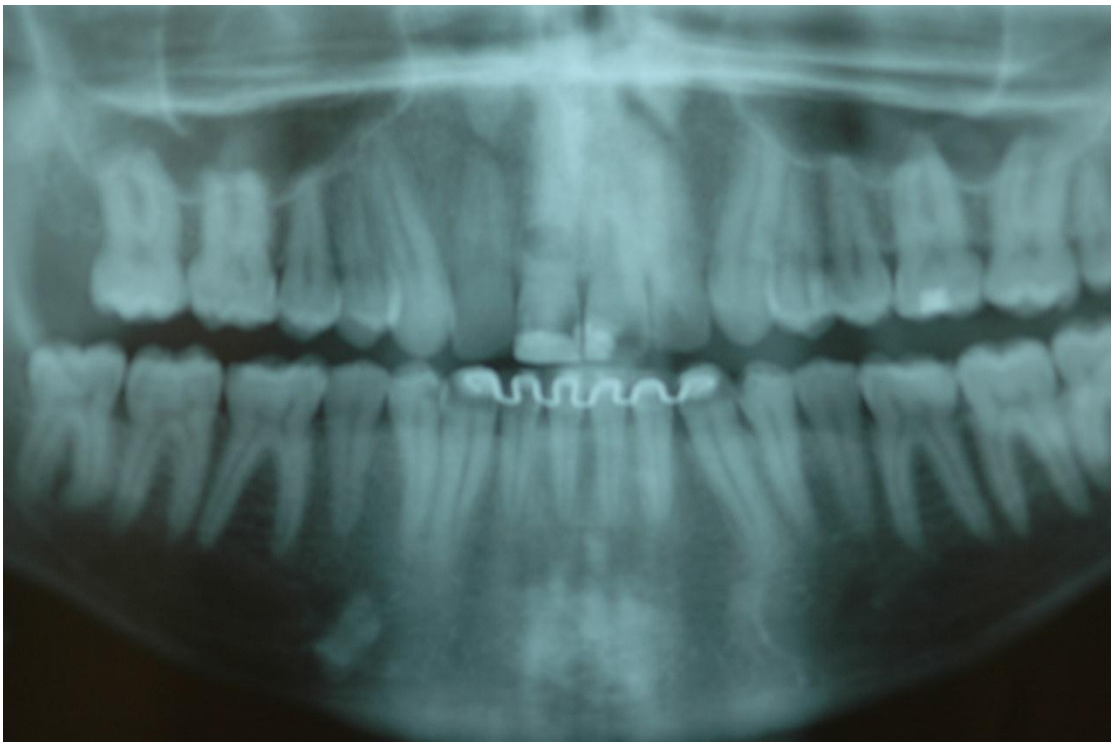

Figura 2 - Aspecto radiográfico inicial

Foram realizados exames laboratoriais (hemograma, coagulograma, glicemia em jejum e hemoglobina glicada), não apresentando alterações. O paciente foi informado quanto ao tratamento e suas possíveis intercorrências, e assinou o termo de consentimento informado.

Foi realizada antissepsia do rosto com solução de PVPI 2%, e realizado antissepsia oral com clorexidina 0,12%. O paciente recebeu anestesia terminal infiltrativa com 2 tubetes de mepivacaína 2% 1:100.000. Foi realizada a sindesmotomia sem descolamento das papilas, a coroa foi removida com facilidade, e a raiz foi removida com o uso de extrator rosqueável (figuras 3 e 4).

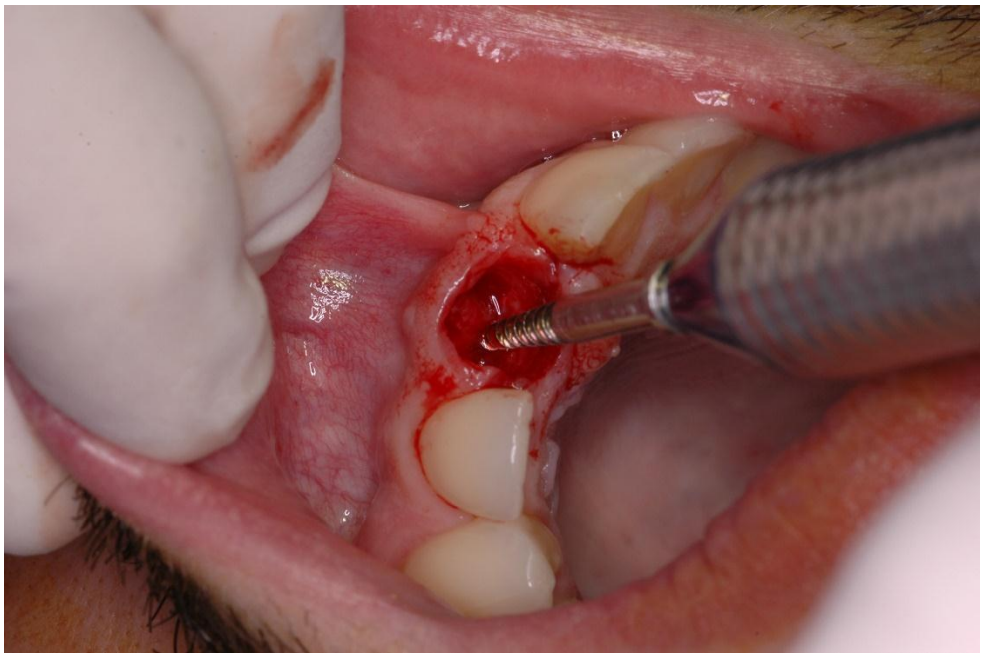

Figura 3 - Extração da raiz com extrator rosqueável.

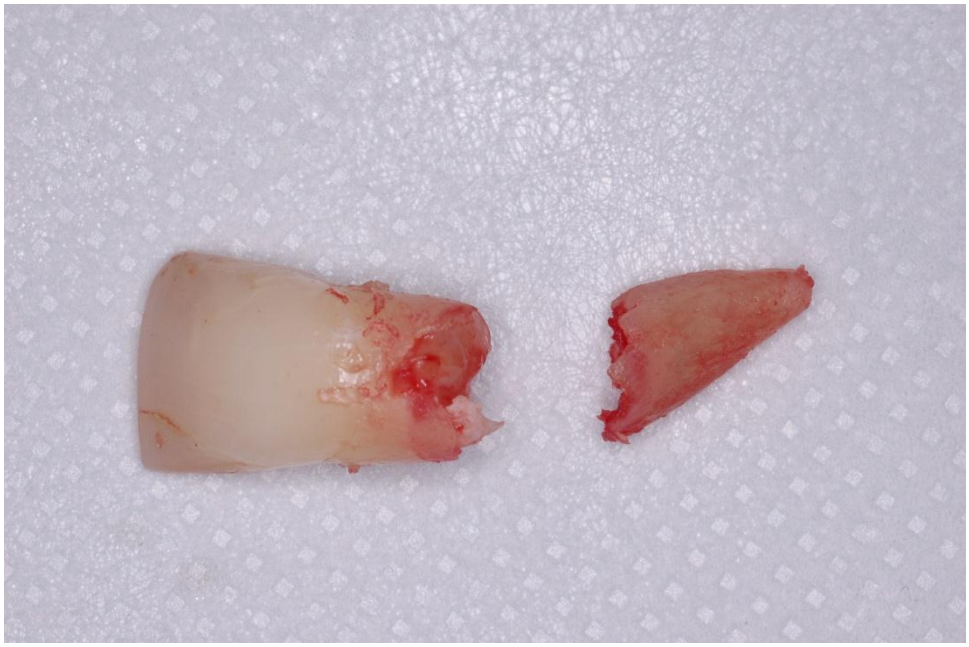

Figura 4 - Dente 11 extraído, coroa e raiz.

Foi realizada perfuração a 1.000 rpm com broca 2 e 2.8, e instalado implante cone morse 3,75 x 13 (Per-Ingvar Brånemark, Bauru, São Paulo, Brasil) (figura 5). Houve travamento em 35 N/cm. O GAP existente por vestibular ao implante foi preenchido com substituto ósseo Reprobone® (Ceramisys, Ltd). O enxerto

conjuntivo subepitelial foi realizado junto à mucosa vestibular (Figura 6), e realizada provisionalização imediata (figura7).

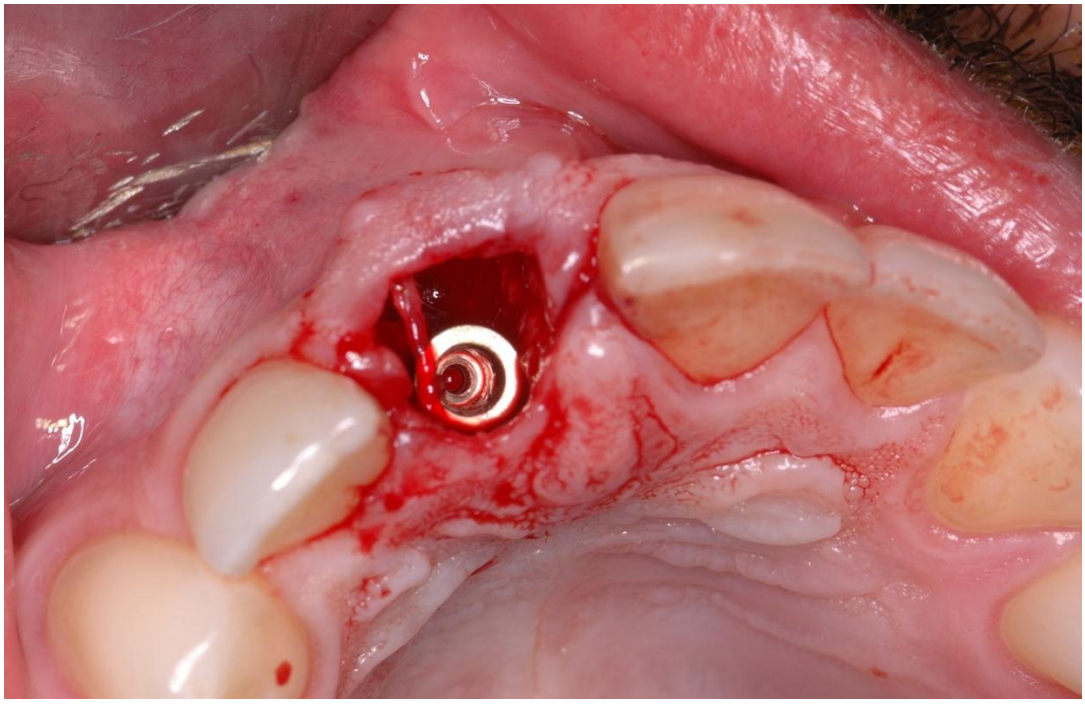

Figura 5 - Implante instalado. Observar presença de GAP vestibular, como esperado.

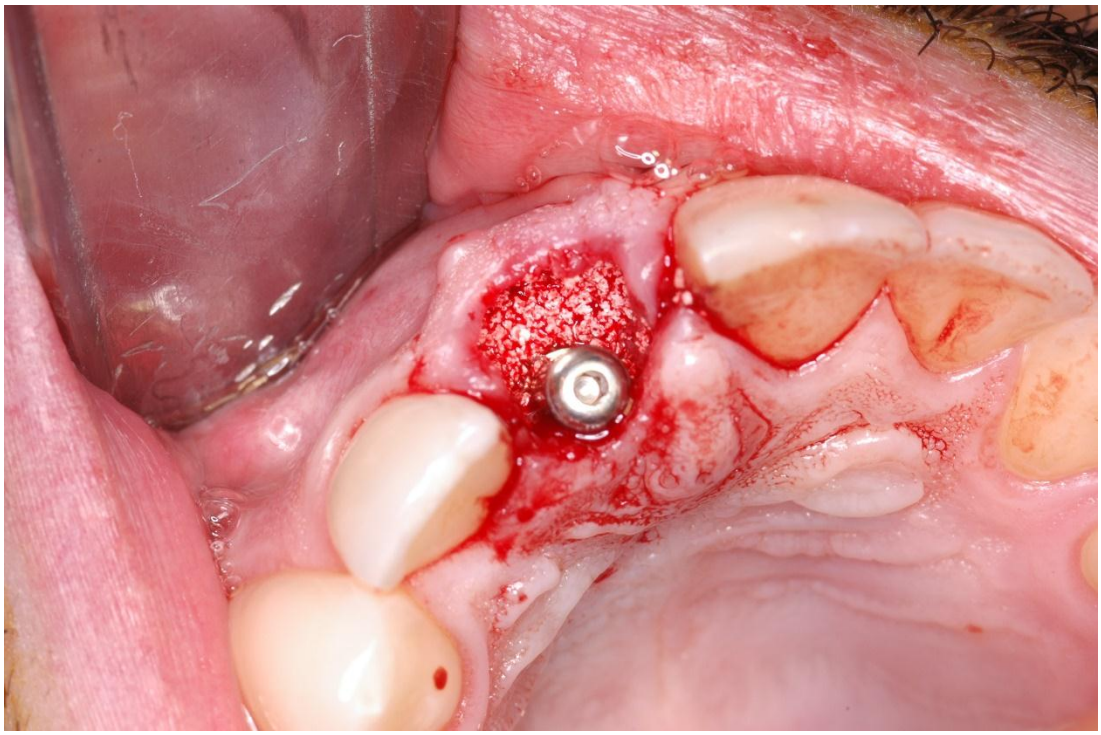

Figura 6 - Preenchimento do GAR com substituto ósseo Reprobone® (Ceramisys, LTD)

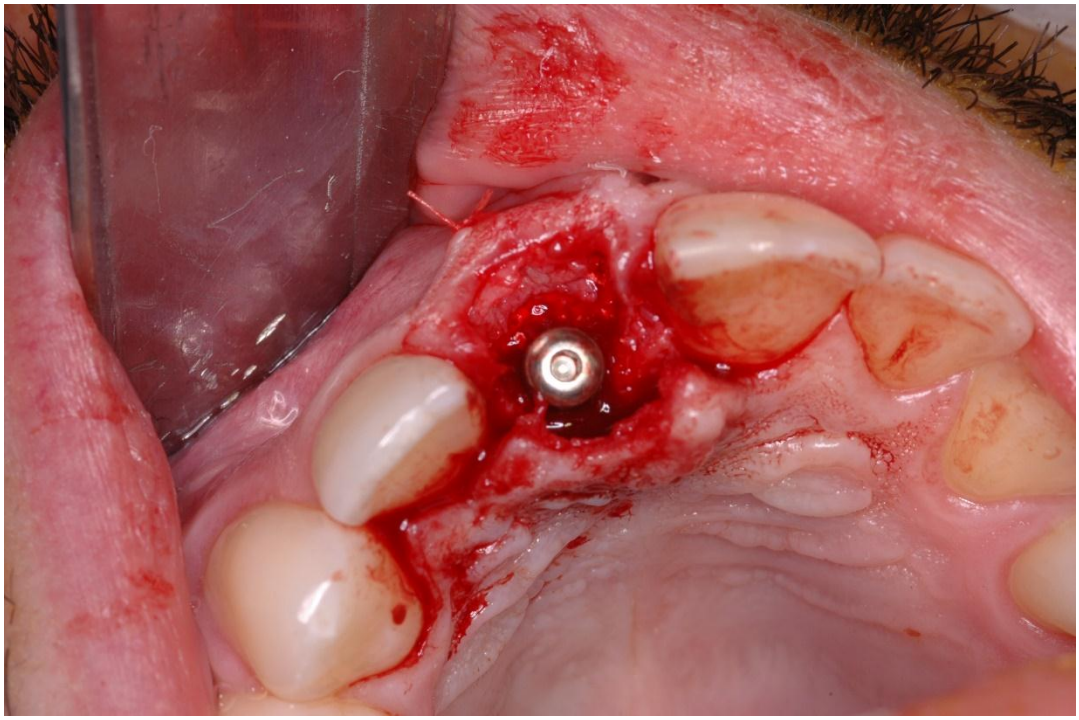

Figura 7 - Enxerto de tecido conjuntivo subepitelial suturado na mucosa vestibular.

Foi realizada sutura com fio vicryl 4.0 apenas para estabilizar o tecido conjuntivo, sem necessidade de mais suturas. Os contatos, em cêntrica e nos movimentos de excursão da mandíbula, foram eliminados. Na figura 8 observa-se o aspecto pós-operatório imediato do caso. Na figura 9, vemos o controle de 4 meses, clínico e radiográfico.



Figura 8 - Pós-Operatório imediato, com obtenção de boa estética.



Figura 9 - Controle do caso após 4 meses. Observar o aspecto clínico excelente, assim como aspecto radiográfico com preservação das papilas ósseas.

4. DISCUSSÃO

Per-Ingvan Branemark, médico ortopedista sueco, propôs em 1969 um protocolo de reabilitação para pacientes desdentados totais em duas etapas cirúrgicas, a primeira fase consiste na instalação dos implantes, devendo-se aguardar entre 3 e 6 meses para a próxima etapa, de reabertura e confecção da prótese.

Carga imediata inicialmente foi indicada somente na região anterior da mandíbula devido à maior densidade óssea (BIANCHINI,2001; KAMMEYER, 2000), a esplintagem dos implantes era incondicional assim como a ancoragem bicortical (LEDERMAN, 1979; SCHOEDER, 1983; BABBUSH; KENT; MISIEK, 1986), indicando-se posteriormente também para desdentados parciais, mantendo-se a condição de esplintagem (TARNOW; EMTIAZ; CLASSI, 1997; PIATELLI,1998; ROCCI; MARTIGNONI; GLOTTOW, 2003; BOGAERDE, 2003). Em um estudo realizado por TSIRLIS (2005) ressaltou-se grande sucesso em casos de carga imediata não funcional em implantes instalados entre os pré-molares superiores, desde que haja boa estabilidade primária e pouca perda óssea na região dos implantes.

CHAUSHU (2001), concluíram que a micromovimentação não impede a osseointegração e que implantes unitários que recebem carga imediata devem ser instalados preferencialmente em arcos com estabilidade oclusal, onde os dentes adjacentes devem receber carga mastigatória maior que os implantes, deve-se usar intermediários menores para que a coroa de acrílico tenha uma espessura de 2 a 3 mm, dessa forma as forças oclusais serão melhor distribuídas e não transmitidas diretamente ao implante.

Os índices de sucesso são semelhantes tanto com a técnica convencional quanto em carga imediata. Em 1998 foi divulgado o primeiro trabalho com resultados sobre carga imediata em implantes unitários (WOHRLE,1998), ressaltando as vantagens da carga imediata imediatamente após extração dentária. Branemark (2001) relatou que o sucesso da implantação em fase única é equivalente àqueles obtidos com a técnica tradicional, desde que haja osso adequado em qualidade e quantidade e instalação de implantes e procedimento protético adequados, com boa estabilidade primária, além de boa

saúde geral do paciente, ausência de hábitos parafuncionais, boa higiene oral e dieta macia durante período indicado.

Atualmente a técnica é muito utilizada em implantes unitários com alta taxa de sucesso e comprovada longevidade da prótese e implante, resultado do aprimoramento das técnicas cirúrgicas, evolução biomecânica e tratamento das superfícies dos implantes. Há um cuidado maior com relação aos implantes instalados na região anterior da maxila devido ao seu posicionamento e a relação da prótese instalada sobre ele com a arcada inferior, sendo contra indicado carga imediata funcional (ISIDOR, 1996).

Com relação às areas estéticas, COCCHETTO E VICENZI (2003), indicaram que os implantes sejam submetidos à carga imediata não funcional, pois pode haver remodelação e reabsorção óssea ao redor do implante devido às forças que podem ser empregadas, concentrando-se principalmente na altura do pescoço dos implantes. TSIRLIS (2005), utilizou implantes unitários imediatamente carregados na região anterior da maxila, indicando também que os implantes não sejam colocados em função e ressaltando a necessidade de que haja boa estabilidade inicial e menor perda óssea na região em que os implantes devem ser instalados.

5. CONCLUSÃO

A técnica de carga imediata é bem sucedida, apresenta altas taxas de sucesso e boa previsibilidade em muitas modalidades protéticas devido à resposta biológica favorável do osso ao estresse, desde que haja boa estabilidade primária, osso de boa qualidade, não haja excesso de micro-movimentação na interface osso-implante e torque mínimo de 32N/cm. Hoje a técnica é muito utilizada, atualmente muitos pacientes optam por não usar próteses provisórias durante o período de osseointegração, devido ao desconforto e a perda estética em regiões anteriores, inclusive em implantes instalados imediatamente à exodontia. Na região anterior da maxila está sendo muito utilizada por restabelecer a função estética e preservar a altura dos tecidos moles, menor perda da crista óssea e papilas adjacentes, porém está contra-indicada a carga imediata funcional e em alguns casos pode haver contra-indicação também da carga não funcional devido ao possível prejuízo estético, caso a coroa do elemento em questão necessite ser menor que a do elemento homólogo, em razão dos movimentos protrusivos da mandíbula, a coroa protética provisória não deve ter contatos oclusais, neste caso ainda há a necessidade de aguardar o período indicado para a osseointegração.

6. REFERÊNCIAS BIBLIOGRÁFICAS

1. VASCONCELOS, L.C. et al. Carga imediata para reabilitação de mandíbulas desdentados. In: DONATO, C; POLIDO, W.D. Implantes osseointegrados cirurgia e prótese. 1ed. São Paulo: Ed. Artes médicas, p. 465-473, 2001.
2. ROMANOS, G. E.; TOH, C. G.; SLAR, C. H. et al. Histologic and histomorphometric evaluation of peri-implant bone subjected to immediate loading: an experimental study with Macaca fascicularis. Int. J. Maxillofac. Implants, v. 17, p. 44-51, 2002.
3. ROMANOS, G. E.; TOH, C. G.; SLAR, C. H. et al. Peri-implant bone reactions to immediately loaded implants. An experimental study in monkeys. J. Periodontol., v. 72, p. 506-11, 2001.
4. LEUCHT P, KIM JB, WAZEM R, CURREY JA, NANCI A, BRUNSKI JB, et al. Effect of mechanical stimuli on skeletal regeneration around implants bone. 2007; 40: 919-30.
5. HASAN I, HEINEMANN F, REIMMAN S, KEILIG L, BOURAUEL C. Finite element investigation of implant-supported fixed partial prosthesis in the premaxilla in immediately loaded and osseointegrated states. Comput Methods Biomech Biomed Engin;979-85, 2011;14.
6. FRANCISCHONE, C. E.; CARVALHO, P. S. P. Prótese sobre implantes-planejamento, previsibilidade e estética. São Paulo: Editora Santos, 2010.
7. FRANCISCHONE, C.E.; VASCONCELOS, L. W. Osseointegração e as próteses unitárias: como otimizar a estética. São Paulo: Artes Médicas, 1998.
8. ISIDOR F. Loss of osseointegration caused by occlusal load of oral implants. A clinical and radiographic study in monkeys. Clin Oral Implants Res 1996; 7: 143:52.
9. BIANCHINI, M.A. et al. Carga Imediata em implantes dentários. RBO. V. 58, n.6, p.400-402, 2001.
10. KAMMEYER, G. et al. Conversion of a complete denture to a provisional implant-supported, screw-retained fixed prothesis for immediate loading

of a completely edentulous arch. J. Prosthet Dent. v.87, n.5, p 473-476, 2002.

11. BRANEMARK, Per-Ingvar. BRANEMARK Novum**:** protocolo para reabilitação bucal com carga imediata (same-day teeth): uma perspecriva global. São Paulo: Quintessence, 2001. Cap. 1: Introdução ao conceito Branemark Novum, p. 9-29.
12. TARNOW, Dennis P; EMITAZ, Shahram; CLASSI, Anthony. Immediate loading of threaded implants at stage 1 surgery in edentulous arches: ten consecutive case reports with 1- to 5- years data. The International Journal of Oral & Maxilofacial Implants, Chicago, v. 12, n.3, p. 319-324, 1997.
13. TARNOW, Dennis P. et al. Vertical distance from the crest of bone to the height of the interproximal papila between adjacent implants. J. Periodontal, v.74, n.12, Dec 2003. P. 1785-1788.
14. WOHRLE, P.S. Single-tooth replacement in the aesthetic zone whit immediate provisionalization: fourteen consecutive case reports. Practical Periodontics & Restorative Dentistry. V. 10, n. 9, p. 1107-1114, 1998.
15. GRISI, D. C.; MARCANTONIO JR, E., Aplicação de carga imediata em implantes dentais. BCI. V. 09, n. 34, p. 111-116, 2002.
16. MARTINEZ, H. et al., Novos conceitos para colocação em função. In: DAVARPANAH, M. et al., Manual de implantodontia clínica. 1 ed. São Paulo: Ed. Artmed S.A., p. 312-314, 2003.
17. SOUZA, J. R. et al., Instalação de implantes osseointegrados com carga imediata. RGO. V. 51, n.4, p.358-365, 2003.
18. LINDEBOOM J.A., FRENKEN J.W., DUBOIS L., Immediate loading versus immediate provisionalization of maxillary single-tooth replacements: a prospective randomized study with implants. J Oral Maxillofac Surg. 2006; 64 (6):936-42.
19. ERICSON I, NILSON H., LINDH T., NILNER K., RANDOW K., Immediate functional loading of Brånemark single tooth implants. Na 18-month clinical pilot follow-up study. Clin Oral Implants Res. 2001; 11 (1): 26-33.
20. GLAUSER R., SENNERBY L., MEREDITH N., Resonance frequency analysis of implants subjected to immediate or early functional occlusal

loading, successful vs. Failing implants. Clin Oral Impl Res. 2004; 15 (4): 428-34.

21. ATIEH M.A., PAYNE A.G., DUNCAN W.J., de SILVA R.K., CULLINAN M.P. Immediate placement or immediate restoration/loadiloading of single implants for molar tooth replacement: a systematic review and meta-analysis. Int. J. Oral Maxillofac Implants 2010; 25:401-15.
22. JENT T, LEKHOLM U, Gröndahl K. A 3-years follow-up study of early single implant restoration ad modum Brånemark. Int J Periodontics Restorative Dent. 1990;1(5): 340-9.
23. ANDERSON B., ODMAN P., LINDVALL A.M., LITHNER B., SINGLE TOOTH RESTORATION SUPPORTED BY OSSEOINTEGRATED IMPLANTS: results and experiences from a prospective study after 2 to 3 years. Int. J. Oral Maxillofac Implants. 1995; 10 (6): 702-11.
24. ROCCI A., MARTIGNONI M., GOTTLOW J., Immediate loading of Branemark system TiUnite and machined-surface implants in the posterior mandibule: a randomized open-ended clinical trial. Clin Implant Dent Relat Res. 2003;5(1):57-63.
25. NKENKE E, FENNER M. Indications for immediate loading of implants and implant success. Clin Oral Implants Res. 2006;17(2):19-34.
26. ATTARD N. J., ZARB G. A., Immediate and early implant loading protocols: a literature review of clinical studies. J. Prosthet Dent. 2005;94:242-58.
27. CAPELLI M, ZUFFETTI F., DEL FABBRO M., TESTORI T. Immediate rehabilitation of the completely edentulous jaw with fixed protheses supported by either upright or tilted implants: a multicenter clinical study. Int J Oral Maxillofac Implants 2007: 22:639-44.
28. IBAÑEZ J. C., JALBOUT Z. N., Immediate loading of osseotite implants: two-years results. Implant Dent 2002; 11:128-36.
29. CHAUSHU G., CHAUSHU S., TZOHAR A.,DAYAN D., Immediate loading of single tooth implants: immediate versus non-immediate implantation: a clinical report. Int J Oral Maxillofac Implants. 2001; 16(2):267-272.
30. GROISMAN M., FROSSARD W. M., FERREIRA H. M., MENEZES FILHO L. M., TOUATI B., Single-tooth implants in the maxillary incisor

region with immediate provisionalization: 2-years prospective study. Pract Proced Aesthet Dent. 2003; 15(2): 115-22.

31. ROMANOS G. E., TOH C.G., SIAR C.H., SWAMINATHAN D. Histologic and histomorphometric evaluation of peri-implant bone subjected to immediate loading: na experimental study with Macaca fascicularis. Int J Oral Maxillofac Implants, 2002;17(1): 44-51.
32. BARONE A., COVANI U., CORNELINI R., GHERLONE E., Radiographic bone density around immediately loaded oral implants. Clin Oral Implants Res. 2003;14(5):610-5.
33. LORENZONI M., PERTL C., ZHANG K., WIMMER G., WEGSCHEIDER W.A., Immediate loading of Single-tooth implants in the anterior maxilla. Preliminary results after one year. Clin Oral Implants Res. 2003;14(2):180-7.P
34. CALLI F., CAPELLI M., ZUFFETTI F., TESTORI T., Esposito M. Immediate non-occlusal vs. Early loading of dental implants in partially edentulous patients: a multicentre randomized clinical trial. Peri-implant bone and softissue levels. Clin Oral Impl Res. 2008;19(2):546-52.
35. NORTON M.R., A short-term clinical evaluation of immediately resorted maxillary Tioblast Single-tooth implants. Int J Oral Maxillofac Implants. 2004;19(2):274-81.
36. LEDERMANN P. D. Das TPS schraubeimplant nach siebejähriger Anwendung. Quintessenz, v. 30, p.1-11, 1984.
37. SANTOS A. M. I., JÚNIOR W. T., OKABAYASHI S. Carga imediata em implantes na maxila edêntula. ImplantNews, v. 7, n. 2, p.225-9, 2010.
38. SOLDANI C., GONÇALVES F., GASPARINI J. L. B., HAMAOKA N. et al. Carga imediata em espaço protético reduzido utilizando a técnica transgengival- Relato de caso clínico. ImplantNews, v.3, n.3, p. 281-85, mai./jun., 2006.
39. ZAGO C. D. R., MANFRO R., BORTOLUZZI M. et al. Implantes carregados imediatamente em maxila reconstruída com enxerto ilíaco: 14 e 30 meses de avaliação. ImplantNews, v.6, n.5, p. 501-7, 2009.
40. RIBAS R. C. ; VAZ M.A.K., Implante imediato com carga imediata em unitários anteriores-relato de caso clínico. BCI. V.7, n.28, p.69-72, 2000.

41. MISCH C. E. et al. Rationale for the application of immediate load in implant dentistry: parte II. Implant Dentistry. V.13, n.4, p.310-321, 2004.
42. RISMANCHIAN M., ATTAR B.M., RAZAVI S.M., SHAMSABAD A.N., REZAEI M., Dental implants immediate loading versus the standard 2-staged protocol: na experimental study in dogs. J Oral Implantol. 2012;38:3-10.
43. TESTORI T., SZMUKLER-MONCLER S., FRANCETTI L., DEL FABBRO M., TRISI P., WEINSTEIN R.L. Healing of osseotite implants under submerged and immediate loading conditions in a single patient: a case report and interface analysis after 2 months, Int J Periodontics Restorative Dent 2002;22:345-53.
44. COCCHETTO, R., VICENZI G. Delayed and immediateloading of implants in the esthetic zone: a review of treatment options. Pract. Proced. Aaesthet. Dent., v.15, n.9, p.691-698, Oct. 2003.
45. TSIRLIS, A. T. Clinical evaluation of immediate loaded upper anterior single implants. Implant Dentistry, United States, v.14, n.1, p.94-103, Mar. 2005.