FACULDADE SETE LAGOAS

THATIANA MARTINS LEITE

ENXERTO PEDICULADO DE CORPO ADIPOSO DA BOCHECHA (BOLA DE BICHAT) PARA FECHAMENTO DE FÍSTULA BUCO-SINUSAL

ALFENAS, 2017

THATIANA MARTINS LEITE

ENXERTO PEDICULADO DE CORPO ADIPOSO DA BOCHECHA (BOLA DE BICHAT) PARA FECHAMENTO DE FÍSTULA BUCO-SINUSAL

Monografia apresentada ao Curso de Especialização *Lato Sensu* da Faculdade Sete Lagoas, núcleo Alfenas, como requisito parcial para conclusão do curso de Implantodontia.

ORIENTADOR: Prof.

ALFENAS, 2017

FOLHA DE APROVAÇÃO

Dedico este trabalho

Aos meus pais, pelo amor e apoio sempre.

AGRADECIMENTOS

Primeiramente a Deus, que me deu saúde e condições para alcançar mais este sonho.

Aos professores do curso, por compartilharem seus conhecimentos.

Aos colegas, pelos bons momentos.

RESUMO

O propósito deste trabalho foi revisar a literatura sobre a aplicação do corpo adiposo de bochecha no tratamento das comunicações buco-sinusais, ressaltando-se suas vantagens e desvantagens. As vantagens citadas para este tipo de procedimento incluem fácil acesso à região anatômica para a excisão e o grande suprimento de sangue que o leito receptor recebe, produzindo altas taxas de sucesso no fechamento. E as desvantagens ficam por conta do fato de só poder ser usada uma única vez; pela possibilidade de trismo no pós-operatório; retração ou deiscência do enxerto e limitações em grandes defeitos, porque o sistema de fechamento exige tração de uma parte maior que a bola de Bichat, o que aumenta a probabilidade de complicações pós-operatórias, tais como a depressão estética da face.

Palavras-chave: Fístula. Corpo adiposo. Bochecha

ABSTRACT

The purpose of this study was to review the literature on the application of the Buccal fat pad Bichat's in the treatment of oral-sinus communication, highlighting its advantages and disadvantages. The advantages cited for this type of procedure include easy access to the anatomical region for excision and the large blood supply that the recipient bed receives, producing high success rates at closure. And the disadvantages are due to the fact that it can only be used once; By the possibility of postoperative trismus; Retraction or dehiscence of the graft and limitations in major defects, because the closure system requires traction of a larger part of the Buccal fat pad Bichat's, which increases the likelihood of postoperative complications, such as facial aesthetic depression.

Keywords: Fistula. Fat pad. Cheek.

LISTA DE ABREVIATURAS

CBS Comunicação Buco-Sinusal

CAB Corpo Adiposo da Bochecha

LISTA DE FIGURAS

FIGURA 1	Passo a passo da bichectomia	15
FIGURA 2	Bolas de Bichat direita e esquerda expostas, depois de serem completamente removidas como uma estrutura de peça única.....	16
FIGURA 3	Loja cirúrgica após enucleação da lesão cística.....	18
FIGURA 4	Aspecto do corpo adiposo bucal.....	18
FIGURA 5	Pós-operatório de 4 meses.....	18
FIGURA 6	Caso de comunicação buco-sinusal usando enxerto de tecido adiposo pediculado do corpo adiposo da bochecha (bola de Bichat)	21
FIGURA 7	Defeito do rebordo alveolar.....	22
FIGURA 8	Incisão circular ao redor da mucosa que recobre a fístula buco-sinusal com apoio em tecido ósseo.....	22
FIGURA 9	Incisões verticais para propiciar a exposição do CAB.....	23
FIGURA 10	Manipulação do CAB para o lado do defeito cirúrgico.....	23
FIGURA 11	Recobrimento da gordura com retalho mucoso vestibular.....	23
FIGURA 12	A) Incisão perifistular, incisão de fundo de vestíbulo e um descolador de Molt, evidenciando o túnel entre o fundo do vestíbulo e o alvéolo; B) Tecido adiposo pinçado e passado por baixo do túnel; C) sutura do tecido adiposo em mucosa vestibular e palatina; D) Cicatrização após 4 meses, observando a total epitelização	26
FIGURA 13	A) Rebordo edêntulos evidenciando a fístula em região de segundo molar; B) incisão perifistular, sutura para ser invaginado na trajetória óssea da fístula; C) Exposição do tecido gorduroso e sutura na mucosa do rebordo e da relaxante mesial; D) cicatrização após 3 meses, observando a total epitelização.....	27
FIGURA 14	Tratamento cirúrgico. A) Quadro clínico intra-oral antes da extração dos implantes zigomáticos com falha. B) Remoção do implante zigomático esquerdo. C) Elevação da aleta mucoperiosteal mostrando comunicação buco-sinusal. D) Gordura bucal pediculada cobrindo a área do defeito maxilar. E) Substituição do retalho mucoperiosteal e sutura. F) Cicatrização da gengiva maxilar 6 meses após a cirurgia.....	28
FIGURA 15	Exposição da bola de Bichat.....	29
FIGURA 16	Aspecto clínico final após 3 meses de pós-operatório.....	30

SUMÁRIO

1	**INTRODUÇÃO**	10
2	**PROPOSIÇÃO**	12
3	**REVISÃO DE LITERATURA**	13
3.1	BOLA DE BICHAT: INDICAÇÕES	13
3.2	APLICAÇÃO ESTÉTICA DA BOLA DE BICHAT	14
3.3	TÉCNICA DA BOLA DE BICHAT COMO ENXERTO PEDICULADO NO FECHAMENTO DE FÍSTULA BUCO-SINUSAL.....	17
3.4	RISCOS, CONTRAINDICAÇÕES E COMPLICAÇÕES	30
4	**DISCUSSÃO**	32
5	**CONCLUSÃO**	34
	REFERÊNCIAS BIBLIOGRÁFICAS	35

1 INTRODUÇÃO

As comunicações buco-sinusais são complicações cirúrgicas comuns dos procedimentos odontológicos. Uma fístula buco-sinusal é uma condição patológica em que as cavidades oral e antral têm uma comunicação permanente por meio de uma fístula fibrosa de tecido conjuntivo revestida por epitélio (VERAS FILHO et al., 2010), como consequência da remoção de patologias da maxila, como cistos e tumores, radioterapia com osteoradionecrose e mais frequentemente por exodontias de pré-molares e molares estando diretamente relacionada à pneumatização do assoalho do seio maxilar, com delgada espessura óssea separando-o dos ápices radiculares (CALVET et al., 2014).

Comunicações buco-sinusais de 2 mm de diâmetro ou menores, são suscetíveis de fechar espontaneamente sem a necessidade de intervenção cirúrgica. No entanto, aquelas com 3 mm de diâmetro ou maiores, assim como aquelas associadas à inflamações maxilares ou periodontal, podem persistir e o fechamento cirúrgico é recomendado (KHAN et al., 2015).

Várias técnicas têm sido recomendadas para a resolução destas complicações, como o uso de retalhos mucoperiósteos (vestibular, palatino, lingual ou combinado), enxertos ósseos ou enxertos de gordura bucal (Bola de Bichat) (POESCHL et al., 2009; NEVES et al., 2009; VERAS FILHO et al., 2010; MAGRO FILHO et al., 2010; DE BIASI et al., 2014).

A bola de Bichat, ou corpo adiposo da bochecha, é uma massa esférica de gordura encapsulada localizada entre os músculos bucinador e masseter (ramo da mandíbula). Anatomicamente, ele possui um corpo principal e quatro prolongamentos, conhecidos como bucal, pterigoide, temporal superficial e profundo (SHIBAHARA et al., 1996; MAGRO FILHO et al., 2010; STEVÃO, 2015; BRASIL et al., 2016). Sua porção principal é encontrada acima do ducto da parótida, borda anterior do músculo masseter, extensão profunda da maxila prosseguindo no vestíbulo bucal e sua nutrição se dá pela artéria transversa da face, pelos ramos bucais e temporais da artéria maxilar e por pequenos ramos da artéria facial (SHIBAHARA et al., 1996; CALVET et al., 2014).

Além destas aplicações, a cirurgia de remoção da bola de Bichat tem

também aplicações estéticas quando da sua remoção objetivando uma maior simetria facial, deixando o rosto com curvas mais atraentes e aparência mais fina ao redor da boca, realçando as maçãs do rosto e a linha mandibular (QUISPE PARI, 2014).

2 PROPOSIÇÃO

O objetivo deste trabalho foi descrever, por meio de uma revisão de literatura, aspectos referentes à técnica, indicações, contraindicações, vantagens e desvantagens da Bichectomia, como enxerto pediculado no fechamento das comunicações buco-sinusais.

3 REVISÃO DE LITERATURA

3.1 BOLA DE BICHAT: INDICAÇÕES

Dentre as aplicações do corpo adiposo bucal (CAB) destacam-se as reconstruções no palato duro, palato mole (até a linha média), trígono retromolar, mucosa vestibular, pilar amigdaliano anterior, crista alveolar superior (até a região de canino) e sulco vestibular superior (SHIBAHARA et al., 1996).

O corpo adiposo bucal (CAB) é um tipo de gordura que preenche o espaço mastigatório, melhora a mobilidade muscular e aumenta a morfologia facial (ALLAIS et al., 2008).

Ele tem função mecânica e serve como um coxin para facilitar movimentos musculares, de sucção e mastigação; e tem sido largamente utilizada na reconstrução de defeitos orais e maxilo-faciais devido às suas propriedades físicas e biológicas, como por exemplo, a sua localização anatômica mais próxima do leito receptor, vascularização, facilidade de produção e de monitoramento e a presença de células-tronco (PEÑARROCHA-OLTRA et al., 2015).

Embora estejam presentes em todas as pessoas, estes depósitos de gordura variam de indivíduo para indivíduo, podendo ser pouco desenvolvidas ou exageradas, dando à aparência facial um ar de depressão ou abaulamento, respectivamente. Outras vezes, essa camada de gordura é relativamente maior, podendo alterar o formato do rosto, deixando-o mais cheio e arredondado (JAEGER; BETTONI, 2016).

Simão Netto et al. (2017) relataram que o CAB, quando utilizado como enxerto pediculado deixado exposto na cavidade oral, inicia o processo de epitelização dentro de uma semana, mudando seu aspecto branco amarelado para avermelhado. A camada superficial de tecido gorduroso é substituída por tecido de granulação e posteriormente recoberta por epitélio escamoso estratificado que migra das regiões adjacentes às margens da estrutura. Além do mais, o CAB tem sua própria fisiologia de lipólise, diferentemente do tecido adiposo subcutâneo, fato que fornece previsibilidade de resultados independentemente das individualidades físicas

dos pacientes.

3.2 APLICAÇÃO ESTÉTICA DA BOLA DE BICHAT

No tocante à sua aplicação estética, a cirurgia recebe o nome de Bichectomia ou Bichatectomia (CAMARIN et al., 2007)

Consiste na sua remoção para melhorar o contorno facial ou no preenchimento para melhorar a projeção do osso zigomático (STEVÃO, 2015).

Como todo procedimento cirúrgico, a cirurgia de bichectomia requer que se faça uma avaliação pré-operatória por meio de exames de sangue, cardiológicos e de imagem. (FONSECA, 2015).

Exames de imagens, como a tomografia computadorizada, auxiliam o diagnóstico, diferenciando se o volume do rosto é causado pela hipertrofia do masseter, pelo corpo adiposo da bochecha ou por ambos. Além disso, preveem volumes assimétricos da gordura e identificam o fluxo arteriovenoso da região, diminuindo as chances de sangramento (JAEGER; BETTONI, 2016).

No tocante à técnica, Brasil et al. (2016), descreveram-na como simples, sendo descrita em 1980, da seguinte forma (a Figura 1 mostra o passo a passo da técnica):

a) O procedimento pode ser feito sob anestesia local ou sedação endovenosa e dura em média uma hora.
b) A incisão deve ser realizada logo abaixo do ducto e ligeiramente à frente ou atrás do mesmo, com aproximadamente 1,5 cm na sua maior extensão, geralmente próxima aos molares, no tecido mole situado no aspecto mais inferior do contraforte zigomático, tendo o cuidado de visualizar o orifício do cuto de Stensen
c) A divulsão dos planos anatômicos deve prosseguir delicadamente, tendo em vista que estruturas nobres tais como ramos da artéria facial, maxilar e do nervo facial encontram-se nas imediações. Uma pinça (Kelly-Adson) de

apreensão de tecidos moles é utilizada para deslocar o corpo adiposo e inicialmente, a cápsula fibrosa que o envolve é delicadamente incisada. Movimentos circulares são realizados e assim grande parte da bola de Bichat é removida, em que seu volume total é aproximadamente 9,6 mL e o cirurgião deve limitar-se a remoção de no máximo 2/3 do volume total. O controle do volume da remoção pode ser mensurado com o auxílio de seringa luer.

d) Uma pequena ponta de sucção metálica pode ser inserida na área para limpazar qualquer parte da gordura deixada para trás. Quando a fáscia da bola de Bichat não é rompida é possível remover toda a estrutura em apenas uma peça (FIGURA 2).
e) Antibiótico profilático pode ser prescrito de 5 a 7 dias quando a bola de Bichat não for removida em apenas uma peça.
f) A incisão é então suturada e o paciente recebe alta no mesmo dia. A remoção do fio de sutura pode ser realizada uma semana após o procedimento de forma rápida e indolor (BRASIL et al., 2016).



FIGURA 1 – Passo a passo da bichectomia
Fonte: http://www.glaysefavarin.com.br/?page_id=83



FIGURA 2 – Bolas de Bichat direita e esquerda expostas, depois de serem completamente removidas como uma estrutura de peça única.
Fonte: Stevão (2015).

O pós-operatório é semelhante à extração de um dente do siso. Pode ser um pouco dolorido, inchado e até mesmo causar aumento das bochechas, algum hematoma, considerado normal por conta do procedimento. O inchaço é variável de indivíduo para indivíduo, mas normalmente dura em torno de uma semana, sendo mais intenso nos 3 primeiros dias. Para tal, indica-se compressas frias (bolsas de gelo) para diminuição do inchaço (QUISPE PARI, 2014).

Recomenda-se também bochechos com solução antisséptica, repouso relativo nos 3 primeiros dias, evitar exposição direta ao sol (principalmente enquanto persistirem os hematomas e inchaços, o que poderia tatuar a pele, retardando o desaparecimento das equimoses); uma alimentação mais líquida por cerca de dez dias, assim como a rotina de trabalho e de atividades físicas deve ser retomada após esse período (RIBEIRO, 2016).

Em alguns pacientes, o resultado pode aparecer imediatamente após a cirurgia. Mas, normalmente começa a ser notado após três ou quatro semanas. O resultado final só pode ser avaliado de quatro a seis meses após a cirurgia, quando o edema do tecido mole é definitivamente absorvido (JAEGER; BETTONI, 2016).

3.3 TÉCNICA DA BOLA DE BICHAT COMO ENXERTO PEDICULADO NO FECHAMENTO DE FÍSTULA BUCO-SINUSAL

Vem sendo relatado que fístulas buco-sinusais com um diâmetro inferior a 2 mm apresentam fechamento espontâneo, porém, torna-se difícil mensurar clinicamente a extensão fistular. Em casos de diâmetro maior ou em pacientes com algum distúrbio de cicatrização, faz-se necessária a utilização de técnicas cirúrgicas reparatórias, como a utilização do retalho de corpo adiposo (Bola de Bichat) (CAMARINI et al., 2007; ALLAIS et al., 2008; MARTINS JÚNIOR et al., 2008; VERAS FILHO et al., 2010; MAGRO FILHO et al., 2010; DE BIASI et al., 2014; PEÑARROCHA-OLTRA et al., 2015; GONZÁLEZ et al., 2015).

Camarini et al. (2007) propuseram o uso do corpo adiposo bucal para fechamento de comunicação buco-sinusal associado à enucleação de cisto odontogênico como tratamento para paciente apresentando fístula buco-sinusal causada por lesão cística. O procedimento apresentou bons resultados e mostrou-se um método tecnicamente simples e confiável, principalmente na reconstrução de defeitos de tamanhos pequenos e médio, sem necessidade de segundo tempo cirúrgico e com pós-operatório confortável para o paciente, quando comparado com outras técnicas.

A anestesia foi realizada por bloqueio regional do nervo infra-orbitário esquerdo, alveolar superior posterior e palatino maior. Realizou-se uma incisão no rebordo alveolar, abrangendo a área da fistula com duas incisões relaxantes entre os dentes 24 e 27. Após o descolamento do retalho mucoperiosteal, foi observado, na região alveolar, um tecido cístico de coloração amarelada, e medindo aproximadamente 1,0 cm em seu maior diâmetro. Previamente à enucleação da lesão, realizou-se punção aspirativa, na qual foi obtido líquido de coloração amarelo-citrino e posteriormente foi feito o encaminhamento do líquido e da peça ao exame histopatológico com a hipótese diagnóstica de cisto residual. Após a enucleação observou-se a loja cirúrgica que se apresentava com um tamanho de aproximadamente 1,5 cm de diâmetro (FIGURA 3). A seguir, realizou-se uma incisão no periósteo na base do retalho, divulsionando os tecidos em direção ao espaço

bucal, para expor o corpo adiposo o qual seria utilizado como enxerto pediculado, no fechamento da comunicação buco-sinusal (FIGURA 4). O fechamento do retalho mucoperiosteal sobre o tecido gorduroso foi feito com fio não absorvível (seda 4,0) para que obtivesse uma maior segurança em decorrência da extensão da comunicação buco-sinusal. A remoção da sutura foi feita após 7 dias da cirurgia. Após 4 meses observou-se cicatrização favorável com total fechamento da fístula buco-sinusal, sem sinais de recidiva e infecção, ausência de assimetria facial ou distúrbios relacionados à fonação (FIGURA 5).



FIGURA 3. Loja cirúrgica após enucleação da lesão cística.
Fonte: Camarini et al. (2007).



FIGURA 4. Aspecto do corpo adiposo bucal
Fonte: Camarini et al. (2007).



FIGURA 5. Pós-operatório de 4 meses
Fonte: Camarini et al. (2007).

Allais et al. (2008) descreveram as fístulas buco-sinusais como resultados de patologias, trauma ou cirurgias menores, porém, a causa mais comum é a extração dos molares superiores devido à proximidade anatômica entre as raízes como o seio maxilar. Quando estas ultrapassam 3 mm ou existe inflamação ou

infecção no seio maxilar ou na região periodontal, sendo necessário o uso de alguma técnica cirúrgica para seu fechamento. Neste contexto, os autores descreveram o uso do corpo adiposo bucal (ou bola de Bichat) como enxerto pediculado no fechamento de fístula buco-sinusal de 1cm de diâmetro no fundo do sulco superior esquerdo, de paciente de 51 anos. Após bloqueio anestésico dos nervos alveolar superior posterior, médio e palatino maior, foi realizada uma incisão contornando-se a fístula e duas incisões horizontais de alivio. O defeito ósseo foi visualizado, e removido o tecido necrótico das bordas ósseas e irrigado abundantemente com solução fisiológica e uma ampola de Rifocina de 75mg/1,5ml. Após realizada a incisão no periósteo e divulsão do tecido, o corpo adiposo bucal foi rotacionado até a região do defeito cobrindo-o em sua totalidade sem tensão, e suturando-o às bordas da mucosa palatina e vestibular com Catgut 4-0 cromado. O retalho mucoso foi reposicionado sobre o tecido adiposo e suturado com o mesmo tipo de sutura. Observou-se diminuição no tamanho do defeito ósseo um ano após o fechamento buco-sinusal, provavelmente causada pelo desgaste das bordas no defeito, que ativou o processo de reparação óssea.

Martins Júnior et al. (2008) descreveram um caso clínico, de paciente de 47 anos de idade, de fechamento secundário de fistula buco-sinusal, presente há 6 meses, pós-exodontia de molar, utilizando-se a técnica da bola adiposa de Bichat como enxerto pediculado associado ao uso de retalho mucoso. Procedeu-se à incisão subperiostal em cunha dos bordos da fístula com extensão superior em tábua vestibular até mucosa inserida. Com um descolador de Freer realizou-se o descolamento póstero-superior, rente à parede maxilar até encontrarmos o corpo da bola adiposa. Iniciou-se uma sucção leve com a ponta aspiradora, o que facilitou o deslocamento da gordura até a cavidade bucal. A bola adiposa foi gentilmente presa por uma pinça e tracionada até o defeito. Após cobertura completa do defeito ósseo, a gordura foi suturada à mucosa adjacente com fio categute simples 3.0. Realizou-se, então, uma incisão longitudinal supraperiostal, endereçando o palato duro, paralelo a artéria palatina, descolada e rodada para cobertura da bola adiposa, sendo suturada à mucosa alveolar vestibular ao defeito. O paciente foi orientado a não realizar pressão negativa intraoral e a abandonar o uso do aparelho protético por um período de trinta dias. O pós-operatório transcorreu sem complicações, sendo observado a cura da sinusite crônica e uma discreta perda da profundidade

do sulco vestibular que não o impediu de usar a prótese total.

A comunicação bucosinusal é considerada uma conexão aberta entre a cavidade oral e o seio maxilar, ocorrendo, na maioria das vezes, após exodontias de molares superiores com raízes em intimo contato com a cavidade sinusal, ou com insucesso em procedimentos de levantamento de seio maxilar com rompimento de membrana de Schneider. O tratamento da fístula buco-sinusal de origem de enxerto de levantamento de seio maxilar para implante não é muito descrita, sendo as opções terapêuticas para esta advindas de tratamentos para fístulas de origem pós-exodônticas. Nos casos em que as fístulas foram originadas de exodontias de primeiro molar, o tratamento inclui curetagem, irrigação com soro fisiológico e colocação de um dreno no interior do seio maxilar para cavidade bucal; no segundo tempo cirúrgico, remoção do dreno, reposicionamento do retalho e sutura (NEVES et al., 2009).

Apesar de apresentar baixo nível de acometimento após exodontia de dentes posteriores superiores (entre 0,31% e 4,7%), a aparição da fístula bucosinusal pode gerar uma infecção crônica do seio maxilar e instalação de sinusite maxilar, bem como grande desconforto ao paciente. Sendo assim, seu tratamento deve ser efetuado o mais precoce possível, evitando-se estes transtornos (POESCHL et al., 2009).

Veras Filho et al. (2010) relataram caso clínico de fechamento de fístula buco-sinusal tardia utilizando rotação de enxerto de tecido adiposo pediculado do corpo adiposo da bochecha (bola de Bichat), em paciente de 66 anos. A fistula apresentava aproximadamente 10 mm de diâmetro, comunicando a cavidade bucal com o seio maxilar. O procedimento cirúrgico consistiu de uma incisão circular na borda da fístula para liberar a mucosa do tecido ósseo para permitir o fechamento das bordas por meio de uma sutura, selando internamente a comunicação (FIGURA 6A a C). Uma incisão linear na borda foi divulsada para permitir a incisão do periósteo e para dar acesso à bola de Bichat que foi arrastada para dentro do local da fístula, de modo que este último foi completamente coberto (FIGURA 6D), e depois suturado com pontos simples de seda 4-0, sem tensão (FIGURA 6E). A sutura foi removida após um período pós-operatório de 15 dias sem complicações. O paciente apresentou uma proliferação avançada de tecido epitelial da mucosa sobre o tecido adiposo. A reparação da ferida e o fechamento do defeito foram observados

no pós-operatório de 30 dias, com completa epitelização (FIGURA 6F) Os autores concluíram que o enxerto pediculado de corpo adiposo da bochecha mostrou-se uma alternativa simples, eficaz e segura no fechamento imediato da fístula buco-sinusal.

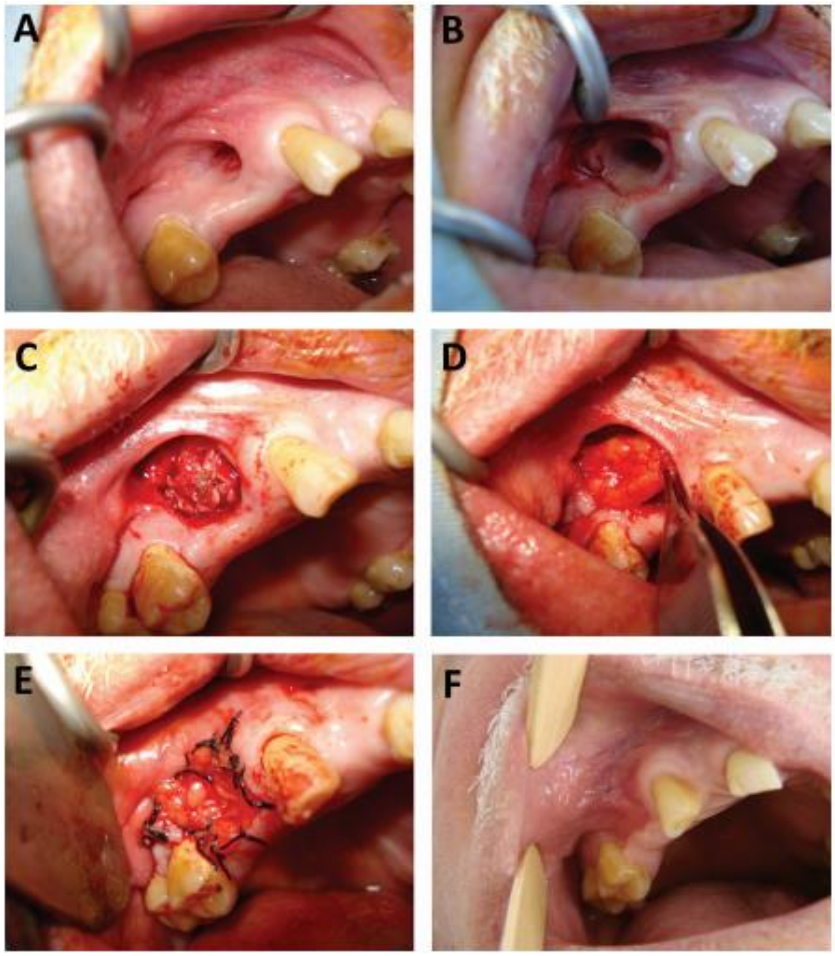

FIGURA 6 – Caso de comunicação buco-sinusal usando enxerto de tecido adiposo pediculado do corpo adiposo da bochecha (bola de Bichat)

Fonte: Veras Filho et al. (2010).

Magro Filho et al. (2010) descreveram um caso clínico em que utilizaram a técnica cirúrgica do corpo adiposo bucal (CAB) para fechamento de fístula buco-sinusal, em paciente do gênero feminino, 45 anos de idade. O exame intra-oral mostrou a presença de defeito no rebordo alveolar na tentativa de fechamento da fístula (FIGURA 7). Foi realizada uma incisão circular com 3 mm de margem ao redor da mucosa que recobria a fístula buco-sinusal, com apoio em tecido ósseo de

modo que qualquer tecido inflamatório no interior da abertura fosse completamente excisionado (FIGURA 8). Após a osteotomia para regularização das margens, dois diferentes cortes foram feitos em cada extremidade da incisão circular estendendo para vestibular. As incisões verticais foram estendidas para o fundo de sulco vestibular anterior e posterior, para propiciar a exposição do prolongamento bucal do corpo adiposo da bochecha, o qual foi utilizado como enxerto pediculado, no fechamento da fístula bucosinusal (FIGURA 9). Em seguida, manipulou-se o CAB para o lado do defeito cirúrgico e sobre a fístula, de maneira delicada, a fim de manter a sua fina cápsula (FIGURA 10). A seguir, o retalho mucoperiosteal foi reposicionado em sua posição original, e suturas foram realizadas entre o CAB e o retalho bucal. Após a adaptação do CAB sobre o defeito ósseo foi realizada a sutura. A utilização de um retalho mucoso vestibular para o recobrimento da gordura, tem como finalidade isolar a cavidade oral, no intuito de proteger a ferida e promover uma cicatrização mais rápida da região (FIGURA 11). A remoção da sutura foi feita após 10 dias do procedimento cirúrgico, observando-se uma total coaptação das bordas da ferida e ainda, presença do tecido adiposo. A técnica mostrou-se segura e eficaz, proporcionando um pós-operatório confortável para o paciente e não modificou a profundidade do sulco vestibular.



FIGURA 7 – Defeito do rebordo alveolar
Fonte: Magro Filho et al. (2010)



FIGURA 8 – Incisão circular ao redor da mucosa que recobre a fístula buco-sinusal com apoio em tecido ósseo.
Fonte: Magro Filho et al. (2010)



FIGURA 9. Incisões verticais para propiciar a exposição do CAB.
Fonte: Magro Filho et al. (2010)



FIGURA 10. Manipulação do CAB para o lado do defeito cirúrgico.
Fonte: Magro Filho et al. (2010)



FIGURA 11. Recobrimento da gordura com retalho mucoso vestibular.
Fonte: Magro Filho et al. (2010)

Abad-Gallegos et al. (2011) avaliaram a efetividade do uso da Bola de Bichat para o fechamento de comunicação buco-sinusal em 8 pacientes. Em 4 casos foi utilizado somente o corpo adiposo, 2 casos necessitaram da membrana de colágeno como coadjuvante, 1 caso optou-se apenas pelo enxerto ósseo, porém devido ao resultado desfavorável foi essencial o uso do corpo adiposo num segundo momento, e o último caso foi planejado em aguardar o selamento espontâneo da comunicação buco-sinusal, o que infelizmente não ocorreu, resultando no posterior uso do corpo adiposo. Os autores observaram que no acompanhamento de todos os pacientes houve a vedação adequada da comunicação buco-sinusal, e ressaltaram que a técnica da Bola de Bichat pode ser utilizada com sucesso para defeitos na região palatina ou mucosa oral, encerramento de comunicação buco-sinusal, e recobrimento de superfícies de enxerto ósseo

Calvet et al. (2014) apresentaram caso clínico de paciente do gênero masculino, 58 anos de idade, com defeito no rebordo alveolar, comunicação buco-

sinusal (após exodontias na região), com presença de fístula, através da manobra de Valsalva, além de processo inflamatório na mucosa palatina, por má adaptação da prótese total superior. Realizou-se uma incisão elíptica, ao redor da fístula, para realizar a fistulectomia, expor o tecido cruento e obter apoio em tecido ósseo normal. Estendeu-se a incisão com duas relaxantes por mesial e distal da fístula, criando-se o retalho vestibular. Divulsionou-se os tecidos e incisou-se o periósteo na parte mais alta e posterior do retalho vestibular, para exposição e captura do corpo adiposo de Bichat, que foi tracionado delicadamente até o seu posicionamento sobre a fistula, sendo este suturado à mucosa palatina. Por fim, o retalho vestibular foi reposicionado ao local de origem e suturado, ficando uma parte do tecido adiposo exposto na cavidade oral. Em uma semana, no retorno do paciente, pode-se observar que a superfície exposta do corpo adiposo tornou-se branco-amarelada, em algumas áreas houve presença de necrose parcial do tecido adiposo e ausência de processo inflamatório significativo. Em 15 dias, observaram-se áreas vermelho claro e áreas vermelho escuro recobrindo o tecido, explicando-se este fato como áreas de formação de tecidos de granulação jovem e áreas com formação de tecido de granulação denso, respectivamente. Em um mês observou-se a epitelização completa da ferida.

O estudo de González et al. (2015) relatou o fechamento das comunicações buco-sinusais pelo uso da técnica da bola de Bichat como enxerto pediculado, em 9 pacientes com idades média de 50 anos. A causa mais comum da comunicação buco-sinusal foi a extração de molares e o diâmetro médio mais largo da comunicação buco-sinusal foi de 7,1mm. Foi descrito tratamento cirúrgico de fístula buco-sinusal presente há 6 meses, pós exodontia de molar, pelo uso da técnica da bola de Bichat como enxerto pediculado associado ao uso de retalho mucoso, concluindo-se ser este método simples, completo e permite uma extensa aplicabilidade na maioria dos casos.

Segundo Adams et al. (2015), pacientes com sinusite crônica podem ser beneficiados pelo fechamento das comunicações buco-sinusais com retalho de corpo adiposo bucal.

Khan et al. (2015) recomendaram o uso do retalho de corpo adiposo bucal nos casos em que o periósteo alveolar vestibular ou palatino estão muito danificados. Os autores descreveram um caso em que a bola de Bichat foi utilizada

para selar uma fístula buco-sinusal no mesmo tempo cirúrgico utilizado para a técnica de implante zigomático. Os resultados foram satisfatórios sem qualquer apresentação de alteração da profundidade vestibular ou osso desnudo. A única desvantagem é que o retalho só pode ser utilizado uma única vez. Os autores ressaltaram que a epitelização do retalho de corpo adiposo dura em torno de 3 a 4 semanas e o tecido adiposo serve de leito para o crescimento do epitélio. Mas no caso clínico relatado, a epitelização ocorreu em 3 semanas nas zonas oral e sinusal. Para epitelização sem intercorrências e complicações pós-operatórias mínimas, recomenda-se uma placa de cobertura para alimentação do retalho ou da sonda nasogástrica durante os primeiros dias. Ressaltou-se a importância de exames de imagem pré-operatórios, como ressonância magnética e tomografia computadorizada, para avaliação do tamanho da bola de Bichat.

Farias et al. (2015) apresentaram dois casos clínicos em que utilizaram a bola de Bichat no fechamento das comunicações buco-sinusais utilizando duas técnicas distintas: no caso 1 utilizou-se técnica do túnel e no caso 2 a técnica convencional. No caso 1, o plano de tratamento proposto foi o fechamento da CBS, por meio do corpo adiposo bucal. A anestesia foi realizada por bloqueio dos nervos alveolar superior posterior, alveolar superior médio e palatino maior. Realizou-se uma incisão perifistular, suturando-o onde foi invaginado, na trajetória óssea da fístula. Uma incisão foi feita em mucosa alveolar (fundo de vestíbulo), sendo descolado do rebordo até a incisão, formando um túnel (FIGURA 12A) Da incisão em direção ao espaço bucal, foi realizada uma divulsão para expor e liberar o tecido adiposo o qual seria utilizado como enxerto pediculado, no fechamento da CBS. O tecido adiposo foi passado por baixo do túnel e suturado na borda da mucosa palatina e por vestibular com fio não absorvível, fechando também a incisão na mucosa alveolar com o mesmo fio (FIGURAS 12B e C). Removeu-se a sutura aos 7 dias pós-procedimento cirúrgico. 4 meses após o procedimento, observou-se a cicatrização bastante favorável com fechamento total da CBS, sem sinais de infecção ou recidiva (FIGURA 12D).

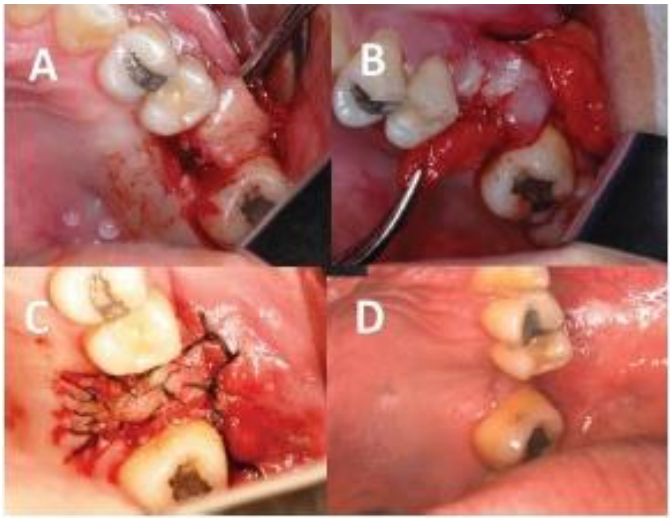

FIGURA 12 – A) Incisão perifistular, incisão de fundo de vestíbulo e um descolador de Molt, evidenciando o túnel entre o fundo do vestíbulo e o alvéolo; B) Tecido adiposo piçado e passado por baixo do túnel; C) sutura do tecido adiposo em mucosa vestibular e palatina; D) Cicatrização após 4 meses, observando a total epitelização.
Fonte: Farias et al. (2015).

No segundo caso apresentado por Farias et al. (2015) o plano de tratamento optado foi o fechamento da fístula utilizando o corpo adiposo bucal, por meio da técnica convencional. A anestesia foi realizada pelo bloqueio dos nervos Alveolar Superior Posterior e Palatino Maior. Realizou-se uma incisão perifistular, suturando-o onde foi invaginado na trajetória óssea da fístula. Uma incisão relaxante mesial, em direção ao fundo de vestíbulo, foi realizada. Um retalho mucoperiosteal foi descolado em direção ao fundo de vestíbulo que propiciou a exposição do corpo adiposo bucal sendo divulsionado e suturado na mucosa palatina da fístula. A remoção da sutura foi realizada 7 dias após o procedimento cirúrgico, em que a evolução ocorreu sem complicações, com ausência de dor, febre, mau hálito e passagem de líquidos da cavidade oral para a nasal. O paciente foi reavaliado 4 meses após o procedimento cirúrgico, observando-se a cicatrização bastante favorável com fechamento total da comunicação buco-sinusal, sem sinais de infecção ou recidiva, porém com uma leve perda do sulco de vestíbulo, ocasionada pela maior passagem do tecido adiposo abaixo da mucosa do rebordo (FIGURAS 13 A a D).

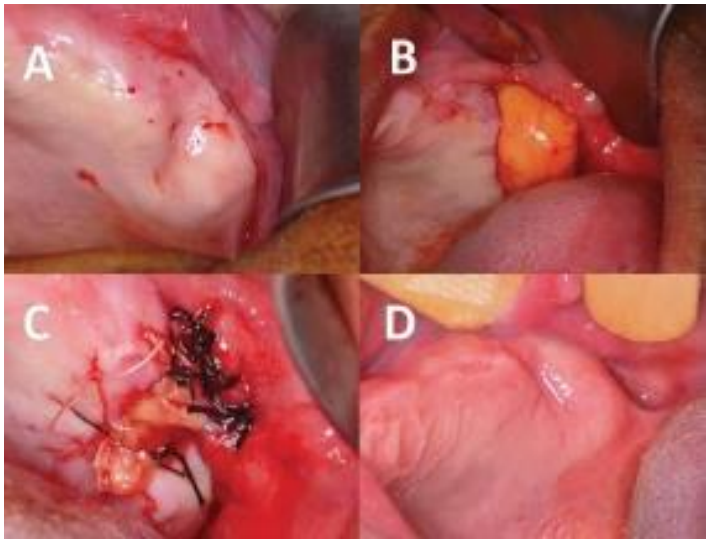

FIGURA 13 – A) Rebordo edêntulos evidenciando a fístula em região de segundo molar; B) incisão perifistular, sutura para ser invaginado na trajetória óssea da fístula; C) Exposição do tecido gorduroso e sutura na mucosa do rebordo e da relaxante mesial; D) cicatrização após 3 meses, observando a total epitelização.
Fonte: Farias et al. (2015).

Outro estudo avaliou o uso da técnica do retalho de corpo adiposo (bola de Bichat) como opção para fechamento da comunicação buco-sinusal em paciente de 64 anos de idade, apresentando sinusite recorrente e comunicação buco-sinusal permanente causada por implantes zigomáticos bilaterais, três anos após o carregamento protético. Os implantes zigomáticos foram removidos, após tratamento prévio com antibióticos e então um retalho mucoperiósteo trapezoidal foi obtido por duas incisões divergentes, uma de cada lado da localização do defeito ósseo. O retalho de corpo adiposo (bola de Bichat) foi colhido executando-se uma incisão de 2 cm começando na tuberosidade por trás do contraforte zigomático. Em seguida, introduziu-se um grampo sem corte no ângulo temporomandibular para separar as fibras do músculo bucinador. Por uma ligeira pressão na bochecha, a extensão bucal da bola de Bichat foi exposta. A quantidade necessária de gordura bucal foi de pedículo para cobrir completamente a área do defeito. O retalho de gordura foi coberto, tanto quanto possível pelo retalho mucoperiosteal e foi suturada sem tensão. As suturas foram removidas 1 semana após a cirurgia e uma prótese convencional foi confeccionada e utilizada provisoriamente nos períodos de cicatrização. Após 6 meses de acompanhamento após a cirurgia, o paciente apresentou cicatrização completa e a comunicação buco-sinusal mostrou-se

completamente fechada. As complicações desta cirurgia ficam por conta da persistência da comunicação. A figura 14 mostra a evolução da cirurgia (PEÑARROCHA-OLTRA et al., 2015).

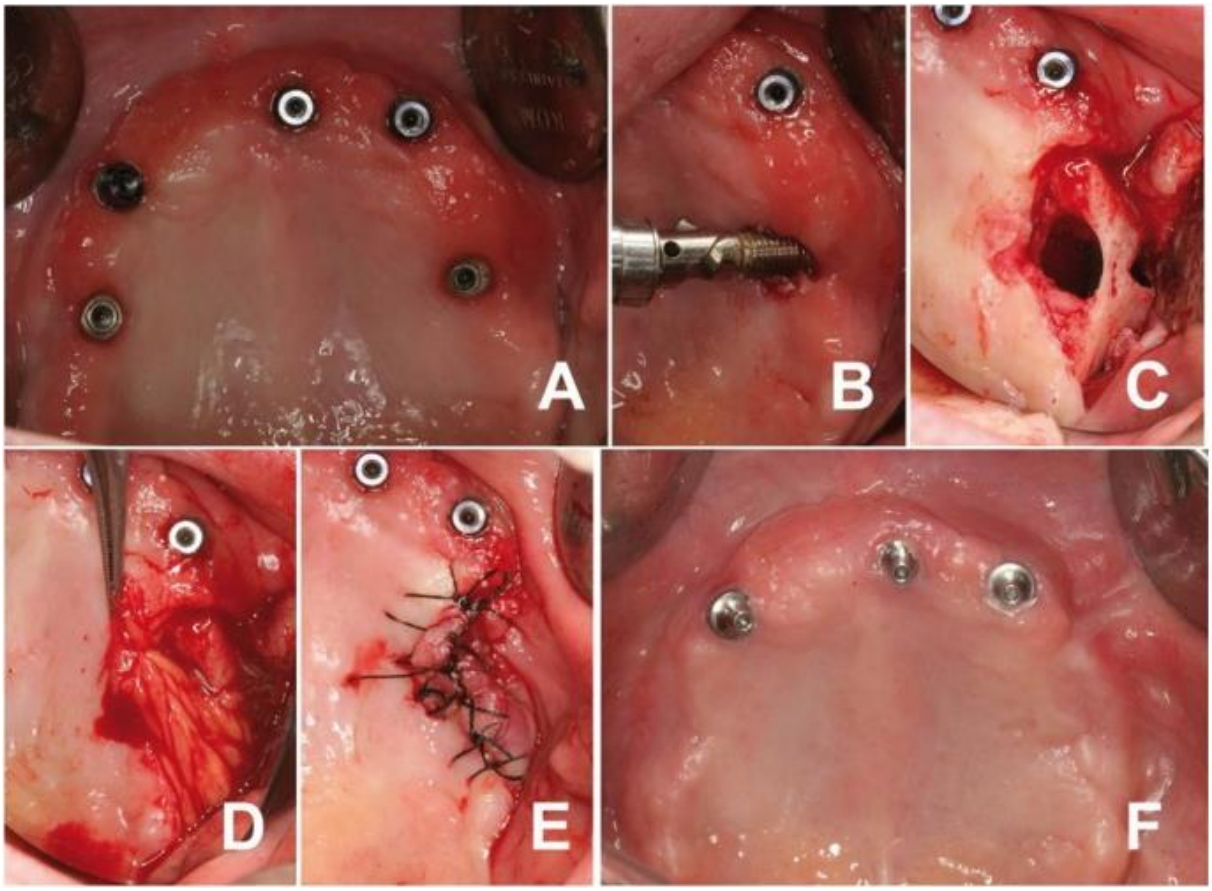

FIGURA 14 – Tratamento cirúrgico. A) Quadro clínico intra-oral antes da extração dos implantes zigomáticos com falha. B) Remoção do implante zigomático esquerdo. C) Elevação da aleta mucoperiosteal mostrando comunicação buco-sinusal. D) Gordura bucal pediculada cobrindo a área do defeito maxilar. E) Substituição do retalho mucoperiosteal e sutura. F) Cicatrização da gengiva maxilar 6 meses após a cirurgia.

Fonte: Peñarrocha-Oltra et al. (2015).

Scartezini et al. (2016) descreveram um caso clínico de paciente apresentando defeito na região posterior da maxila de aproximadamente 25 mm. A tomografia computadorizada mostrava descontinuidade do soalho do seio maxilar no corte coronal e hipertrofia da mucosa do seio maxilar no corte axial e CBS. A cirurgia foi realizada em procedimento único, com anestesia geral por entubação nasotraqueal. Inicialmente, o otorrinolaringologista executou a fibrorinoscopia em narina direita, e contra-abertura nasal lateral com desobstrução do óstio nasal médio, a fim de permeabilizar o seio maxilar acometido pela sinusite crônica

secundária a comunicação buco-sinusal de longa data. Por acesso intra-oral foi realizada uma incisão elíptica supra-cristal, descolamento mucoperiostal e desepitelização da comunicação buco-sinusal, com a sutura da membrana do seio maxilar direito. Em seguida, foi realizada a adaptação de uma tela de titânio maleável (Jeil Medical Corp®) de 0.6 mm de espessura para reconstrução do assoalho do seio e reanatomização da tuberosidade maxilar, perdido pelo processo infeccioso de uma prévia reconstrução para implante. Logo após, foi colocado enxerto ósseo particulado (Bio-Oss® Large 2g, Geistlich), granulação grande, entre a tela e a membrana sinusal suturada, para viabilizar a formação óssea do assoalho do seio. Foi adicionada uma membrana de L-PRF® (Fibrina rica em plaquetas e leucócitos-Intra-Lock System) para garantir uma melhor cicatrização do retalho. A tela de titânio foi parafusada e fixada por vestibular e palatina, com parafuso 1.5x6.0 mm e em seguida cobriu-se com uma membrana de colágeno (Bio-Gide® 30x40mm, Geistlich). A exposição da Bola de Bichat foi realizada previamente ao procedimento de desepitelização da comunicação buco-sinusal, com objetivo de mobilizá-la e evitar possíveis dificuldades durante o ato cirúrgico (FIGURA 15). Então, o tecido gorduroso foi reposicionado com auxílio de uma pinça hemostática por cima da tela de titânio, e realizou-se a sutura na margem palatina da incisão com fio Vicryl® 5-0 (Johnson & Johnson-Ethicon). O retalho foi reposicionado sobre toda a área após o relaxamento do periósteo, e a sutura da mucosa incisada foi concluída com fio de nylon 5-0 (Johnson & Johnson-Ethicon). O pós-operatório transcorreu sem complicações, sendo observado o sucesso do fechamento da CBS no período de 3 meses (FIGURA 16).

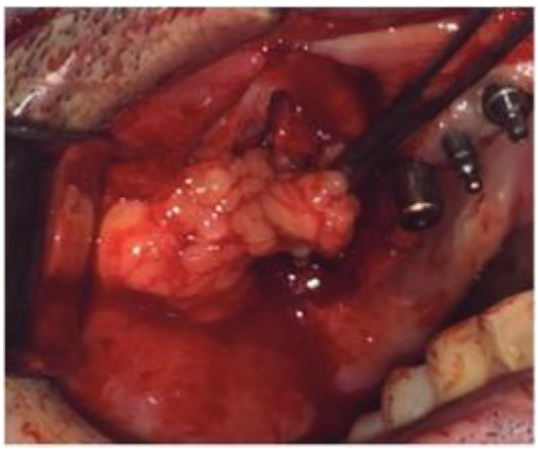

FIGURA 15 – Exposição da bola de Bichat
Fonte: Scartezini et al. (2016).



FIGURA 16 – Aspecto clínico final após 3 meses de pós-operatório
Fonte: Scartezini et al. (2016).

3.4 RISCOS, CONTRAINDICAÇÕES E COMPLICAÇÕES

Segundo Allais et al. (2008) as desvantagens do uso da bola de Bichat são: uso único, possibilidade de trismo pós-operatório, uso limitado para defeitos de pequeno e médio porte e ausência de suporte rígido.

Magro Filho et al. (2010) assim como Parise e Tassara (2016), relataram que o maior índice de insucesso da utilização da Bola de Bichat (ou corpo adiposo bucal) ocorre em função de uma necrose do tecido adiposo originada supostamente pela tensão ou manipulação excessiva do mesmo.

Segundo Adams et al. (2015), as complicações da utilização do corpo adiposo bucal vão desde a sensação de aperto na área de enxerto à parestesias de nervo.

As complicações da bichectomia são as mesmas de qualquer procedimento cirúrgico bucal, tais como sangramento, infecção. Outras são específicas deste procedimento, tais como lesão acidental de nervos e parestesia (STEVÃO, 2015).

Segundo Stevão (2015), a lesão acidental de nervos, que podem levar à paralisia facial; b) lesão do ducto parotídeo de Stensen, um canal que transporta saliva, e sua abertura.

A lesão ao nervo facial pode levar à paralisia regional da face, transitória ou permanente. A irradiação de tecidos vivos por fótons de lasers de baixa potência ou doidos emissores de luz tem o objetivo de promover efeitos de fotobiomodulação tecidual. O estudo de Higashi et al. (2015) apresentou caso clínico de paralisia facial após cirurgia de bichectomia, tratado por um protocolo de LEDterapia. O equipamento utilizado foi uma máscara de LEDs, com comprimento de onda vermelho (670nm) e infravermelho (940nm), ambos apresentavam potência de 3,3 a 3,4 mW. A frequência de aplicação ideal indicada foi de três vezes semanais. Uma melhora significativa começou a ser notada logo na segunda semana e observou-se evolução muito favorável após três meses de aplicação, com retorno quase completo da atividade motora do ramo bucal do nervo facial.

Jaeger e Bertoni (2016) citaram a parestesia como a principal complicação advinda do uso da bola de Bichat e remoção excessiva de gordura ocasionando assimetria da face. Os autores enfatizaram que a aplicação de laser de baixa potência pode acelerar as reparações neurais. Entretanto, os nervos que podem ser afetados durante a cirurgia não são ramos únicos e, na grande maioria das vezes, a região sofre reinervação, voltando ao normal em um período de até seis meses. Idosos e pessoas com doenças infecciosas ativas, são contraindicados para este tipo de cirurgia.

4 DISCUSSÃO

A literatura tem mostrado bons resultados na técnica da bola de Bichat como enxerto pediculado para fechar comunicações buco-sinusais e tratar defeitos ósseos que variam de 2 mm a 50 mm de diâmetro (ALLAIS et al., 2008; VERAS FILHO et al., 2010; PEÑARROCHA-OLTRA et al., 2015; GONZÁLEZ et al., 2015; ADAMS et al., 2015; SCARTEZINI et al., 2016). Segundo Poeschl et al. (2009), a técnica de utilização de pedículo vestibular associada à bola de Bichat, apresenta bons resultados funcionais, mas poderá gerar redução na profundidade do vestíbulo. E, este fato poderá interferir na realização de reabilitações protéticas.

O enxerto pediculado sofre epitelização entre 3 e 4 semanas mesmo sem recobrimento gorduroso (SHIBAHARA et al., 1996; ALLAIS et al., 2008; MAGRO FILHO et al., 2010; KHAN et al., 2015). No estudo de Farias et al. (2015) os dois casos clínicos sofreram epitelização em 4 semanas, sendo que, em um dos casos, houve a cobertura com parte do retalho bucal epitelial vestibular. E, no estudo de Khan et al. (2015) a epitelização ocorreu em 3 semanas.

As vantagens de se usar a Bola de Bichat estão no fato de ser um procedimento rápido e simples, taxas mínimas de falhas, anestesia local, sem cicatrizes visíveis, baixa morbidade e sem perda da profundidade do sulco. Sua epitelização dura em torno de 3 a 4 semanas e o tecido adiposo serve de leito para o crescimento do epitélio, primeiramente coberto por tecido de granulação e depois por epitélio estratificado que migra da margem da gengiva (Shibahara et al., 1996; CAMARINI et al., 2007; ALLAIS et al., 2008; DE BIASI et al., 2014; PEÑARROCHA-OLTRA et al., 2015; ADAMS et al., 2015; FARIAS et al., 2015; KHAN et al., 2015; SCARTEZINI et al., 2016).

Enquanto as desvantagens do uso do corpo adiposo bucal se devem ao fato de só poder ser usada uma única vez; a possibilidade de trismo no pós-operatório bem como retração ou deiscência do enxerto (ALLAIS et al., 2008; FARIAS et al., 2015; KHAN et al., 2015).

Este procedimento também apresenta limitações em grandes defeitos, porque o sistema de fechamento exige tração de uma parte maior que a bola de Bichat, o que aumenta a probabilidade de complicações pós-operatórias, tais como a

depressão estética da face (GONZÁLEZ et al., 2015).

O procedimento cirúrgico da bichectomia é feito sob anestesia local, havendo divergências entre os autores sobre o tamanho das incisões, que variam de 1 cm (QUISPE PARI, 2014) a 1,5-2,0 cm (JAEGER; BETTONI, 2016). A cirurgia para retirada desta “bola de Bichat” tem finalidade funcional (pacientes que costumam morder a bochecha) e estética, salientando as proeminências zigomáticas (maçã do rosto) e afinando a face (QUISPE PARI, 2014; JAEGER; BETTONI, 2016). Aqui a incisão é feita por dentro da cavidade oral, com as vantagens de não deixar cicatrizes aparentes (RIBEIRO, 2016).

Esta cirurgia não é isenta de complicações, destacando-se a lesão do nervo facial e do ducto, bem como parestesias. Estudos afirmaram que a aplicação de laser de baixa potência pode acelerar as reparações neurais (HIGASHI et al., 2015; JAEGER; BETTONI, 2016; SCARTEZINI et al., 2016).

5 CONCLUSÃO

Pôde-se concluir no tocante às indicações, contraindicações, vantagens e desvantagens da Bichectomia, como enxerto pediculado no fechamento das comunicações buco-sinusais, que:

a) a técnica da Bola de Bichat como enxerto pediculado pode ser empregada satisfatoriamente no tratamento das comunicações buco-sinusais.

b) seu uso é restrito a condições quando o defeito foi deslocado para a área palatina devido a uma maior perda, o que requer um deslizamento maior da aba.

c) suas vantagens incluem fácil acesso à região anatômica para a excisão e o grande suprimento de sangue que o leito receptor recebe, produzindo altas taxas de sucesso no fechamento.

d) o fato de só poder ser utilizada uma única vez, a possibilidade de trismo no pós-operatório, surgimento de retração ou deiscência do enxerto, são as desvantagens mais citadas.

REFERÊNCIAS BIBLIOGRÁFICAS

ABAD-GALLEGOS, M. et al. Use of Bichat's buccal fat pad for the sealing of orosinusal communications. A presentation of 8 cases. **Med Oral Patol Oral Cir Bucal**. v.16, n.2, p. 214-8, 2011.

ADAMS, T,; TAUB, D.; ROSEN, M. Repair of oroantral communications by use of a combined surgical approach: functional endoscopic surgery and buccal advancement flap-buccal fat pad graft. **J Oral Maxillofac Surg** v.73, n.8, p. 1452-6, 2015.

ALLAIS, M. et al. The buccal fat pad graft in the closure of oroantral communications. **BJORL,** v. 74, n.5, p. 799, oct, 2008.

BRASIL, L.F.M. et al. Reparos anatômicos para cirurgia de bichectomia. **Arch Health Investig.** v.5, n. Spec. p.17, 2016.

CALVET, M.V.B. et al. Fechamento de comunicação buco-antral com bola adiposa de Bichat: revisão de literatura e relato de caso. Rev. Ciênc. Saúde. v.16, n.2, p. 106-11, jul-set, 2014.

CAMARINI, E.T. et al. Utilização do corpo adiposo bucal para fechamento de comunicação bucosinusal associado à enucleação de cisto residual. Relato de caso. **Rev. Cir. Traumatol. Buco-Maxilo-Fac.** v.7, n.3, p. 23-30, jul-set, 2007.

DE BIASI, M.; MAGLIONE, M.; ANGERAME, D. The effectiveness of surgical management of oroantral communications: a systematic review of the literature. **Eur J Oral Implantol** v.7, n.4, p. 347-57, 2014.

FARIAS, J.G.; CÂNCIO, A.V.; BARROS, L.F. Fechamento de fístula bucossinusal utilizando o corpo adiposo bucal – técnica convencional x técnica do túnel – relato de casos clínicos. **Rev. Cir. Traumatol. Buco-Maxilo-FAc.** v.15, n.3, p. 25-30, jul-set, 2015.

FAVARIN, G. Bichectomia. Disponível em: < http://www.glaysefavarin.com.br/?page_id=83>. Acesso em: 22 dez. 2016.

FONSECA, V.J. Bichectomia: relato de caso clínico. Vídeo-Poster. **COBRAC** 2015. 25 a 29 de agosto de 2015. Salvador- BA.

GONZÁLEZ, R.A. et al. Closure of oroantral communications with Bichat's buccal fat pad. Level of patient satisfaction. **J Clin Esp Dent,** v.7, n.1, p. a28-33, 2015.

HIGASHI, D.T. et al. Fotobiomodulação aplicada a paralisia facial após cirurgia de bichectomia. **ANAIS do XII Conclave Maringaense de Odontologia**, 05 a 07 de outubro de 2016. Disponível em: < http://www.cmouem.com.br/Anais_CMO_2016.pdf>. Acesso em: 5 jan. 2017.

JAEGER, F.; BETTONI, C. Bichectomia: a cirurgia do momento. **Revista Exclusive** v.43, p. 2-3, 2016.

KHAN, M.; SATTAR, N.; AHMAD, T. Buccal fat pad in reconstruction of oral defects. **Oral Maxillofacial Surgery**. v.36, n.1, p. 3-7, 2015.

MAGRO FILHO, O, Closure of oro-antral communication using buccal fat pad. **Rev Odontol Bras Central**. v.19, n.50, p. 275-9, 2010.

MARTINS JÚNIOR, J.C.; KEIM, F.S.; KREIBICH, M.S. Fechamento de comunicação buco-antral com a bola adiposa de Bichat – relato de caso. **Int Archives of Otorhinolaryngology,** v. 12, n.3, p. 450-453, jul-set, 2008.

NEVES, E.N. et al.. Fechamento de fístula oro-antral com gordura de Bichat. **Rev Bras Cir Craniomaxilofac** v.12, n.3, p. 125-8, 2009.

PARISE, G.K.; TASSARA, L.F.R. Tratamento cirúrgico e medicamentoso das comunicações buco-sinusais: uma revisão da literatura. **Perspectiva,** v. 40, n.149, p. 153-162, março 2016.

PEÑARROCHA-OLTRA, D. et al. , Closure of oroantral communication with buccal fat pad after removing bilateral failed zygomatic implants: a case report and 6-month follow-up. **J Clin Exp Dent,** v.7, n.1, p. e159-62, 2015.

POESCHL, P.W. et al. Closure of oroantral communications with Bichat's buccal fat pad. **J Oral Maxillofac Surg.** v.67, n.7, p. 1460-6, 2009.

QUISPE PARI, G.D. Cirugía estética de mejillas. **Rev Act Clin. Med**, v.48, p. 2538-41, 2014.

RIBEIRO, T.A. Plástica nas bochechas está entre as cirurgias preferidas dos brasileiros. **Revista Saúde News**. v.90, n.20, p. 117, mar-abr, 2016.

SCARTEZINI, G.R.; OLIVEIRA, C.F.P. Fechamento de comunicação buso-sinusal extensa com bola de Bichat: relato de caso. **Rev Odontol Bras Central,** v. 25, n.74, p. 144-8, 2016.

SHIBAHARA, T. et al. Use of the buccal fat pad as a pedicle graft. Bull Tokyo Dent Coll. v.37, n.4, p. 161-5, nov. 1996.

SIMÃO NETTO, S. et al. Uso do corpo adiposo da bochecha para fechamento de comunicações oroantrais. **Revista Odontológica de Araçatuba,** v. 38, n.1, p. 30-35, jan-abr, 2017.

STEVÃO, E.L.L. Bichectomy or bichatectomy – a small and simple intraoral surgical procedure with great facial results. **Adv Dent & Oral Health**. v.1, n.1, p. 1-4, 2015.

THOMAS, M.K.; SILVA, J.A.; BOROLE AJ. Facial sculpting: comprehensive approach for aesthetic correction of round face. **Indian J Plast Surg**. v. 45, n.1, p. 122-7, 2012.

VERAS FILHO, R.O. et al. Oroantral communication closure using a pedicled buccal fat pad graft. **Rev Odonto Ciênc** v. 25,n.1, p. 100-3, 2010.

WEINSTOCK, R,J,; NIKOYAN, L.; DYM, H. Composite three-layer closure of oral antral communication with 10 months follow-up-a case study. **J Oral Maxillofac Surg.** v.72, n.2, p. 266.e1-7, feb. 2014.