FACULDADE SETE LAGOAS

ADRIANA ANDREA FERRUFINO TORRES

RETRATAMENTO ENDODÓNTICO CIRÚRGICO: REVISÃO DE LITERATURA E RELATO DE CASO CLÍNICO

OSASCO

2019

ADRIANA ANDREA FERRUFINO TORRES

RETRATAMENTO ENDODÓNTICO CIRÚRGICO: REVISÃO DE LITERATURA E RELATO DE CASO CLÍNICO

Monografia apresentada ao Curso de Especialização da Faculdade Sete Lagoas, como requisito parcial para obtenção do título de Especialista em Endodontia.

Área de concentração: Endodontia

Orientador: Profa. Dra. Sandra Soares Kühne Busquim

OSASCO

2019

TORRES, ADRIANA ANDREA FERRUFINO

Retratamento endodôntico cirúrgico: Revisão de literatura e relato de caso clínico - 2019.

53 f.

Orientador: Profa. Dra. Sandra Soares Kühne Busquim

Monografia (especialização) – Faculdade Sete Lagoas, 2019.

1. Retratamento endodôntico 2. Cirurgia periapical

I.Título. II. Sandra Soares Kühne Busquim

FACULDADE DE SETE LAGOAS

Monografia intitulada ***"Retratamento endodôntico cirúrgico: Revisão de literatura e relato de caso clínico"***, autoria da aluna Adriana Andrea Ferrufino Torres, aprovada pela banca examinadora constituída pelos seguintes professores:

_____

Profa. Sandra Soares Khüne Busquim – ABO Regional Osasco - Orientador

_____

Prof. Marcelo dos Santos – ABO Regional Osasco – Examinador

_____

Profa. Laila Gonzales Freire – ABO Regional Osasco - Examinador

Osasco, 19 de fevereiro de 2019.

DEDICATÓRIA

Dedico este trabalho primeiramente a Deus, por ser essencial na minha vida, meu avô Vitaquito, que não está mais entre nós, mas continua sendo uma parte importante da minha vida, sempre me apoiou e nunca perdeu a fé nos meus sonhos.

AGRADECIMENTOS

A Deus por ter me dado saúde e forca para suportar as dificuldades.

A minha mãe, Cinthia, por me ajudar em cumprir um sonho que tinha desde que comecei a faculdade, e ensinar-me a ter coragem na vida.

A meu marido Edwin, obrigada pela paciência, e ficar sempre do meu lado me ajudando em tudo

A minha filha Ariana, desculpa minha vida, por me afastar um tempo para conseguir realizar este sonho, você sabe que você é a luz da minha vida, tudo que fazemos e por você pensando no teu futuro.

A minha orientadora Professora Sandra KühneBusquim, por ter me transmitido seus conhecimentos e por ter me dado suporte no pouco tempo que durou o curso, pelas correções e incentivos.

Agradeço a todos os professores por me proporcionar o conhecimento não apenas racional, mas a manifestação do caráter e afetividade da educação no processo de formação profissional.

RESUMO

Mesmo com os avanços tecnológicos na área técnica e biológica, o tratamento endodôntico ainda é um procedimento que pode resultar em insucesso. Nos casos de insucesso por fatores não microbianos, a limpeza e modelagem do canal radicular podem ficar comprometidas, o que trai por consequência a permanência de microrganismos em áreas não tratadas. A cirurgia paraendôdontica ou perirradicular é um procedimento que tem por objetivo solucionar casos em que o tratamento endodôntico convencional não teve sucesso. Nos casos de tratamento endodôntico prévio que resultou em insucesso, o retratamento não cirúrgico deve recair como primeira escolha antes da cirurgia periapical. Mas em casos em que o retratamento endodôntico não obteve êxito, ou em casos em que ele é impossível de ser realizado ou os riscos da sua realização superam os benefícios, a cirurgia é indicada como última alternativa antes da exodontia. A cirurgia perirradicular permite também fazer o exame histopatológico do tecido, que pode revelar neoplasias benignas ou outra condição patológica potencialmente grave.A presente revisão bibliográfica consistiu em relatar um caso clínico de cirurgia paraendodôntica, em um paciente que apresentava incômodo no dente 21 que havia sido tratado endodonticamente previamente e que durante o retratamento convencional houve fratura do instrumento endodôntico além do forame apical. Para a execução desta revisão bibliográfica se recorreu na pesquisa em internet, no Pubmed, Scielo e Google Acadêmico.

Palavras chave: Cirurgia Periapical, Apicectomia, Retratamento Endodôntico.

ABSTRACT

Even with the technological advances in the technical and biological area, endodontic treatment is still a procedure that can result in failure. In cases of failure by non-microbial factors, root canal cleansing and modeling may be compromised, which results in the persistence of microorganisms in untreated areas. Paraendodontic or periradicular surgery is a procedure that aims to solve cases in which the conventional endodontic treatment was not successful. In cases of previous endodontic treatment that resulted in failure, non-surgical retreatment should be the first choice prior to periapical surgery. But in cases where endodontic retreatment was unsuccessful, or in cases where it is impossible to perform or the risks of achieving it outweigh the benefits, surgery is indicated as the last alternative before the exodontia. Periradicular surgery also allows histopathological examination of the tissue, which may reveal benign neoplasms or another potentially serious pathological condition. This present study consists of a review and literature of the failures in endodontic treatment and the indication of perirradicular surgery as an alternative for tooth maintenance in the oral cavity. For the execution of this bibliographical review we resorted in the research in Internet, in the Pubmed, Scielo, Google Scholar. We also presented a clinical case report of endodontic retreatment with surgical complementation for the removal of a broken instrument at the root apex.

Keywords: Periapical Surgery, Apicectomy, Endodontic Retreatment.

LISTA DE FIGURAS E TABELAS

Fig. 1 Radiografia Periapical do Incisivo Central Superior Direito 36

Fig. 2 Radiografia da Odontometria dente 21 36

Fig. 3 (A) Irrigação Intracanal com Hipoclorito de Sodio 1%; (B) Preparo Químico Cirúrgico com instrumento manual.....37

Fig. 4 (A) Medicação Intracanal com Ultracal; (B) Medicação Intracanal, parte coronal. 38

Fig. 5 Radiografia da prova do cone principal.....38

Fig. 6 Radiografia de qualidade com cones assessórios, note-se os espaços vazios 39

Fig. 7 (A) Radiografia com cones assessórios; (B) Acréscimos de cones assessórios e (C) Radiografia final 39

Fig. 8 (A) Assepsia Extra-oral; (B) paciente com o kit de paramentação.....40

Fig. 9 (A) Anestesia: Técnica Infiltrativa; (B) Incisão; (C) Levantamento do retalho e (D) Osteotomia.....41

Fig. 10 (A) Apicectomia; (B) Ápice do dente com instrumento fraturado; (C) Curetagem e (D) Ápice removido e lesão.....42

Fig. 11(A) Retropreparo; (B) Aplicação do MTA; (C) Preenchimento com enxerto ósseo e (D) Posicionamento da membrana 43

Fig. 12 (A) Sutura das papilas; (B) Finalização das suturas e (C) Radiografia pós-cirúrgica 44

Fig. 13 (A) remoção dos fios de sutura 45

Tabela 1 Destaques históricos sobre a evolução dos procedimentos endodônticos cirúrgicos..... 23

LISTA DE ABREVIATURAS E SIGLAS

TCFC	Tomografia computorizada de feixe cônico
AHA	Americam Heart Association
EDTA	Ácido Etilenodiamino tetra-acético
3X	três vezes
MTA	Agregado Trioxido Mineral
GTR	Tecido Regenerativo Guiado

SUMARIO

1 INTRODUÇÃO.....13

2 PROPOSIÇÃO.....15

3 REVISÃO DE LITERATURA 16

3.1 Insucesso do tratamento 16

3.2 Causas do insucesso.....17

3.2.1 Fatores microbianos 17

3.2.1.1 Infecção intraradicular.....18

3.2.1.2 Infecção extra-radicular.....19

3.2.2 Fatores não-microbianos 19

3.3 Condutas frente ao insucesso 20

3.4 Retratamento Cirúrgico.....21

3.5 Indicações e contraindicações do retratamento endodôntico cirúrgico ..30

3.5.1 Indicações 30

3.5.2 Contra-indicações.....32

3.6 Fase Pré-operatória.....33

3.7 Etapas cirúrgicas 33

4 RELATO DO CASO.....35

5 DISCUSSÃO.....46

6 CONCLUSÃO.....51

REFERENCIAS BIBLIOGRAFICAS.....52

1 INTRODUÇÃO

De acordo com a Associação Americana Dental, odontologia é um ramo da medicina que está envolvido na avaliação, diagnóstico, prevenção e/ou tratamento de doenças (não-cirúrgico, cirúrgico ou procedimentos relacionados), distúrbios e/ou condições da cavidade oral, área maxilofacial, e/ou a áreas adjacentes. A preservação de um dente natural pode ser feita a traves de um tratamento endodôntico.

A endodontia é a ciência e a arte que envolve a etiologia, o diagnóstico e o tratamento das alterações patológicas da polpa dentária e de suas repercussões na região periapical e, consequentemente, no organismo.

O principal objetivo do tratamento endodôntico é tratar e prevenir o desenvolvimento de lesões perirradiculares. O termo “sucesso” significa “realização de um objetivo ou do que se pretendia; êxito”. Sendo assim, o sucesso de um tratamento endodôntico pode ser caracterizado como ausência de doença do periápice após um período de preservação.

Da mesma forma, as características clínicas e radiográficas do sucesso endodôntico devem ser destacadas. Os aspectos fundamentais relacionados ao sucesso endodôntico podem ser sintetizados em: a) silêncio clínico (ausência de dor, edema e fístula); b) estrutura óssea periapical normal (uniformidade da lâmina dura, espaço periodontal normal, ausência ou redução da rarefação osso, ausência ou interrupção da reabsorção radicular) e c) dente em função e presença de um selamento coronário perfeito.

O insucesso na endodontia resulta de falhas técnicas, o que impossibilita a conclusão adequada dos procedimentos intra-canais.

O tratamento endodôntico tem como objetivo prevenir ou resolver a periodontite apical para devolver a função e a estética do elemento dentário. No entanto, se o tratamento não cirúrgico não for possível ou os sintomas persistirem

após ser realizado o tratamento de canal, a cirurgia paraendodôntica pode ser necessária para manter o dente em boca.

Na maioria das vezes, o fracasso endodôntico resulta da permanência de um processo infeccioso localizado na região periapical do canal, mesmo em dentes tratados de forma adequada. Nos casos em que o tratamento endodôntico aparentemente foi bem executado, mas mesmo assim fracassou, pode se encontrar pelo menos 5 espécies bacterianas. Em casos de lesão pós-tratamento associada a canais tratados de forma insatisfatória, pode-se encontrar entre 10 a 30 espécies bacterianas (comum em casos em que a obturação do canal está muito aquém do ápice radicular. Existem relatos de fracassos endodônticos de origem não microbiana que estão relacionados a reação de corpo-estranho a materiais endodônticos extravazados.

O avanço, técnico-cientifico na área da endodontia tem permitido um índice muito grande no sucesso de tratamento.

Todavia, algumas vezes, nos defrontamos com a necessidade de retratar uma determinada peca dentaria em função do fracasso do tratamento anteriormente realizado.

A cirurgia apical visa tratar a periodontite apical em dentes não cicatrizados após tratamento endodôntico ou retratamento não-cirúrgico. O uso de técnicas de iluminação e amplificação foram introduzidos na odontologia para melhorar e facilitar os procedimentos, porque eles nos permitem observar detalhes anatômicos, detectar microfraturas e minimizar a necessidade de osteotomia.

O objetivo deste trabalho foi relatar um caso clínico de cirurgia paraendodôntica, em um paciente que apresentava incômodo no dente 21 que havia sido tratado endodónticamente previamente e que durante o retratamento convencional houve fratura do instrumento endodôntico além do forame apical.

2 PROPOSIÇÃO

O proposito desta revisão bibliográfica foi relatar um caso clínico de cirurgia paraendodôntica, em um paciente que apresentava incômodo no dente 21 que havia sido tratado endodônticamente previamente e que durante o retratamento convencional houve fratura do instrumento endodôntico além do forame apical.

3 REVISÃO DE LITERATURA

O principal objetivo do tratamento endodôntico é tratar e prevenir o desenvolvimento de lesões perirradiculares. O termo “sucesso” significa “realização de um objetivo ou do que se pretendia; êxito”. Sendo assim, o sucesso de um tratamento endodôntico pode ser caracterizado como ausência de doença do periápice após um período de proservação.

O insucesso na endodontia resulta de falhas técnicas, o que impossibilita a conclusão adequada dos procedimentos intra-canais.

A revisão de literatura deste trabalho será apresentada a partir do insucesso do tratamento endodôntico, e da indicação da cirurgia perirradicular e as técnicas da cirurgia.

3.1 Insucesso do tratamento

O insucesso endodôntico, na maioria das vezes, resulta de falhas técnicas, que impossibilitam a conclusão adequada dos procedimentos intra-canais voltados para o controle e prevenção da infecção endodôntica. Todavia, existem casos em que o tratamento segue os padrões mais elevados que norteiam a endodontia e, ainda assim, resultam em fracasso.

Lopes & Siqueira (2015) através de evidências científicas relataram que o fracasso da terapia endodôntica nos casos de canais tratados adequadamente está associado a fatores de ordem microbiana, caracterizando uma infecção intraradicular e/ou extrarradicular, que não foi eliminada ou controlada pelos procedimentos intracanais.

3.2 Causas do insucesso

Angiero et. al. (2011) concluíram que vários fatores inerentes aos procedimentos endodônticos podem afetar o sucesso do canal radicular: perfurações, quebra de instrumento, calcificações, e anomalias anatômicas podem comprometer o tratamento endodôntico convencional. Se o tratamento endodôntico tradicional falhar a cirurgia endodôntica pode ser requerida, e esta cirurgia é concluída utilizando um enchimento retrogrado adequado ao procedimento, e assim inibir a saída dos irritantes ao espaço periapical, fornecendo um selamento apical eficiente.

Haddad Filho et. al. (2015) concordaram que normalmente o insucesso endodôntico tem origem microbiana, na maioria dos casos a infecção e intra-canal persistente relacionada com um tratamento inadequadamente realizado ou resultado da recontaminação pós-tratamento endodôntico, que com frequência deve-se à falhas na restauração. Também chegaram na conclusão que a complexidade anatômica do sistema de canais radiculares favorece a permanência dos agentes contaminantes, dificultando sua remoção. Cerca de 4% dos casos de insucesso estão relacionadas as infecções extrarradiculares, ao biofilme perirradicular ou à presença de microorganismos no interior das lesões apicais, condutas iatrogênicas, como fraturas de instrumentos, desvios apicais, formação de degraus e perfurações, são complicadores que podem ou não estar associados aos fatores microbianos. A persistência da periodontite apical pode ter origem não-microbiana, como o acúmulo de cristais de colesterol endógeno nos tecidos periapicais, lesões císticas e reação do corpo estranho provocada pela extrusão de material durante o tratamento endodôntico. Também trincas ou fraturas radiculares podem estar associadas ao insucesso.

3.2.1 Fatores microbianos

Lakshmi&Vaishnavi (2010) relataram que existem muitas maneiras pelas quais os microrganismos atingem a polpa e é de suma importância ter o conhecimento para o nosso planejamento de tratamento. As várias rotas pelas quais

os microrganismos chegam a polpa são as seguintes: túbulos dentinários, cavidade aberta, membrana periodontal, fluxo sanguíneo, restauração defeituosa, extensão.

Em 2013, Ricucci et. al. relataram que as bactérias envolvidas em infecções persistentes podem às vezes estar presentes e colonizar as paredes dentinárias do canal principal ou na parte muito apical do canal principal perto do forame apical. Nestas áreas, é concebível que os ajustes na largura ou comprimento da instrumentação do canal radicular podem ter contribuído para desinfecção e, em seguida, melhorado o resultado. No entanto, na maioria dos casos de falha associados a canais adequadamente tratados, as bactérias estão localizadas em áreas distantes o canal principal, incluindo os túbulos dentinários, istmos, canais laterais ou ramificações apicais.

De acordo com Luckmann et. al. (2013) as bactérias e seus subprodutos estão diretamente implicados nos casos de insucesso em endodontia, sejam em complicações durante as intervenções ou no pós-operatório imediato ou mediato.

3.2.1.1 Infecção intraradicular

Ricucci& Siqueira et. al. (2010) deixaram claro que as infecções endodônticas são causadas por biofilmes bacterianos intra-radiculares. Concordaram que na infecção primária, muitas células bacterianas encontram-se em suspensão nos fluidos presentes na luz do canal principal, mas agregados bacterianos na forma de biofilmes são usualmente visualizados aderidos às paredes dentinárias do canal e assim a infecção pode se propagar para túbulos dentinários e ramificações apicais, canais laterais, istmos e túbulos dentinários.

Lopes & Siqueira (2015) concluíram que na maioria das vezes, o fracasso endodôntico resulta da permanência de uma infecção instalada na porção apical do canal. Também em casos em que aparentemente foram tratados de forma adequada. Nos casos em que o tratamento endodôntico aparentemente foi bem executado, mas mesmo assim fracassou, cerca de 5 espécies microbianas podem ser detectadas no canal tratado.

3.2.1.2 Infecção extra-radicular

Num estudo realizado por Lakshmi&Vaishnavi (2010) foi achado que os microrganismos intra-radiculares geralmente se restringem no canal radicular devido a barreira de defesa. Em circunstancias específicas, os microrganismos podem superar essa barreira de defesa e estabelecer uma infecção extra-radicular o qual pode levar ao desenvolvimento de abscesso apical agudo provocando uma inflamação purulenta no tecido periapical em resposta a uma saída maciça de bactérias patogênicas do canal radicular. As infecções extra-radiculares são dependentes ou independentes de uma infecção intra-radicular. Os microrganismos dominantes presentes são bactérias anaeróbias.

Em 2015 Domenico Ricucci et. al. fizeram estudos dependentes e independentes da cultura e relatam a ocorrência extra-radicular de uma microbiota complexa associada a lesões de periodontite apical que não responderam favoravelmente ao canal tratamento de canal. Uma discussão importante sobre este tópico refere-se à contaminação que pode ser efetivamente descartada no procedimento cirúrgico de lesões de periodontite apical para posterior análise microbiológica. As bactérias que ficam na parte mais apical do ápice podem-se deslocar para dentro da amostra da biópsia durante os procedimentos cirúrgicos e podem ser considerados como bactérias “extra-radiculares”. A maioria dos estudos anteriores não avaliaram as condições bacteriológicas da parte apical do canal radicular, tornando-se difícil determinar se a infecção extra-radicular era dependente ou independente de uma infecção intra-radicular. Como consequência, não há evidencia suficiente que sustenta que uma infecção extra-radicular pode existir como um processo de auto sustentação dependente da infecção intra-radicular.

3.2.2 Fatores não-microbianos

Para Lopes & Siqueira (2015) alguns casos podem estar relacionados com outros fatores que não pode ser apenas a presença de microrganismos, como: a reação de corpo estranho a materiais endodônticos ou fatores intrínsecos; como o acúmulo de produtos de degeneração tecidual; comprometimento anatômico;

alterações de forma e desenvolvimento. Cumpre salientar que embora haja suposições quanto ao envolvimento de fatores não-microbianos no fracasso endodôntico e até tentativas de explicações, não haverá fortes evidências científicas neste sentido.

3.3 Condutas frente ao insucesso

Haddad Filho et al. (2015) quando constataram que o insucesso da intervenção endodôntica através do controle clínico, radiográfico e exame tomográfico, pelo aparecimento ou persistência de sinais, sintomas e da periodontite apical, determinaram que o professional deve inicialmente procurar a causa do fracasso e, em seguida, optar pela conduta mais adequada, viável e com melhor prognóstico. Nesses casos normalmente, três possibilidades terapêuticas se apresentam: retratamento convencional; retratamento cirúrgico e exodontía com colocação de implante.

Para optarmos entre o retratamento convencional ou cirúrgico, devemos fazer a avaliação da qualidade do tratamento endodôntico previamente realizado, fazer a avaliação da restauração e a possibilidade de acesso aos canais radiculares. Diante de um tratamento endodôntico mal realizado, normalmente a escolha do professional é realizar o retratamento convencional, mesmo que implique na remoção da restauração, pino de fibra de vidro ou núcleo metálico.

Quando o tratamento endodôntico prévio se apresentasse adequado, uma restauração sem infiltração ou o acesso ao terço apical mostrasse inviável, o retratamento cirúrgico é a melhor escolha para o professional. Diante de um insucesso de origem endodôntica, tanto o retratamento convencional quanto o cirúrgico constituem opções terapêuticas adequadas para eliminar a causa do fracasso, e viabilizar a cura dos tecidos periapicais e promover o desaparecimento dos sinais e sintomas.

Kim (2012) concluiu que a tomografia computorizada de feixe cônico (TCFC) foi desenvolvida para fornecer características anatômicas tridimensionais e é usada

na área oral e maxilofacial com processos de software mais sofisticados e mais simples. A aplicação do TCFC em endodontia foi cuidadosamente avaliada em estudos recentes, o melhor uso do TCFC é para detecção de periodontite apical, avaliação do sistema de canais radiculares, avaliação de defeitos de reabsorção e no planejamento em cirurgia endodôntica, em comparação com a radiografia convencional. A TCFC é recomendada para superar limitações da radiografia convencional, como a sobreposição de imagens anatômicas e distorção geométrica.

Curtis et. al. (2018) descobriram em estudos recentes que o TCFC no pós-operatório rende uma avaliação de desfecho menos favorável em relação às radiografias periapicais para tratamento inicial do canal radicular, retratamento e endodontia microcirúrgica.

3.4 Retratamento Cirúrgico

Em 1884 Farrar afirmava que a cirurgia radicular era ‘’uma conduta ousada, que remove toda a causa e que conduz a uma cura permanente, e não pode ser apenas a melhor no final, mas a mais humana”.

No ano 1985, Gutmann observou que a cirurgia endodôntica deve ser indicada quando o retratamento não-cirúrgico é impraticável ou a probabilidade de melhorar o tratamento anterior é inferior.

Cohen & Richard Burns (2002) concordaram que o microscópio permite ao cirurgião avaliar e remover lesões com maior precisão, minimizando o dano intra-operatório a outros tecidos.

Em face de uma aparente falha na endodontia, a qualidade do tratamento endodôntico não-cirúrgico prévio, deve ser cuidadosamente revisado, avaliado nas radiografias e também a sintomatologia do paciente. A opção pela microcirurgia é indicada apenas quando o dentista confirmou que, com um retratamento não-cirúrgico, o problema do paciente não poderá ser corrigido.

Song (2011) considerou o retratamento não-cirúrgico como a primeira escolha de tratamento. A segunda escolha sendo o retratamento cirúrgico, caso contrário os casos que falharem a cirurgia deve ser feita de novo ou extrair o dente. No entanto, existem poucos relatos relacionados a ressurgência de lesão após a cirurgia endodôntica inicial. Nos últimos anos uma técnica que inclui o uso de microscópio, microinstrumentos, pontas de ultrassom, e matérias de enchimento biocompatíveis com o corpo humano, aumentou a taxa de sucesso, com resultados bem-sucedidos de todas as abordagens microcirúrgicas. O sucesso da cirurgia paraendodôntica depende, da completa eliminação dos agentes contaminantes e do selamento tridimensional dos sistemas de canais radiculares, portanto as técnicas cirúrgicas convencionais que não utilizam os recursos de magnificação e iluminação, principalmente insertos ultrassônicos, tendem a falhar pois dificilmente o profissional será capaz de localizar, esvaziar, preparar e selar adequadamente o ápice radicular.

Gutmann (2014) fez um estudo do passado, presente e futuro da cirurgia endodôntica e verificou que a intervenção endodôntica cirúrgica emergiu os últimos 150 anos como uma modalidade de tratamento significativa na retenção de dentes sadios. A intervenção cirúrgica não é um substituto ao fracasso do tratamento endodôntico, saber quando fazer a eleição da intervenção cirúrgica é imperativa, junto com a experiência na realização do procedimento cirúrgico. Em essência, o planejamento de tratamento e a escolha da cirurgia pode ser mais difícil e desafiador, do que o próprio procedimento cirúrgico. A retenção do dente natural com estrutura ainda é o objetivo de atendimento odontológico de qualidade, e muitos dentes com tratamento endodôntico prévio que ainda tem sintomatologia, são avaliados antes de fazer a programação da cirurgia paraendodôntica. Nestes casos, a TCFC é um exame complementar importantíssimo porque fornece a visualização com simulação de realidade virtual do cenário antes do procedimento.

Gutmann (2014) ainda fez uma tabela onde fornece uma evolução focada, destacando o desenvolvimento e avanço dos procedimentos endodônticos cirúrgicos, observando a origem das técnicas e importância dos conceitos.

Tabela 1: Destaques históricos sobre a evolução dos procedimentos endodônticos cirúrgicos

Clinico/investigador	Era ou ano	Procedimento-técnica-instrumento-implicações
Abulcasis	Século 11	Reimplante intencional: enquanto usado, as ramificações deste procedimento iludiram o praticante, como o status do polpa e alto potencial de reabsorção radicular.
Pare **Fauchard** **Pfaff P** **Berdmore T** **Hunter J**	1561 1746 1756 1768 1778 1859 1724	Todos forneceram relatos detalhados do reimplante, citando várias situações clínicas; Hunter chegou à conclusão de que um ligamento periodontal vital foi um pré-requisito para a união bem sucedida do dente e do alvéolo após o reimplante. Pfaff e Berdmore realizou ressecções da raiz e colocou obturações de cera, chumbo ou ouro na extremidade da raiz. Conceito de reabsorção ainda iludiu o clínico. Esta questão não foi sequer referida como reabsorção, mas sim absorção, que foi detalhada por Tomes em 1859. Abordou a absorção de dentes que foram feridos por doença ou trauma.
Tomes J **Heister L**	1859 1724	
Harris C	1839	Usou uma lanceta ou faca pontiaguda com ponta de bisturi para perfurar um tumor da gengiva para liberar o pus. Enquanto isso pode não ter considerado por muitos como um procedimento cirúrgico, teve um impacto na retenção de dentes em tempos de

		infecção grave e sofrimento do paciente.
Desirabode AM **Magitot E**	1843 1860-1870	Reivindicações feitas como sendo o primeiro a realizar a ressecção da raiz. Este é outro exemplo de “quem fez primeiro” e “quem documentou primeiro. ”
Hullihen SP	1845	Trepanação cirúrgica através do tecido mole, osso e na câmara pulpar para aliviar uma polpa congestionada: “Hullihen Operação ”. O desempenho deste procedimento também foi sugerido para ser atribuído aos egípcios. Há também evidência de que culturas antigas no Hemisfério Ocidental realizaram essa técnica (veja o artigo para referências).
Bronson WA	1845	Após a aplicação de ácido carbólico nas gengivas, uma fenda perpendicular e uma fenda transversal foram confeccionadas nos tecidos, uma broca de motor foi usada para perfurar diretamente até o final da raiz para aliviar o congestionamento e efetuar uma descarga de supuração; essa abordagem foi rotulada como “bárbara” por FY Clark; Essa abordagem também foi questionada por JN Farrar, esta situação clínica foi causada por necrose do ápice radicular e, portanto, este tecido deve ser considerado como um substância e ser removido através de um procedimento de ressecção. No entanto, Bronson afirmou que esta abordagem foi

		capaz e rapidamente controlar a dor, e evacuar o pus causado por uma polpa desvitalizada.
Magitot CS	1867	Realizada remoção completa ou ressecção da raiz (amputações).
Smith CS	1871	Uso de uma ressecção da extremidade da raiz, para tratar um dente com uma polpa necrótica e abscesso alveolar adjacente. Ele indicou que isso pode ser realizado cortando através do alvéolo com um instrumento adequado, e cortando e raspando a porção necrosada do ápice radicular; ou o dente pode ser extraído.
Farrar JN	1880	Realizou um procedimento em dentes com abcesso, como uma “apicotomia”.
Martin C	1881	Alegado por vários autores por ser o inventor da ressecção do final da raiz para gerenciar drenagem dos tratos sinusais; no entanto, estão faltando evidências para a documentação de este procedimento
Dunn CW	1884	Amputado “presas” usando uma serra tubular para entrar nas mandíbulas, removendo o tecido mole doente e raiz final. Ele pegou um tubo de diâmetro apropriado, cuja extremidade era uma serra que poderia ser presa a um dispositivo acionado por motor, para cortar o processo alveolar e ápice da raiz. Se tiver sorte, ele também foi capaz de remover o tecido

		granulomatosocircundante, ao mesmo tempo ele removeu o ápice da raiz.
Farrar JN	1884	Recomenda-se a remoção radical por amputação de qualquer porção das raízes dos dentes que foram inúteis. Isso se concentrou principalmente em raízes para as quais o osso alveolar de suporte foi destruído por doença periodontal. Sua decisão de realizar este procedimento foi baseado em 11 anos de tentativa de tratamento paliativo, e 9 anos de ressecção completa da raiz.
Black GV	1886	Recomenda-se a amputação do ápice da raiz de qualquer dente no caso de abscesso há muito negligenciado. O procedimento foi considerado facilmente realizado com o uso de uma broca fissura e considerar se vale pena salvar o dente.
Younger W	1894	Reiterou a opinião de Hunter sobre a necessidade de um ligamento periodontal vital após o reimplante. Naquela época, o conceito de “Reabsorção” não existia - em vez disso, o foco era a “absorção”, que não foi totalmente alterada para reabsorção até a década de 1930
Grayston LDSI	1887	Anestesia de cocaína foi usada no tratamento cirúrgico de um abscesso alveolar, que não podia ser tratado através do dente. Ele passou uma broca rotatória através do processo alveolar, seguindo e ampliando um trato “fistuloso”

		ou cortando diretamente através dos tecidos moles e alvéolos.
Fredel L **Scheff J**	1887 1890	Iniciou experimentos com animais para abordar o papel do ligamento periodontal (referido como periósteo) no processo de reabsorção (referido como adsorção). Eles observaram em estudos com cães que o processo de reabsorção não ocorria em dentes protegidos pelo ligamento periodontal (referido como periósteo) e discutiu a natureza essencial do ligamento periodontal para fixar a união do dente dentro do alvéolo.
Rehein ML	1890	Amputação completa da raiz recomendada como uma cura radical para um abscesso alveolar crônico. Ele alegou que o tratamento através do canal radicular era inútil na presença de um “ápice necrosado”. Uma vez que ele encheu o canal radicular, ele extirpou a porção da raiz do canal doente, com o uso de uma broca nos tecidos patológicos circundantes.
Ottolengui R	1892	Apresentou uma técnica sucinta para o preenchimento imediato de um canal radicular seguida de ressecção do ápice radicular. No entanto, não foi muito bem pensado por o tecido mole. Ele usou uma broca de lança e com ela passou pelo tecido mole e raiz, juntamente com o seu eixo central tão alto quanto foi decidido pela amputação.

		Ele então seguiu este buraco com uma broca fissura bem afilada, fez um corte lateral de mesial para distal. Ele também defendeu a remoção da placa labial do osso, conforme necessário em muitos casos para remover o fim da raiz amputada.
Rhein ML	1897	Tratamento cirúrgico descrito para o manejo do abscesso alveolar, incluindo a marsupialização. Ele usou cocaína nos tecidos moles adjacentes à extremidade da raiz. Isto foi seguido por uma broca trefina, acionada por motor para rapidamente fazer a abertura através da placa alveolar para os tecidos afetados. Se a abertura era grande, colocava-se um dreno, que deveria ser removido diariamente, com a lesão sendo lavada com uma solução anti-séptica adequada. A abertura foi mantida aberta até o tecido granulado preencher o vazio em torno do ápice radicular.
Partsh C	1896-1899	Credenciado com o desenvolvimento metódico de “Wurzelspitzenresection” (ressecção do final da raiz), sob anestesia com clorofórmio e posterior anestesia com cocaína; a embalagem da cavidade cirúrgica com gaze e iodoformo (operação Partsch I) e tecido reaproximação com sutura (operação de Partsch II).

	Beal M	1908	Relatos de casos publicados sobre a técnica de ressecção da raiz.
	Shuster E **Von Hippel R** **Ruud AF** **Matsura SJ** **Schupfer C** **Luks S** 936	1913 1914 1950 1962 1935/1 1974	Preparação de uma rachadura apical defendida durante a cirurgia. Também desenvolveu uma preparação de uma rachadura que ficou conhecida como o “slitsmethoden” usado para limpar a porção apical do canal na presença de um post core. Modificado por Ruud em 1947 e trazido para uso contemporâneo por Matsura em 1962; mudou para um preparação de fenda transversal em 1935 e 1936 por Schupfer e perpetuado por Luks nos anos setenta.
	Roy M **La Cronique GM**	1925 1927	Indicações cirúrgicas detalhadas, e técnicas para o controle de lesões radiculares com foco tanto na ressecção como na curetagem.
	Weaver SM	1947	Defendeu-se o uso da “janela aberta” ou incisão reta no longo eixo da raiz com retração em mesial-distal.
	Rud J, **Andreasen** **JO & Moller** **Jensen JE**	1972	Forneceu-se um extenso tratado sobre a avaliação da cirurgia periapical que englobou avaliação radiográfica, avaliação histológica e avaliação clínica; avaliaram modos de cicatrização, correlação entre histologia e achados radiológicos, avaliações histobacteriológicas após a cirurgia, e uma avaliação as falhas após a aplicação de técnicas cirúrgicas; todas as fases incorporaram um alto nível de

análise estatística.

Haddad Filho et. al. (2015) consideraram por muito tempo a cirurgia endodôntica como um procedimento secundário e de resultados imprevisíveis. A evolução dos conhecimentos científicos, principalmente nas áreas da anatomia, biologia tecidual e microbiologia, associada ao uso do microscópio operatório, de microinstrumentos, pontas ultrassônicas e de materiais retro-obturadores mais biológicos, transformam drasticamente o cenário da cirurgia paraendodôntica nos últimos tempos, deixando assim surgir a Microcirurgia Endodôntica, mais precisa e confiável.

Curtis (2018) verificou que as radiografias periapicais, são as imagens bidimensionais mais utilizadas na endodontia para a avaliação, que detectam lesões quando já há perfuração da placa cortical ou erosão da superfície externa e interna do córtex. Além disso, as limitações na detecção de lesões ocorrem devido a distorção e superposição de várias radiodensidades de tecido ósseo e mole. Muitas vezes, isso tem o efeito de interpretações imprecisas de tamanho de lesão e designações falso-negativas e, menos comumente, falso-positivas.

3.5 Indicações e contraindicações do retratamento endodôntico cirúrgico

3.5.1 Indicações

Segundo Von Arx (2005) as seguintes indicações foram estabelecidas para critério de realização do tratamento cirúrgico:

- Canal obstruído com achados radiológicos e/ou sintomas clínicos
- Tratamento de canal radicular falho quando o retratamento é inadequado.
- Perfurações com achados radiológicos e/ou clínicos sintomas, e onde é impossível tratar de dentro da cavidade pulpar

Uma das indicações para tratamento cirúrgico que deu Yang (2006) foi a falha do retratamento onde algumas bactérias ficam localizadas em áreas como istmos, ramificações, deltas apicais irregulares e túbulos dentinários que não foram afetados pela endodontia e processos de desinfecção. As bactérias também podem permanecer no espaço criado pela reabsorção dentinária devido à lesão periapical, tendo iludido a irrigação intra-canal e o medicamento.

Entre as indicações da cirurgia paraendodôntica, segundo, Bramante &Berbert (2007) destacam-se: o estabelecimento de drenagem, alívio da dor, complicações anatômicas, problemas iatrogênicos, traumatismos, necessidade de biópsia; defeitos endo-periodontais; problemas durante o tratamento, falhas em tratamento previamente realizado ou com presença ou não de núcleo.

Del Fabbro et. al. (2008) concordaram que o planejamento do retratamento é fundamental, uma vez que deverá ser conhecido e analisado o fator de persistência da doença num dente que já foi anteriormente tratado. Assim, deve ser compreendida uma avaliação da condição periapiacal, para que seja possível uma decisão sobre as opções de retratamento: não-cirúrgico, cirúrgico, extração dentária ou não fazer nada.

De acordo com Song (2011) a cirurgia endodôntica é indicada quando o retratamento não-cirúrgico é impraticável ou improvável de praticar, e apenas a intervenção pode resolver o problema quando uma lesão persistente está relacionada a uma lesão periapical, cisto ou complexidade da anatomia do canal. Pequena perfuração da câmera pulpar ou na entrada aos canais, que não sejam possíveis de tratar através da câmara pulpar.

Segundo Chong & Rhodes (2014) algumas indicações para cirurgia endodôntica são:

- A correção de erros iatrogênicos sem possibilidade de aceso sem cirurgia, por exemplo: remoção ou recuperação de material de preenchimento estruído, ou de um instrumento fraturado;

- Biopsia necessária para análises histopatológicas de uma lesão suspeita;
- Investigação cirúrgica para explorar uma suspeita de fratura radicular.

3.5.2 Contra-indicações

Segundo Von Arx (2005) as contra-indicações da cirurgia periapical são:

- Fatores anatômicos locais (por exemplo, extremidade da raiz inacessível);
- Dente com suporte periodontal inadequado;
- Dente não restaurável, dente sem função (não antagonista, nenhum pilar para prótese removível ou fixa);
- Paciente não cooperativo;
- História médica comprometida.

Para Rhodes (2006) a maioria das cirurgias endodônticas é geralmente realizada com analgesia local e há relativamente poucas contra-indicações. Entretanto, uma história médica compressiva deve ser tomada, o consentimento do paciente e as considerações psicológicas atuais, a presença de doença sistêmica grave pode impossibilitar a cirurgia.

O postulado por Chong (2014) é que não há muitas contra-indicações para cirurgia endodôntica. Estes podem ser divididos em fatores gerais e locais.

Geral: considerações psicológicas e doença sistêmica

Local: fatores dentários, incluindo estabilidade do dente, comprimento da raiz, suporte periodontal e estado de higiene bucal do paciente, fatores anatômicos, incluindo proximidade das estruturas neuro-vasculares, fatores de acesso cirúrgico, por exemplo capacidade de um paciente de abrir a boca, presença de uma grande exostose óssea, que podem tornar a incisão e o levantamento do retalho mais difícil.

Para Lopes & Siqueira (2015) as contra-indicações são as seguintes: a não identificação de contra-indicações médicas previamente à realização da microcirurgia periapical constitui uma falha imperdoável do professional. Apenas devemos operar um paciente que tenha pleno conhecimento do procedimento a ser

realizado, bem como informado do possível prognóstico do caso. É importante também a experiência do operador.

3.6 Fase Pré-operatória

Segundo Chong & Rhodes (2014) antes de começar a cirurgia deve ser feita uma avaliação radiográfica e tomográfica. Novas técnicas de imagem tridimensional como a tomografia de feixe cônico tem sido recomendada para o planejamento pré-operatório de casos cirúrgicos ajudando na determinação exata dos ápices radiculares. Nos últimos dez anos o aceso na aquisição de uma tomografia computadorizada de feixe cônico foi, mas factível.

De acordo com Kim (2012) a tomografia computadorizada de feixe cônico foi desenvolvida para fornecer características anatômicas tridimensionais e é usado na área oral e maxilofacial. A aplicação em endodontia foi para avaliação do sistema de canais radiculares, avaliação de defeitos de reabsorção e no planejamento de endodontia cirúrgica em comparação com a radiografia convencional.

Haddad Filho et. al. (2015) indicaram uma antibioticoprofilaxia do paciente, sendo o regime atual indicado pela American Heart Association (AHA). Consiste em uma dose única de 2,0 g de amoxicilina, administrada 1 hora antes do procedimento. Para pacientes alérgicos aos Betalactámicos deve ser administrado 600mg de Clindamicina. A manutenção do antibiótico deverá ser avaliada de forma criteriosa. Se for necessário a amoxicilina deve ser mantida por 07 dias em doses de 500 mg a cada 8 horas ou a clindamicina por 7 dias com doses de 300mg a cada 6 horas.

3.7 Etapas cirúrgicas

Lopes & Siqueira (2015) determinaram que a técnica cirúrgica é composta por um conjunto de manobras e etapas que devem ser realizadas em uma sequência lógica e executadas com maestria. Cada etapa está relacionada com a anterior e a falha em qualquer uma delas geralmente compromete o resultado final. O

planejamento, preparação, seleção do instrumental e material, execução e acompanhamento final são fundamentais para a obtenção do sucesso.

4 RELATO DO CASO

O paciente D. M. Q. de sexo masculino de 31 anos de idade chegou à clínica de pós-graduação de Endodontia da A.B.O Osasco e foi atendido por profissional que na primeira consulta, na tentativa de fazer o retratamento do dente 21, durante a desobturação do canal radicular, acabou fraturando um instrumento manual do tipo hedstroem no canal radicular, além do forame apical.

- Primeira Sessão após fratura do instrumento - 15 de outubro do ano 2018

Durante a anamnese o paciente relatou ter Doença de Crohn, controlada por médico. A queixa principal do paciente foi a inconformidade com a cor do dente.

No exame clínico extra-oral, não houve nada de relevância e no exame intra-oral, o paciente apresentou dor à palpação por vestibular na região do terço apical. O dente apresentava mudança de cor (amarelo-marrom) e na face palatina apresentava um material provisório. À percussão vertical e horizontal, não apresentou dor.

Para o teste de sensibilidade do dente, usou-se o gás refrigerante ENDO-ICE (Coltene / Whaledent, Inc., Mahwah, NJ, EUA) e o dente não apresentou resposta.

O exame radiográfico demonstrou uma radioluscência em torno do periápice do dente e a presença de um instrumento fraturado no terço apical. Importante ressaltar que o instrumento fraturado se apresentava além (saindo) do ápice (Fig 1).

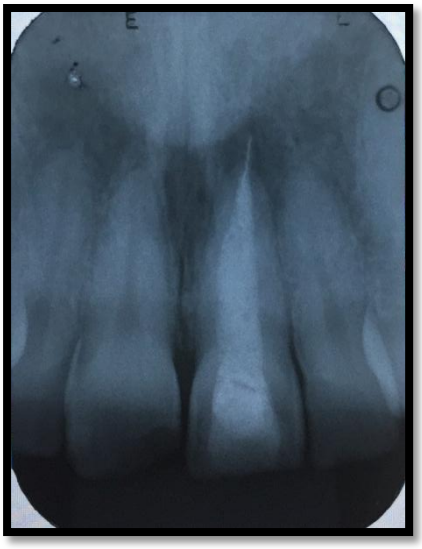

Fig. 1 Radiografia Periapical do Incisivo Central Superior Direito

Pode-se observar que o canal se encontrava com medicação intra-canal (hidróxido de cálcio) em toda sua extensão. Já havendo sido realizada a desobturação por completo, previamente e que o instrumento se alojava além-ápice, mais ou menos, 5 mm.

Procedeu-se a anestesia pela técnica infiltrativa, isolamento absoluto, remoção do curativo e irrigação com hipoclorito de sódio ao 1%. Exploração do canal, remoção parcial da medicação intra-canal com lima 45 manual e realização da odontometria com localizador apical (21mm). Confirmação com radiografia (Fig. 2).



Fig. 2– Radiografia da Odontometria dente 21

Em seguida, irrigação e aspiração copiosos foram realizados. O preparo químico-cirúrgico feito com lima manual associado ao endo-ptc em creme. A instrumentação foi feita 2 mm aquém do ápice, e a instrumentação até a lima manual tipo Kerr #60. Procedeu-se a irrigação ativa com o instrumento Easy clean acionado no motor X-Smart Plus no movimento reciprocante. A sequência utilizada foi: 20 segundos em agitação com 2ml de hipoclorito de sódio ao 1% (3x); 20 segundos em agitação com 2 ml de EDTA 17% (3x); 20 segundos em agitação com 2 ml de hipoclorito de sódio 1% (3x) (Fig 3).



Fig. 3-(A) Irrigação Intracanal com Hipoclorito de Sodio 1%; (B) Preparo Químico Cirúrgico com instrumento manual

Posteriormente, realizou-se a secagem do canal com pontas de papel absorvente estéreis #60 (Cell Pack Tanari- Tanariman Industrial Ltda.) e colocação da medicação intra-canal: pasta de hidróxido de cálcio a 35% - Ultracal XS (Ultradent). Foi realizado selamento provisório duplo com coltosol e ionômero de vidro e ajuste oclusal até a próxima sessão (Fig.4).

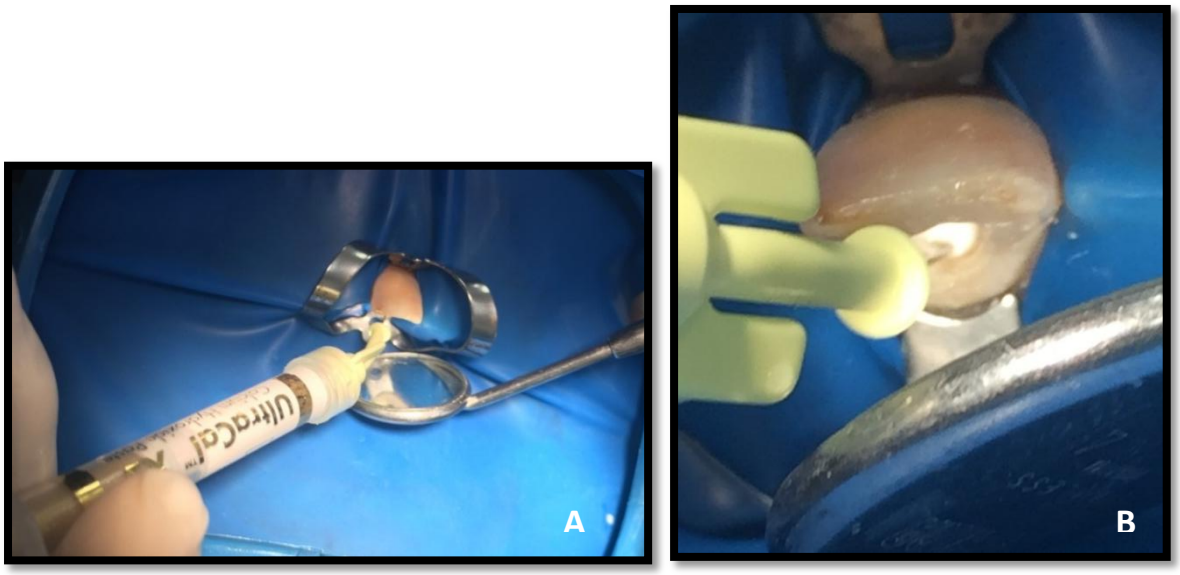

Fig. 4– (A) Medicação Intracanal com Ultracal; (B) Medicação Intracanal, parte coronal.

- Segunda Sessão – 11 de janeiro 2019

Procedeu-se a anestesia, isolamento absoluto, abertura do selamento provisório, irrigação com hipoclorito de sódio 1%, aspiração, remoção do medicamento intra-canal com uma lima fina manual tipo Kerr #30. Foi feita a prova do cone com cone de guta-percha #60 em 21 mm. O canal ficou inundado de hipoclorito de sódio 1%. Depois a radiografia para conferir (Fig.5).



Fig. 5– Radiografia da prova do cone principal

Depois a obturação do canal foi realizada com cimento endodôntico MTA Fillapex (Angelus – Angelus Industria de Produtos Odontológicos S/A), com a complementação da técnica de condensação lateral e o uso de espaçador digitai

#25 vermelho e a introdução de cones acessórios R8 (Tanari – Puntas de Gutapercha). Radiografia de qualidade antes do corte dos cones (Fig.6).



Fig. 6– Radiografia de qualidade com cones assessórios, note-se os espaços vazios

Na radiografia confirmou-se que ainda tinha espaços dentro do canal, então se procedeu a colocação de mais cones acessórios e nova radiografia de controle foi feita. Tendo melhorado a qualidade da obturação, prosseguiu-se com o corte dos cones e a condensação vertical. Foi realizado selamento provisório duplo com *coltosol e ionômero de vidro, ajuste oclusal até a próxima sessão (Fig. 7).*

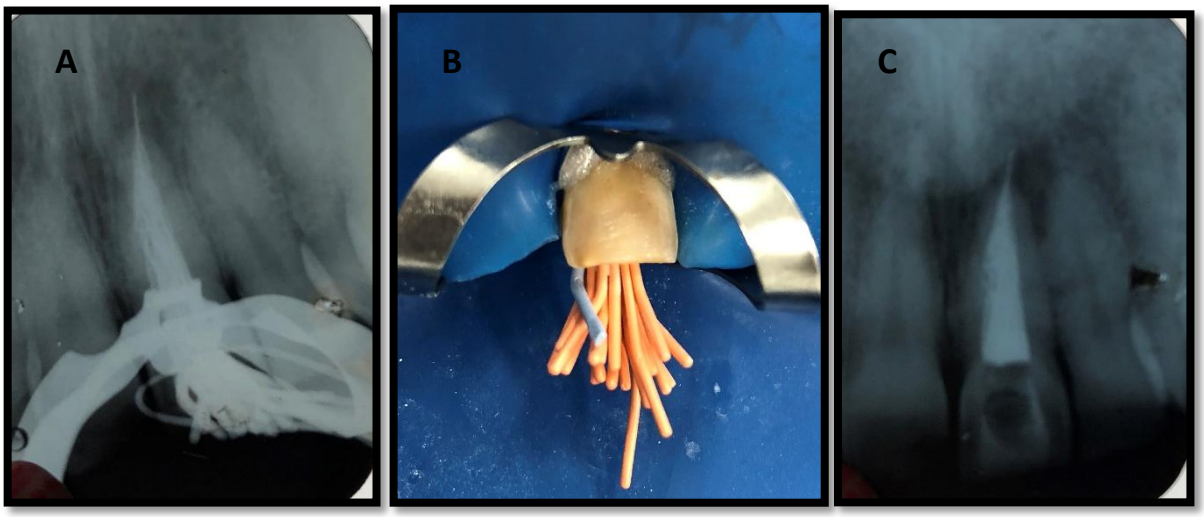

Fig. 7- (A) Radiografia com cones assessórios; (B) Acréscimos de cones assessórios e (C) Radiografia final

Após trinta minutos, se iniciou o procedimento cirúrgico e foi realizada assepsia extra e intra-oral com Gluconato de Clorexidina 0,12% (Periogard – Colgate). E a paramentação do paciente (Fig. 8).



Fig. 8- (A) Assepsia Extra-oral; (B) paciente com o kit de paramentação

Foi realizada anestesia com Articaine 4% (Anestésico injetável de Cloridrato de articaina + epinefrina- DFL), nos ápices dos dentes 12,11, 21, 22, 23, 24 e 25 com a técnica infiltrativa. Em seguida, iniciou-se a cirurgia com uma incisão intra-sulcular utilizando-se lámina de bisturi No 15 (lâminas de Bisturi Descartáveis de aco inoxidável –Advantive). Realizou-se a incisão tipo Newman estendendo-se da mesial do dente 12 até distal do dente 25, com uma incisão relaxante. Foi realizado levantamento total do retalho, com cureta de Moll, onde constatou-se clinicamente que a lesão periapical já havia rompido a cortical óssea vestibular, facilitando assim a osteotomia. A fenestração óssea encontrada não era muito ampla, por isso foi feita ampliação com caneta de alta rotação e uma broca redonda com constante irrigação de soro fisiológico estéril (Fig. 9).

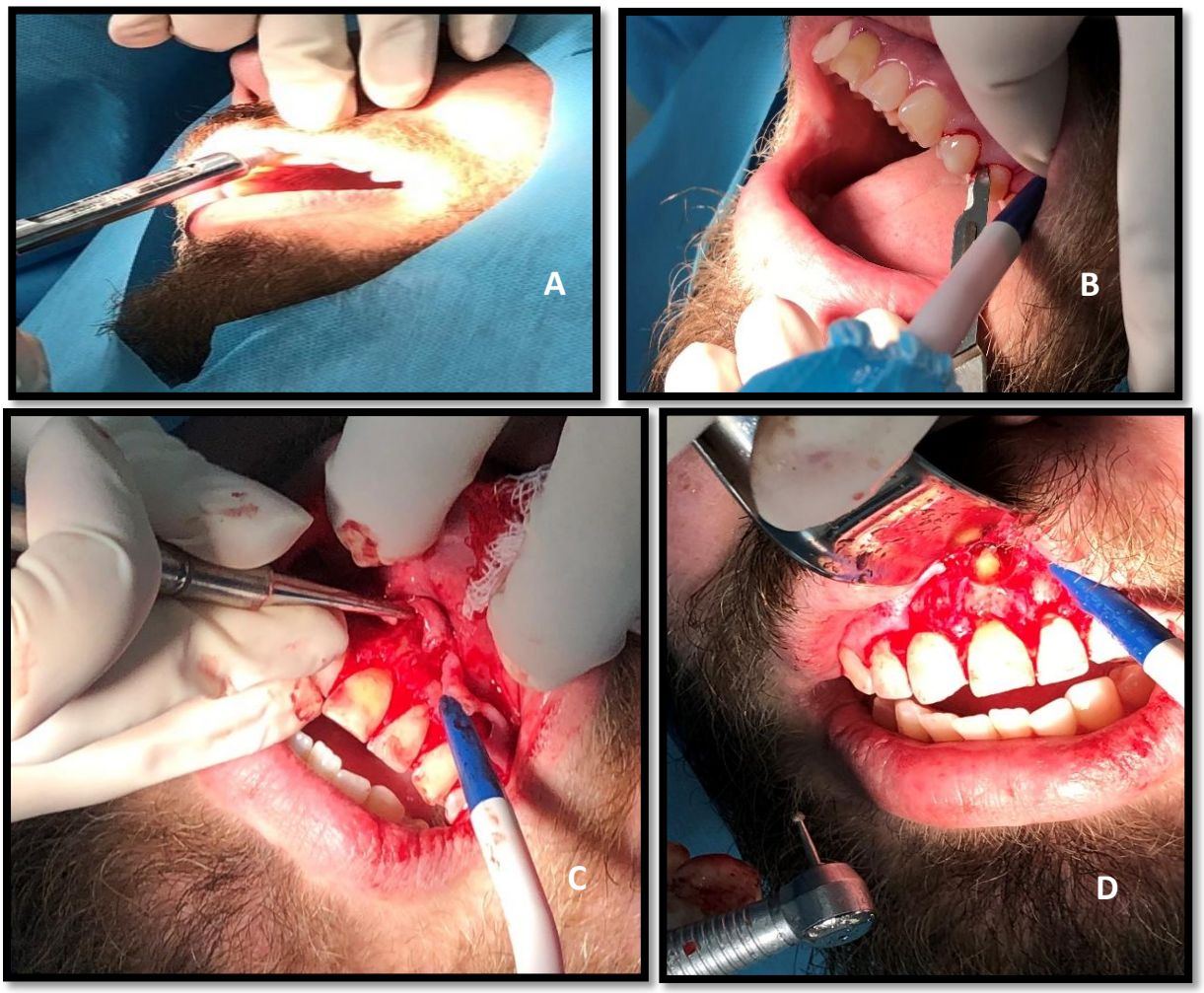

Fig. 9– (A) Anestesia: Técnica Infiltrativa; (B) Incisão; (C) Levantamento do retalho e (D) Osteotomia.

No dente 21, foi feita a apicectomia com a broca tronco-cônica 2135 diamantada em caneta de alta rotação e irrigação de soro fisiológico, e foram removidos 2 mm do ápice onde se podia evidenciar a presença do instrumento fraturado, posteriormente se procedeu na curetagem e a remoção da lesão, usando-se cureta de Lucas (Fig. 10).

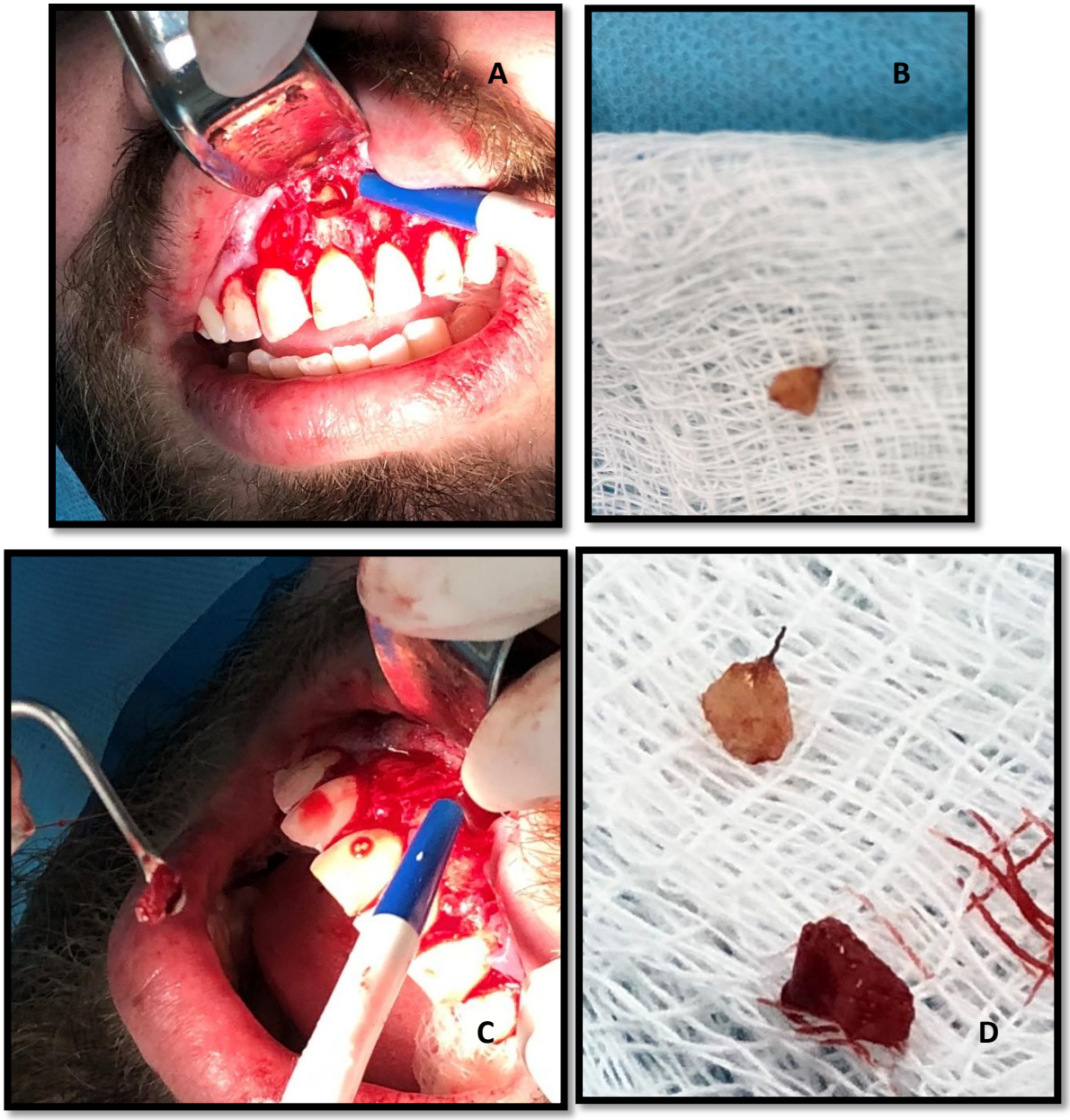

Fig. 10- (A) Apicectomia; (B) Ápice do dente com instrumento fraturado; (C) Curetagem e (D) Ápice removido e lesão.

A loja cirúrgica foi limpa e seca com gases estéreis. Continuou-se o retro-preparo com ponta de ultrassom No 21 D, no ultrassom EMS, e posteriormente o canal foi retro-obturado com cimento MTA branco da Angelus, com ajuda da ponta de ultrassom.

Para o preenchimento da loja cirúrgica foi colocado Matriz Desmineralizada de Osso Bovino (GenOxOrg Cortical – Baumer). O osso foi hidratado com soro fisiológico estéril em um pote dappen cirúrgico, para o recobrimento do enxerto foi aplicada uma Membrana Biológica de Origem Bovina (GenDerm- Baumer), a qual foi recortada conforme da medida da loja cirúrgica (Fig. 11).

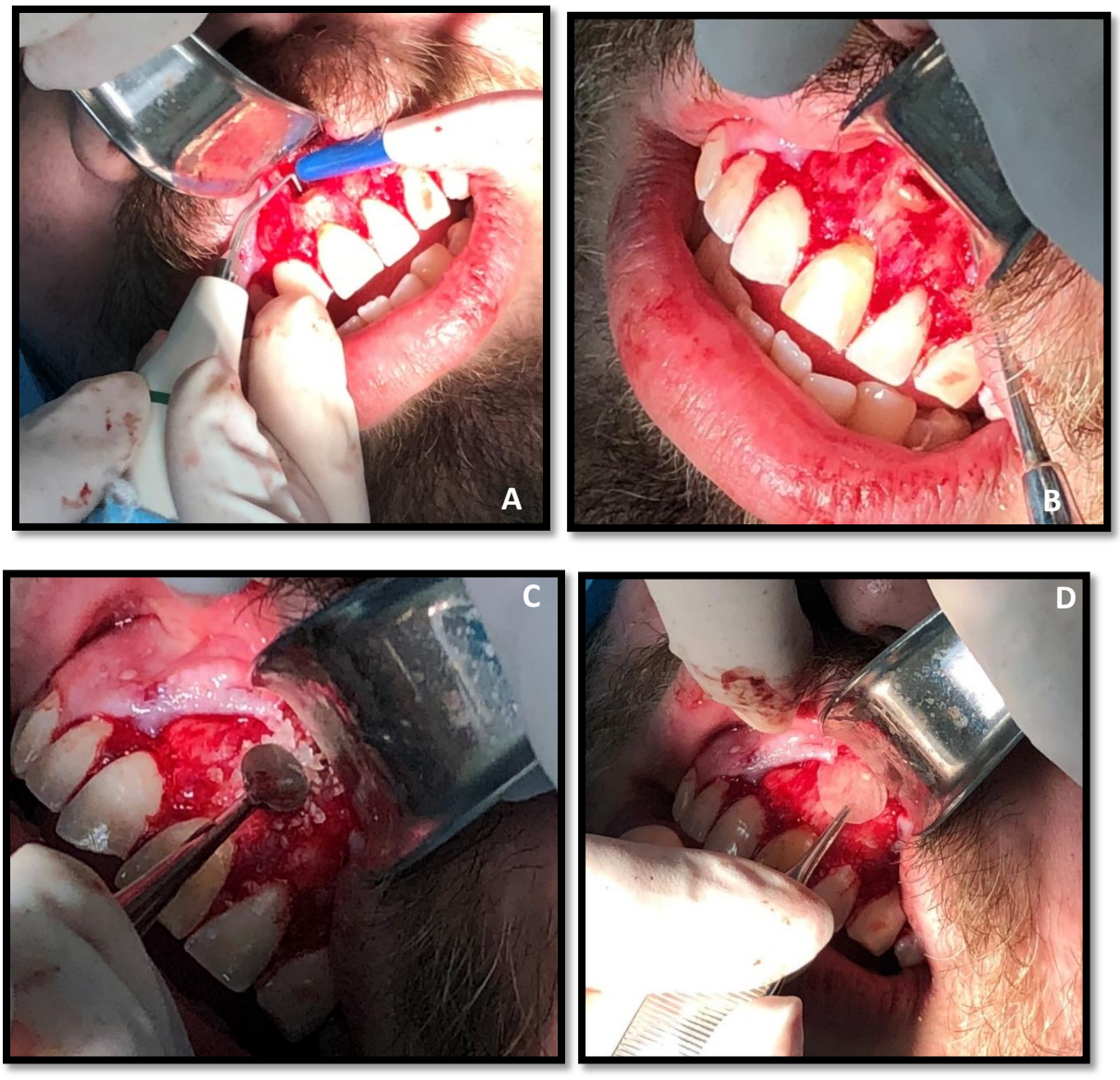

Fig. 11(A) Retropreparo; (B) Aplicação do MTA; (C) Preenchimento com enxerto ósseo e (D) Posicionamento da membrana

Depois procedeu-se o reposicionamento do retalho gengival, as suturas suspensórias foram realizadas nas papilas, e na incisão relaxante pontos simples. Usou-se fio de sutura Seda Preta Trançada No 3 (Technew) (Fig. 12).

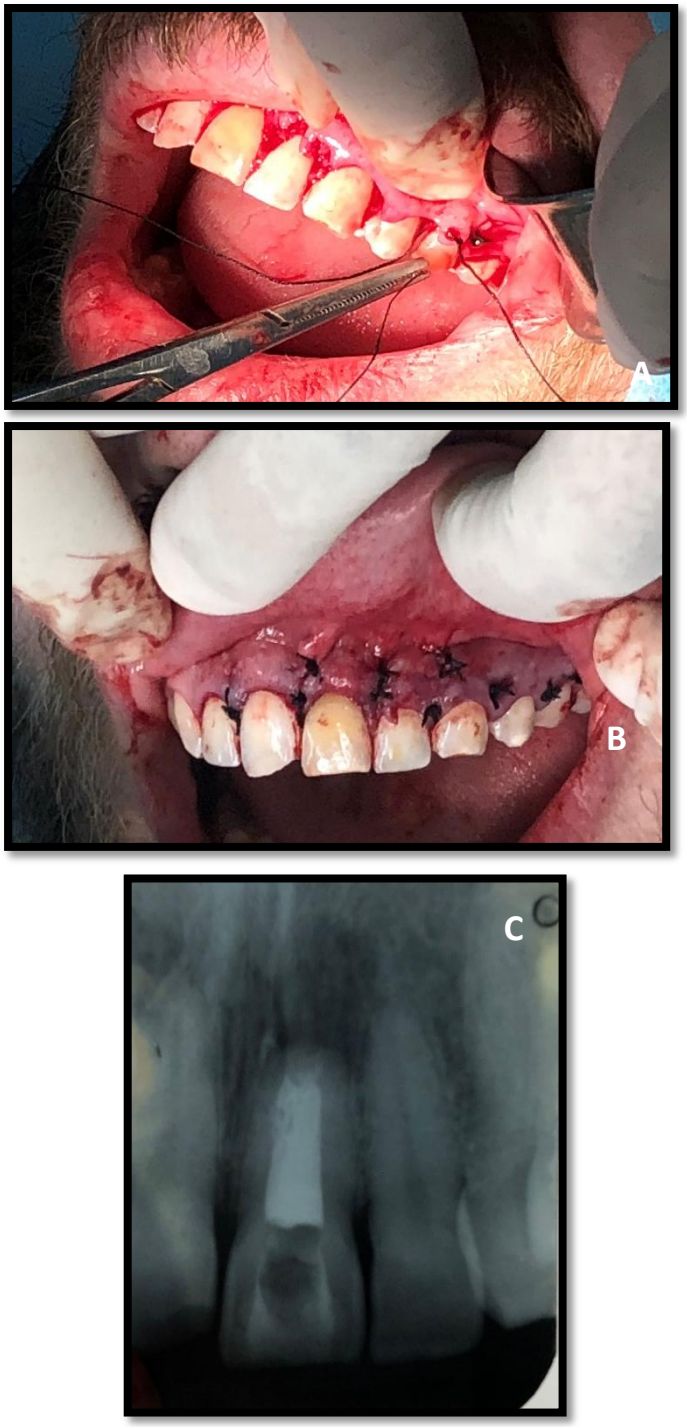

Fig. 12- (A) Sutura das papilas; (B) Finalização das suturas e (C) Radiografia pós-cirúrgica

Foram prescritos Clavulim 500 mg de 8/8 horas por 7 dias, Prednisolona 20mg a cada 12 horas por 3 dias e Lisador a cada 6 horas em quanto persistir a dor. Orientou-se o paciente com recomendações pôs-cirúrgicas e o mesmo foi dispensado.

Uma semana após a cirurgia, paciente foi marcado para a remoção dos fios de sutura.



Fig.13-(A) remoção dos fios de sutura

5 DISCUSSÃO

Está bem esclarecido e justificado que a indicação da cirurgia paraendodôntica não deve ser a primeira alternativa de tratamento para os casos de insucesso de um tratamento endodôntico, Luckmann et al (2013). O retratamento não cirúrgico deve ser sempre a primeira escolha, pois possibilita uma segunda chance de eliminar maior quantidade de microrganismos que possam ter sobrevivido à primeira intervenção, assim como corrigir falhas técnicas Angiero et al (2011).

Lakshmi&Vaishnavi (2010) e Ricucci et. al (2013) concordam que os microorganismos chegam na polpa dentária a traves dos túbulos dentinários e que podem estar presentes nas paredes dentinárias do canal.

Siqueira et. al. (2012) deixaram claro que as infecções endodônticas são causadas por biofilmes bacterianos intra-radiculares. E Lopes & Siqueira (2015) concluíram que na maioria das vezes, o fracasso endodôntico resulta da permanência de uma infecção instalada na porção apical do canal.

No estudo realizado por Lakshmi&Vaishnavi (2010) foi achado que os microrganismos intra-radiculares geralmente se restringem no canal radicular devido a barreira de defesa. No entanto, em 2015 Ricucci et. al. fizeram estudos dependentes e independentes da cultura e relatam a ocorrência extra-radicular de uma microbiota complexa associada a lesões de periodontite apical que não responderam favoravelmente ao canal tratamento de canal.

Kim (2012) e Curtis et. al. (2018) corroboraram que o uso da tomografia computorizada de feixe cônico (TCFC, desenvolvida para fornecer características anatômicas tridimensionais, utilizada na odontologia, ajuda no planejamento do tratamento e na realização da cirurgia paraendodôntica.

De acordo com as indicações de Bramante &Berbert (2007), Von Arx (2005), Yang (2006), Song (2011), Chong & Rhodes (2014) optou-se pela cirurgia parendodôntica neste caso clínico relatado, obedecendo às indicações de

perfuração radicular, alívio da dor, problemas iatrogênicos e falhas em tratamentos prévios, além de a paciente não apresentar contra-indicação para o ato cirúrgico.

Em 2006, Yang já descrevia os fatores importantes e que podem afetar significativamente o sucesso do tratamento cirúrgico: o material retro-obturador; o tamanho da lesão apical; a qualidade das obturações; a localização do dente; a perda de osso alveolar e a presença de restaurações temporárias, pinos e coroas.

Chong (2014) relata os desenhos de diferentes retalhos usados em endodontia na literatura. O desenho do retalho escolhido é dependente do aceso cirúrgico necessário e afetará a profundidade de sondagem pós-cirúrgica, o nível da margem gengival e a fixação clínica. Independentemente do desenho escolhido, deve-se sempre seguir os princípios básicos de garantir que haja um suprimento sanguíneo adequado e, a preservação da papila interdental. Segundo Bramante &Berbert (2007), o local da incisão depende do tamanho e localização da lesão. A incisão deve ser feita com um traçado firme e contínuo e iniciada a incisão ela não deverá ser interrompida no meio e sim seguir até o final.

Haddad Filho et. al. (2015) avaliaram em alguns casos clínicos que a lesão periapical em razão do seu tamanho e/ou localização, pode romper a cortical óssea permitindo a visualização do ápice radicular. Entretanto, em outras situações a cortical pode permanecer intacta, e será necessário realizar a osteotomia para localizar a lesão periapical.

Uma técnica interessante para a osteotomia foi a descrita por Vercellotti et al. (2001) que introduziu a osteotomia da janela óssea piezoelétrica como uma técnica simplificada para elevação do seio. O objetivo desse artigo foi apresentar uma nova técnica cirúrgica que simplificasse radicalmente a cirurgia dos seios maxilares, evitando a perfuração da membrana. A osteotomia da janela óssea piezoelétrica corta facilmente o tecido mineralizado sem danificar o tecido mole.

No entanto para Song (2011) a preparação ideal da raiz não pode ser obtida usando brocas rotativas em uma micropeça de mão. Depois de introduzir as pontas de ultrassom para preparação da raiz, vários autores (Engel&Steiman 1995),

relataram o uso de instrumentos para preparação conservadora e coaxial da raiz e diminuição do risco de perfuração pelo aumento da capacidade de permanecer centralizado no canal.

Baseado no trabalho de Kim &Kratchman (2006), a apicectomia realizada no caso clinico desse trabalho foi realizada com ângulo de 90 e cortando 3 mm do ápice dental, podendo dessa forma, possibilitar a remoção de boa parte das ramificações apicais e dos canais laterais. Haddad Filho et. al. (2015) ao determinar o limite de corte em 3 mm do ápice radicular, observaram que cerca de 98 % das ramificações apicais e 93 % dos canais laterais são eliminados, portanto, remover porções menores pode comprometer o sucesso da intervenção por não eliminar completamente os agentes microbianos causadores do insucesso. Também a amputação exagerada deve ser evitada, por não garantir maior descontaminação e por enfraquecer a estrutura dental ao comprometer a relação coroa-raiz.

Com relação a obturação da raiz, Von Arx (2005) relata que a maioria dos estudos publicados na última década na literatura utilizaram um cimento a base de óxido de zinco e eugenol, ou IRM, superEba como material de retro-obturação. Amalgama e ionômero de vidro, o cimento IRM e EBA, segundo Chong (2014) foram material de preenchimento da raiz por muitos anos. No entanto Yang (2006) relata um novo material de retro-obturação que recebeu muita atenção: o MTA (agregado Trióxido Mineral). Introduzido na Endodontia em meados da década de 90. A taxa de sucesso da cirurgia periapical com o MTA como material de enchimento retrogrado foi relatado cerca de 84% após 12 meses, e 92% após 24 meses, que e maior que o IRM.

No estudo realizado por Song (2011), 7 dentes tinham itmos não tratados e canais ausentes contendo restos de tecidos e 4 casos em que a cirurgia previa havia sido realizada com um microscópio foram incluídos. Em três desses casos observou-se vazamento ao redor do preenchimento da raiz e o enchimento do material foi superEba, de acordo com um registro anterior. No entanto, em alguns estudos se mostraram fugas bacterianas, e o superEba demostrou um selamento significativamente inferior comparado com o MTA.

Gutmann (2014) revisou técnicas regenerativas cirúrgicas do final dos anos 90 e início dos anos 2000, e havia um interesse no uso de técnicas de tecido regenerativo guiado (GTR), em conjunto com as técnicas periapicais de cirurgia. As aplicações destas técnicas ocorriam principalmente quando havia um defeito apical-marginal identificado durante a cirurgia. Embora alguns dentistas também optassem por usar essas técnicas na presença de defeitos ósseos, onde se afetou a cortical óssea vestibular e palatina.

Sobre a remoção dos pontos, esta foi realizada de acordo com Bramante &Berbert (2007), sete dias depois do procedimento cirúrgico, no entanto Chong (2014) descreveu a remoção da sutura dentro de dois a três dias após a cirurgia, mas sendo necessária uma consulta inicial para avaliar a cicatrização. Se a cicatrização ocorresse sem problemas, o paciente poderia ser visto novamente para outra revisão 6-12 meses depois. Para Haddad Filho et. al. (2015), a incisão relaxante é suturada por último, as suturas removidas após 48/72 horas, ou seja, assim que o processo de epitelização tiver início.

Abramovitz (2002) descreve que as taxas de êxito podem incrementar com o uso do microscópios eletrônicos e pontas ultrassônicas, por proporcionarem uma melhor visualização do campo operatório e uma preparação mais precisa e conservadora. Villa- Macha et al. (2013) também concordam que a introdução dos princípios de microcirugia e novos materiais de retro-obturação incrementaram as taxas de êxito; porém a cura completa da região apical ainda e ao redor de 80% a 90%.

Azarpazhooh&Shah (2011)preconizam um protocolo para a eleição do tratamento, que deve ser sempre que seja possível, individualizado e baseado na previsão do caso. Os fatores relacionados aos dentes mais relevantes são: ausência de sinais e sintomas; além disso, os avanços modernos na endodontia cirúrgica (uso de microscópio cirúrgico odontológico para abordar as complexidades anatômicas e instrumentos ultrassônicos) para melhorar a precisão e previsibilidade do procedimento cirúrgico em comparação com o procedimento cirúrgico tradicional. Haddad Filho et. al. (2015) mostram que o insucesso endodôntico e a complexa anatomia do sistema de canais radiculares, fizeram surgir a implementação de

técnicas microcirúrgicas, o aperfeiçoamento do instrumental, o emprego do microscópio operatório e do ultrassom, associados as técnicas de regeneração tecidual guiada. Que por sua vez, modificaram drasticamente esse cenário, fazendo surgir a microcirurgia endodôntica.

Gutmann (2014) relata que a endodontia cirúrgica como nós sabemos, será muito diferente no futuro, com a evolução dos princípios nano tecnológicos, e será possível realizar uma resseção da raiz usando um laser, em questão de segundos, a fim de eliminar irregularidades anatômicas indesejáveis e destruir as preocupações bacterianas/ biofilme.

Com base nas informações encontradas, pode-se observar que uma série de fatores pode contribuir para que ocorra a falha do tratamento endodôntico. A cirurgia paraendodôntica e uma alternativa para a resolução de casos em que o tratamento convencional não tem sucesso, ou quando ocorrer iatrogênicas durante o procedimento, como foi descrito no relato de caso, nestes tempos com o desenvolvimento do novo arsenal cirúrgico, a implementação de técnicas microcirúrgicas, uso de iluminação e microscópio, e a implementação de novos materiais de preenchimento da raiz, revolucionaram a cirurgia endodôntica e melhoraram o resultado cirúrgico.

6 CONCLUSÃO

Uma opção de tratamento perante o insucesso da terapia endodôntica pode ser a cirurgia paraendodôntica. Neste relato de caso clinico demostrou-se que quando ocorre fratura de instrumento endodôntico ultrapassando o forame apical (sem a possibilidade de remoção do mesmo via canal), a cirurgia paraendodôntica com curetagem apical mostra-se como uma alternativa eficaz para a solução do problema, evitando-se maiores complicações e até extrações precipitadas.

REFERENCIAS BIBLIOGRAFICAS

ANGIERO, F., BENEDICENTI, S., SIGNORE, A., PARKER, S., &CRIPPA, R. **Apicoectomies with the Erbium Laser: A Complementary Technique for Retrograde Endodontic Treatment.** Photomedicine and Laser Surgery, vol. 29(12), p. 845–849. (2011).

ABRAMOVITZ, I., BETTER, H., SHACHAM, A., SHLOMI, B., & METZGER, Z. Case Selection for Apical Surgery: A Retrospective Evaluation of Associated Factors and Rational. **Journal of Endodontics**, vol. 28(7), p. 527–530. (2002).

AZARPAZHOOH, A., & SHAH, P. S. Endodontic surgery prognostic factors. **Evidence-Based Dentistry**, vol. 12(1), p 12–13 (2011).

CURTIS, D. M., VANDER WEELE, R. A., RAY, J. J., &WEALLEANS, J. A. Clinician-centered Outcomes Assessment of Retreatment and Endodontic Microsurgery Using Cone-beam Computed Tomographic Volumetric Analysis. **Journal of Endodontics**, vol. 44(8), p. 1251–1256. (2018).

CHONG, B. S., & RHODES, J. S. Endodontic surgery. **British Dental Journal**, vol. 216(6), p. 281–290. (2014).

CLOVIS MONTEIRO BRAMANTE & ALCEU BERBERT. **Livro Cirurgia Paraendodôntica**. Livraria Editora Santos. (2007).

DEL FABBRO, M., TASCHIERI, S., TESTORI, T., FRANCETTI, L., &WEINSTEIN, R. L. Surgical versus non-surgical endodontic re-treatment for periradicular lesions. **Cochrane Database of Systematic Reviews.** (2007).

EVANS, G. E., BISHOP, K., & RENTON, T. Update of guidelines for surgical endodontics – the position after ten years. **British Dental Journal**, vol. 212(10), p. 497–498. (2012).

ENGEL, T. K., &STEIMAN, H. R. Preliminary investigation of ultrasonic root end preparation. **Journal of Endodontics**, vol. 21(9), p. 443–445. (1995).

GUTMANN, J. L., & HARRISON, J. W. Posterior endodontic surgery: anatomical considerations and clinical techniques. **International Endodontic Journal**, vol. 18(1), p. 8–34. (1985).

GUTMANN, J. L. Surgical endodontics: past, present, and future. **Endodontic Topics**, vol. 30(1), p. 29–43. (2014).

KIM, S., &KRATCHMAN, S. Modern Endodontic Surgery Concepts and Practice: A Review. **Journal of Endodontics**, vol. 32(7), p. 601–623. (2006).

LAKSHMI NARAYANAN**,** C VAISHNAVI. Endodontic Microbiology. **Jornal of Conservative Dentristy**. (2010).
LUCKMANN GUILLERME, DORNELES LAURA DE CAMARGO, GRANDO CAROLINE PIETROSKI Etiology of the Failure in the Endodontic Treatments. **Revista Electronica de Extensao da URI**. (2013).

LOPES & SIQUEIRA 4ta edição. **Livro Endodontia: Biologia e Técnica.** Editorial Elsevier. (2015).

MIGUEL SIMÃO HADDAD FILHO 1ra edição. **Livro Endodontia de Vanguarda**. Editorial Napoleão. (2015).

RHODES, J. **Advanced Endodontics: Clinical Retreatment and Surgery.** ReinoUnido, Taylor and Francis. (2006).

RICUCCI, D., & SIQUEIRA, J. F. Biofilms and Apical Periodontitis: Study of Prevalence and Association with Clinical and Histopathologic Findings. **Journal of Endodontics**, vol. 36(8), p. 1277–1288. (2010).

RICUCCI, D., LOGHIN, S., &SIQUEIRA, J. F. Exuberant Biofilm Infection in a Lateral Canal as the Cause of Short-term Endodontic Treatment Failure: Report of a Case. **Journal of Endodontics**, vol. 39(5), p.712–718. (2013).

RICUCCI, D., SIQUEIRA, J. F., LOPES, W. S. P., VIEIRA, A. R., &RÔÇAS, I. N. Extraradicular Infection as the Cause of Persistent Symptoms: A Case Series. **Journal of Endodontics**, vol. 41(2), p. 265–273. (2015).

STEPHEN COHEN, RICHARD C BURNS. **Vias de la pulpa**, Elsevier Madrid – España. (2002).

SONG, M., SHIN, S.-J., & KIM, E. Outcomes of Endodontic Micro-resurgery: A Prospective Clinical Study. **Journal of Endodontics**, vol. 37(3), p. 316–320. (2011).

SEONAH KIM. Endodontic Application of Cone-Beam Computed Tomography in South Korea. **Journal of Endodontics**, vol. 38(2), p. 153–157. (2012).

VERCELLOTTI T, DE PAOLI S, NEVINS M. The piezoelectric bony window osteotomy and sinus membrane elevation: introduction of a new technique for simplification of the sinus augmentation procedure. Int **J Peridontics Dent Restauradora**; vol. 21 p:561-567; 2001.

VILLA-MACHADO, P. A., BOTERO-RAMÍREZ, X., &TOBÓN-ARROYAVE, S. I. Retrospective follow-up assessment of prognostic variables associated with the outcome of periradicular surgery. **International Endodontic Journal**. (2013).

VON ARX, T. Failed Root Canals: The Case for Apicoectomy (Periradicular Surgery). **Journal of Oral and Maxillofacial Surgery**, vol. 63(6), p. 832–837. (2005).

YAN, M. T. The management of periapical lesions in endodontically treated teeth. **Australian Endodontic Journal**, vol. 32(1), p. 2–15. (2006).