FACULDADE DE TECNOLOGIA DE SETE LAGOAS

FACSETE

HELENA VALDEVITE CARLETTI

MÉTODOS DE CORREÇÃO DO SORRISO GENGIVAL NÃO CIRÚRGICO EM ADULTOS

SERTÃOZINHO

ANO 2025

HELENA VALDEVITE CARLETTI

MÉTODOS DE CORREÇÃO DO SORRISO GENGIVAL NÃO CIRÚRGICO EM ADULTOS

Monografia apresentada ao curso de Especialização *Latu Sensu* da Faculdade de Tecnologia de Sete Lagoas como requisito parcial para conclusão do Curso de Especialização.

Área de Concentração: Ortodontia.

Orientador: Marcela Roselino Ricci Santos

SERTÃOZINHO

ANO 2025

Carletti, Helena Valdevite

Métodos de correção do sorriso gengival não cirúrgico em adultos / Helena Valdevite Carletti. – Sertãozinho:[s.n.], 2025. 28p.; cm;il

Orientador: Marcela Roselino Ricci Santos

Monografia. (Especialização em Ortodontia) -- Faculdade de Tecnologia de Sete Lagoas. Orientador: Marcela Roselino Ricci Santos. 1.Sorriso gengival. 2.Ortodontia. Sertãozinho, 2025.

Monografia intitulada "Métodos de correção do sorriso gengiva não cirúrgico em adultos" de autoria da aluna **Helena Valdevite Carletti**, aprovada pela banca examinadora constituída pelos seguintes professores:

Marcela Roselino Ricci Santos - Ortogotardo – Centro de Estudos em Ortodontia – Orientador

Paulo Henrique Barbosa Stopa - Ortogotardo – Centro de Estudos em Ortodontia - Coorientador

Eduardo Mendes Gotardo - Ortogotardo – Centro de Estudos em Ortodontia - Examinador

Sertãozinho, 5 de fevereiro de 2025

DEDICATÓRIA

Aos meus professores do curso e orientadores pela paciência e dedicação.

Aos meus pais com carinho.

AGRADECIMENTOS

Agradeço a Deus por iluminar o meu caminho e me dar sabedoria, me abençoar em todos os momentos da minha vida e em mais essa etapa.

Aos meus pais, por sempre me apoiarem, por todo amor, dedicação, incentivo e força. E ao Leonardo, por toda paciência, motivação e cuidados.

Aos meus amigos da especialização pela amizade, pelos três anos de parceria e por de certa forma, me ajudarem com esse trabalho.

RESUMO

Com o avanço tecnológico e o impacto das redes sociais nos dias atuais, a estética facial torna-se cada vez mais valorizada, e a busca por um sorriso harmonioso também. Este trabalho aborda diferentes tratamentos e biomecânicas ortodônticas na aplicação da correção do sorriso gengival em pacientes adultos que não almejam realizar intervenções cirúrgicas, como uma cirurgia ortognática. Inicialmente, foram apresentadas os fundamentos anatômicos, características gengivais e sua classificação em graus de complexidade e também suas etiologias que podem estar associadas, podendo ser fatores gengivais, musculares e esqueléticos ou até mesmo associados.

A revisão de literatura busca explorar métodos de diagnóstico e tratamento como por exemplo, mini-implantes, toxina botulínica, gengivectomia e movimentos de extrusão e intrusão de incisivos. Dentre essas abordagens, o trabalho discute as suas indicações, limitações e o resultado estético final de cada um. Importante ressaltar que nessa análise destaca-se a importância de um bom diagnóstico e planejamento para alcançar os melhores resultados.

Em relação aos tratamentos não cirúrgicos apresentam avanços significativos na intervenção do sorriso gengival, o que permite técnicas menos agressivas, o que causa uma maior aceitação por parte dos pacientes. Esse trabalho reforça a importância de um tratamento individualizado e personalizado, considerando todas particularidades envolvendo o sorriso gengival para assim promover uma finalização do caso de forma eficaz e harmônico.

PALAVRAS CHAVE: Sorriso gengival, Ortodontia, Toxina Botulínica, MPO, Extrusão de incisivos, Gengivectomia/Gengivoplastia.

ABSTRACT

With technological advances and the impact of social networks today, facial aesthetics has become increasingly valued, and so has the search for a harmonious smile. This work addresses different treatments and orthodontic biomechanics in the application of gummy smile correction in adult patients who cannot undergo surgical surgery, such as orthognathic surgery. Initially, the anatomical foundations, gingival characteristics and their classification into degrees of complexity were presented and also their etiologies that may be associated, which could be gingival, muscular and skeletal or even associated factors.

A literature review seeks to explore diagnostic and treatment methods such as mini-implants, botulinum toxin, gingivectomy and incisor extrusion and intrusion movements. Among these approaches, the work discusses their limitations, limitations and the final aesthetic result of each one. It is important to highlight that this analysis highlights the importance of good diagnosis and planning to achieve the best results.

In relation to non-surgical treatments, they present advanced advances in the intervention of the gummy smile, which allows for less aggressive techniques, which makes it easier for patients. This work reinforces the importance of individualized and personalized treatment, considering all the particularities involved in a gummy smile to promote an effective and harmonious conclusion of the case.

KEYWORDS: Gummy smile, Orthodontics, Botulinum Toxin, MPO, Incisor extrusion, Gingivectomy/Gingivoplasty.

SUMÁRIO

1 INTRODUÇÃO 8

2 PROPOSIÇÃO 10

3 REVISÃO DA LITERATURA 11

3.1 Anatomia do periodonto 11

3.2 Diagnóstico do sorriso gengival 12

3.3 Tratamentos para sorriso gengival 13

3.3.1 Uso de mini-implantes para correção de sorriso gengival 14

3.3.2 Uso de Toxina Botulinica 16

3.3.3 Gengivectomia. 17

3.3.4 Extrusão de incisivos e intrusão de incisivos. 20

4 DISCUSSÃO 23

5 CONCLUSÃO 24

1 INTRODUÇÃO

Com o advento das redes sociais e da tecnologia, a humanidade passou a buscar cada vez mais a estética facial na tentativa de obter um sorriso bonito e principalmente harmônico. Houve um aumento no alcance da publicidade e com isso uma maior pressão em relação aos padrões de beleza. Avaliar a beleza do sorriso é um fator subjetivo e varia entre diferentes indivíduos e culturas, no entanto existem ferramentas adequadas e utilizadas para que possamos equiparar a complexidade e dificuldade dessa subjetividade. Dentro da ortodontia, o diagnóstico é essencial para a escolha do tratamento e obtenção de uma boa finalização ortodôntica. Uma das características que devem ser levadas em conta para chegarmos nesse resultado é a avaliação da linha do sorriso, é através dela que visualizamos melhor os dentes anteriores, sendo que, o tipo facial do paciente, o sexo, idade, também são fatores relevantes nessa análise (MACHADO, 2014).

Algumas variáveis também devem ser levadas em conta nesse processo, como por exemplo: o tamanho dos dentes, o posicionamento do lábio superior que é fundamental para termos um sorriso mais atrativo e concordante, o corredor bucal, o sorriso espontâneo do paciente.

Segundo uma pesquisa realizada por Kokich Jr. *et al* em 2011 o sorriso considerado alto, é quando temos uma grande exposição dento-gengival, que tanto para os leigos quanto para os ortodontistas, é considerada desagradável. Comprova-se com medidas que esse sorriso, tanto para os especialistas quanto para os leigos, é considerado excessiva e perceptível quando maior que 4mm. Sendo que, para alguns ortodontistas mais exigentes 2mm de exposição já são o suficiente para um comprometimento estético.

As etiologias mais comuns do sorriso gengival são: excesso vertical da maxila, lábio superior curto, excesso do tecido gengival, hipertonicidade da musculatura dos elevadores do lábio superior, extrusão dos dentes ânteros-superiores. Sendo importante enfatizar que esses problemas podem ser isolados ou relacionados.

Diversas propostas para a correção gengival existem hoje em dia no mercado, entre as não cirúrgicas, temos: toxina botulínica, intrusão dos incisivos, uso de mini

implantes, mudanças no posicionamento dos braquetes, gengivoplastia ou gengivectomia.

2 PROPOSIÇÃO

O tema escolhido foi para abordar diferentes biomecânicas ortodônticas na correção do sorriso gengival em pacientes não cirúrgicos adultos, através de uma revisão da literatura em coletâneas de publicações científicas e literárias.

3 REVISÃO DA LITERATURA

3.1 Anatomia do periodonto

A estética dentária está intimamente relacionada à harmonia entre os dentes e o contorno labial. Os dentes acompanham o desenho do lábio, e a coroa clínica apresenta proporções equilibradas entre a largura mésio-distal e a altura cérvico-incisal. Essa altura é determinada pela gengiva marginal livre, que normalmente está posicionada cerca de 1 mm coronariamente à junção amelo-cementária (BORDIN, 2010).

O sorriso gengival é um tema abrangente que envolve uma variedade de abordagens terapêuticas, dependendo de seu diagnóstico específico. A análise do sorriso é uma etapa extremamente relevante e importante em todo tratamento odontológico, que tem como objetivo correções bucais, dentárias e faciais. Uma análise do sorriso bem feita, em ortodontia, é capaz de intervir em muitos fatores na beleza de um sorriso (CAMARA, 2012).

O periodonto, também conhecido como "tecido de suporte dos dentes", é o que circunda os dentes sendo composto por gengiva, ligamento periodontal, cemento radicular e osso alveolar. Sua função principal é proporcionar suporte ao dente e manter a integridade da superfície da mucosa mastigatória na cavidade bucal. A gengiva, por sua vez, é a parte da mucosa que recobre o processo alveolar e circunda a porção cervical dos dentes, e se encontra dividida anatomicamente em gengiva marginal ou livre e inserida (JANSON, 2013). Como observado na Figura 3.1.

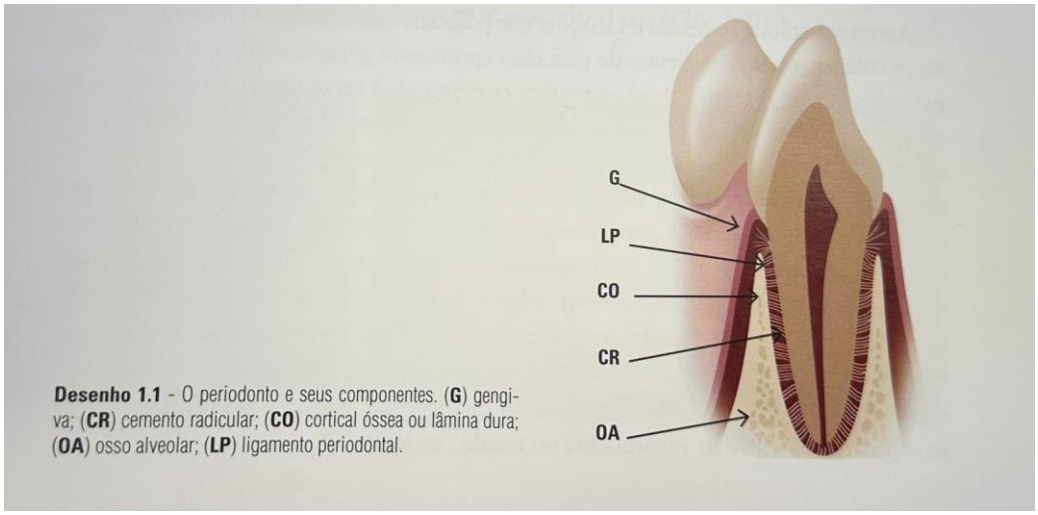

Figura 3.1: Anatomia do periodonto - **G:** gengiva/ **CR:** cemento radicular/ **CO:** cortical óssea ou lâmina dura/ **AO:** osso alveolar/ **LP:** ligamento periodontal (fonte: JANSON, 2013).

A importância da chamada "estética vermelha" tem sido amplamente reconhecida, especialmente em tratamentos ortodônticos que visam resultados estéticos. Essa abordagem considera a harmonia dos tecidos gengivais como um componente crucial para o sucesso terapêutico. Atualmente, a definição de normalidade para essa estética é quase consenso entre os profissionais da área (BRANDÃO, 2013).

3.2 Diagnóstico do sorriso gengival

Complementando essa abordagem, Tumenas e Ishikiriama (2002) destacam a importância de analisar características clínicas durante a avaliação do sorriso. Entre esses aspectos, incluem-se a estrutura dos lábios, que está associada a fatores étnicos (lábios grossos, médios ou finos), o comprimento e a curvatura labial durante a dinâmica do sorriso. Adicionalmente, a linha do sorriso pode sofrer alterações devido ao desgaste acentuado ou sobre contorno dos dentes, impactando o contorno gengival e a definição do zênite. Esses fatores, combinados com o formato dos dentes e a estrutura facial, são determinantes para um diagnóstico e planejamento estético eficazes.

Um sorriso gengival é determinado pela exposição excessiva da gengiva maior que 2 mm a 3 mm, e ele pode ser dividido em três graus de complexidade. O grau I, considerado como leve, é quando temos uma exposição variando entre 2-4 mm, o gra II chamado moderado, com uma exposição gengival de 4-6 mm e o grau III, que já é considerado severo, quando maior ou igual a 6mm (CHACÓN, *et al*., 2011).

Múltiplas etiologias existem na literatura para o sorriso gengival, que pode ser de origem: gengival, por fatores musculares e esqueléticos. No gengival, destaca-se a erupção passiva alterada, no muscular e esquelético, hiperatividade do lábio superior ou lábio superior ou lábio curto e crescimento vertical maxilar excessivo, nos fatores dento-alveolares, a extrusão dento-alveolar anterior, sobre erupção compensatória e/ou externa que são aquelas provocadas por placa bacteriana ou até por razões medicamentosas. Desse modo, é comum que a interação ou não desses fatores estejam relacionadas com o excesso de exposição gengival. (JANANNI, *et al*., 2014).

Esses fatores combinados com o formato dos dentes e a estrutura facial, são determinantes para um diagnóstico e planejamento estético eficazes. Nesse contexto, Machado (2014) enfatiza que os incisivos centrais superiores desempenham um papel essencial como ponto de partida no diagnóstico, orientando tanto o planejamento estético quanto o posicionamento vertical ideal da maxila, visando alcançar um resultado mais harmonioso no tratamento.

3.3 Tratamentos para sorriso gengival

As opções de tratamento para a correção de sorriso gengival dependem do seu diagnóstico e, por ter diversos fatores etiológicos, os tratamentos também são diferentes e variáveis. De acordo com Antoniazzi *et al* (2017), estes incluem terapias ortodônticas, periodontais, cirúrgicas, e dependendo da causa o tratamento pode até exigir um tratamento interdisciplinar.

3.3.1 Uso de mini-implantes para correção de sorriso gengival

O excesso vertical da maxila frequentemente resulta em características faciais indesejáveis e perceptíveis aos pacientes, como o sorriso gengival e a ausência de selamento labial passivo, entre outros. No passado, a única abordagem eficaz para corrigir esse problema era a cirurgia ortognática, realizada por meio da impacção maxilar. No entanto, a partir da popularização da ancoragem esquelética, por volta dos anos 2000, surgiram novas possibilidades de tratamento, incluindo a impacção do processo dento alveolar da maxila. Essa técnica apresenta efeitos semelhantes aos da impacção cirúrgica, embora com algumas limitações. Assim, em casos de maior gravidade, a cirurgia ortognática permanece como a opção mais indicada. (JANSON, 2022). Demonstrada nas Figura 3.2 - Figura 3.5.



Figura 3.2: Fotografias intra bucais do início do tratamento, na qual observa-se exposição gengival do sorriso, que era a queixa da paciente (fonte: JANSON, 2023).



Figura 3.3: Fotografias extrabucais do início do tratamento, onde observa-se exposição gengival no sorriso (fonte: JANSON, 2023).



Figura 3.4: **A-C)** Fotografia 18 meses após o tratamento, onde observa-se uma estabilidade do caso (fonte: JANSON, 2023).



Figura 3.5: Fotografias extrabucais finais, onde nota-se uma grande melhora da exposição gengival (fonte: JANSON, 2023).

3.3.2 Uso de Toxina Botulínica

As neurotoxinas para o tratamento de correção do sorriso gengival são indicadas quando a causa principal é a hiperatividade muscular, e quando o paciente opta por um tratamento menos invasivo, rápido, seguro e por muitas vezes o paciente solicita esse tipo de tratamento de forma temporária até a cirurgia definitiva ser realizada, sendo assim, o tratamento torna-se um complemento ao processo cirúrgico. (NASR *et al*., 2016).

Outro método de correção de sorriso gengival que vem ganhando amplo espaço no mercado é o uso da toxina botulínica que se tornou eficiente na hiperfunção dos músculos envolvidos. A toxina é sintetizada pela bactéria gram-positiva anaeróbica Clostridium botulinun e atua na inibição da liberação da acetilcolina na junção neuromuscular, o que impede a contração muscular. (PEDRO, 2015). Representada na Figura 3.6.

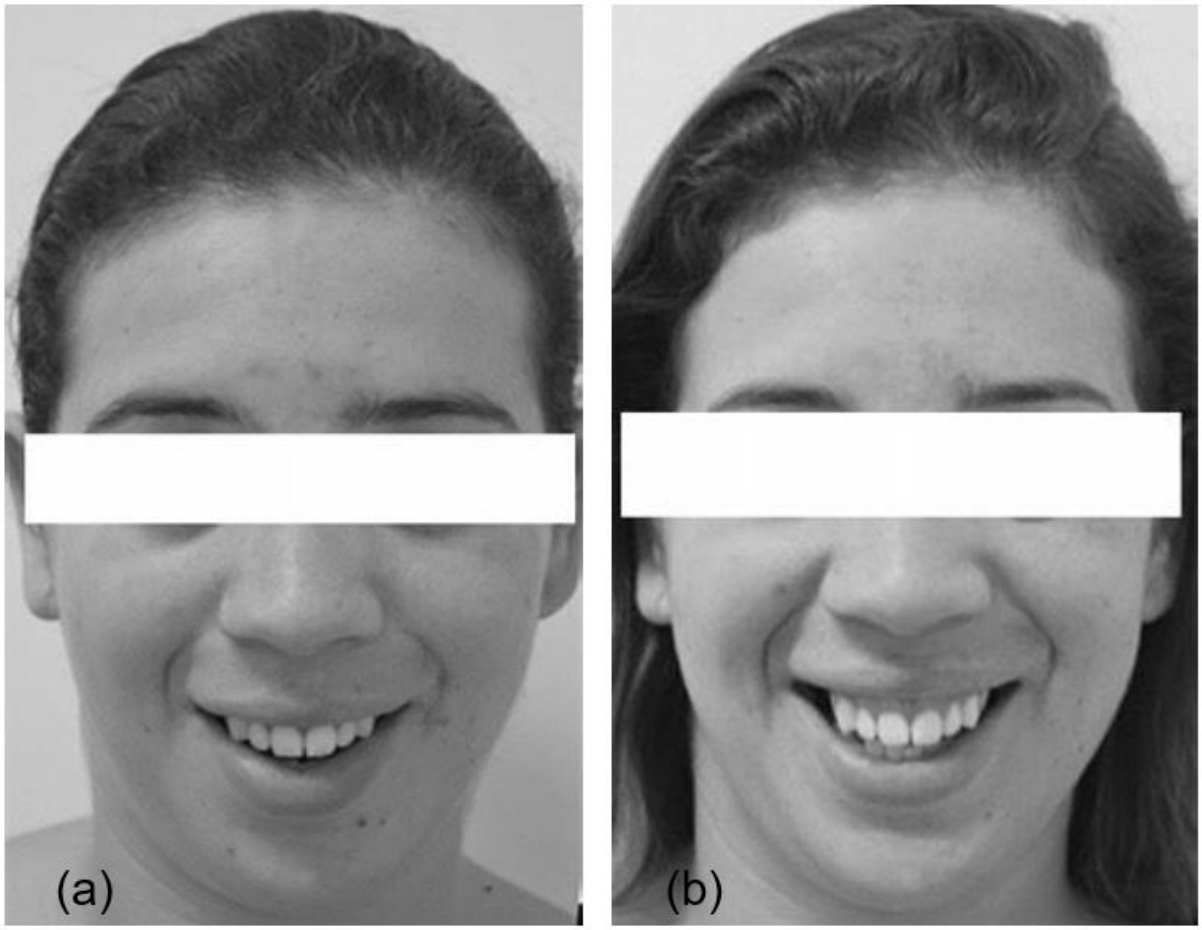

Figura 3.6: (a) Paciente apresentando sorriso gengival, (b) Paciente após 10 dias da aplicação da toxina botulínica (fonte: PEDRON, 2015).

O procedimento, porém, pode ter algumas desvantagens, por se tratar de um tratamento com injeções podem levar o paciente ter um desconforto leve na região da aplicação, outra inconveniência do material são os resultados que acabam sendo temporários necessitando sempre de novas aplicações a cada, em média, 6 meses. (ALMASRI, 2015)

3.3.3 Gengivectomia

Pacientes em tratamentos ortodônticos podem apresentar um aumento gengival inflamatório causado pela não higienização correta do paciente, que na

presença de braquetes e bandas, causa um aumento de biofilme gengival na região que logo promove alterações no periodonto (MAIA, et al., 2011)

Técnicas cirúrgicas também são alternativas para o tratamento do sorriso gengival, entre diversas opções de tratamento que incluem técnicas afim de diminuir a quantidade gengival em excesso temos a gengivectomia ou gengivoplastia, cujo objetivo, assim como outras técnicas é a diminuição da quantidade gengival em excesso, só que nesse caso, há a necessidade de remodelação gengival e/ou óssea, diminuindo a altura óssea. (DOMINGUES, 2021). Destacada nas Figura 3.7 - Figura 3.10.



Figura 3.7: Aspecto clinico inicial (fonte: SILVEIRA, 2017).

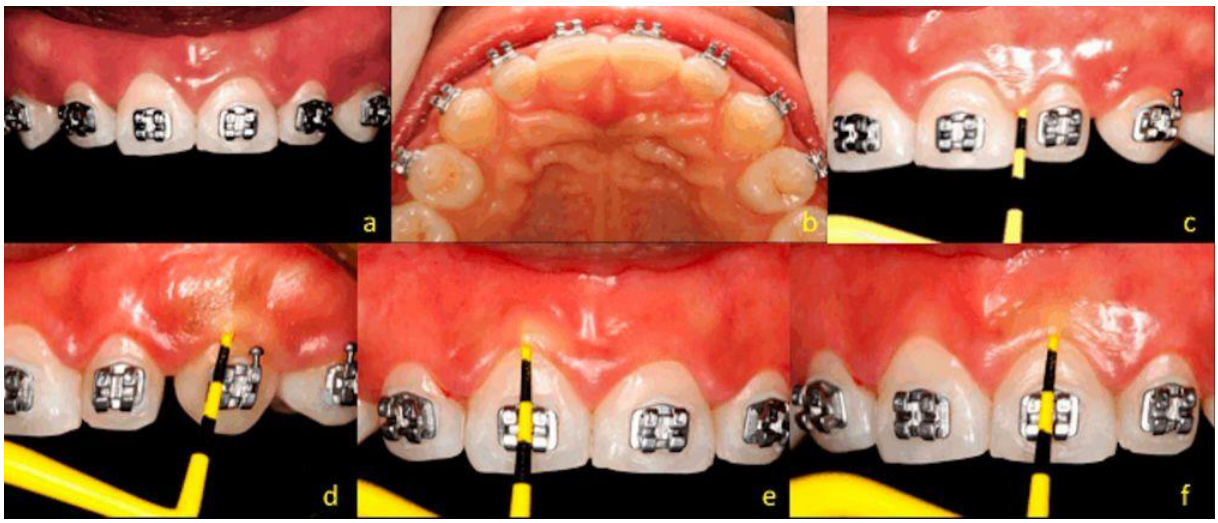

Figura 3.8: Aspecto clinico após finalização ortodôntica, juntamente com aspecto clinico, sondagem interpapilar (fonte: SILVEIRA, 2017).

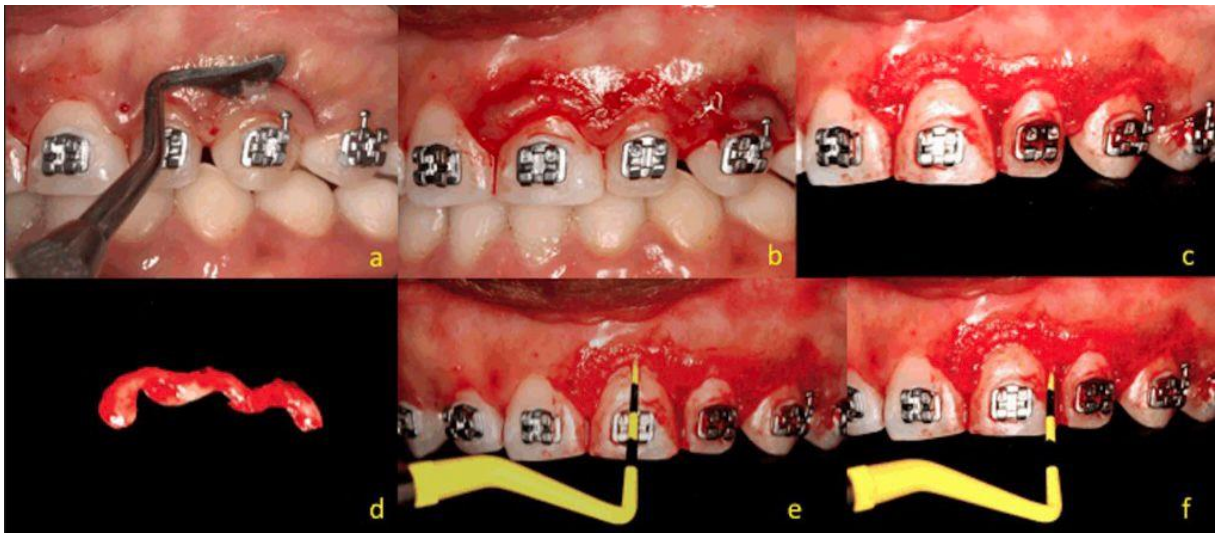

Figura 3.9: Gengivectomia com bisturi Kirland periodontal juntamente com remoção do colar gengival (d) (fonte: SILVEIRA, 2017).

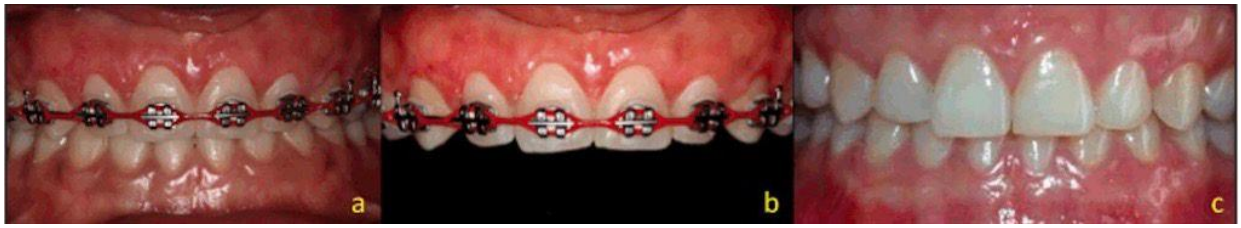

Figura 3.10: Pós operatório de sete dias, aspecto clínico após quinze dias e 2 meses (fonte: SILVEIRA, 2017).

3.3.4 Extrusão de incisivos e intrusão de incisivos.

A extrusão dento-alveolar caracteriza-se pela projeção de um ou mais dentes anteriores superiores além de sua posição normal. Essa condição geralmente decorre da ausência de uma oclusão oposta eficaz e é mais frequente em pacientes com má oclusão de classe II. À medida que os incisivos superiores continuam a erupcionar, os complexos alveolares adjacentes acompanham esse movimento. No entanto, na extrusão dento-alveolar, os incisivos mais proeminentes podem alterar a posição da gengiva e do osso de suporte. Além disso, em sorrisos amplos, as bordas incisais desses dentes podem ficar ocultas pelo lábio inferior. (ROBBINS 1999).

A extrusão dento-alveolar anterior é caracterizada pela sobre-erupção de um ou mais dentes, o que resulta em um deslocamento coronal da margem gengival. Esse fenômeno pode levar a uma exposição excessiva da gengiva, especialmente nos incisivos centrais. Esse processo geralmente está associado a fatores como oclusão inadequada, desgaste dos dentes anteriores ou a presença de sobremordida. (SILBERBERG, *et al*, 2009).

Incisivos que apresentam extrusão e lingualização demandam movimentos coordenados, combinando intrusão e vestibularização. Por outro lado, incisivos inclinados para vestibular exigem uma abordagem mais complexa, pois necessitam de ser reposicionados, ou seja, precisam ser desinclinados e intruídos de forma

simultânea, que são considerados movimentos opostos (SEIXAS 2023). Ilustrada nas Figura 3.11 e Figura 3.12.



Figura 3.11: Paciente adulta apresentado sorriso gengival e desgastes incisais, na região dos incisivos superiores, decorrente da extrusão compensatória dentária. O planejamento do caso foi intrusão e inclinação lingual e reanatomização das bordas incisais com resina composta. (fonte: SEIXAS, 2023).

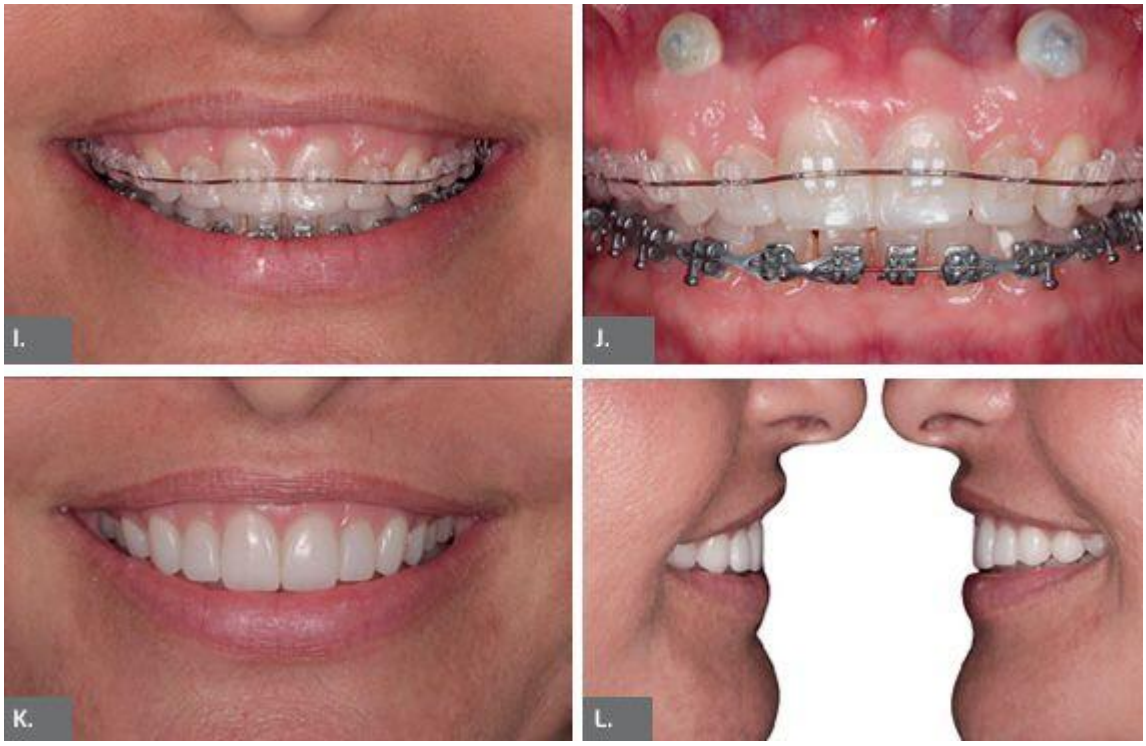

Figura 3.12: Imagens de finalização do caso, com uma redução do sorriso gengival e da sobremordida, melhora da inclinação do sorriso gengival. (fonte: SEIXAS, 2023).

4 DISCUSSÃO

Há vários métodos para avaliação da estética do sorriso, que exigem um diagnóstico detalhado e abrangente. Para isso, é fundamental a realização de exames que englobem os tecidos moles e ósseos da estrutura facial, além de uma avaliação criteriosa da cavidade oral. Essa análise inclui a mensuração da harmonia dos arcos dentários e da proporção altura-largura dos incisivos centrais superiores, correlacionando as estruturas gengivais à posição labial (Seixas et al., 2011). Além disso, é indispensável avaliar o comprimento facial, a medida do lábio superior e a exposição dentária em repouso e durante a atividade, possibilitando uma compreensão precisa da elevação labial superior no sorriso espontâneo (Suzuki, Machado e Bittencourt, 2011).

O uso de mini implantes, por exemplo, demonstrou ser uma técnica eficaz para casos menos invasivos em comparação a cirurgia ortognática, em pacientes que possuem excesso vertical da maxila. Todavia, essa abordagem pode ser limitada para casos mais graves, onde a cirurgia ainda se faz necessária. As imagens de Janson (2022) mostram de forma clara as melhorias significativas em relação a exposição gengival realizadas com o uso de mini-implantes, mas que também exigem de uma cooperação do paciente e um bom planejamento.

Por outro lado, o uso de aplicação da toxina botulínica também se torna uma solução viável em casos de procedimentos menos invasivos e viáveis para pacientes que possuem uma hiperatividade muscular (NASR, 2016). Apesar de ser uma excelente alternativa, a necessidade de reaplicações frequentes, um resultado temporário, podem se tornar desvantajoso para alguns pacientes (PEDRO, 2015).

As intervenções cirúrgicas também são consideradas uma excelente opção de tratamento quando temos um excesso de tecido gengival. Embora mais invasiva essa técnica permitem uma boa remodelação do contorno da gengiva, o que contribui para uma estética vermelha mais harmoniosa. Os casos descritos por Domingues (2021) ilustram a importância da ortodontia em conjunto com os procedimentos cirúrgicos periodontais para obtermos resultados estéticos e satisfatórios no tratamento.

5 CONCLUSÃO

O presente estudo abordou diferentes tratamentos para a correção do sorriso gengival em pacientes adultos, sendo que o foco foi tratamentos não cirúrgicos. A revisão bibliográfica relata a importância de um diagnóstico e um planejamento detalhado do caso, considerando os fatores funcionais, estéticos, anatômicos e uma criteriosa avaliação gengival. Tratamentos como: uso de mini-implantes, toxina botulínica, gengivectomia, técnicas de extrusão e intrusão dos incisivos foram analisados, ressaltando seus benefícios e limitações.

É importante ressaltar que embora as técnicas não cirúrgicas para correção do sorriso gengival se mostraram eficazes em diversos casos, o planejamento ortodôntico e o diagnóstico precisam estar fundamentados, com uma execução criteriosa e precisa e claro, com uma cooperação do paciente em todas as técnicas para se obter e garantir resultados satisfatórios.

Por fim, o trabalho evidenciou que a correção do sorriso gengival é uma área que está em constante evolução na área ortodôntica. Com as inovações tecnológicas, e o aprimoramente na ortodontia, estudos são recomendados para avaliar a estabilidade dos casos alcançados com todas as diferentes abordagens, bem como para explorar novas alternativas que sejam eficazes, seguras, confortáveis, e sejam convenientes para os pacientes.

REFERÊNCIAS BIBLIOGRÁFICAS

ALMASRI M. **Surgical Techniques to Improve the Smile**. A Textbook of Advanced Oral and Maxillofacial Surgery 2015. 2: 191-206.

ALSHAMMERY, D,; et al; **Non-surgical correction of gummy smile using temporary skeletal mini-screw anchorage devices: A systematic review**. J Clin Exp Dent, 2021 Jul 1;13(7):e717-e723. doi: 10.4317/jced.58242. eCollection 2021 Jul.

ARONI, T. A. M,; et al; **Esthetic crown lengthenening in the tratament of gummy smile**. Int J Esthet Dent, 2019;14(4):370-382.

ANTONIAZZI, R. P *et al.* **Impact of excessive gingival display on oral health-related quality of life in a Southern Brazilian young population**. J Clin Periodontol. V. 44, n. 10, p. 996-1002, 2017.

BRANDÃO RCB, Brandão LBC. **Finishing procedures in Orthodontics: dental dimensions and proportions (microesthetic).** Dental Press J Orthod. 2013 Sept-Oct;18(5):147-74.

CÂMARA CA. **Análise morfológica tridimensional do sorriso**. Rev Clín Ortod Dental Press. 2012 jun-jul;11(3):10-24.

CÂMARA, C.A. **Estética em Ortodontia: seis linhas horizontais do sorriso.** Dental Press J. Orthod. 15 (1) . Fev 2010.

CHACÓN, M.; CASTRO, G.; PÉREZ, P.; VÁZQUEZ, C.; MENDOZA, A. **Simplifying the surgical treatment of the gummy smile.** Cir Plást Iberolatinoam, v . 37, n. 1, p. 43-9, 2011.

CHANDRASEKHARAN. D, et al. **Intrusion of anterior teeth to improve smile esthetics.** Journal of Maxillofacial and Oral Surgery 9(1):27-9. March 2010.

DALAL, A.M, et al. **Conventional Gingivectomy Procedure in the Management of Orthodontic-Induced Gingival Overgrowth: A Case Report.** Cureus. 2024 Jul 15;16(7):e64556. doi: 10.7759/cureus.64556. eCollection 2024 Jul.

DOMINGUES, LO**. Cirurgia plástica periodontal: gengivectomia e gengivoplastia: Relato de caso clínico**. Centro Universitário das Faculdades Metropolitanas Unidas, Brasil.2021.

JANANNI M, SIVARAMAKRISHNAN M, LIBBY TJ. **Surgical correction of excessive gingival display in class I vertical maxillary excesso: Mucosal strip technique.** J Nat Sci Biol Med 2014 Jul; 5(2): 494-8.

JANSON M. **Maxillary impaction using mini-implants**. Clin Orthod. 2023 Feb-Mar;22(1):16-25.

KIM, W-T, et al. **Tratamento ortodôntico do sorriso gengival utilizando-se mini-implantes (Parte I): tratamento do crescimento vertical do complexo dentoalveolar anterossuperior.** Dental Press J. Orthod. 15 (2), Abr 2010.

MACHADO, A. W. **10 commandments of smile esthetics**. Dental Press Journal of Orthodontics, v. 19, n. 4, p.136-157, Jul-Ago. 2014.

MAIA LP, Novaes Jr. AB, Souza SLC, Palioto DB, Taba Jr. M, Grisi MFM. **Ortodontia e periodontia – parte I: alterações periodontais após a instalação de aparelho ortodôntico**. Braz J Periodontol 2011;21(3):4045

NASR, M. W.; JABBOUR, S. F.; SIDAOUI, J. A.; HABER, R. N.; KECHICHIAN, E. G. **Botulinum Toxin for the Treatment of Excessive Gingival Display: A systematic Review. Aesthetic Surgery Journal**, v. 36, n. 1, p. 82-88, 2016.

PEDRON, G.I. **Aplicação da toxina botulínica associada à cirurgia gengival ressectiva no manejo do sorriso gengival**. RFO UPF vol.20 no.2 Passo Fundo Mai./Ago. 2015.

PEDRON, I. G, et al. **Cirurgia Gengival Ressectiva no Tratamento da Desarmonia do Sorriso.** v. 19 n. 48 (2010): ROBRAC. April 21, 2010.

POLO, M. **Botulinum Toxin and Smile Design**. Dent Clin North Am. 2022 Jul;66(3):419-429. doi: 10.1016/j.cden.2022.03.003. Epub 2022 May 31.

ROBBINS, J. William**. DIFFERENTIAL DIAGNOSIS AND TREATMENT or Excess GINGIVAL DISPLAY**. 1999. Practical Periodontcs. Vol 11, número 2.

SEIXAS MR, Câmara CA. **Orthodontic correction of gingival smile and maxillary incisor positioning: synergy or challenge**. Clin Orthod. 2022 Dec-2023 Jan;21(6):60-77.

SEIXAS, M. R,; et al; **Checklist dos aspectos estéticos a serem considerados no diagnóstico e tratamento do sorriso gengival**. Dental Press J. Orthod. V. 16, n. 2, p. 131-57, 2011

SILBERBERG, N; GOLDSTEIN, M.; SMIDT, A. **Excessive gingival display – Etiology, diagnosis, and treatment modalities**. Quintessence International, [S.L], v. 40, n. 10, p. 809-818, nov/dez. 2009.

SILVEIRA MT, et al. **RESOLUÇÃO DE DESARMONIA GENGIVAL DO ARCO SUPERIOR DURANTE TRATAMENTO ORTODÔNTICO ATRAVÉS DE CIRURGIA PERIODONTAL.** Braz J Periodontol - September 2017 - volume 27 - issue 03.

SUZUKI, LARISSA; MACHADO, ANDRÉ WILSON; BITTENCOURT, MARCOS ALAN VIEIRA. **Avaliação da influência da quantidade de exposição gengival na estética do sorriso.** Dental Press J Orthod, Salvador, v. 16, n.5, p. 1-10, 2011.

TUMENAS I, ISHIKIRIAMA SM. **Planejamento estético integrado em Periodontia/Dentística**. IN.: Cardoso RJA, Gonçalves EAN. São Paulo: Artes Médicas; 2002; 251-81.