FACULDADE SETE LAGOAS

NATÁLIA PASSOS FERREIRA

CANINOS IMPACTADOS: REVISÃO DE LITERATURA

ALFENAS, 2017

FACULDADE SETE LAGOAS

NATÁLIA PASSOS FERREIRA

CANINOS IMPACTADOS: REVISÃO DE LITERATURA

Monografia apresentada ao Curso de Especialização Lato Sensu da Faculdade Sete Lagoas, núcleo Alfenas, como requisito parcial para conclusão do curso de Ortodontia.

Orientador: Prof. Esp. Rogério Sales Ponciano

ALFENAS, 2017

Dedico essa nova etapa ao meu querido esposo e a nossa linda família que está se formando com a chegada da pequena Maitê.

AGRADECIMENTOS

Agradeço, primeiramente, a Deus, por ter me dado saúde e disposição para enfrentar longas horas de viagem durante esses 3 anos; ao meu esposo, pela compreensão; e, à minha família.

RESUMO

A incidência da impactação de caninos é um fato frequente, principalmente na região palatina e de forma unilateral, com predileção pelo gênero feminino. Técnicas cirúrgicas juntamente com tratamento ortodônticos são bastante utilizados para o correto posicionamento na arcada dentária. As radiografias panorâmicas e periapicais (Técnica de Clark) são eficientes para que o tratamento obtenha melhor resultado. O diagnóstico precoce pode evitar que a retenção dos caninos cause transtornos ao paciente e pode aumentar a eficácia do tratamento. Alguns fatores como posicionamento dentário, anquiloses, cistos, idade do paciente, saúde periodontal, formação radicular, entre outros, direcionam o tratamento dentro de uma mecânica ortodôntica pré- determinada. Com base nestas considerações, este trabalho tem como objetivo, descrever, por meio de uma revisão de literatura, as principais técnicas ortodônticas-cirúrgicas para tracionamento de caninos impactados, ressaltando-se ainda, aspectos referentes à etiologia e ao diagnóstico deste tema tão discutido na clínica Ortodôntica.

Palavras-chave: Caninos impactados. Tratamento. Tracionamento.

ABSTRACT

The incidence of canine impaction is a frequent occurrence, mainly in the palatal region and unilaterally, with female preference. Surgical techniques along with orthodontic treatment are widely used for correct positioning in the dental arch. Panoramic and periapical radiographs (Clark Technique) are efficient for the treatment to obtain a better result. Early diagnosis can prevent canine retention causing patient discomfort and may increase the effectiveness of treatment. Some factors such as dental positioning, ankyloses, cysts, patient's age, periodontal health, root formation, among others, direct treatment within a pre-determined orthodontic mechanic. Based on these considerations, this paper aims to describe, through a literature review, the main orthodontic-surgical techniques for traction of impacted canines, highlighting also aspects related to the etiology and diagnosis of this topic as discussed in the Orthodontic clinic.

Keywords: Canines impacted. Treatment. Traction

LISTA DE FIGURAS

FIGURA 1	-	Tomografia mostrando a raiz do incisivo lateral reabsorvida pelo canino incluso.	12
FIGURA 2	-	Radiografia de canino incluso por presença de dentes extranumerários	13
FIGURA 3	-	Foto da fase do “patinho feio”	16
FIGURA 4	-	Radiografia periapical da fase do patinho feio	16
FIGURA 5	-	Radiografia periapical do canino permanente superior fora do seu eixo normal de erupção	18
FIGURA 6	-	Radiografia periapical dos incisivos da região do canino direito e esquerdo	18
FIGURA 7	-	Radiografia oclusal	19
FIGURA 8	-	Radiografia panorâmica. Caninos permanentes superiores fora do eixo normal de erupção. Canino permanente inferior esquerdo com impacção severa	19
FIGURA 9	-	Telerradiografia de perfil	20
FIGURA 10	-	Telerradiografia frontal	20
FIGURA 11	-	Cantilever	24
FIGURA 12	-	A. Vista oclusal: cantiléver com ativação para vestibular; e B. Vista oclusal: cantiléver amarrado no canino	24
FIGURA 13	-	Ativação da alça retangular	24
FIGURA 14	-	Fotografia de um pino de dentina parafusado na incisal do canino para posterior tracionamento ortodôntico	25
FIGURA 15	-	Radiografia de um pino de dentina instalado no canino para tracionamento ortodôntico	25
FIGURA 16	-	Dente transfixado para instalação de dispositivo ortodôntico de tracionamento	25

FIGURA 17 - Dente transfixado com inserção do fio de amarrilho para tracionamento ortodôntico 25
FIGURA 18 - Tracionamento dental com perfuração do elemento 13 26
FIGURA 19 - Tracionamento de canino inferior – vista frontal 26
FIGURA 20 - Tracionamento de canino inferior – vista lateral direita 26

SUMÁRIO

1 INTRODUÇÃO **9**
2 PROPOSIÇÃO **11**
3 REVISÃO DE LITERATURA **12**
3.1 CANINO INCLUSO: DEFINIÇÕES E CARACTERÍSTICAS 12
3.2 ETIOLOGIA 13
3.3 SEQUELAS DA IMPACTAÇÃO DE CANINOS 15
3.4 DIAGNÓSTICO 16
3.4.1 Radiografias periapicais 18
3.4.2 Radiografias oclusais 18
3.4.3 Radiografia panorâmica 19
3.4.4 Telerradiografias 20
3.4.5 Tomografia computadorizada 20
3.5 PROGNÓSTICO 21
3.6 TRATAMENTO 22
4. DISCUSSÃO 30
5. CONCLUSÃO 35
REFERENCIAS BIBLIOGRAFICAS 36

1 INTRODUÇÃO

O canino é um elemento dentário de extrema importância na harmonia facial e funcional, sendo indispensável nos movimentos de lateralidade, promovendo assim a proteção do sistema estomatognático. Ele é a base de um sorriso estético e de uma oclusão funcional. Alguns fatores podem interferir no seu desenvolvimento e erupção, gerando consequências graves na estética e na função (LOIOLA et al., 2015).

A retenção de caninos está relacionada à sua erupção. Sob o ponto de vista epidemiológico, deve ser compreendido que erupção ectópica é uma alteração no trajeto de erupção normal de um germe dentário que acontece a qualquer momento, desde a sua origem. É bastante comum ver nos consultórios, erupção ectópica e impacção de caninos superiores. Onde as principais causas de ordem geral são fatores hereditários, distúrbios endócrinos e síndromes com malformações dentárias (PECK et al., 1993).

Dentes retidos são aqueles que não se irrompem na época normal, ou seja, no tempo em que deveria erupcionar, ficam parcial ou totalmente no interior do osso, com a manutenção ou não da integridade do saco pericoronário. A etiopatogenia da retenção dentária é, frequentemente, de ordem mecânica, posicionamento atípico do germe dentário, anquiloses, formações císticas e neoplásicas, trauma dentoalveolar, dilaceração radicular, doenças sistêmicas e síndromes.

Um canino retido ou impactado é aquele que passada a época normal de irrupção, não apresenta mais potencial de irrupção, sendo que sua raiz está completamente formada, ou quando a unidade dentária homóloga está irrompida com formação radicular completa, a cerca de 6 meses (YAMATE et al., 2012).

A erupção ectópica dos caninos permanentes superiores não ocorre com muita frequência na população, no entanto, é preciso observar a presença com relação à localização (vestibular ou palatino) e aos sexos masculino e feminino. Os caninos superiores são os dentes mais afetados por impacções, depois dos terceiros molares. A frequência de caninos não irrompidos é de 1,5 a 2% na maxila, e 0,3% na mandíbula. Sua impacção é três vezes mais comum no sexo feminino do que no masculino e, na maioria das vezes, de forma unilateral. A incidência na população é

de 1% a 2%. Quanto à sua localização, ocorre duas vezes mais impacção na face palatina do que na vestibular (SOUSA, 2016).

Apesar do uso de radiografias convencionais sempre ter sido um exame complementar muito utilizado em odontologia, as imagens fornecidas por essas técnicas são em formato bidimensional, com sobreposição das estruturas faciais. A tomografia computadorizada (TC e TCCB) acrescentou a avaliação das estruturas craniofaciais em formato bi e tridimensional (3D), sem sobreposição, tornando-se assim, cada vez mais usada para diagnóstico e planejamento de procedimentos cirúrgicos em diversos casos (NEUGEBAUER, 2008; LOIOLA et al., 2015).

Com relação a conduta terapêutica, são descritas várias opções para o tratamento clínico dos caninos superiores impactados, desde procedimentos mais conservadores, como a exodontia dos decíduos, até procedimentos cirúrgicos seguidos ou não de tracionamento ortodôntico (MAIA et al., 2010).

Entretanto, o tratamento de caninos impactados não se resume apenas ao seu correto posicionamento e alinhamento na arcada dentária, sendo fundamental a saúde periodontal do paciente, no fim do tratamento (STOLZE et al., 2005).

2 PROPOSIÇÃO

Descrever, por meio de uma revisão de literatura, as principais técnicas ortodônticas-cirúrgicas para tracionamento de caninos impactados, ressaltando-se ainda, aspectos referentes à etiologia e ao diagnóstico deste tema tão discutido na clínica ortodôntica.

3 REVISÃO DE LITERATURA

3.1 CANINO INCLUSO: DEFINIÇÕES E CARACTERÍSTICAS

De acordo com Peterson et al. (2000), o termo incluso é utilizado tanto para os dentes impactados quanto os retidos, referem-se a dentes que ficam retidos durante toda a vida do paciente, se não optarem pela remoção cirúrgica, portanto, não fazem diferenciação específica para inclusos e impactados.

A impacção é definida por Viecilli (2010), como uma falha na irrupção do dente em direção a sua posição ideal no arco, dentro do período normal de crescimento e desenvolvimento craniofacial. São considerados impactados quando não erupcionam, dentro de seis meses, após a formação completa da sua raiz ou quando não estão presentes no arco na fase normal de irrupção. Já os caninos inclusos são dentes com raiz completa, sem potencial de erupção que necessitam de intervenção cirúrgica para fixação de acessório.

A raiz do incisivo lateral superior é a área mais comumente afetada pelos caninos impactados, e há muitas razões para isto, tais como: a raiz ser cônica e, por isso, mais suscetível à reabsorção radicular; seu ápice ficar em uma posição na qual normalmente ficam os caninos impactados; sua raiz, quando está em desenvolvimento, ficar extremamente suscetível à reabsorção, devido à presença do folículo do canino (FIG. 1) (LOIOLA et al., 2015).

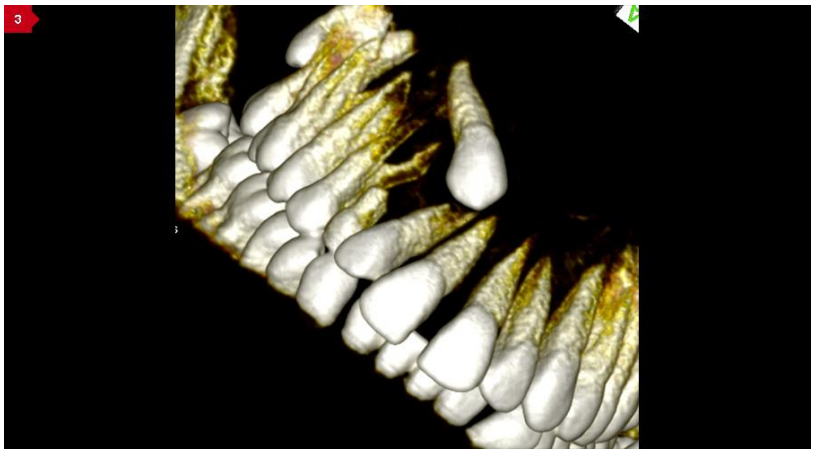

Figura 1 – Tomografia mostrando a raiz do incisivo lateral reabsorvida pelo canino incluso.
Fonte: Loiola et al. (2015).

3.2 ETIOLOGIA

Zilberman et al. (1990) afirmaram que a etiologia do deslocamento da maioria dos caninos para palatino e sua subsequente impacção é primariamente de origem genética. Atribuíram este fenômeno a associação com outros fatores controlados geneticamente, classificados como: a ocorrência concomitante com outras anomalias dentárias como alterações de forma, tamanho e número de dentes; relatos de incidência bilateral de 17 a 45% dos casos de desvio palatino do canino apontam para o mecanismo genético como fator etiológico intrínseco; a ocorrência ligada ao sexo, com prevalência maior no feminino e em grau semelhante a outras anomalias dentárias de origem genética; a incidência alta nos membros de uma mesma família juntamente com outras anomalias dentárias; diferenças de ocorrência em grupos populacionais, com maior incidência em europeus. Ainda de acordo com os autores, exames radiográficos e o histórico familiar podem auxiliar no reconhecimento precoce da anomalia.

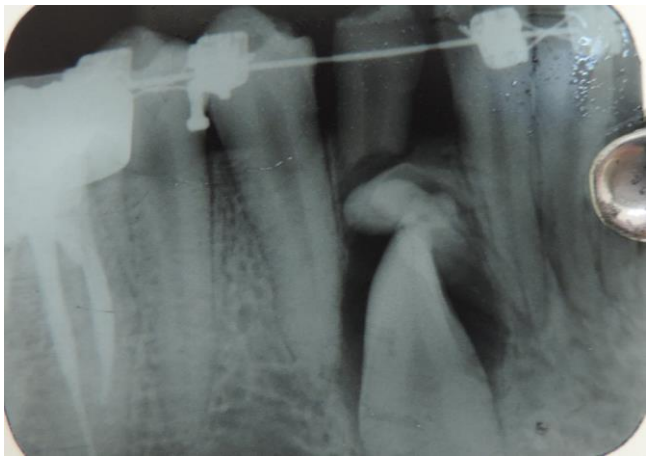

FIGURA 2 – Radiografia de canino incluso por presença de dentes extranumerários
Fonte: Zilberman et al. (1990).

Bishara (1992), relata que apesar de levarem o dobro do tempo para irromperem, os caninos permanentes iniciam sua calcificação quase tão precocemente quanto os primeiros molares e incisivos centrais. Quanto ao processo eruptivo e etiologia da impacção, o autor afirma que causas gerais incluem deficiências endócrinas, doenças febris e irradiação e relatou que as causas mais comuns são as locais que resultam de um ou a combinação dos seguintes fatores: tamanho dental - discrepância do comprimento do arco, retenção prolongada ou

perda precoce do canino decíduo, posição anormal do germe dental, presença de uma fenda alveolar, anquilose, formação cística ou neoplásica, dilaceração da raiz e origem iatrogênica.

Para Sanitá (1995), as causas de retenção dentária são razões embriológicas, obstáculos mecânicos e causas gerais como enfermidades gerais em relação direta com as glândulas endócrinas que podem ocasionar transtornos na erupção, nas retenções e na ausência de dentes.

Segundo Jacobs (1996), a etiologia dos caninos retidos por palatino é de origem genética. Anomalias adjacentes ou ausência dos incisivos laterais superiores tem implicado na etiologia dos caninos retidos. Contudo, a etiologia da retenção por vestibular é diferente, pois ocorre por falta de espaço no arco. A prevenção / interceptação do deslocamento palatino deve ser feito com a extração do canino decíduo, assim que for detectado após os 10 anos de idade.

Segundo Almeida et al. (2001), as principais causas da sua impacção são: longo e tortuoso trajeto de irrupção; retenção prolongada e perda precoce dos decíduos; ordem cronológica de irrupção alterada e anomalia de forma dos incisivos laterais adjacentes. Os mesmos consomem duas vezes mais tempo para irromper, por isso estão mais suscetíveis a sofrer alterações na trajetória de irrupção normal.

Os fatores que predispõem a erupção ectópica e/ou a impacção de caninos superiores, segundo Sousa (2016), podem ser de origem geral (sistêmica) ou local. Hipotireoidismo, raquitismo, deficiência de vitamina D e influência genética são relatados na literatura como alguns dos fatores sistêmicos. Síndromes, como a disostose cleidocraniana e a craniossinostose, também estão associadas como predisponentes. Os fatores locais mais comumente envolvidos são discrepância entre os tamanhos dos dentes e o comprimento da arcada, posição anormal do germe dentário, presença de fenda alveolar, anquilose, retenção prolongada ou perda precoce do canino decíduo, ausência de incisivo lateral, anomalias associadas à sua forma (microdontias ou incisivos conoides) ou sua retroinclinação, patologias localizadas (como formação cística ou neoplásica), odontomas e supranumerários, dilacerações da raiz, iatrogenia e trauma. Dentre os fatores mecânicos locais, destacam- se a falta de espaço causada pela discrepância de tamanho entre arcada e dentes, a presença de obstáculo que impede a erupção do canino e a retroinclinação dos incisivos laterais, os quais fornecem um guia de erupção para os caninos que ficaria prejudicada, caso houvesse mudanças na posição da raiz dos

incisivos laterais.

3.3 SEQUELAS DA IMPACTAÇÃO DE CANINOS

A permanência dos caninos superiores e inferiores retidos, podem promover como qualquer outro dente retido, perturbações mecânicas, nervosa se neoplásicas. Sendo os transtornos mais importantes de origem mecânica as interferências sobre as raízes dos dentes vizinhos; entretanto com o canino retido fazendo pressão sobre o incisivo lateral, poderá provocar seu desvio ou sua reabsorção radicular (SILVA FILHO et al., 1994).

A sequela mais comum de um canino impactado, segundo Santos-Pinto et al. (2011), é a reabsorção do dente adjacente que, em geral, pode resultar na perda dentária por sua ação devastadora.

Segundo Loiola et al. (2015), mais de 12,5% dos caninos impactados causam reabsorção dos incisivos adjacentes. A impacção de caninos superiores aumenta o risco de reabsorção radicular nos dentes adjacentes (incisivos e primeiros pré-molares). A proximidade física (< 1 mm) entre o canino impactado e a raiz adjacente é o fator mais importante (predisponente) para a reabsorção radicular. O movimento irruptivo ou migração do canino impactado durante o processo de seu desenvolvimento radicular, provavelmente, aumenta o risco de reabsorção nos incisivos adjacentes. Pacientes do sexo feminino apresentam maior incidência do que os do masculino, na proporção de 2:1. Um acréscimo de 25% no ângulo de inclinação entre o canino e o incisivo lateral adjacente aumenta o risco em 50%. Entretanto, a reabsorção no incisivo lateral pode ocorrer mesmo se a angulação entre os dentes estiver nos padrões de normalidade. Salientou-se que a reabsorção dos incisivos associada aos caninos impactados é, na maioria das vezes, uma complicação séria que requer, em muitos casos, cirurgia e tratamento ortodôntico prolongado.

3.4 DIAGNÓSTICO

Ao lidar com caninos superiores impactados, um bom diagnóstico é fundamental para o sucesso do tratamento cirúrgico. Os principais indícios clínicos que sugerem a erupção ectópica dos caninos superiores devem ser observados por meio de exames que determinam o diagnóstico e o monitoramento da alteração. Uma avaliação clínica e radiográfica adequada auxilia o ortodontista a diagnosticar se o canino está impactado na região vestibular ou palatina. Sendo assim, Almeida et al. (1995), ressaltam a importância de se fazer uma correta anamnese no sentido de observar a idade do paciente e seus antecedentes familiares de agenesia ou retenções dentárias. A sequência de erupção relacionada às radiografias pode distinguir fases normais, como a de “patinho feio” (FIGURAS 3 e 4), de possíveis anomalias dentárias.



FIGURA 3 – Foto da fase do “patinho feio”
Fonte:



FIGURA 4 – Radiografia periapical da fase do patinho feio
Fonte:

Tormena et al. (2004), propuseram que quanto mais precoce for o diagnóstico dos distúrbios de irrupção, menor será a severidade dos danos decorrentes da retenção do canino superior. Uma decisão cirúrgica de tracionamento ortodôntico pode ser retardada por um tempo bastante prolongado, desde que haja baixa incidência de morbidez e monitoração radiográfica periódica.

Sabendo-se que o diagnóstico pode favorecer o prognóstico da suspeita de impactação de caninos superiores permanentes, pode-se lançar mão de incidências radiográficas panorâmicas das arcadas dentárias, para determinar a angulação do eixo do elemento dentário retido e também a localização setorial

deste, visto que estes dados são de grande importância na determinação de possíveis retenções. A radiografia panorâmica em conjunto com a periapical (Técnica de Clark) é o método preferível de localização de canino impactado. São exemplos de complicações que podem ser descobertas radiograficamente: possibilidade de erupção ectópica, reabsorção de dentes adjacentes, lesões (císticas ou tumorais) associadas ao folículo (BÚRIGO, 2005).

Segundo Cappellette et al. (2008), os recursos imaginológicos mais utilizados para o diagnóstico da posição dos caninos retidos são as radiografias periapicais, oclusais, panorâmicas, telerradiografias laterais e frontais (imagens bidimensionais), e, mais atualmente, as tomografias computadorizadas com suas imagens tridimensionais.

Loiola et al. (2015) enfatizaram a importância do diagnóstico precoce para se detectar a impacção do canino. É recomendado que, a partir dos dez anos de idade ou menos, seja realizado um exame clínico de inspeção, palpação e exame radiográfico. Na maioria dos casos, a radiografia periapical (com a técnica de Clark) é suficiente para determinar se o canino está palatinizado ou não.

Sousa (2016) descreveu alguns indícios clínicos que sugerem a erupção ectópica dos caninos superiores: seu atraso na erupção com a retenção prolongada do canino decíduo e/ou a presença de volume por palatino ou por vestibular na região dos caninos, porém, nem sempre é possível observar esta elevação no exame clínico e percebê-la na palpação. Em alguns casos, pode-se observar desvio da linha média superior para o lado afetado, quando há perda precoce do canino decíduo, bem como dentes vizinhos com mobilidade (incisivos e pré-molares), o que é preocupante, pois com este sinal clínico suspeita-se de reabsorção radicular provocada pelo canino impactado. Após a suspeita clínica, as complementações com exames radiográficos definem o diagnóstico, o plano de tratamento e o prognóstico. As radiografias periapicais, panorâmicas e oclusais devem ser empregadas e são essenciais para a conclusão do diagnóstico, além das técnicas de localização para verificar se o canino se encontra por vestibular ou por lingual, como a técnica de Clark. Porém, a real posição do canino incluso e sua relação com os ápices dos incisivos só é precisa com a tomografia computadorizada, com seus vários cortes nos três planos.

3.4.1 **Radiografias Periapicais**

Segundo Maahs, et al. (2004), as radiografias periapicais proporcionam imagens de precisão e qualidade de resolução fornecendo informações iniciais em casos de suspeita de impacções. Além de possibilitar a avaliação da presença e tamanho do folículo, a integridade da coroa e raiz do dente. Permitindo assim, uma avaliação bidimensional podendo relacionar o canino com os dentes vizinhos, localizando-os no sentido mesio-distal ou verticalmente.



FIGURA 5 – Radiografia periapical do canino permanente superior fora do seu eixo normal de erupção
Fonte: Henriques (2002)

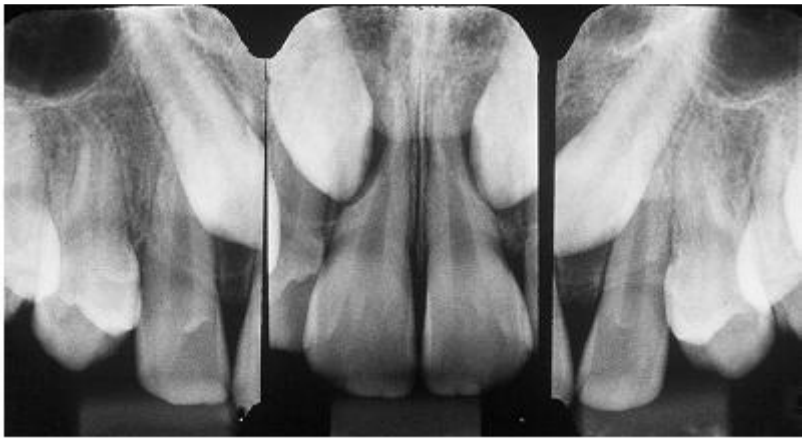

FIGURA 6 – Radiografia periapical dos incisivos da região do canino direito e esquerdo.
Fonte: Milberg (2006)

3.4.2 Radiografias Oclusais

As radiografias oclusais ajudam na determinação da posição no sentido vestíbulo-lingual do canino impactado e junto com as radiografias periapicais, proporcionam a visualização da sua relação com os outros dentes. De acordo com Jacobs (1996), nos casos de sobreposição dos caninos com os dentes adjacentes, existem limitações na utilização desta técnica radiográfica.

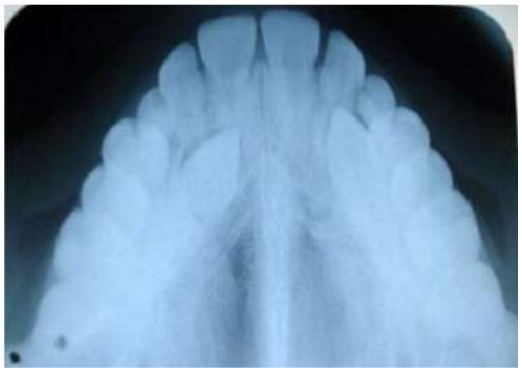

FIGURA 7 - Radiografia oclusal.
Fonte: TITO (2008)

3.4.3 **Radiografia Panorâmica**

Ericson, Kurol (1988), afirmam que todas as técnicas radiográficas, podem apresentar um grau de distorção, porém comparando a posição dos caninos em 2 séries de observações através de radiografias panorâmicas, o fator distorção não influenciou nos resultados principais de maneira decisiva.

As radiografias panorâmicas apresentam distorções, as raízes dos dentes superiores parecem convergir e, na região apical superior, parece haver apinhamento (REBELATTO, 2003).



FIGURA 8: Radiografia panorâmica. Caninos permanentes superiores fora do eixo normal de erupção. Canino permanente inferior esquerdo com impacção severa.
Fonte: Rebellato (2003)

3.4.4 **Telerradiografias**

Segundo Almeida (2001), a telerradiografia em norma lateral possui utilidade na determinação da inclinação mesio-distal e na distância vertical que o canino deve percorrer para ser alinhado no arco. Afirma ainda que quando utilizadas em conjunto pode-se elaborar mentalmente, o diagnóstico do canino num espaço tridimensional quanto sua posição e angulação.



FIGURA 9 – Telerradiografia de perfil
Fonte: Almeida (2001).



FIGURA 10 – Telerradiografia frontal
Fonte: Almeida (2001)

3.4.5 **Tomografia Computadorizada**

Afirmou-se que a TC não substitui as radiografias convencionais, mas possui um recurso de diagnóstico que, se for corretamente utilizado, proporciona maior segurança, comodidade e agilidade no planejamento do trabalho. De acordo com Walker; Reyes; Mah, (2005) as tomografias apresentam, claramente, mais informações do que qualquer outro método, além de fornecer informações precisas referentes à reabsorção da raiz, particularmente das superfícies vestibulares e palatinas das raízes.

A tomografia computadorizada (TC) fornece a localização exata de

caninos maxilares impactados. Sendo mais indicada quando a radiografia panorâmica mostra superposição da imagem do canino com os incisivos, e em casos em que se usa a técnica de mudança do cone para fornecer a orientação vestibular ou palatina do canino. A TC revela a real posição do canino impactado, principalmente em sua direção vestíbulo-palatina, relacionando-o aos incisivos (NEUGEBAUER, 2008).

Haney et al. (2010) compararam radiografias e tomografia computadorizada de feixe cônico quanto às diferenças no diagnóstico e planejamento do tratamento ortodôntico de caninos superiores inclusos. As imagens por tomografia computadorizada de feixe cônico proporcionaram maior precisão de diagnóstico em relação às radiografias.

Loiola et al. (2015) afirmaram que a tomografia computadorizada de feixe cônico é um método útil para diagnóstico da posição, da inclinação e da distância das estruturas adjacentes aos caninos impactados, das complicações dos mesmos e para a detecção de reabsorção radicular nos incisivos laterais. Além disso, este método pode ter um impacto significativo no diagnóstico e nas intervenções terapêuticas. A TC demonstra a presença ou ausência do tamanho do folículo do canino, a inclinação axial do seu longo eixo, a posição vestibular ou palatina, a quantidade de osso que cobre o dente em questão e a reabsorção de dentes vizinhos, além de permitir considerações anatômicas locais e avaliação do estágio de desenvolvimento

3.5 PROGNÓSTICO

Silva Filho et al. (1997), afirmam que fatores como posição do canino, presença de dilaceração radicular, discrepância do arco, idade do paciente, condição periodontal, condição dentária geral e condição de saúde influenciam diretamente no tratamento. E ressalta que o paciente deve ser informado que aos riscos que eventualmente podem ocorrer do tratamento com tracionamento são: anquilose, descoloração, desvitalização, alterações pulpares, reabsorção radicular do dente envolvido e dos dentes adjacentes, recessão gengival e deficiência de gengiva inserida. Os autores afirmam ainda que o prognóstico do tracionamento

ortodôntico depende da posição do canino em relação aos dentes vizinhos e da sua altura no processo alveolar.

Pitt et al. (2006) concluíram que quando detectados em posição horizontal, os caninos impactados são mais difíceis de serem girados e tem um pior prognóstico de alinhamento, onde a idade do paciente também dificulta, quanto mais velhos os pacientes mais tempo requer de tratamento. São ainda fatores de dificuldade para se obter um bom alinhamento de caninos, a altura vertical e localização buco- palatal.

3.6 TRATAMENTO

A associação das terapêuticas cirúrgicas e ortodônticas tem se mostrado um recurso viável na facilitação do processo de erupção, posicionamento e estabilização do dente impactado no arco dentário. O controle ortodôntico de caninos superiores impactados pode ser muito complexo e requer uma abordagem interdisciplinar e planejada. Antes da cirurgia para exposição do canino, o paciente deverá ser submetido a uma intervenção ortodôntica prévia, com vistas a se obter espaço suficiente para o futuro alinhamento do mesmo no arco dentário. Consegue-se este movimento por meio da colagem de um acessório ortodôntico ao dente impactado exposto e da aplicação de tração para movimentá-lo em uma direção desejada. Tais condutas devem sempre considerar os princípios biológicos que regem a integridade tecidual das estruturas adjacentes, resultando no êxito da terapêutica (GARIB et al., 1999).

Gandini Jr. et al. (2009) descreveram a tração ortodôntica como um acesso cirúrgico ao canino impactado para fixação de um acessório ortodôntico, por meio do qual se aplica uma força para realizar o seu tracionamento, até posicioná-lo corretamente no arco dentário. Eles recomendam a correção de caninos impactados com dispositivos da técnica do arco segmentado. Como o canino constitui-se no dente de maior dimensão no arco dentário, na região anterior, com maior comprimento de raiz, sustentado por tecido ósseo especialmente estruturado, com a finalidade de distribuir forças aos elementos craniofaciais, é grande a possibilidade de ocorrer comprometimento das unidades de ancoragem durante o tracionamento e

outras movimentações com aparelhos fixos. Quando um fio superelástico é inserido diretamente no slot do braquete do canino impactado para tracioná-lo, significantes reações indesejáveis nos dentes adjacentes podem ser produzidas, incluindo a inclinação mesial dos pré-molares e a intrusão e inclinação distal dos incisivos laterais. Para compensar essas reações, alguns dispositivos da técnica do arco segmentado podem ser utilizados no tracionamento, possibilitando trabalhar com um sistema de força definido e com maior controle dos movimentos do canino e das unidades de ancoragem. Um dos sistemas que oferecem um excelente controle no movimento dos caninos corresponde ao emprego dos cantiléveres (FIG. 11). Para o tracionamento do canino com o cantiléver, após a fase inicial de alinhamento e nivelamento, a arcada deve ser estabilizada com fio rígido 0,019” x 0,025” por vestibular, com alívio na região do canino, e com uma barra transpalatina, interligando os molares dos lados direito e esquerdo. A magnitude da força utilizada para a extrusão do canino pode ser medida diretamente de um tensiômetro, não devendo exceder 80 gramas. A correção de uma inclinação vestibulolingual indesejada, observada em alguns casos, em caninos após o tracionamento, pode ser realizada utilizando também um sistema de cantiléver. Quando for desejada uma maior movimentação radicular para vestibular, com menor movimentação coronária, a ativação do sistema é obtida com a adição de torque lingual de coroa no segmento que se insere no slot do braquete (FIG. 12). O centro de rotação deve ser localizado próximo a porção incisal do canino.

Outro dispositivo da mecânica segmentada de grande utilização para o alinhamento de caninos impactados, segundo Gandini Jr. et al. (2009), é a alça retangular (FIG. 13), que propicia correções de primeira, segunda (com maior efetividade) e terceira ordens, enquanto continua com o movimento de extrusão do tracionamento. A alça retangular caracteriza um sistema estaticamente indeterminado, em que suas duas extremidades são inseridas nos braquete e/ou nos tubos. Como característica deste sistema tem-se que durante a desativação do aparelho podem ocorrer mudanças tanto na intensidade quanto no sentido das forças e momentos. Assim como o cantiléver, esse dispositivo é construído com fio 0,017” x 0,025” de liga de titânio-molibdênio (TMA), devendo ser posicionada centralmente em relação ao dente a ser corrigido e deve ter dimensões que variam de 6 mm a 7 mm no sentido cervico-oclusal, e de 8 mm a 10 mm no sentido mesiodistal. Geralmente é apoiada no segmento posterior que serve de ancoragem.

A ativação da alça depende da posição desejada do canino tanto no plano sagital quanto no horizontal.

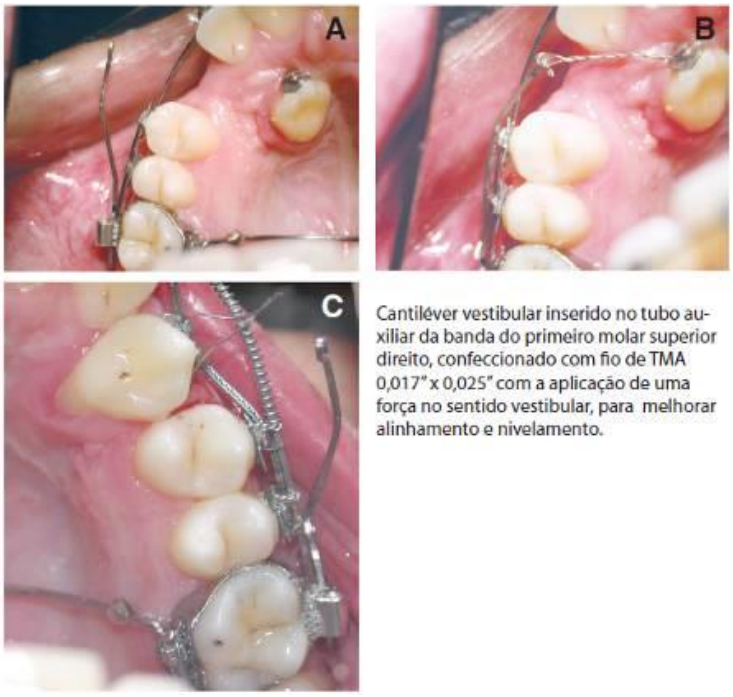

FIGURA 11 – Cantilever
Fonte: Gandini Júnior et al. (2009).

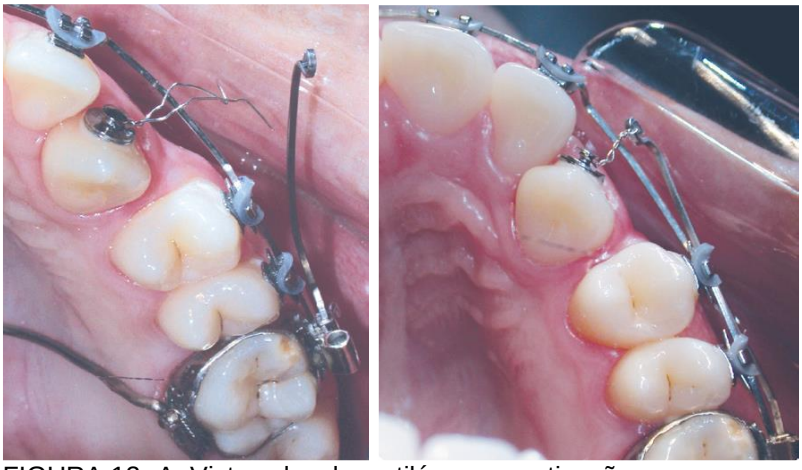

FIGURA 12- A. Vista oclusal: cantiléver com ativação para vestibular; e B. Vista oclusal: cantiléver amarrado no canino.
FONTE: Gandini Júnior et al. (2009).

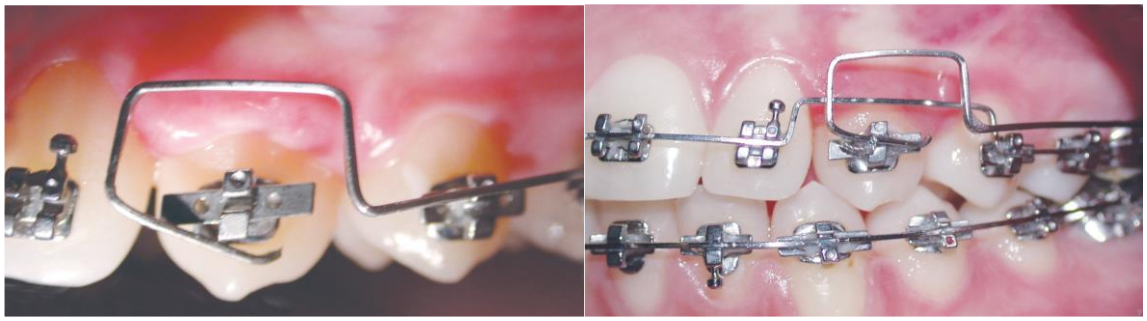

FIGURA 13 – Ativação da alça retangular
Fonte: Gandini Júnior et al. (2009).

Segundo Viecilli (2010), para a realização da exposição cirúrgica, é necessário que haja espaço suficiente na arcada dentária para acomodação do canino tracionado, sendo fundamental que os dentes se encontrem em uma fase de nivelamento e alinhamento compatível com o uso de fios rígidos para minimizar efeitos indesejáveis como: intrusão de dentes adjacentes, constrição do arco ou alteração do plano oclusal que podem comprometer o controle de movimentos (FIGURAS 14 a 20)



FIGURA 14 – Fotografia de um pino de dentina parafusado na incisal do canino para posterior tracionamento ortodôntico
Fonte: Viecilli (2010)

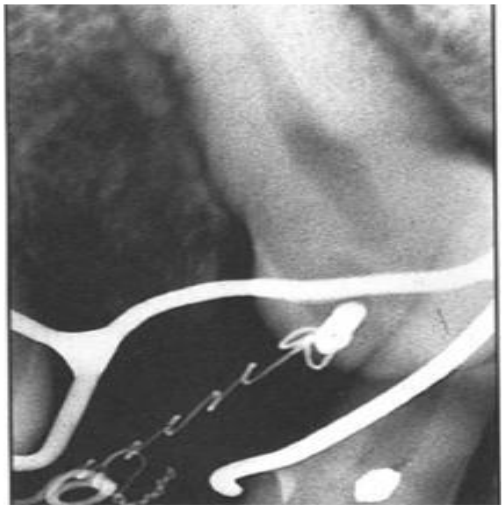

FIGURA 15 – Radiografia de um pino de dentina instalado no canino para tracionamento ortodôntico
Fonte: Viecilli (2010)



FIGURA 16 – Dente transfixado para instalação de dispositivo ortodôntico de tracionamento
Fonte: Viecilli (2010)



FIGURA 17 – Dente transfixado com inserção do fio de amarrilho para tracionamento ortodôntico.
Fonte: Viecilli (2010)

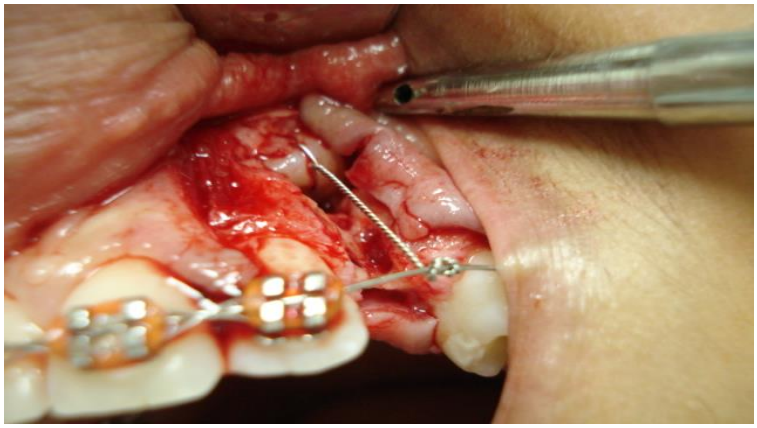

FIGURA 18 – Tracionamento dental com perfuração do elemento 13
Fonte: Viecilli (2010)



FIGURA 19 – Tracionamento de canino inferior – vista frontal
Fonte: Viecilli (2010)



FIGURA 20 – Tracionamento de canino inferior - Vista lateral direita
Fonte: Viecilli (2010)

Para Batista e Cruz (2011), o tracionamento dentário pode ser realizado por meio da movimentação ortodôntica axial do dente comprometido, sendo um tratamento auxiliar, objetivando controlar o problema e restaurar a função. Envolve, portanto, objetivos ortodônticos limitados, utilizando-se aparelhos que atuam no arco dentário em um curto período de tempo, respeitando os espaços biológicos. Os autores apresentaram um caso clínico de retenção prolongada do canino superior decíduo esquerdo e sucessor permanente com boa condição de tracionamento pós-exposição cirúrgica confirmada pelos exames solicitados na documentação ortodôntica. utilizou-se braquetes pré-ajustados *StraightWire,* prescrição MBT, para alinhamento e nivelamento dentário dos arcos até alcançar o fio retangular de aço inoxidável de estabilização para iniciar o tracionamento da unidade retida. Ao final do tratamento, observou-se ótima relação oclusal, com estética e função

satisfatórias, além de intercuspidação dentária harmoniosa. As contenções foram instaladas para se alcançar um equilíbrio biofisiológico e estabilidade no pós-tratamento. O prognóstico favorável repercutiu no sucesso do resultado oclusal constatado no estabelecimento do sorriso harmonioso e obtenção dos movimentos bordejantes bilaterais.

Segundo Santos-Pinto et al. (2011), o tracionamento cirúrgico-ortodôntico, quando bem indicado, é uma alternativa de tratamento para caninos superiores impactados com erupção ectópica, pois permite o posicionamento do dente na maxila, cessando o processo de reabsorção radicular externa severa no incisivo lateral. Com isto, o paciente mantém preservadas as funções fisiológicas, estéticas e de equilíbrio do sistema estomatognático.

Capelozza Filho et al. (2011) ressaltaram que, quando o tracionamento do canino encontra-se indicado, o acesso cirúrgico é realizado e o dente preparado para esse procedimento por meio de laçada, colagem de acessório ortodôntico ou perfuração do esmalte para tracionamento de canino (PETC) na coroa. Descreveu-se as seguintes etapas para o tracionamento de caninos impactados: ausência de tratamento imediato e acompanhamento em longo prazo, autotransplante dos caninos, extração dos caninos não irrompidos e fechamento dos espaços com tratamento protético, extração dos caninos não irrompidos e fechamento dos espaços com tratamento ortodôntico e, finalmente, exposição cirúrgica dos caninos não irrompidos e aplicação de forças ortodônticas para levar o dente para a oclusão. Segundo os autores, quando a perfuração é o procedimento adotado no acesso ao canino não irrompido, apenas uma pequena porção da coroa do dente necessita ser exposta, o suficiente para permitir sua execução. Essa porção da coroa pode ser a ponta da cúspide ou mesmo qualquer uma das superfícies proximais, considerando-se as características da anatomia da coroa do canino, que apresenta uma ponte de esmalte ao longo de toda a coroa, com resistência suficiente para ancoragem e tração. Depois de realizado o procedimento cirúrgico, uma ferida é formada, com epitélio lesado e tecido conjuntivo exposto voltado por sobre o esmalte. O epitélio reduzido do órgão do esmalte tende a proliferar rapidamente e voltar, em um período de poucas horas ou dias, a recobrir o esmalte e o fio de amarrilho instalado na perfuração realizada. O tecido conjuntivo subjacente volta a se formar a partir do tecido de granulação que se estabelece temporariamente na área. Dessa forma, o esmalte não fica exposto ao tecido conjuntivo até a chegada do dente no meio bucal.

A técnica de PETC permite a aplicação de força diretamente no longo eixo do dente tracionado, resultando em melhor controle de direção para tração. Quando um acessório é colado na superfície vestibular ou lingual do canino não irrompido e uma força de tracionamento é inserida, deve-se observar a direção da resultante dessa força a fim de se evitar movimentos indesejáveis. A força ideal para o tracionamento deve ser de pequena magnitude, indo desde a mínima, em torno de 35 a 60 gramas quando a tração copia um movimento de erupção, até forças maiores, exigidas quando o canino necessita sofrer movimentos de translação para fugir de obstáculos na sua rota eruptiva. Em qualquer dessas situações, a determinação da força adequada fica mais difícil se fatores restritivos, como o mencionado, estabelecerem decréscimos indefinidos na magnitude da força disponível para executar o movimento de tração.

Dentre as desvantagens da perfuração do esmalte Cappellozza Filho et al. (2011) destacou que a técnica de PETC exige cuidados para que o esmalte não sofra fratura no movimento de torção do amarrilho. Normalmente são utilizados amarrilhos mais resistentes para esse fim, para que o risco de quebra e consequente necessidade de reabertura seja minimizado. Alguns pacientes relatam sensibilidade após a perfuração; e, durante o movimento de tracionamento, o atrito direto entre o amarrilho e a estrutura dentária pode gerar pequenos desconfortos, que devem ser considerados normais desde que estejam dentro de um limite de tolerância. Após a erupção no meio bucal podemos restaurar o canino e resolver o problema da sensibilidade Quando a técnica de PETC é realizada, o orifício da perfuração deverá ser preenchido por meio de restauração estética após o surgimento do canino não irrompido na cavidade bucal.

No estudo de Patel et al. (2014), o posicionamento do canino impactado apresentava-se desfavorável ao tracionamento, pois apresentava um posicionamento muito apical em relação ao rebordo alveolar, ultrapassando a raiz do incisivo lateral e próximo do incisivo central ao início do tratamento. Além disso, o perímetro do arco já havia sido perdido em decorrência da mesialização dos pré-molares e molares do lado esquerdo, portanto, a mecânica de escolha foi realizada com o intuito de simplificar o tratamento ortodôntico. Dessa forma, considerando o posicionamento do canino impactado, a mesialização de pré-molares e molares, a diminuição do perímetro do arco, o apinhamento do arco superior e a relação de topo entre maxila e mandíbula, optaram-se por quatro extrações, sendo no arco

superior um pré-molar no lado direito e o canino impactado no lado esquerdo e dois pré-molares no arco inferior. Tal técnica representou uma alternativa viável na prática ortodôntica.

Sousa (2016) ressaltou que, quando existe a impossibilidade de aproveitamento do elemento retido, como nos casos de reabsorção radicular de dentes vizinhos, evidência radiográfica de formação de cisto e tumores, dor de origem desconhecida, presença de dentes supranumerários associados, dentes impactados sob próteses, facilitação do tratamento ortodôntico e otimização da saúde periodontal, a exodontia é a opção indicada. Quando a remoção do canino retido é indicada, é possível realizar o fechamento do espaço com aparelho ortodôntico ou instalar implantes na região, posteriormente ou concomitante à extração dental, dependendo da idade e condições financeiras do paciente.

4 DISCUSSÃO

O canino superior é o segundo dente em frequência de impacção, antecedido apenas pelo terceiro molar (GANDINI JR et al., 2009; VIECILI, 2010; SANTOS-PINTO et al., 2011; BATISTA; CRUZ, 2011; LOIOLA et al., 2015).

Parece existir um predomínio para o sexo feminino, sendo a retenção do canino superior mais frequente do que a do canino inferior (ZILBERMAN, et.al., 1990; LOIOLA et al., 2015). Os caninos retidos unilaterais ou bilaterais podem localizar-se por lingual, vestibular ou transalveolar, no entanto, a retenção unilateral e a posição retroalveolar são as formas mais prevalentes nesse grupo dentário (SOUSA, 2016). Almeida et al. (2001) relataram que no período de transição da dentadura mista para a permanente podem ocorrer problemas de retenção dos caninos superiores.

É fundamental diagnosticar precocemente o posicionamento ectópico do canino permanente superior, mas é preciso saber em qual momento deve ser realizada. A investigação deve ser iniciada por volta dos nove e dez anos, desde que haja indícios clínicos de impacção (ALMEIDA et al., 1995; TORMENA et al., 2004; LOIOLA et al., 2015; SOUSA, 2016). A inclinação exagerada da coroa destes dentes para distal ou vestibular durante a fase de ‘patinho feio’ sugere um trajeto de erupção ectópico do canino permanente. O segundo sinal clínico de grande importância para o diagnóstico seria a ausência da saliência (bossa) de canino permanente durante a palpação da superfície vestibular do processo alveolar, à distal do incisivo lateral, ao final do período intertransitório da dentição mista (ALMEIDA et al., 1995; SOUSA, 2016).

A localização do canino impactado pode ser realizada por meio de exames clínicos e recursos imaginológicos como as radiografias periapicais, oclusais, panorâmicas, telerradiografias laterais e frontais (imagens bidimensionais), e, mais atualmente, as tomografias computadorizadas com suas imagens tridimensionais (CAPPELLETTE et al., 2008; LOIOLA et al., 2015), sendo esta a que mais fornece a localização exata de caninos maxilares impactados (WALKER; REYES, MAH, 2005; NEUGEBAUER, 2008; HANEY et al., 2010)

Ressaltou-se que a TC não substitui as radiografias convencionais, mas possui um recurso de diagnóstico que, se for corretamente utilizado, proporciona

maior segurança, comodidade e agilidade no planejamento do trabalho (WALKER; REYES, MAH, 2005; NEUGEBAUER, 2008; HANEY et al., 2010; LOIOLA et al., 2015).

As opções de tratamento dependem do tipo de retenção (facial ou palato), da gravidade da mesma e da idade do paciente. Geralmente, este passa por uma abordagem multidisciplinar. Existem, basicamente, três opções no que diz respeito à terapêutica de dentes impactados no paciente adulto: abstinência de tratamento ativo com controles clínicos e radiológicos periódicos, tração seguida por deslocamento ortodôntico da peça na arcada dentária ou intervenção com a remoção cirúrgica do dente (SOUSA, 2016).

A filosofia de tratamento mais usada atualmente requer um envolvimento cirúrgico-ortodôntico. Nessa abordagem a cirurgia assume a técnica de abrir o espaço necessário para a adaptação imediata de um dispositivo que receberá a força ortodôntica (ALMEIDA et al., 2001; SANTOS-PINTO et al., 2011; BATISTA & CRUZ, 2011). Outros autores, como Capellozza Filho et al. (2011) citaram o método da proservação como uma forma de tratamento do canino incluso.

O tracionamento constitui a terapêutica mais usualmente utilizada no tratamento de caninos inclusos; representando um dos procedimentos possíveis de serem utilizados no tratamento ortodôntico para coloca-los na arcada dentária em condições estéticas e funcionais normais (GANDINI et al., 2009). A etapa cirúrgica e ortodôntica da técnica de tracionamento, baseia-se na extensão do deslocamento e no trauma cirúrgico causado pela exposição da coroa (BRITO, 2003; PITT et al., 2006). Seu princípio consiste em aplicar uma força extrusiva no canino impactado com magnitude suficiente para induzir a movimentação ortodôntica solicitada em direção à cavidade bucal (BATISTA; CRUZ, 2011).

5 CONCLUSÃO

Através desta revisão sobre caninos impactados, pode-se concluir que:

- As causas mais comuns do não irrompimento dentário são: a falta de espaço no arco dentário; posição anormal do germe dental; obstáculos encontrados na trajetória eruptiva do dente como cistos e tumores e, perda da força eruptiva.
- O diagnóstico de um dente impactado é realizado pela interação dos aspectos clínicos (inspeção visual e palpação) e radiográficos (oclusal, periapical, panorâmico e telerradiografias). Como exame complementar, destaca-se a Técnica de Clark.
- A correta elaboração do plano de tratamento é fundamental para o sucesso do procedimento escolhido e sempre deve considerar o fator etiológico envolvido na retenção.
- O tracionamento é o tratamento mais utilizado na correção dos caninos impactados.
- As técnicas mais utilizadas nestes casos são: técnica do arco segmentado; técnica do arco segmentado com o emprego de cantiléver; alça retangular e a técnica de PETC.
- A opção pelo tracionamento ortodôntico do canino retido envolve riscos como a anquilose, descoloração, desvitalização e a reabsorção radicular do dente retido e dos dentes adjacentes, além disso, pode causar a recessão gengival e a deficiência da mucosa ceratinizada. Portanto, requer a integração do ortodontista, cirurgião e clínico geral. É muito importante a comunicação entre estes profissionais para que possa ser elaborado um plano de tratamento adequado a cada caso.

REFERENCIAS BIBLIOGRÁFICAS

ALMEIDA, F.L.D. et al**.** Caninos inclusos e impactados: abordagem ortocirúrgica. **Rev Bras Odontol,** Rio de Janeiro, v. 5, n. 52, p. 50-3, out. 1995.

ALMEIDA, R.R. et al. Abordagem da impactação e/ou irrupção ectópica dos caninos permanentes: considerações gerais, diagnóstico e terapêutica. **Rev. Dent. Press Ortodon Ortoped. Facial**, v. 6, n. 1, p. 93-116, jan/fev. 2001.

BATISTA ALHM, CRUZ KS. Tracionamento de canino superior impactado: uma abordagem conservadora. Ortho Sci. Orthod, Sci Pract, 2011; 4(15):651-660.

BENGTSON, A.L.; BOZOLA, J.R.; GUEDES-PINTO. A.C. Prótese em Odontopediatria. In: GUEDES-PINTO, A.C. **Odontopediatria**. 6.ed. São Paulo: Santos, 2002.

BISHARA, S. E. Impacted maxillary canines: A review. **Am. J. Orthod. Dentofacial Orthop**.; v. 101, n. 2, p. 159-171, 1992.

BRITO, A. M. Impactação de caninos superiores e suas consequências: relato de caso clínico. **J Bras Ortod Ortop Facial,** v. 48, n. 8, p. 453-9, 2003.

BÚRIGO F. Prognóstico de impactação de caninos superiores permanentes através da localização setorial e mensuração angular. Florianópolis: Universidade Federal de Santa Catarina; 2005.

CAPELOZZA FILHO L, CONSOLARO A, CARDOSO MA, et al. Perfuração do esmalte para o tracionamento de caninos: vantagens, desvantagens, descrição da técnica cirúrgica e biomecânica. **Dental Press J Orthod**. 2011 set./out; 16(5):172-295.

CAPPELLETTE JR M, SOUZA LCM, OLIVEIRA MAJ, et al. Tracionamento ortodôntico-cirúrgico de canino superior incluso – relato de caso clínico. **Rev. Paul. Odontol** 2001 jul./ago; 23(4): 18-20.

CAPPELLETTE M, CAPPELLETTE JR M, FERNANDES LCM, et al. Caninos permanentes retidos por palatino: diagnóstico e terapêutica: uma sugestão técnica de tratamento. **Rev. Dent. Press Ortodon. Ortop. Facial**, 2008 fev; 13(1):

ERICSON, S; KUROL, J**.** Radiographic assessment of maxillary canine eruption in children with clinical signs of eruption disturbance. **Eur J Orthod,** London, v. 8, p. 133-40, 1988.

GANDINI JR, L.G.; AMARAL, R.M.P.; MOCELINI, M.A.; AZEREDO, R.G.; GANDINI,

M.R.E.A.S. Correção de caninos impactados com a técnica do arco segmentado. **OrtodontiaSPO,** v.42, n.1, p. 41-46, 2009.

GARIB DG, HENRIQUES JFC, FREITAS MR, JANSON GRP. Caninos Superiores Retidos: Preceitos Clínicos e Radiográficos. **Rev. Dental Press Ortod Ortoped Fac** v.4, n.4, p. 14-20, 1999

HANEY, E.; GANSKY, S.; LEE, J.S.; JOHNSON, E.; MAKI, K.; MILLER, A.J.; HUANG, J.C. Comparative analysis of traditional radiographs and cone-beam computed tomography volumetric images in the diagnosis and treatment planning of maxillary impacted canines. **Am J Orthod Dentofacial Orthop** v. 137, n.5, p. 590-597, 2010.

JACOBS, S.G. Localization of the unerupted maxillary canine. **Aust Dent J,** Sidney, v.9. 1996.

LOIOLA, M.; SHIBASAKI, W.; ALBIANI, K.; POGGIO, R.; FERREIRA, F.C. Uso de imagens geradas por tomografia computadorizada para o diagnóstico e planejamento de tratamento do canino incluso. **OrtodontiaSPO,** v.48, n.3, p. 279-84, 2015.

MAAHS, M.; BERTHOLD, T. Etiologia, diagnóstico e tratamento de caninos superiores permanentes impactados. **Rev Cienc Med Biol,** v. 3, n. 1, p.130-8, 2004.

MAIA LGM, MAIA MLM, MACHADO AW et al. Otimização do tracionamento de canino impactado pela técnica do arco segmentado: relato de caso clínico. **R Dental Press Ortodon Ortop Facial**, 2010 fev./mar; 9(1):61-8.

NEUGEBAUER J, SHIRANI R, MISCHKOWSKI R. A, RITTER L, SCHEER M, KEEVE E, et al. Comparison of cone-beam volumetric imaging and combined plain radiographs for localization of the mandibular canal before removal of impacted lower third molars. **Oral Surg Oral Med Oral Pathol Oral Radiol Endod** v.105, n.5, p. 633-42, maio 2008.

PATEL, M.P.; TRENTO, E.M.R.; VALARELLI, D.P.; GREC, ROH.; VALARELLI, F.P. Tratamento ortodôntico com extração de um canino impactado. **Orthodontic Science and Practice,** v.7, n.25, p. 100-109, 2014.

PECK, I; PECK, S; ATTIA, Y. Maxillary canine first premolar transposition associated dental anomalies and genetic basis. **Angle Orthod**, Appleton, v. 63, n. 2, p.99-109, 1993.

PETERSON, L.J. et al. **Normas de conduta em dentes impactados.** Cirurgia oral e maxilofacial contemporânea. 3.ed. Rio de Janeiro: [s.ed.],. cap. 9, seção 2, p.214-47. 2000.

PITT, S.; HAMDAN A.; ROCK P. A treatment difficulty index for unerupted maxillary canines**. J. Orthodontics,** v.28, n.2, p. 141-4, abr. 2006.

PROFFIT, W. R.; ACKERMAN, J. L. Diagnosis and treatment planning. In: GRABER, T. M.; SWAIN, B. F. **Orthodontics:** Current principles and techniques. Saint Louis: C.V. Mosby, 1985.

SANITÁ, S. F. Impactação dentária de caninos permanentes: consequência e relação com ortopedia funcional dos maxilares. **Rev Fac Odontol**, Porto Alegre, v. 36, n. 1, p. 8-11, ago. 1995.

SANTOS-PINTO, P.R.; BAMPA, J.U.; FAUSTINO, N.J.C.; SANTOS, F.S. Contribuição ao estudo cirúrgico-ortodôntico de caninos impactados. **OrtodontiaSPO,** v.44, n.4, p.356-361, 2011.

SILVA FILHO, O.G. et al. A irrupção ectópica dos caninos permanentes superiores: soluções terapêuticas. **Ortodontia**, São Paulo, v. 27, n. 3, p. 50-66, set.-dez. 1994.

SOUSA, M.V. Opções terapêuticas para caninos ectópicos. **OrtodontiaSPO,** maio 2016. Disponível em: <http://ortociencia.com.br/Materia/Index/132461>. Acesso em: 1 out. 2016.

STOLZE, A.; GRANDE, T.; GOLDBECHER, H. Management of an extremely displaced maxillary canine. **J Orofac Orthop,** Munchen, v. 66, n. 4, p. 319-25, July 2005.

TORMENA JUNIOR, R. et al. Caninos superiores retidos: uma reabilitação estética e funcional. **J Bras Ortodon Ortop Facial**, v. 9, n. 49, p. 77-86, 2004.

VIECILLI, O. **Dentes Impactados**. 2010. Nota de aula da disciplina de ortodontia (especialização). Canoas: Instituto Rio Grandense de Ortodontia. FUNORTE/SOEBRÁS, 2010.

WALKER, L.; REYES, E.; MAH, J. Tree-dimensional localization of maxillary canines with cone-bean computed tomography. **Am J Orthod Dentofacial Orthop,** Los Angeles, v. 128, p.418-23, 2005.

YAMATE, E.M.; BALBINOT, M.A.; SIMÃO, T.M.; CREPALDI, M.V.; COIMBRA, M. Tracionamento de canino impactado com o uso de cantilever. **Revista FAIPE,** v. 2, n.1, p. 19-29, jan./jun, 2012.

ZILBERMAN, Y.; COHEN, B.; BECKER, A. Familial trends in palatal canines, anomalous lateral incisors, and related phenomena. **Eur J Orthod,** London, v. 12, p. 135-9, 1990.