Curso de Especialização em Prótese

Fabiana Alves de Almeida

LAMINADOS CERÂMICOS NO TRATAMENTO ESTÉTICO: relato de estudo clínico

Mossoró/RN

2022

Fabiana Alves de Almeida

LAMINADOS CERÂMICOS NO TRATAMENTO ESTÉTICO: relato de estudo clínico

Monografia apresentada ao Programa de Pós-graduação em Prótese da Faculdade Sete Lagoas – FACSETE, como requisito parcial a obtenção do título de especialista em prótese.

Orientador: Prof. Dr. Lucas Costa de Medeiros Dantas

Mossoró/RN
2022

Ficha Catalográfica



A monografia intitulada “**Laminados cerâmicos no tratamento estético: relato de estudo clínico**” de autoria da aluna Fabiana Alves de Almeida.

Aprovada em ___/___/___ pela banca constituída pelos seguintes professores:

_____

Prof. Dr. Lucas Costa de Medeiros Dantas – FACSETE

_____

_____

Mossoró/RN

À Deus, por ser tão amoroso e cuidadoso, atento a cada detalhe, me realizando em todas as áreas da minha vida.

À minha família, maravilhosa, admirável, única que me fortalecem com o seu amor. E a todas as pessoas que colaboraram para o desenvolvimento deste trabalho.

AGRADECIMENTOS

Foi um longo caminho até aqui. Cheio de obstáculos, desafios e dificuldades. Eu não teria conseguido sem as bênçãos do Pai Misericordioso, que antes de tudo, me deu a graça de viver e na minha vida colocou pessoas maravilhosas. Agradeço a **Deus** por estar presente em todos os momentos de minha vida me dando força, paciência e sabedoria.

Aos meus amados pais, **Valdeci** e **Lourdinha** que são a razão de minha existência e educação. Revestiram a minha vida de amor, carinho e dedicação. Abriram as portas do meu futuro, iluminando o meu caminho com a luz mais brilhante que puderam encontrar. Sempre estiveram presentes, sempre me apoiaram, me deram força e nunca me deixaram faltar o que é de mais sagrado, o amor. O meu eterno amor e cuidado.

Às minhas irmãs **Ana Paula** e **Beatriz**, que os amo tanto.

Aos meus **colegas e amigos do curso**. Sempre soubemos conviver e respeitar-nos ainda que nem sempre compartilhássemos as mesmas ideias. Lutamos, sobrevivemos, crescemos. Acima de tudo, como seres humanos. E por tudo, a saudade há de ficar. Vocês são muitos especiais em meu coração. O meu muito obrigada por tudo.

Aos professores**, Ana Clara**, **Lucas** e **João Paulo,** por me transmitirem segurança, positivismo, perseverança. Pela paciência em todos os momentos de insegurança e dúvidas; pelo empenho e dedicação que tiveram conosco. Sou grata pelo seu profissionalismo e amizade, pelas valiosas contribuições para o meu aprimoramento durante à pós graduação.

E um agradecimento a todos que de alguma maneira colaboraram com o trabalho.

LISTA DE ILUSTRAÇÕES

Figura 1 –	Imagens frontais, oblíquas e de perfis do paciente.	12
Figura 2 –	Imagens frontais, oblíquas e de perfis do sorriso do paciente com registro do arco dentário superior.	13
Figura 3 –	Imagem da moldagem do arco dentário superior com silicone por adição.	14
Figura 4 –	Imagens da moldagem do arco dentário inferior com alginato.	14
Figura 5 –	Imagens do registro da mordida com silicone leve.	15
Figura 6 –	Imagens da montagem do arco facial.	17
Figura 7 –	Imagens do Planejamento Digital do Sorriso.	18
Figura 8 –	Imagens da cirurgia de gengivoplastia.	19
Figura 9 –	Imagens do processo de Mockup.	20
Figura 10 –	Imagens do preparo com fio retrator, dos preparos dos 10 elementos, da cor do substrato da coroa e dos laminados.	21
Figura 11 –	Imagens da moldagem dos preparos e de novo registro oclusal	22
Figura 12 –	Imagens da confecção do dispositivo jig para a placa miorrelaxante, Jig + registro de mordida com cera 7 e guia canina.	23
Figura 13 –	Imagens finais do caso.	24

SUMÁRIO

Introdução **10**
Relato do caso clínico: resultados **11**
Discussão **25**
Conclusão **26**
Referências **27**
Anexo 1 – Termo de Consentimento Livre e Esclarecido **30**

LAMINADOS CERÂMICOS NO TRATAMENTO ESTÉTICO: estudo clínico

CERAMIC LAMINATES IN AESTHETIC TREATMENT: clinical study

Resumo

O presente estudo tem como objetivo relatar um caso clínico de confecção de laminados cerâmicos para harmonização estética do sorriso do paciente, priorizando preparos minimamente invasivos e durabilidade do procedimento. O Método empregado é um caso clínico com um paciente do sexo masculino com 48 anos de idade com queixas estéticas quanto a cor, forma e tamanho dos dentes. Pode-se concluir a partir do relato que o paciente ficou satisfeito com resultado do tratamento com os laminados cerâmicos, em virtude da promoção de um sorriso mais harmônico, esteticamente bonito, recuperação da autoestima e com menos desgastes, apesar dos investimentos e dos procedimentos prologados. Evidenciou-se ainda neste caso que a moldagem e a cimentação são etapas muito relevantes no tratamento, uma vez que a primeira possibilita a facilitação do trabalho do técnico de laboratório dental diminuindo ajustes, repetições, prolongamento do tratamento e redução de custos, enquanto a segunda é essencial para o processo de finalização do tratamento e a durabilidade dos laminados cerâmicos.

Palavras-chave: Estética. Laminados cerâmicos. Odontologia.

Abstract

The present study aims to report a clinical case of making ceramic laminates for the aesthetic harmonization of the patient's smile, prioritizing minimally invasive preparations and durability of the procedure. The method used is a clinical case with a 48-year-old male patient with aesthetic complaints regarding the color, shape and size of the teeth. It can be concluded from the report that the patient was satisfied with the result of the treatment with ceramic laminates, due to the promotion of a more harmonious, aesthetically beautiful smile, recovery of self-esteem and with less wear, despite the investments and prolonged procedures. . It was also evident in this case that molding and cementation are very relevant steps in the treatment, since the first one makes it possible to facilitate the work of the dental laboratory technician, reducing adjustments, repetitions, prolonging the treatment and reducing costs, while the second it is essential for the finalization of the treatment process and the durability of the ceramic laminates.

Keywords: Aesthetics. Ceramic laminates. Dentistry.

Introdução

A estética pode ser compreendida como sendo a apreciação da beleza ou a combinação de qualidades que proporcionam intenso prazer aos sentidos, aos conjuntos intelectuais e morais. Tendo em vista que se trata de uma sensação prazerosa, o conceito de beleza parte das subjetividades, sendo estabelecido a partir de valores individuais relacionados, sobretudo, as experiências pessoais e fatores culturais[1].

Nesse contexto, a crescente procura por um sorriso harmônico e esteticamente agradável tem elevado o nível de exigência e de expectativa dos pacientes no campo da odontologia. Tal movimento fomenta o desenvolvimento de novos materiais e técnicas odontológicas, almejando procedimentos mais conservadores e resultados cada vez mais previsíveis esteticamente[2].

Dentre as diversidades de tratamento com finalidades estéticas, os laminados cerâmicos destacam-se pela possibilidade de proporcionar um menor desgaste de estruturas dentárias comparadas às coroas totais, provando ser uma modalidade de tratamento bem-sucedido para reabilitação estética na prática clínica nos últimos anos[3]. Assim, os laminados cerâmicos são definidos pelo recobrimento da face vestibular do esmalte dentário por uma fina lâmina cerâmica, classificando-se em facetas e lentes de contato[4]. Sua composição pode variar entre cerâmicas reforçadas por leucita, dissilicato de lítio e porcelana feldspática[4].

Laminados cerâmicos são, geralmente, indicados para correções de forma, posição ou alterações de cor dental, apresentando como principais vantagens excelente estética, durabilidade e biocompatibilidade. Todavia, destaca-se que o tratamento com laminados envolve técnicas mais complexas, por contemplar um minucioso protocolo clínico, além de necessitar de treinamento prévio, sendo que o preparo do dente para restauração com lentes de contato pode ser realizado tanto com desgaste como sem, os quais podem influenciar no contorno cervical da restauração[3,4].

Dessa forma, o presente estudo objetiva relatar um caso clínico de confecção de laminados cerâmicos para harmonização estética do sorriso do paciente, priorizando preparos minimamente invasivos e durabilidade do procedimento.

Relato do caso clínico

A metodologia de pesquisa empregada neste estudo foi o caso clínico, no qual o paciente estudado aceitou colaborar mediante assinatura do Termo de Consentimento Livre e Esclarecido (TCLE), conforme disposto no Anexo 1.

O primeiro passo do caso consistiu em exame clínico para análise diagnóstica do paciente e os registros fotográficos (Figura 1 e Figura 2). Paciente do sexo masculino com 48 anos de idade, casado, grau de escolaridade ensino superior completo, cor branca e nacionalidade brasileira.

A principal queixa odontológica apresentada pelo paciente foi o aspecto estético. Ao iniciar o tratamento o paciente relatou dentes escurecidos com tamanhos e formas irregulares e modificados.

No que concerne à história médica do paciente, encontra-se em acompanhamento médico para tratamento oncológico. Ademais, apresenta problemas cardiovasculares como hipertensão arterial e uma discrasia sanguínea, linfoma curado. O paciente não faz uso de outras medicações.

Quanto a história odontológica, o paciente já realizou extrações decorrentes de cárie e não faz uso de próteses parciais removíveis. Ao exame extra-bucal, o paciente revela forma do rosto quadrado, contorno facial simétrico, perfil do terço inferior da face normal, tipos de lábios horizontais, tipo de lábios quanto ao tamanho normais, tipo de lábios quanto a espessura normais, relação lábio/rebordo desfavorável, músculo orbicular do lábio normal, espessura da bochecha normal, não possui queilite angular e na articulação temporomandibular (ATM) nada digno de nota. Não apresenta problemas relacionados à palpação dos músculos mastigatórios e ATM.

O exame intra-bucal dividiu-se maxila, mandíbula, nível de higiene dentária, língua, saliva, análise periodontal dos dentes remanescentes, análise de oclusão e classificação dos arcos.

A maxila possui mucosa oral normal, inserção de freio labial sem interferência, possui freio labial coincidente com a linha mediana, inserções dos freios laterais sem interferência, tórus platino ausente, tuberosidades normais, espículas ósseas ausentes, forma do rebordo quadrado, tamanho do rebordo médio, espessura do rebordo médio,

altura do rebordo médio, forma dos dentes quadrada, cores dos dentes A2 e A3 e crista do rebordo rígida.

No que se refere a mandíbula, mucosa oral normal, inserção de freio labial ausente, apresenta freio labial coincidente com a linha mediana, inserções dos freios laterais sem interferência, inserção do freio lingual sem interferência, tórus mandibular direito e esquerdo ausente, espícula óssea ausente, sem hiperplasias, forma do rebordo quadrado, tamanho do rebordo médio, espessura do rebordo médio, altura do rebordo médio, forma dos dentes quadrada, crista do rebordo normal, mucosa rígida e cores dos dentes A2 e A3.

O paciente exibia um bom nível de higiene dentária e língua com volume, mobilidade, posição e papilas normais e patologias ausentes. Saliva em quantidade normal e de qualidade viscosa. No que diz respeito à análise periodontal dos dentes remanescentes, o dente 46 encontra-se ausente. Contém recessão na maxila nos dentes 17, 16, 26 e 27 e na mandíbula nos dentes 47 e 37. Ao fazer análise da oclusão, demostrou uma amplitude de abertura bucal de 50 mm, com abertura da boca com desvio para a direita. Dentro da classificação dos arcos, evidenciou-se um implante na região do dente 46 e a ausência dos elementos 18, 28, 38 e 48. Outrossim, o paciente realizou exame radiográfico do tipo tomografia.

Figura 1 – Imagens frontais, oblíquas e de perfis do paciente.





Fonte: Arquivo pessoal.

Figura 2 – Imagens frontais, oblíquas e de perfis do sorriso do paciente com registro do arco dentário superior.





Fonte: Arquivo pessoal.

O segundo passo resultou na realização da moldagem do arco dentário superior com silicone por adição (Xpress XT - 3M ESPE) (Figura 3) e da moldagem do arco dentário inferior com alginato (Hidrogum - Zhermarck) (Figura 4).

Figura 3 – Imagem da moldagem do arco dentário superior com silicone por adição.

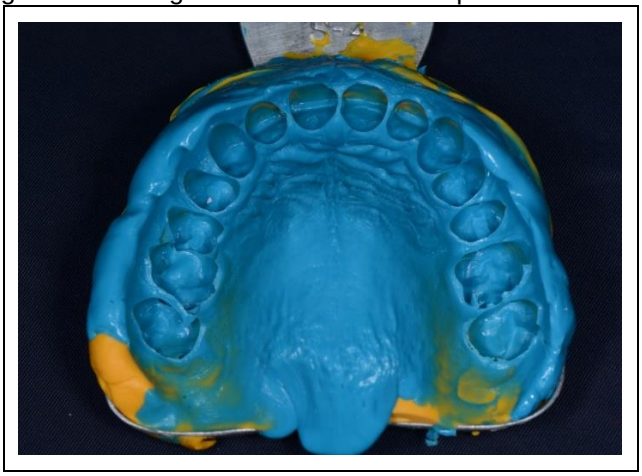

Fonte: Arquivo pessoal.

Figura 4 – Imagens da moldagem do arco dentário inferior com alginato.



Fonte: Arquivo pessoal.

No que concerne à moldagem, trata-se de um procedimento realizado na odontologia que muito importante, haja vista que é por meio dela que se obtém o molde utilizado no tratamento reabilitador e estético. A moldagem reproduz, portanto, de forma negativa, a anatomia e tamanho real dos dentes, tecidos bucais e estruturas adjacentes. Desse modo, a partir do molde negativo é possível a obtenção do modelo, forma positiva[5].

É importante frisar que há pouco tempo existia no mercado odontológico apenas a moldagem convencional, realizada com materiais pastosos ou semifluidos que se tornam rígidos ou elásticos após o tempo de presa, mas que hoje já existe outros tipos, como o escaneamento digital[6].

A literatura aponta que, para que uma boa moldagem seja feita, o material empregado deve ser atóxico, ter tempo de trabalho satisfatório, hidrofílicos, possuir estabilidade dimensional, bom reprodutor de detalhes e compatível com produtos utilizados para esterilização, como foi feito neste caso clínico com o silicona e o alginato[7]. Dentre os materiais disponíveis para a moldagem convencional do arco dentário, o silicona de adição se destaca por se encaixar nas características necessárias para uma boa reprodução[6]. O polivinilsiloxano tem sido usado desde a meados da década de 70 e se mantém até a atualidade na odontologia com sua característica principal, a estabilidade dimensional[6].

O terceiro passo foi registrar o arco facial da mordida em silicone leve (Xpress XT - 3M ESPE) (Figura 5). Destaca-se que o registro de mordida serviu para dar uma visão precisa da oclusão do paciente, uma vez que, teoricamente, de uma impressão com poucas distorções, pode-se utilizá-la como uma orientação para a construção dos laminados cerâmicos. Assim sendo, quanto mais preciso for um registro de mordida, menos ajustes são necessários posteriormente.

Figura 5 – Imagens do registro da mordida com silicone leve.



Fonte: Arquivo pessoal.

Dando seguimento no caso clínico, o quarto passo consistiu no vazamento do molde com gesso especial. Estudos recomendam que, após a moldagem, ocorra o vazamento imediato do material, e quando não for possível, o molde deve ser mantido dentro de um umidificador, para conservar suas propriedades[8].

Outro estudo observou em seus estudos que apenas após a limpeza, desinfecção e remoção da umidade é preciso iniciar o vazamento do molde[9]. Posteriormente, quando concluído o processo de espatulação, o molde deve ser inclinado sobre um aparelho vibratório, para que o gesso possa escoar sobre a superfície, atingindo até as partes mais profundas[9].

Nesse sentido, o recomendado é que o vazamento se inicie pelo lado mais próximo dos preparos, direcionando o gesso a fluir no mesmo sentido de distal para mesial, a fim de se observar e evitar a formação de bolhas, completando o vazamento com a adição do gesso em pequenas porções e ao final, o conjunto molde e modelo devem ser colocados no umidificador[9].

O quinto passo se deu por meio da montagem do arco facial, no qual é feito o registro da mordida com silicona de condensação no garfo da mordida (Figura 6). Esse instrumento foi usado para registrar a posição espacial da arcada superior do paciente e transferir para o articulador, essa transferência desta posição com o modelo Standard é fixando-se o arco facial completo no articulador.

Figura 6 – Imagens da montagem do arco facial.





Fonte: Arquivo pessoal.

No sexto passo, na sequência, desenvolveu-se a montagem no articulador. Segundo estudos, a realização de modelos de estudo ou trabalho em gesso e a sua posterior montagem no articulador, é a melhor maneira de observarmos e estudarmos a boca de um paciente em todas as dimensões, todos os tipos de movimento realizados pela mandíbula, bem como a relação oclusal entre os maxilares do paciente[10].

Depois da obtenção dos modelos de estudo, uma etapa fundamental na montagem do articulador, é o registo da posição da maxila em relação ao crânio, por meio do arco facial, sendo que qualquer erro ou uma montagem incorreta pode levar à diminuição da precisão ou da reprodutibilidade. Dessa forma, o arco facial é um instrumento que permite reproduzir e registar a relação entre o plano oclusal maxilar com um plano fixo (imaginário) do crânio do paciente, transferindo-o para o articulador[11].

No tocante ao sétimo passo, tratou-se do planejamento digital do sorriso (SDS) (Figura 7). Tendo em vista a demanda por tratamentos estéticos na Odontologia tornou-se indispensável o emprego de tecnologias digitais que ampliassem a visão do diagnóstico e prognóstico. Nesse aspecto, o DSD é uma ferramenta que usa fotografias digitais intra e extrabucais do paciente, com vistas a promover uma avaliação detalhada de cada parâmetro estético dentofacial a ser executado, possibilitando a previsibilidade e orientação dos procedimentos[12].

Dessa maneira, o DSD é um método virtual de planejamento que auxilia nos diagnósticos estéticos, facilitando a comunicação da equipe multidisciplinar, e proporciona motivação e entusiasmo do paciente por meio da visualização do mock up digital[13].

Figura 7 – Imagens do Planejamento Digital do Sorriso.





Fonte: Arquivo pessoal.

No oitavo passo do caso clínico foi realizado uma cirurgia de gengivoplastia, dada a condição e do paciente com um sorriso gengival, sendo necessária essa intervenção (Figura 8).

Figura 8 – Imagens da cirurgia de gengivoplastia.



Fonte: Arquivo pessoal.

No que se refere a gengivoplastia, trata-se de uma cirurgia que corrige ou elimina deformidades gengivais, sejam traumáticas sejam de desenvolvimento, sendo considerada, portanto, como um procedimento cirúrgico que proporciona o contorno gengival em espessura. Este procedimento é indicado em casos de ausência de doença periodontal e para correção estética, com o objetivo de criar um contorno

gengival harmônico, sulcos interdentais, assim como remodelamento das papilas interdentais[14].

Por fim, no nono passo tem-se o encerramento do diagnóstico completo do caso. Assim, o décimo passo foi a realização do mockup, que na área da Odontologia se trata de um "ensaio restaurador" e permite ao paciente pré-visualizar o resultado do tratamento sem que nenhum desgaste dentário seja promovido (Figura 9).

Nessa perspectiva, o ensaio restaurador mockup é confeccionado com base no enceramento diagnóstico, que por sua vez, contém as modificações propostas pelo DSD. O mockup é confeccionado com silicona, podendo ser preenchido com resina acrílica, resina composta fotopolimerizável ou bisacrílica, para em momento posterior, ser levado em posição sobre a região a ser restaurada, mimetizando o resultado estético e funcional final do procedimento que será realizado[15].

Figura 9 – Imagens do processo de Mockup.



Fonte: Arquivo pessoal.

O preparo dos 10 elementos cerâmicos laminados constitui o décimo primeiro passo, no qual foi feito o preparo (Figura 10). No preparo dos elementos buscou-se um equilíbrio entre o conservadorismo no preparo e a concepção protética da criação do eixo de inserção e a espessura da restauração.

Figura 10 – Imagens do preparo dos 10 elementos, da cor do substrato da coroa e dos laminados.





Fonte: Arquivo pessoal.

Dando encerramento, o décimo segundo passo consistiu na moldagem dos preparos, utilizadondo a técnica do fio retrator (Figura 11) e, por último, o décimo terceiro, a cimentação da coroa e dos laminados cerâmicos (Figura 12).

Figura 11 – Imagens da moldagem dos preparos e do novo registro oclusal.

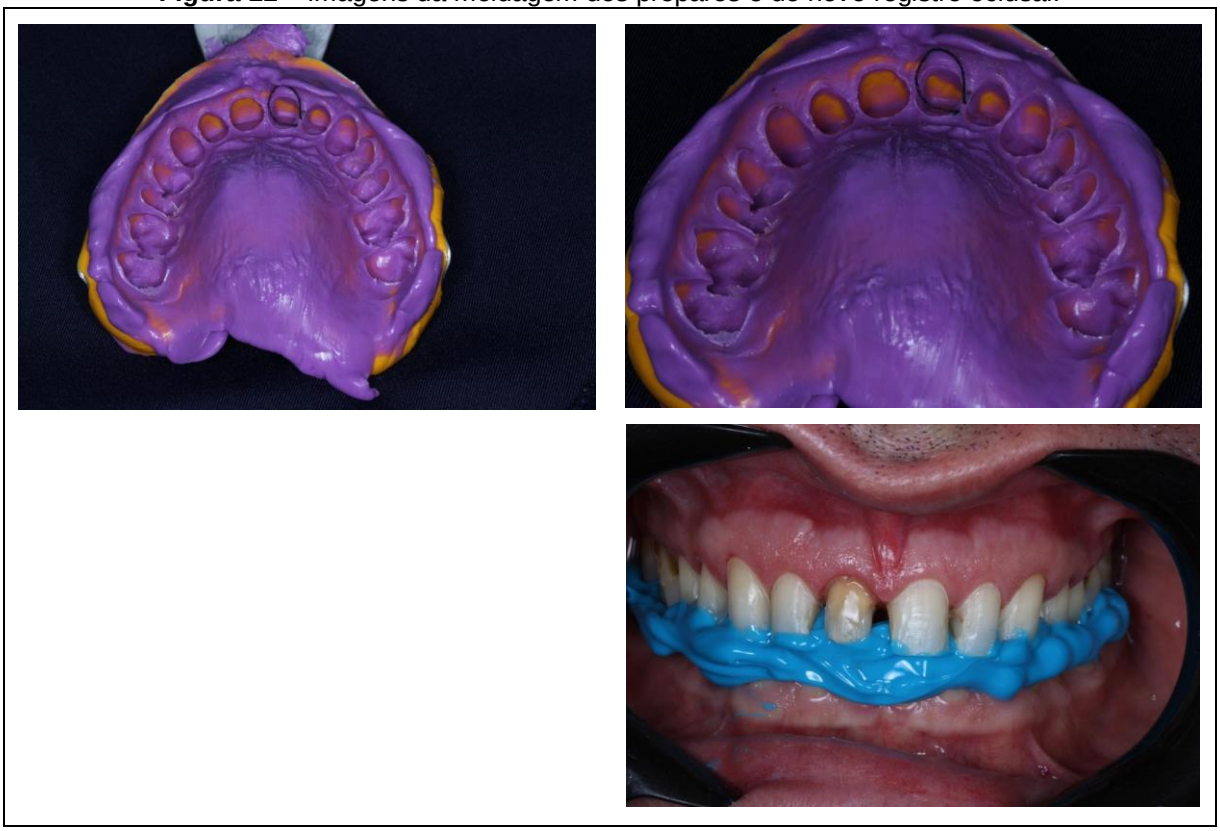

Fonte: Arquivo pessoal.

Na cimentação primeiro se preparou as peças com ácido fluorídrico a 5% (Condac Porcelana- FGM), 20 segundos em cada peça, com respectiva lavagem pelo dobro do

tempo. Em seguida, depois foi utilizado o silano por 30 segundos em cada peça com fricção ativa. Na boca, foi utilizado ácido fosfórico a 35% (Ultra-Etch- ULTRADENT), por 20 segundos em cada elemento, com lavagem por 40 segundos. Posteriormente, passou-se o primer e adesivo sem polimerização. Destaca-se que o cimento usado nos laminados foi o NX3 light-cure e na coroa foi usado o NX3 dual- cure, ambos na cor transparente.

Estudos advertem que dentre todas as fases do procedimento de instalação de laminados cerâmicos, a fase de cimentação é crucial para a longevidade destas[16]. Vários fracassos clínicos são relatados na literatura pela associação errada entre o material restaurador e o agente cimentante empregado nos casos, haja vista que cada situação clínica possui um tipo de agente cimentante mais apropriado[16].

Outrossim, posterior a finalização foi confeccionado o dispositivo Jig para a placa miorrelaxante (Figura 12). O Jig é um dispositivo desprogramador muscular interoclusal anterior, empregado para permitir a reprodução da posição cêntrica, por separar os dentes posteriores, eliminando os contatos dentais deflectivos e ou interferentes que levam a mandíbula para a posição máxima intercuspidação. Depois de cinco minutos do Jig, ocorre a perda de memória proprioceptiva dos dentes interferentes, acarretando o relaxamento muscular e facilitando a manipulação mandibular[17].

Figura 12 – Imagens da confecção do dispositivo jig para a placa miorrelaxante, Jig + registro de mordida com cera 7 e guia canina.





Fonte: Arquivo pessoal.

A Figura 13 apresenta o resultado do tratamento odontológico estético com laminados cerâmicos para recuperação e harmonização do sorriso do paciente. Assim sendo, a técnica empregada neste caso clínico proporcionou um sorriso harmônico e esteticamente bonito como desejado pelo paciente. Ademais, entre uma diversidade de opções de tratamento com finalidade estética, os laminados cerâmicos possibilitaram menor desgaste de estruturas dentárias comparadas as coroas totais[18].

Figura 13 – Imagens finais do caso.






Fonte: Arquivo pessoal.

Discussão

A exigência estética exigida pela sociedade tem conduzido mais pessoas a buscarem o consultório odontológico para tratamento protético reabilitador. Em se tratando de estética, os laminados cerâmicos são, nos dias atuais, os mais indicados por serem um tratamento que permite previsibilidade, pela conservação de estrutura dentária, alto índice de sucesso, durabilidade e biocompatibilidade[19]. Portanto, os laminados cerâmicos são amplamente empregados para solucionar casos de dentes mal posicionados, com anatomia insatisfatória, para ocultar manchamentos dentários (tetraciclina, fluorose, etc) e para substituir restaurações de resina composta por suas inúmeras vantagens[19].

Entretanto, é importante frisar que antes de indicar as facetas laminadas ao paciente, o cirurgião dentista deve realizar exames radiográficos, fotográficos e modelos de estudo, que serão indispensáveis para complementar o exame clínico, o qual permitirá uma avaliação completa da saúde bucal do paciente[20]. Com base nisso, considerando a expectativa do paciente e o seu grau de exigência, poderá ser feito o planejamento do caso e a avaliação da possível necessidade ou não de um tratamento multidisciplinar, que poderá otimizar o resultado e deve ser feito antes da intervenção estética[20].

Com as tecnologias, hoje já se pode oferecer ao paciente um planejamento digital para que possa visualizar antecipadamente o resultado do tratamento. Esse estudo é individual e único a cada paciente, observando a estética dos dentes, analisando seus

hábitos, movimentos mastigatórios, oclusão, forma da face entre outros[21]. Diamte disso, o correto planejamento de cada caso, tendo como base as análises faciais e dentais, enceramento diagnóstico e realização de mock-up é a porta para um tratamento reabilitador bem sucedido[20].

Além disso, na cimentação definitiva dos laminados cerâmicos, a escolha do cimento é de grande relevância, tendo em vista que ele age na união da restauração ao substrato dental e deve também ter requisitos estéticos[22]. Desse modo, o cimento mais indicado são os fotoativos por ter variações de cores no comércio, ter estabilidade de cor e possibilitar resultados estéticos excelentes[22].

Assim como em diversos outros casos clínicos relatados na literatura, neste a tecnologia utilizada se mostrou eficiente na resolução do caso apresentado[23]. O tratamento realizado proporcionou o aprimoramento estético e funcional do sorriso da paciente que teve suas expectativas estéticas alcançadas. O uso de laminados cerâmicos exige um diagnóstico preciso, um planejamento minucioso e execução cautelosa para o sucesso do tratamento[23].

Conclusão

Os laminados cerâmicas têm se destacado por apresentarem melhores resultados estéticos, naturalidade e fidelidade às estruturas dentárias, assim como relata a literatura e demonstrou-se neste caso clínico relatado. Essas possuem maior resistência à compressão e abrasão, lisura de superfície, biocompatibilidade, condutibilidade térmica semelhante aos dentes, radiopacidade, integridade marginal, brilho, estabilidade de cor, baixo acúmulo de placa, resultados previsíveis, baixa taxa de falha, tornando-o um ótimo material restaurador estético indireto. No entanto, apresenta maior dificuldade técnica de confecção, bem como maior custo quando comparada a outros materiais[19].

No caso em questão, o paciente demonstrou satisfação quanto ao resultado do tratamento com os laminados cerâmicos, em virtude da promoção de um sorriso mais harmônico, esteticamente bonito, recuperação da autoestima e com menos desgastes, apesar dos investimentos e prologado processo.

Outrossim, pode-se constatar que a moldagem é uma das etapas mais relevantes neste processo, pois possibilita a facilitação do trabalho do técnico de laboratório dental diminuindo ajustes, repetições, prolongamento do tratamento e redução de custos, que propicia satisfação do cirurgião dentista e do paciente. Ademais, a etapa de cimentação demonstrou-se como essencial para o processo de finalização do tratamento e a durabilidade dos laminados cerâmicos.

Referências

1. Okida RC et al. Lentes de contato: restaurações minimamente invasivas na solução de problemas estéticos. Rev. Odontol. Araçatuba (Impr.). 2016; p. 53-59.

2. Lima ACFM, Oliveira PC. Laminados de porcelana: estado atual da questão. 2020.

3. Soares P et al. Reabilitação estética do sorriso com facetas cerâmicas reforçadas por dissilicato de lítio. OdontolBras Central. 2012; 21(58).

4. Silva LLC et al. Influência da técnica de preparo sobre o contorno cervical dos laminados cerâmicos: relato de caso. Revista Ciência Plural. 2021; 7(2):287-98.

5. Shilingburg HT et al. Fundamentos de prótese fixa. 4hted. São Paulo: Quintessence; 2007.

6. Gomes ICF et al. Moldagem convencional x moldagem digital: onde estamos e para onde vamos. Revista Pró-univerSUS. 2021; 12(1):54-9.

7. Pegoraro LF, Valle AL, Araujo CRP, Bonfante G, Conti PCR. Prótese Fixa: bases para o planejamento em reabilitação oral. 2hted. São Paulo: Artes Médicas; 2013.

8. Shillingburg HT, Hobo S, Whitsett LD. Fundamentos de prótese fixa. 3hted. São Paulo: Quintessence; 1995.

9. Figueiredo ESDA, Sousa LNSD. Análise de alterações dimensionais em múltiplos vazamentos e tempos diferentes com silicone de adição. 2019.

10. Habib F et al. Obtenção de modelos ortodônticos. Revista Dental Press de Ortodontia e Ortopedia Facial. 2007; 12(3):146-56.

11. Ferreira MAJ. Comparação da posição condilar com registos intermaxilares em relação cêntrica e em posição de referência. 2018.]

12. Oliveira QES, Miranda CP, Ribeiro ASF. Uso do planejamento digital do sorriso como ferramenta auxiliar no restabelecimento da estética dentária anterior: relato de caso. Revista Dental Press de Estética. 2014; 11(4).

13. Coachman C, Calamita MA. Virtual esthetic smile design, driving the restorative plan. Journal of Cosmetic Dentistry. 2014; 29(4).

14. Domingues L et al. Cirurgia plástica periodontal: gengivectomia e gengivoplastia: relato de caso clínico. E-Acadêmica. 2021; 2(2):e012224-e012224.

15. Melo AKV, Vasconcelos MG, Vasconcelos, RG. A importância do ensaio restaurador (MOCKUP) e do planejamento digital por meio do digital smile design (DSD) na obtenção de procedimentos estéticos odontológicos previsíveis e harmoniosos: revisão de literatura. Rev. Salusvita (Online). 2019; 795-810.

16. Ribeiro CMB et al. Cimentação em prótese: procedimentos convencionais e adesivos. International Journal of Dentistry, Recife. 2007; 6(2):58-62.

17. Pereira CP. O efeito do Jig de Lucia na atividade eletromagnética dos músculos mastigatórios em indivíduos com disfunção temporomandibular muscular. Dissertação (Mestrado em Ciências). Ribeirão Preto: Universidade de São Paulo; 2014.

18. Menezes M et al. Reabilitação estética do sorriso com laminados cerâmicos: Relato de caso clínico. Uberlândia. 2015.

19. Lins BN et al. Moldagem de laminados cerâmicos com técnica modificada em três passos: relato de caso. Revista da AcBO. 2018; 7(2).

20. Neves JS et al. Preparo para laminados cerâmicos minimamente invasivos: revisão de literatura. Facit Business and Technology Journal. 2021; 1(28).

21. Pedrazzi H et al. Reabilitação estética do sorriso por meio do sistema cerâmico dissilicato de lítio: relato de caso. Full Dent. Sci. 2014;6(21):112-17.

22. Annibelli RL et al. Restabelecimento do sorriso utilizando facetas em dissilicato de lítio. Rev Dental PressEstét. 2015;12(1):34-44.

23. Espíndola-Castro LF et al. Reabilitação estética do sorriso com laminados cerâmicos: caso clínico. Research, Society and Development. 2020; 9(12).

Anexo 1 – Termo de Consentimento Livre e Esclarecido