FACULDADE SETE LAGOAS – FACSETE

ESPECIALIZAÇÃO EM IMPLANTODONTIA

Alef Alves Silva

Manejo de defeito ósseo palatino em região de canino pela técnica sausage: Relato de caso e breve revisão literária em implantodontia.

Belo Horizonte

2025

Alef Alves Silva

Manejo de defeito ósseo palatino em região de canino pela técnica sausage: Relato de caso e breve revisão literária em implantodontia.

Monografia apresentada ao curso de Especialização Lato Sensu da Faculdade Sete Lagoas-FACSETE como requisito parcial para obtenção do Título de Especialista em Implantodontia.

Orientador: Prof. Dr. Lucas da Silva Padovani

Área de concentração: Odontologia

Belo Horizonte

2025

RESUMO

INTRODUÇÃO: Defeitos teciduais decorrentes da reabsorção do osso alveolar após exodontia apresentam-se como um desafio clínico principalmente em área estética. Entre as técnicas de regeneração óssea guiada (ROG) a Técnica SAUSAGE se destaca para ganhos ósseos horizontais. A técnica consiste na utilização de membrana de colágeno reabsorvível, substitutos ósseos, osso autógeno e estabilização da membrana com pinos de titânio. **OBJETIVO**: O presente relato de caso tem como objetivo descrever a reabilitação de um defeito ósseo palatino utilizando a Técnica SAUSAGE, com a intenção de viabilizar a instalação de um implante dentário na região do canino superior esquerdo (dente 23). **RELATO DE CASO**: A paciente S.G.R, sexo feminino, 33 anos, não tabagista, sem alteração sistêmica, foi encaminhada para avaliação após insucesso na tentativa de tracionamento ortodôntico do dente canino superior esquerdo, resultando em um prognóstico desfavorável à manutenção do dente na cavidade oral sendo indicada a exodontia do mesmo. Exames clínicos e tomográficos revelaram a perda de volume tecidual vestibular e um defeito ósseo no palato, tornando o posicionamento tridimensional do implante inviável em um primeiro momento devido à escassez óssea. Para execução da regeneração óssea com a Técnica SAUSAGE, foi utilizado membrana de colágeno absorvível (Straumann® Jason® Membrane, Straumann Group, Curitiba, Brasil), fibrina rica em plaquetas (PRF), osso autógeno e substituto ósseo (Straumann® Cerabone®, Straumann Group, Basel, Suíça) e pinos de titânio (Wfcirúrgico®, Barueri-SP, Brasil). Após 8 meses da cirurgia, um novo exame tomográfico demonstrou um ganho ósseo significativo, permitindo a instalação de um implante Helix Grand Morse (Neodent®, Curitiba-PR, Brasil) com carga imediata. **CONCLUSÃO**: O seguimento pós-operatório foi satisfatório, e a paciente apresentou resultados estéticos e funcionais positivos.

Palavras-chave: Defeito Ósseo; Técnica SAUSAGE; Implante Dentário. Regeneração Óssea Guiada: Fibrina rica em plaquetas (PRF)

ABSTRACT

I**NTRODUCTION:** Tissue defects resulting from alveolar bone resorption after tooth extraction present a significant clinical challenge, particularly in the aesthetic zone. Among Guided Bone Regeneration (GBR) techniques, the SAUSAGE Technique stands out for horizontal bone gain. This technique involves the use of a resorbable collagen membrane, bone substitutes, autogenous bone, and membrane stabilization using titanium pins.**OBJECTIVE:** This case report aims to describe the rehabilitation of a palatal bone defect using the SAUSAGE Technique to enable the placement of a dental implant in the upper left canine region (tooth 23). **CASE REPORT:** A 33-year-old female patient (S.G.R), non-smoker and without systemic alterations, was referred for evaluation following a failed orthodontic traction attempt of the upper left canine. This resulted in an unfavorable prognosis for tooth retention, leading to its extraction. Clinical and tomographic examinations revealed a loss of buccal tissue volume and a palatal bone defect, making three-dimensional implant positioning initially unfeasible due to bone scarcity. To perform the bone regeneration using the SAUSAGE Technique, a resorbable collagen membrane (Straumann® Jason® Membrane, Straumann Group, Curitiba, Brazil), platelet-rich fibrin (PRF), autogenous bone, bone substitute (Straumann® Cerabone®, Straumann Group, Basel, Switzerland), and titanium pins (Wfcirúrgico®, Barueri-SP, Brazil) were used. Eight months post-surgery, a new tomographic scan showed significant bone gain, allowing for the placement of a Helix Grand Morse implant (Neodent®, Curitiba-PR, Brazil) with immediate loading. **CONCLUSION**: The postoperative follow-up was satisfactory, and the patient achieved positive aesthetic and functional results.

Keywords: Bone Defect; SAUSAGE Technique; Dental Implant; Guided Bone Regeneration; Platelet-rich fibrin (PRF).

AGRADECIMENTOS

Agradeço aos meus país, minha filha, esposa e minha irmã, pelo incentivo e por estarem sempre ao meu lado.

Agradeço ao meu orientador, Professor Lucas da Silva Padovani, pela dedicação na orientação deste trabalho e por compartilhar de forma clara os seus conhecimentos.

Agradeço também aos Professores Daniel Guião, Elisa Mourão, Rodrigo Capatti e Kimberlly Avelar, pela transmissão dos seus conhecimentos e ensinamentos que contribuíram para minha formação.

Aos meus colegas de classe, em especial Isadora Ottoni e Guilherme Moura, agradeço pela amizade construída ao longo desses anos e pela troca de informações.

DEDICATÓRIA

Dedico este trabalho à minha família, colegas de profissão e professores que fizeram parte da minha trajetória e contribuíram para minha formação.

LISTA DE ABREVIATURAS

ROG	Regeneração Óssea Guiada
I-PRF	Fibrina Rica em Plaquetas – injetável
PRF	Fibrina Rica em Plaquetas
PTFE	Politetrafluoroetileno
PTFE-e	Politetrafluoroetileno expandido
PTFE-d	Politetrafluoroetileno denso
EGL	Enxerto gengival livre
ETC	Enxerto de tecido conjuntivo
MDA	Matriz dérmica acelular
MC	Matriz de colágeno
FCDP	Fator de crescimento derivado de plaquetas
FCT-β	Fator de crescimento transformador beta
FCEV	Fator de crescimento endotelial vascular

LISTA DE FIGURAS

Figura 1 – Análise intra oral do defeito inicial – Vista Lateral esquerda arcada superior.----------11
Figura 2 – Imagem da tomografia computadorizada do defeito ósseo.----------12
Figura 3 – Visualização do sítio cirúrgico e acesso ao defeito ósseo.----------13
Figura 4 – Visualização do defeito ósseo após remoção do tecido de granulação.-13
Figura 5 – Incisão sobre o freio labial inferior, para acessar a área doadora.---------13
Figura 6 – Área doadora após coleta do osso autógeno.----------13
Figura 7 – Osso autógeno particulado e substituto ósseo.----------14
Figura 8 – Sticky Bone.----------14
Figura 9 – Decorticalização do leito cirúrgico.----------15
Figura 10 – Membrana Jason estabilizada por palatina e acomodação do Sticky Bone no leito cirúrgico.----------15
Figura 11 – Compressão e estabilização da membrana sobre o enxerto com tachinhas de titânio.----------15
Figura 12 – Reposicionamento do retalho e Sutura.----------15
Figura 13 – Tomografia computadorizada após 8 meses.----------16
Figura 14– Vista oclusal da área cirúrgica.----------17
Figura 15 – Vista oclusal da crista óssea após descolamento do retalho.----------17
Figura 16 – Conferência com o paralelizador de posicionamento tridimensional após fresagem.----------17
Figura 17 – Inserção do implante Helíx Grand Morse.----------17
Figura 18 – Confecção coroa provisória.----------18
Figura 19 – Enxerto de tecido conjuntivo subepitelial.----------18
Figura 20 – Sutura e instalação da coroa provisória.----------18
Figura 21– Vista oclusal do perfil de emergência periimplantar após 60 dias -------19
Figura 22 – Prótese fixa em zircônia.----------19
Figura 23– Radiografia periapical após instalação da prótese fixa.----------19

SUMÁRIO

1. Introdução ……..….. 9
2. Objetivo……..…...10
3. Relato de caso……11
3.1 Apresentação do paciente e informações do caso ……....11
3.2 Exame de imagem ……11
3.3 Procedimento cirúrgico (Sausage Tecnique) ……...12
3.4 Coleta de osso autógeno ……...13
3.5 Obtenção de Fibrina Rica em Plaquetas e confecção de "Sticky bone"…..14
3.6 Instalação do enxerto no leito……...14
3.7 Ganho ósseo horizontal, reabertura do leito e instalação do implante ……16
3.8 Confecção de prótese provisória sobre implante ……..17
3.9 Enxerto de tecido conjuntivo (obtenção, fixação no leito e tratamento do palato) ……18
4. Resultado e discussão ……..…20
5. Conclusão ……..…..24
6. Referências ……....25

1. INTRODUÇÃO

A presença do defeito ósseo pós extração em região anterior da maxila é um desafio para o implantodontista por se tratar de uma região estética. A arquitetura óssea é o que sustenta os tecidos gengivais em posição e sua deficiência está ligada diretamente com insucesso estético em reabilitações com implantes, pois a proporção da estética rosa e branca pode sofrer alterações (Jensen; Terheyden, 2009; Chappuis; Araujo; Buser., 2017). A contração volumétrica após extração dentária tem efeito maior na face vestibular do que na face palatina ou lingual dos alvéolos devido presença de menor espessura óssea e sua manutenção esta diretamente ligada com a presença do ligamento periodontal (Chappuis; Araujo; Buser., 2017; Botilde, et al., 2020).

Sabe-se que na presença de defeitos ósseos ou de tecidos moles é necessário realizar intervenções que permitam correção de tais defeitos. Diversas técnicas são usadas para regeneração óssea guiada, utilizando de biomateriais como membranas não absorvíveis ou membranas reabsorvíveis, substitutos ósseos e osso autógeno (Arnal et al.,2022).

A técnica SAUSAGE, descrita por Urban et al.(2013), se destaca pela capacidade de regenerar defeitos ósseos horizontais, com a utilização de membrana de colágeno reabsorvível, osso autógeno, substituto ósseo e por meio da estabilização da membrana de colágeno com pinos de titânio comprimindo e estabilizando o enxerto sobre o leito. Membrana de colágeno reabsorvível, apresenta uma boa interação com os tecidos moles diminuindo o processo inflamatório e tem a capacidade de seletividade celular permitindo que as células osteogênicas permaneçam em um ambiente ideal para formação óssea (Miraji et al.,2023; Pieroni, et al., 2024). O substituto ósseo usado nas reconstruções ósseas apresenta uma capacidade osteocondutora e uma lenta reabsorção permitindo manutenção do volume do enxerto a longo prazo, já osso autógeno expressa capacidade osteogênica e osteoindutora, pois contém células mesenquimais e fatores de crescimento (Arnal et al., 2022; Marques et al., 2024).

Estudos realizados por Urban et al.(2013), utilizando a técnica de SAUSAGE para aumento horizontal de rebordo maxilar e mandibular atróficos, mediam em média 2,19 mm, utilizando membrana de colágeno absorvível e proporção de 1:1 de osso autógeno e xenógeno, obtiveram ao final do tratamento um aumento ósseo horizontal de 5.68mm, demonstrando a eficácia da técnica.

2. OBJETIVO

O presente relato de caso tem como foco a reabilitação de um defeito ósseo palatino utilizando a técnica SAUSAGE para regeneração óssea na região anterior da maxila, especificamente na área do canino, após insucesso no tracionamento ortodôntico e subsequente extração do dente. O tema se restringe a um único relato de caso envolvendo uma paciente de 33 anos, abordando a avaliação pré-operatória, o procedimento cirúrgico e a avaliação pós-operatória.

3. RELATO DO CASO

3.1 Apresentação do paciente e informações do caso

Paciente S.G.R sexo feminino, 33 anos de idade, melanoderma, não tabagista, sem alteração sistêmica, se apresentou com a seguinte queixa principal: “quero colocar implante onde perdi um dente”, foi encaminhada por sua ortodontista, para avaliar a possibilidade de instalação de implante na região do dente canino 23 que se apresentava ausente. O dente em questão teria sido submetido a tentativa de tracionamento ortodôntico pois se apresentava incluso, porém como não houve sucesso nesse procedimento e optou-se pela exodontia.

No exame clínico, observou perda de volume tecidual vestibular (Figura 1).



Figura 1: Análise intra oral do defeito incial- Vista lateral esquerda arcada superior
Fonte: arquivo pessoal, 2023.

3.2 Exame de imagem

No exame de tomografia computadorizada cone beam constatou um defeito ósseo no palato que pode ter sido promovido pela extração do dente 23. A presença do defeito ósseo inviabilizou a instalação do implante no primeiro momento, pois não tinha disponibilidade óssea suficiente para planejar um correto posicionamento tridimensional do implante. Foi então proposto para a paciente um planejamento de reconstrução óssea.

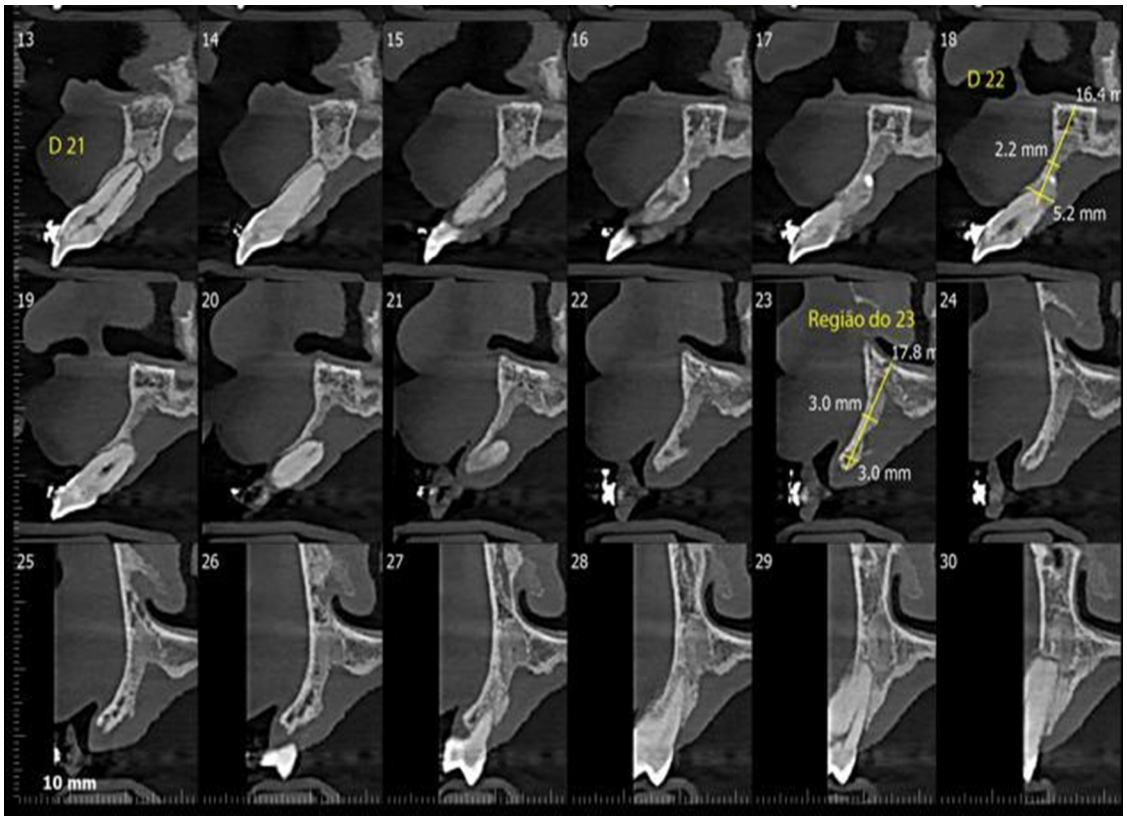

Figura 2: Imagem da tomografia computadorizada do defeito ósseo.
Fonte: Arquivo pessoal, 2023

3.3 Procedimento cirúrgico (Sausage Tecnique)

A técnica escolhida para tratar esse caso de defeito ósseo horizontal foi a “SAUSAGE TECHNIQUE”, utilizando membrana de colágeno absorvível, substituto ósseo xenógeno e osso autógeno particulado para promover uma regeneração óssea guiada (ROG).

Para a realização do procedimento cirúrgico, como medicação de escolha pré-operatória foi utilizado 875 miligrama de amoxicilina (GlaxoSmithiKline Brasil Ltda®, Rio de janeiro- JR, Brasil) e 8 miligrama de dexametasona (Laboratório Teuto Brasileiro S/A®,, Anapolis- GO, Brasil), 1 hora antes do procedimento cirúrgico. Assepsia intra e extrabucal foi realizada com clorexidina a 0,12% e a 2%, respectivamente.

Os nervos alveolares anterior, médio, nasopalatino e ramos terminais do palatino maior foram bloqueados usando articaína a 4% + epinefrina 1:100.000 (Articaine100DFL®, Taquara-RJ, Brasil). Incisões verticais relaxantes foram realizadas no tecido gengival em região mesial do dente 21 e distal do dente 25 se estendendo além da linha muco gengival, incisão intrasucular e supracrestal também foram realizadas. O

retalho foi deslocado de espessura total expondo toda tábua óssea vestibular e o defeito ósseo palatino, no defeito ósseo havia presença de tecido inflamatório sendo devidamente curetado (Figura. 3 e 4).



Figura 3: Visualização do sítio cirúrgico e acesso ao defeito ósseo.
Fonte: Arquivo pessoal, 2023



Figura 4: Visualização do defeito ósseo após remoção do tecido de granulação
Fonte: Arquivo pessoal, 2023

3.4 Coleta de osso autógeno

Em seguida, realizou-se o bloqueio troncular dos nervos mentonianos direito e esquerdo com articaína a 4% + epinefrina 1:100.000 (Articaine 100DFL®, Taquara-RJ, Brasil), uma incisão vertical medindo cerca de 10 mm sobre o freio labial inferior foi realizada para acessar o local por meio de retalho de espessura total, a coleta do osso particulado se deu pelo uso de broca coletora trefina (Maximus®, Contagem-MG, Brasil) (Figura 5 e 6).

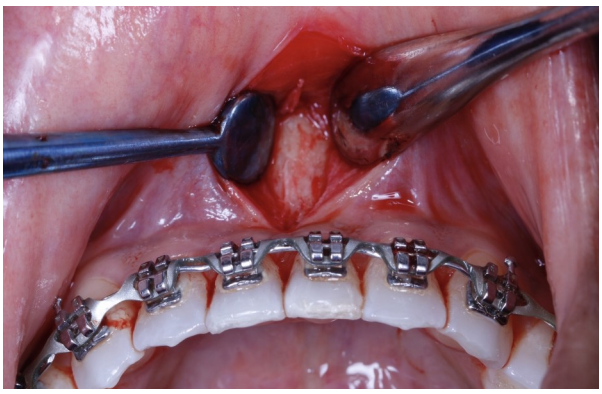

Figura 5: Incisão sobre o freio labial inferior, para acessar a área doadora.
Fonte: Arquivo pessoal, 2023

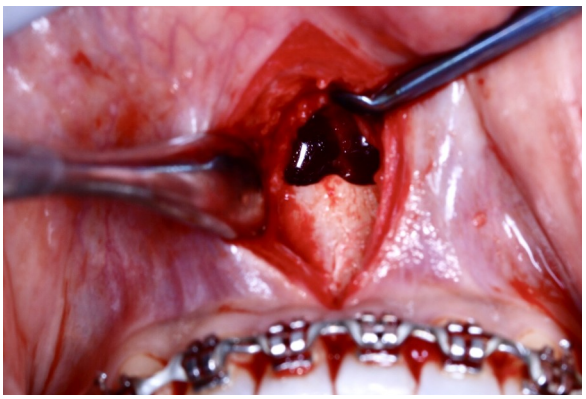

Figura 6: Área doadora após coleta do osso autógeno.
Fonte: Arquivo pessoal, 2023

3.5 Obtenção de Fibrina Rica em Plaquetas e confecção de “Sticky bone"

No transoperatório, foram coletados 6 tubos de sangue para obtenção da Fibrina rica em plaquetas (PRF) e Fibrina rica em plaqueta injetável (i-PRF) que foram levados para a centrifugação de acordo o protocolo Fibrin, 200 gramas durante 10 minutos em uma centrífuga de bancada de rotor de ângulo fixo (Fibrin Fuge®, Montserrat, China). Ao final da centrifugação, os coágulos de PRF foram transferidos para um estojo de manipulação para formar as membranas de fibrina. O exsudato proveniente das membranas foi coletado e junto ao sobrenadante do i-PRF é misturado com osso autógeno e osso xenógeno cerabone 1cc (Straumann® Cerabone®, Straumann Group, Basel, Suíça), para formar o Sticky Bone (Compósito Mineralizado em Matriz de Fibrina Autóloga) (Figura 7 e 8).



Figura 7: Osso autógeno particulado e substituto ósseo.
Fonte: Arquivo pessoal, 2023

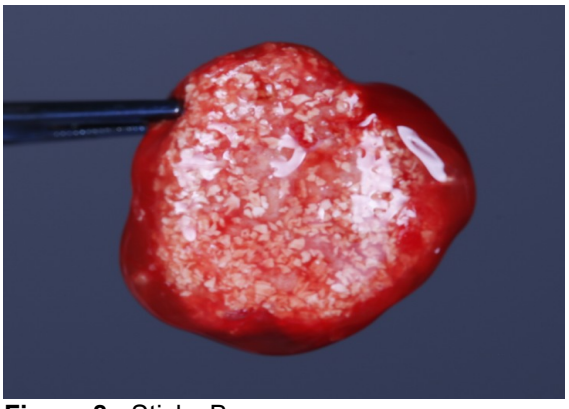

Figura 8: Sticky Bone
Fonte: Arquivo pessoal, 2023

3.6 Instalação do enxerto no leito

No leito cirúrgico, foi realizada a decorticalização e fixada por meio de tachinhas de titânio (Wfcirúrgico®, Barueri-SP, Brasil) uma membrana de colágeno reabsorvível (Straumann® Jason® Membrane, Straumann Group, Curitiba-PR, Brasil) por palatina. Em seguida foi acomodado o Sticky Bone tanto na face vestibular e no defeito ósseo palatino, após acomodar o biomaterial a membrana é esticada comprimido o osso sobre o leito e fixada por vestibular com 3 tachinhas de titânio (Figura 9, 10 e 11). O retalho foi liberado por meio de soltura do periósteo, para permitir a passividade na coaptação dos bordos da ferida durante a sutura. O retalho foi suturado com pontos em colchoeiro horizontais e simples, iniciando pela porção coronal das relaxantes, em seguida foi suturado o rebordo, as papilas e por final porção apical das relaxantes, o fio de sutura utilizado foi o nylon 5-0

com agulha 3\8 (Biosut®, Nova Lima-MG, Brasil) (Figura 12). Plugs de PRF foram acomodados sobre a área doadora do enxerto autógeno e realizou a coaptação dos bordos da ferida com sutura em pontos simples com fio de nylon 5-0 (Biosut®, Nova Lima-MG, Brasil). A paciente foi devidamente instruída sobre os cuidados necessários para o pós-operatório. Para controle da dor, foram prescritos Dipirona sódica monoidratada 1 grama (Brainfarma Indústria Química e Farmacêutica S.A®, Anápolis-GO, Brasil) a cada 6 em 6 horas, caso houvesse dor, e dexametasona 4 miligrama (Laboratório Teuto Brasileiro S/A®, Anápolis-GO, Brasil) de 12 em 12 horas durante 3 dias e antibiótico Amoxicilina 875 miligrama (GlaxoSmithiKline BRASIL Ltda®, Rio de janeiro-JR, Brasil) de 12 em 12 horas durante 7 dias



Figura 9: Decorticalização do leito cirúrgico.
Fonte: Arquivo pessoal, 2023

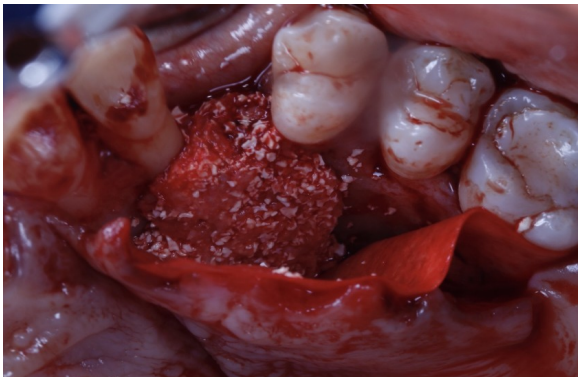

Figura 10: Membrana Jason estabilizada pelo palato e preenchimento do defeito ósseo.
Fonte: Arquivo pessoal, 2023

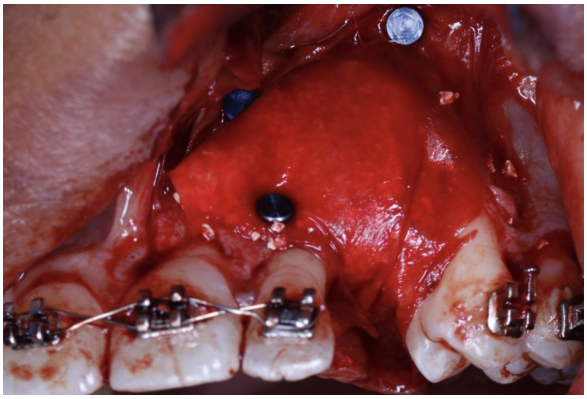

Figura 11: Compressão e estabilização sobre o enxerto com tachinha de titânio.
Fonte: Arquivo pessoal, 2023



Figura 12: Reposicionamento do retalho e sutura.
Fonte: Arquivo pessoal, 2023

3.7 Ganho ósseo horizontal, reabertura do leito e instalação do implante

Após 8 meses solicitou uma nova tomografia computadorizada cone beam (Figura 13), para avaliar o ganho ósseo e planejar a cirurgia de instalação de implante. O procedimento cirúrgico, a medicação de escolha pré-operatória repetiu o mesmo protocolo 875 miligrama de amoxicilina (GlaxoSmithiKline BrASIL Ltda®, Rio de Janeiro-JR, Brasil) e 8 miligrama de dexametasona (Laboratório Teuto Brasileiro S/A®, Anápolis-GO, Brasil) 1 hora antes do procedimento cirúrgico. Assepsia intra e extrabucal foi realizada com clorexidina a 0,12% e a 2%, respectivamente. Os nervos alveolares anterior, médio, nasopalatino e ramos terminais do palatino maior foram bloqueados usando articaína a 4% + epinefrina 1:100.000 (Articaine 100DFL®, Taquara-RJ, Brasil).

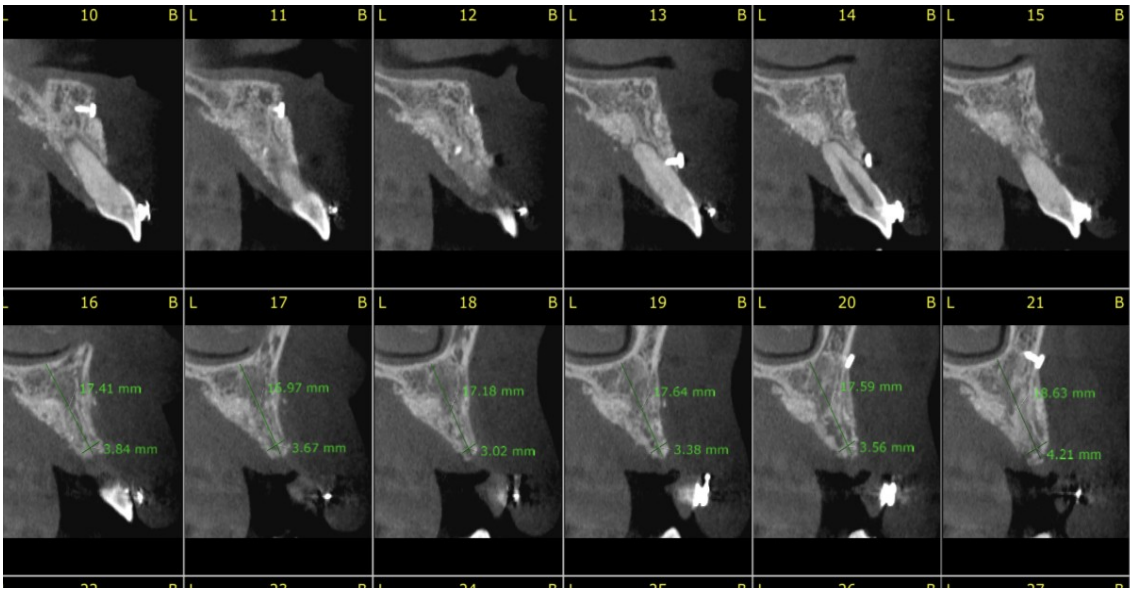

Figura 13: Tomografia computadorizada após 8 meses.
Fonte: Arquivo pessoal, 2024

Uma incisão sobre a crista do rebordo e intrasulcular dos dentes 22 e 24 foi realizada e então descolamos o retalho de espessura total (Figura 14 e 15). No exame tomográfico observou-se um ganho ósseo de 6 mm no terço médio do rebordo e na crista do rebordo um ganho 0,6 mm o qual possibilitou a instalação de um implante Helix Grand Morse (Neodent®, Curitiba-PR, Brasil) de 3,75 mm x 13 mm, seguido por provisionalização e carga imediata, pois o mesmo foi inserido com torque de 45N (Newtons) (Figura16 e 17).

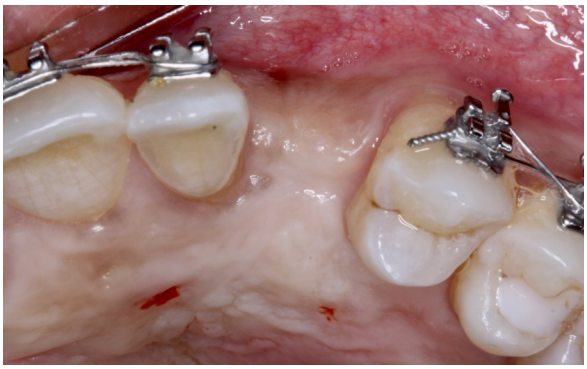

Figura 14: Visão oclusal da área cirúrgica
Fonte: Arquivo pessoal, 2024

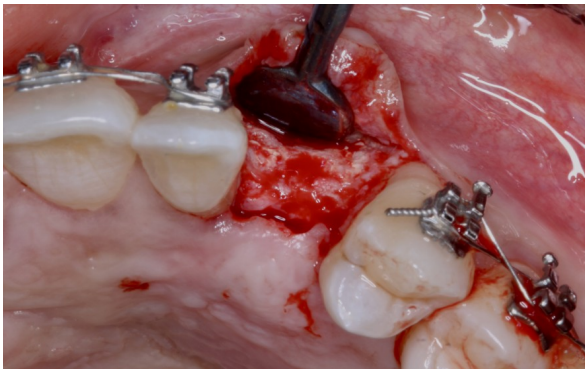

Figura 15: Vista oclusal da crista óssea após descolamento do retalho.
Fonte: Arquivo pessoal, 2024

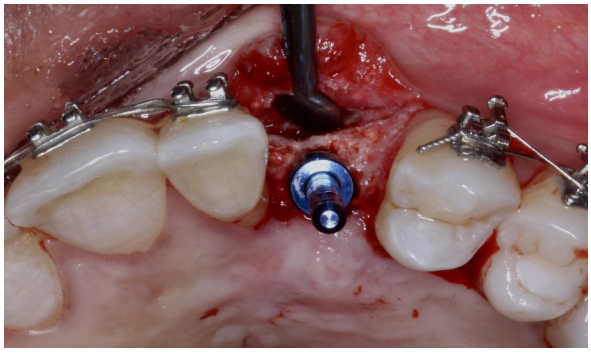

Figura 16: Conferência com paralelizador da posição tridimensional após fresagem.
Fonte: Arquivo pessoal, 2024

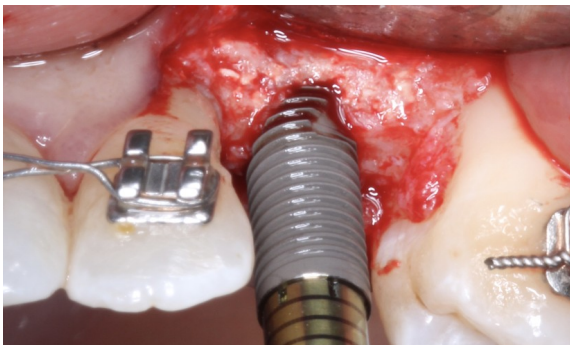

Figura 17: Inserção do implante Helix Grand Morse.
Fonte: Arquivo pessoal, 2024

3.8 Confecção de prótese provisória sobre implante

A prótese provisória foi confeccionada utilizando o componente temporário em titânio antirrotacional Grand Morse (Neodent®, Curitiba-PR, Brasil) de diâmetro e altura do transmucoso 3,5 mm x 1,5 mm e um dente de estoque em acrílico. O dente provisório foi fixado ao componente temporário por meio de resina flow (DFL®, Taquara-RJ, Brasil)) e então confeccionamos a prótese respeitando os contornos das áreas críticas e subcrítica que influenciam na manutenção dos tecidos moles em posição e na estética (Figura 18)



Figura 18: Confecção coroa provisória.
Fonte: Arquivo pessoal, 2024

3.9 Enxerto de tecido conjuntivo (obtenção, fixação no leito e tratamento do palato)

O protocolo cirúrgico da área doadora do enxerto de tecido conjuntivo, inicio´-se com bloqueio do nervo palatino maior usando articaína 4% + epinefrina 1:100.000 (Articaine 100DFL®, Taquara-RJ, Brasil). O tamanho do enxerto foi previamente delimitado pelo leito receptor e essa medida foi transferida para área doadora. O enxerto foi removido do palato do lado esquerdo em espessura total, mantendo 2 mm de distância da margem gengival palatina dos dentes superiores. Em seguida, realizamos a desepitelização do enxerto em bancada e posicionamos no leito receptor fixando com duas suturas colchoeiros verticais na mesial e distal (Biosut®, Nova Lima-MG, Brasil). Instalamos o dente provisório e suturamos em pontos simples as interproximais e uma sutura suspensória pegando gengiva e enxerto tracionando para cima do dente (Figura 19 e 20).

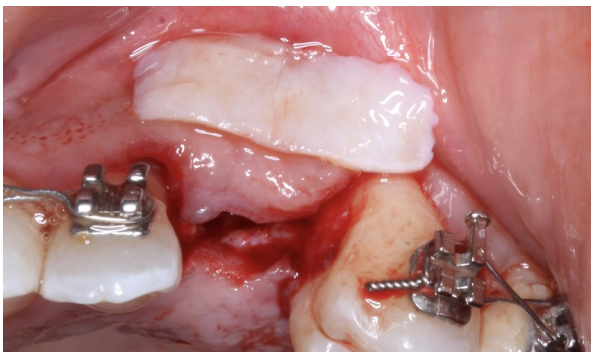

Figura 19: Enxerto de tecido conjuntivo subepitelial.
Fonte: Arquivo pessoal, 2024

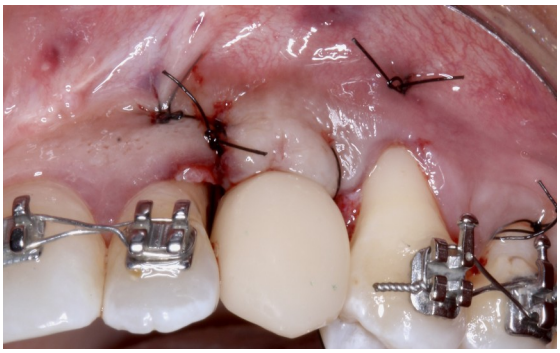

Figura 20: Sutura e instalação da coroa provisória.
Fonte: Arquivo pessoal, 2024

A área doadora foi suturada com pontos simples e protegida com esponja de fibrina (Hemospon Maquira®, Maringá-PR, Brasil) e resina flow (DFL®, Taquara-RJ, Brasil)).

Repetiu o mesmo protocolo dos cuidados necessários para o pós-operatório. Para controle da dor, foram prescritos Dipirona sódica monoidratada 1 grama (Brainfarma Indústria Química e Farmacêutica S.A®, Anápolis-GO, Brasil) a cada seis horas, caso houvesse dor e antibiótico Amoxicilina BD 875 miligrama (GlaxoSmithiKline BRASIL Ltda®, Rio de Janeiro-JR, Brasil) de 12 em 12 horas durante 7 dias. A prótese definitiva foi confeccionada em zircônia multilayer sobre componente titânio Grand Morse (Neodent®, Curitiba-PR, Brasil) após 60 dias.



Figura 21: Vista oclusal do perfil de emergência periimplantar, após 60 dias.
Fonte: Arquivo pessoal, 2024



Figura 22: Coroa definitiva em zircônia.
Fonte: Arquivo pessoal, 2024

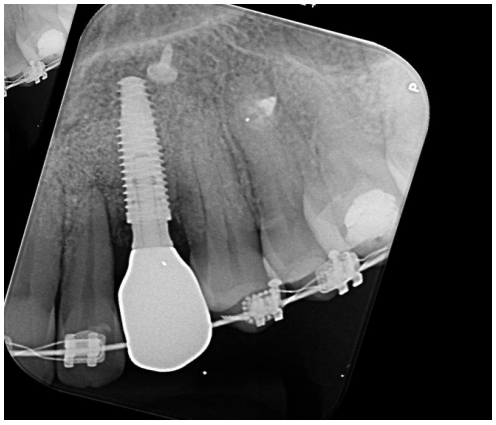

Figura 23: Radiografia periapical após instalação da prótese fixa.
Fonte: Arquivo pessoal, 2024

4. RESULTADOS E DISCUSSÃO

O procedimento de regeneração óssea guiada (ROG) para ganho de rebordo alveolar utilizando a Técnica SAUSAGE, se mostra confiável visto que o crescimento ósseo obtido no presente caso se mostrou relevante, possibilitando observar um ganho ósseo horizontal, permitindo o planejamento e instalação na correta posição tridimensional de um implante dentário na região do canino superior (dente 23). O exame tomográfico realizado oito meses após a cirurgia indicou um ganho ósseo horizontal médio de 6 mm e boa qualidade óssea.

A técnica sausage, descrita por Urban et al.(2013), foi criada com o objetivo de aumento ósseo horizontal, os seus principais achados e resultados positivos foram analisados e comparados com a técnica convencional de ROG com utilização de membrana absorvível por Arnal et al.(2022), em seu estudo. Os resultados encontrados foram favoráveis para o aumento do rebordo alveolar horizontal utilizando a técnica de sausage. No comparativo das técnicas, a técnica de sausage obteve um ganho ósseo médio de 5,3 mm, enquanto a técnica convencional obteve um ganho médio de 2,7mm. O maior ganho ósseo encontrado pelo autor com a técnica de sausage foi referido pela estabilização da membrana e compressão da mesma sobre o enxerto contra o leito cirúrgico por meio dos pinos de titânio, favorecendo a manutenção do espaço. Além disso, a previsibilidade dessa técnica se dá pela correta indicação da mesma, uso de biomateriais adequados e experiência do operador, o que justifica o ganho tecidual.

Em estudo, Wang e Boyapati (2006), descreveram os princípios *“PASS”* para obtenção de bons resultados em regeneração óssea guiada. Princípios esses que consistem no fechamento por primeira intenção sem tensionamento dos tecidos, angiogênese, criação e manutenção de espaço e estabilidade do enxerto. É fundamental para a ROG que haja fechamento primário da ferida cirúrgica criando um ambiente protegido das acões bacterianas e mecânicas externas. O fechamento passivo das bordas da ferida permite que a ferida cicatrize com menos reepitelização, formação e remodelação de colágeno, contração da ferida e remodelação geral do tecido. Bem como, é necessário para a ROG um suprimento sanguíneo adequado e angiogênese, considerando esse princípio, técnicas de decorticalização foram introduzidas com intuito de melhorar o suprimento sanguíneo no leito cirúrgico através da comunicação dos espaços medulares. A criação e manutenção de espaço é um princípio importante para a ROG, esse princípio é alcançado através do uso de enxertos ósseos e membranas sejam elas absorvíveis ou não absorvíveis que funcionam como barreira para garantir a

proliferação de células formadoras de osso e excluir células epiteliais e de tecido conjuntivo indesejadas. A estabilidade do enxerto ósseo, da membrana e do implante é um dos princípios dejados, pois favorece uma correta cicatrização da ferida. Esse princípios foram seguidos no presente relato de caso e o resultado positivo pode ser atribuído à técnica de sausage, poís ela permite seguir esses princípios.

Análise realizada por Pepperoni et al. (2024), avaliou a eficácia da técnica de sausage, para ganho ósseo horizontal, em uma pequena amostragem envolvendo cinco pacientes em 5 sítios cirúrgicos (maxilar) e 1 sítio (mandibular) antes da colocação de implantes dentários. Após 6 meses da realização da regeneração óssea, com a técnica de sausage, foi solicitado a tomografia computadorizada cone beam da região regenerada, observou-se um aumento de volume ósseo médio de 2,82 mm, confirmando a indicação da técnica para ganho ósseo horizontal.

Técnicas convencionais de regeneração óssea guiada (ROG) com uso de membranas não absorvíveis como politetrafluoroetileno expandido (PTFE-e) ou politetrafluoroetileno denso (PTFE-d) são consideradas ainda o padrão ouro nas regenerações, principalmente para ganhos ósseos verticais (Aprile; Letourneur; Simon-Yarzar, 2020; Miraji et al., 2023; Oliveira et al., 2024; Urban et al.,2022;). A membrana de politetrafluoroetileno (PTFE) apresenta estabilidade dimensional, biocompatibilidade e interação com os tecidos, favorecendo um ambiente adequando para formação óssea. Desvantagem do e-PTFE é quando exposto precoce ao meio bucal, pode apresentar contaminação bacteriana e necessitar ser removida precocemente podendo interferir no resultado da ROG. Na tentativa de diminuir a infecção do enxerto, após exposição da membrana, foi desenvolvido a PTFE-d que apresenta menor porosidade e com isso uma menor adesão bacteriana, podendo ficar em contato com o meio bucal por mais tempo. Outra desvantagem de ambas membranas é a necessidade de uma segunda cirurgia para removê-las (Miraji et al., 2023; Urban et al.,2022).

O uso dos agregados plaquetários (PRF e i-PRF) obtidos a partir da coleta do sangue da paciente foram utilizados no protocolo deste estudo. O uso do PRF pode aumentar o potencial biológico da reparação tecidual, pois contém fatores de crescimento, como o fator de crescimento derivado de plaquetas (FCDP), o fator de crescimento transformador beta (FCT-β), fator de crescimento endotelial vascular (FCEV) que auxiliam na angiogênese e na reparação tecidual (Farshildfar et al., 2022; Junior; Monteiro; Joly, 2020). Além disso, o í-PRF auxilia na aglutinação do enxerto facilitando a manipulação e a estabilidade do enxerto no leito cirúrgico (Junior; Monteiro; Joly, 2020).

O aumento do volume ósseo na região palatina foi evidente, com a espessura óssea restaurada e o defeito inicial resolvido. Este resultado foi mostrado pela, tomografia computadorizada cone beam que revelou um ganho ósseo horizontal de 6 mm, favorecendo adequado volume ósseo para a colocação do implante Helix Grand Morse.

O torque obtido no momento da instalação do implante foi de 45 Newtons, o que demonstra a boa qualidade óssea alcançada, permitindo a carga imediata. Em uma revisão de literatura realizada por Javed et al. (2013), foram analisados pré-requisitos para obtenção de estabilidade primária do implante, sendo avaliado quantidade e qualidade óssea, design do implante, técnica cirúrgica e torque de inserção. No estudo, foi possível observar que um osso com corticais mais espessas e com menor trabeculado favorece uma melhor estabilidade primaria do implante, logo o design do implante com formato cônico tem melhor travamento quando comparado aos formatos cilíndricos, pois o seu formato permite uma condensação óssea, já o torque de inserção maior que 32 Newtons é desejado para que tenha estabilidade primária.

A prótese provisória foi confeccionada com base nos parâmetros estéticos exigidos para a região, seguindo e respeitando as áreas críticas, subcríticas e seus devidos contornos permitindo manutenção e acomodação dos tecidos em torno do provisório (González-Martin et al., 2019). Em relação aos aspectos estéticos da proporção da coroa protética em relação aos dentes vizinhos, a paciente foi submetida ao enxerto de tecido conjuntivo visando melhorar a qualidade tecidual e ganhar volume gengival.

A utilização de enxerto de tecidos moles na correção de defeitos teciduais, é amplamente descrito na literatura, principalmente para melhorar a qualidade e espessura da mucosa periimplantar e estética. Sabe-se que o tecido periimplantar com espessura e faixa de mucosa ceratinizada menor que 2 mm tende a aumentar o sangramento a sondagem e perda óssea, pois a deficiência desses tecidos promovem desconforto durante escovação e consequentemente maior acúmulo de placa bacteriana e inflamação da mucosa periimplantar (Thoma et al., 2014; Poli et al., 2019).

Em estudo com revisão sistemática com metanálise conduzido por Tavelli et al. (2021), avaliou-se diferentes tipos de enxerto para ganho de faixa de mucosa ceratinizada e espessura da mucosa periimplantar. Analisou os enxertos autógenos, como enxerto gengival livre (EGL), enxerto de tecido conjuntivo (ETC) em comparação com substitutos de enxertos, como a matriz dérmica acelular (MDA) e a matriz de colágeno (MC). Ao final do trabalho foi possível observar que o ganho da mucosa ceratinizada periimplantar foi maior quando realizado o enxerto gengival livre em comparação ao demais enxertos.

Quando avaliado o ganho da espessura de tecido periimplantar o enxerto de tecido conjuntivo ainda contínua sendo o padrão ouro, esse resultado também é evidenciado em estudo realizado por Zuhr; Bäumer; Hürzeler, (2014). A utilização da matriz dérmica acelular demonstrou um ganho tecidual similar sendo uma boa alternativa, pois diminui a morbidade para o paciente, por não necessitar de outro sítio cirúrgico.

Resultados encontrados por Travelli et al. (2021) e Zuhr et al. (2014) com a utilização de enxerto de tecido conjuntivo submucoso corroboram com o ganho de volume tecidual no presente relato.

O presente estudo é possível observar um aumento no volume ósseo, conforme indicado pelas imagens de tomografia computadorizada. O estudo seguiu os princípios da técnica sausage com resultados positivos a ganho ósseo horizontal, permitindo a instalação do implante na sua correta posição tridimensional e confecção da prótese, conseguindo uma estética satisfatória.

5. CONCLUSÃO

A técnica SAUSAGE demonstra ser eficaz e segura no tratamento de defeitos ósseos horizontais em implantodontia, permitindo a regeneração óssea necessária para a instalação de implantes dentários em pacientes com perda óssea significativa.

No caso apresentado, a regeneração óssea guiada foi bem-sucedida, proporcionando condições ideais para a colocação de um implante, conseguindo resultados estéticos e funcionais satisfatórios para a paciente.

Mais estudos sobre o tema, a longo prazo, são necessários para melhor compreensão dos fenômenos biológicos envolvidos no processo de reconstrução óssea.

6. REFERÊNCIAS

1. APRILE, P.; LETOURNEUR, D.; SIMON-YARZA, T. Membranes for Guided Bone Regeneration: A road fron Bench to Bedside. **Adv Healthc Mater**, v.9, n.19, 2020.

2. ARNAL, H. M.; et al. Horizontal guided bone regeneration on knife-edge ridges: a retrospective case–control pilot study comparing two surgical techniques. **Clinical Implant Dentistry and Related Research**, v. 24, n. 2, p. 211-221, 2022.

3. BOTILDE, G.; et al. Hard an soft tissue of alveolar ridge preservation in esthetic zone using deproteinized bovine bone mineral and a saddle connective tissue graft. A long- tern prospective case series. **Clin Implant Dent Relat Res**, v.22, n.3, p. 387-96, 2020.

4. CHAPPUIS, V.; ARAUJO, M. G.; BUSER, D. Clinical relevance of dimensional bone and soft tissue alterations post-extraction in esthetic sites. **Periodontology 2000,** v. 73, p. 73–83, 2017.

5. FARSHIDFAR, N.; et al. The feasibility of injectable PRF (I-PRF) for bone tissue engineering and its application in oral and maxillofacial reconstruction: From bench to chairside. **Biomater adv**, v. 132, p. 3- 42, mar. 2022.

6. GONZÁLEZ-MARTIN, O.; et al. Contour management of implant restorations for optimal emergence profiles: guidelines for immediate and delayed provisional restorations. **J periodonctics Restorative Dent**, v. 40, n.1, p.61-70, 2020.

7. JAVED, F. et al. Role of primary stability for successful osseointegration of dental implants: Factors of influence and evaluation. **Interventional Medicine and Applied Science**, v. 5, n. 4, p. 162-167, 2013.

8. JENSEN, S. S.; TERHEYDEN, H. Bone augmentation procedures in localized defects in the alveolar ridge: clinical results with different bone grafts and bone-substitute materials. **The International Journal of Oral & Maxillofacial Implants,** v. 24, supl., p. 218-236, jan. 2009.

9. JUNIOR, C. A. A. V; MONTEIRO, M.F.; JOLY,J.C. Guided bone regeneration instaged vertical and horizontal bone augmentation using platelet-rich fibrin associated with bone grafts: a restrospective clinical study. **International Journal of Implant Dentistry**, v. 6, p. 72, 2020.

10. MARQUES, D. C.; et al. Propriedades dos biomateriais para correção de defeitos ósseos na implantodontia. **Brasilian Journal of Implantology Research**, v.6, n.11 p. 1260-66, 2024.

11. MIZRAJI, G.; et al. Membrane barriers for guided bone regeneration: an overview of available biomaterials. **Periodontol 2000,** v. 93, n. 1, p. 56-76, out. 2023.

12. OLIVERIA, G. S.; et al. Regeneração óssea guiada para aumento de espessura óssea em área de maxila atrésica para fins de reabilitação com implantes dentários: Relato de caso**. Brasilian Journal of Surgery and Clinical Research**, v.49, n.1, p. 55-63, dez. 2024.

13. PIERONI, S.; et al. Efficacy of the Sausage Technique in Rebuilding the Crestal Buccal Bone Thickness: a retrospective analysis. **Dent. J.,** v. 12, n. 6, p. 180, 2024.

14. POLI, P. P.; et al. Influence of timing on the horizontal stability of connective tissue grafts for buccal soft tissue augmentation at single implants: a prospective controlled pilot study. **Journal of Oral and Maxillofacial Surgery,** v. 77, n. 6, p. 1170-1179, jun. 2019.

15. TAVELLI, L.; et al. Peri-implant Soft Tissue Phenotype Modification and its Impact on Peri-Implant Health: A Systematic Review and Network Meta-Analysis. **J Periodontol,** v. 92, n. 1, p. 21-44, 2021.

16. THOMA, D,S.; et al. Efficacy of soft tissue augmentation around dental implants and in partially edentulous areas: a systematic review. **J Clin Periodontol**, v. 41, n. 15, p.77-91, 2014.

17. URBAN,I.A.; et al. Horizontal ridge augmentation with a collagen membrane and a combination of particulated autogenous bone and anorganic bonvine bone-derived mineral: a prospective case series in 25 patients. **The International Journal of Peiodontoics & Restorative Dentistry,** v.33, n.3, p. 299-307, 2013.

18. URBAN,I.A; et al. Techiques on vertical ridge augmentation: indications and effectivenss. **Periodontology 2000,** v.93, p.153-182, 2023.

19. WANG, H.-L.; BOYAPATI, L. “PASS” principles for predictable bone regeneration. **Implant Dentistry,** v. 15, n. 1, 2006.

20. ZUHR, O.; BÄUMER, D.; HÜRZELER, M. The addition of soft tissue replacement grafts in plastic periodontal and implant surgery: critical elements in design and execution. **Journal of Clinical Periodontology**, v. 41, supl. 15, p. S123–S142, 2014.