**CENTRO DE PÓS-GRADUAÇÃO EM ODONTOLOGIA – CPGO**

**FACULDADE SETE LAGOAS – FACSETE**

**CURSO DE ESPECIALIZAÇÃO EM ENDODONTIA**

TAYNÁ VITÓRIA COSTA E SILVA

# REINTERVENÇÃO ENDODÔNTICA EM DENTE COM SINTOMATOLOGIA PERSISTENTE – RELATO DE CASO

RECIFE – PE

2022

TAYNÁ VITÓRIA COSTA E SILVA

# REINTERVENÇÃO ENDODÔNTICA EM DENTE COM SINTOMATOLOGIA PERSISTENTE – RELATO DE CASO

Monografia apresentada ao curso de especialização Lato Sensu da Faculdade Sete Lagoas – FACSETE/Centro de pós-graduação em odontologia – CPGO, como requisito parcial para obtenção do título de Especialista em Endodontia.

Orientador: Prof. Me. Alessandra Souza Leão Costa Lima

Coorientador: Leonardo Moura de Lima e Silva

Área de concentração: Endodontia

RECIFE – PE

2022

FACSETE
Faculdade Sete Lagoas
Portaria MEC 278/2016 - D.O.U. 19/04/2016
Portaria MEC 946/2016 - D.O.U. 19/08/2016

Monografia intitulada **"REINTERVENÇÃO ENDODÔNTICA EM DENTE COM SINTOMATOLOGIA PERSISTENTE – RELATO DE CASO"** de autoria de Tayná Vitória Costa e Silva.

Aprovada em 18/03/22 pela banca examinadora constituída dos seguintes professores:

Prof. Dra. Grasiele Assis da Costa Lima – CPGO

Prof. Anizabel Pereira Ferraz – CPGO

Prof. Me. Alessandra Souza Leão Costa Lima – CPGO

Recife – PE, 18 de março de 2022.

Faculdade Sete Lagoas – FACSETE
Rua Itália Pontelo, 50/86 – Chácara do Paiva
Sete Lagoas – MG – CEP: 35700-170. Tel.: (31) 3773-3268
E-mail: contato@facsete.edu.br

## AGRADECIMENTOS

Gratidão à Deus por me dar força, saúde e sabedoria para trilhar meu caminho. À minha família por todo suporte necessário. Aos amigos, que tornam todas as dificuldades mais leves. E aos professores e professoras por todo conhecimento compartilhado.

## RESUMO

Retratamentos endodônticos necessitam de estratégias precisas e eficientes nas suas etapas pois visam diminuir a carga bacteriana de uma infecção persistente ou até mesmo de uma reinfecção. Em casos onde o tratamento prévio apresenta uma boa obturação é preciso analisar onde está o erro para tentar corrigí-lo. Portanto, o objetivo deste trabalho é relatar um caso clínico no qual a paciente apresentava sintomatologia dolorosa em um elemento dentário com tratamento endodôntico prévio, sem sinais clínicos ou radiográficos de uma infecção persistente, sem lesão periapical perceptível, sem fístula, sem bolsa periodontal à sondagem e obturação eficiente. Optou-se por realizar uma reintervenção endodôntica não cirúrgica, focada na desorganização do biofilme resistente através de técnicas contemporâneas com agitação da substância química auxiliar objetivando diminuir a carga bacteriana e consequentemente eliminar a sintomatologia sem fragilizar a estrutura dentária.



**Palavras-chave**: Endodontia; Retratamento; Irrigantes do Canal Radicular; Cavitação.

## ABSTRACT

Endodontic retreatments require precise and efficient strategies in their stages as they aim to reduce the bacterial load of a persistent infection or even a reinfection. In cases where the previous treatment presents a good filling, it is necessary to analyze where the error is in order to try to correct it. Therefore, the objective of this study is to report a clinical case in which the patient presented painful symptoms in a tooth with previous endodontic treatment, without clinical or radiographic signs of a persistent infection, without perceptible periapical lesion, without fistula, without periodontal pocket on probing. and efficient obturation. It was decided to perform a non-surgical endodontic reintervention, focused on the disorganization of the resistant biofilm through contemporary techniques with agitation of the auxiliary chemical substance, aiming to reduce the bacterial load and consequently eliminate the symptoms without weakening the tooth structure.



**KEY WORDS**: Endodontics; Retreatment; Root Canal Irrigants; Cavitation.

**SUMÁRIO**

**1 INTRODUÇÃO ..... 7**
**2 RELATO DE CASO ..... 9**
**3 DISCUSSÃO ..... 16**
**4 CONCLUSÃO ..... 19**
**REFERÊNCIAS ..... 20**
**ANEXO A – TERMO DE CONSENTIMENTO LIVRE E ESCLARECIDO ..... 22**

## 1 INTRODUÇÃO

O tratamento endodôntico tem como objetivo a máxima desinfecção e uma adequada modelagem do canal radicular, sobretudo no terço apical onde há maior dificuldade em alcançar uma diminuição da carga bacteriana de forma satisfatória. Considera-se uma terapia confiável quando realizada dentro dos padrões biológicos, e seu sucesso está relacionado à ausência dos sinais e sintomas assim como dos achados clínicos e radiográficos (Goes *et al*., 2021). A taxa de sucesso é de 99,4% nas biopulpectomias e de 98,6% nas necropulpectomias, já nos retratamentos a porcentagem é de 95,6% (Santos Jr *et al*., 2019).

É consenso na literatura que microrganismos são os principais responsáveis pela manutenção ou aparecimento de lesão perirradicular e sintomatologia dolorosa pós-tratamento endodôntico. Os casos de acidentes, tais como desvios, degraus, perfurações, instrumentos fraturados e sobreobturações, só resultam em fracasso quando estão associados a um processo infeccioso. Mesmo quando o tratamento endodôntico é executado de forma adequada, o fracasso pode advir em cerca de 5% a 15% dos casos. Grande parte desse fracasso se deve aos microrganismos resistentes localizados em irregularidades e áreas não tocadas das paredes do canal, em canais laterais, em ramificações apicais, em istmos, em túbulos dentinários e na lesão perirradicular que podem sobreviver aos procedimentos intracanais (Lopes & Siqueira, 2015).

Portanto, o que pode favorecer a permanência desses microrganismos mesmo após a terapia endodôntica é a presença de detritos aderidos às paredes do canal radicular após a instrumentação endodôntica, esses detritos obstruem os túbulos dentinários e as áreas de complexidades anatômicas impedindo o contato da solução irrigadora com os microganismos. A remoção de detritos aumenta a permeabilidade dentinária, melhorando a eficácia do processo de desinfecção (Kato *et al*., 2016).

Um exemplo de microrganismo resistente à terapia endodôntica é o Enterococcus faecalis, um coco gram-positivo, anaeróbio facultativo, comumente encontrado em casos de falha na terapia endodôntica (Yilmaz *et al*., 2017). Fungos são encontrados apenas ocasionalmente nas infecções primárias, mas espécies de Candida Albicans têm sido detectadas em dentes com canais tratados em até 18% dos casos. Fungos podem ter acesso a canais radiculares através de contaminação,

durante a terapia endodôntica (infecção secundária), ou eles podem proliferar após procedimentos antimicrobianos intracanal ineficientes, os quais causam um desequilíbrio na microbiota endodôntica primária dominada por bactérias (Lopes & Siqueira, 2015).

Sabendo de alguns microrganismos resistentes à terapia endodôntica e ciente da complexidade anatômica do sistema de canais radiculares, é preciso lançar mão de uma reintervenção endodôntica com técnicas que tenha como objetivo diminuir a carga microbiana da infecção resistente. Essa reintervenção pode ser cirúrgica ou não cirúrgica, essa última geralmente consiste na primeira opção de planejamento terapêutico dos profissionais (Chércoles-Ruiz & Sánchez-Torres & Gay-Escoda, 2017). Uma dessas técnicas utilizadas para combater a infecção endodôntica de um canal que radiograficamente foi bem obturado previamente, consiste na ativação da solução irrigadora com pontas ultrassônicas (Gründling et al, 2011).

A irrigação ultrassônica passiva (*Passive Ultrasonic Irrigation – PUI*) trata-se de uma técnica bastante difundida não só na literatura atual como na prática. Esta técnica é baseada na premissa de que a energia liberada pelo instrumento melhora as propriedades da solução de irrigação por cavitação e corrente microacústica (Yeung & Raldi & Cunha, 2013; Macedo *et al*., 2014). Outro instrumento utilizado para a ativação da solução é o easy clean (Easy Bassi, Belo Horizonte – MG, Brasil), um instrumento flexível de tip 25 e taper 04 fabricado em material plátstico que pode ser usado tanto no motor endodôntico na cinemática reciprocante, ou no contra-ângulo de baixa rotação em rotação contínua, e auxilia na limpeza das paredes dos sistemas de canais radiculares por meio da agitação mecânica das substâncias químicas e do atrito de suas lâminas no interior do canal, principalmente no terço apical (Kato et al., 2016).

Portanto, o objetivo deste trabalho foi relatar um caso clínico de uma reintervenção endodôntica em um dente segundo pré-molar superior esquerdo, com sintomatologia, diagnosticado com periodontite apical refratária a tratamento endodôntico prévio.

## 2 RELATO DE CASO

Paciente L. C. A. S., sexo feminino, 51 anos de idade, sem comorbidades, apresentou-se à clínica de endodontia do Centro de pós-graduação em odontontologia (CPGO), encaminhada pela Dentística, para avaliação dos elementos dentários 25 e 26, ambos já tratados endodonticamente há aproximadamente 6 anos. A mesma referia incômodo ao mastigar sobre esses dentes e ao tocar na gengiva próxima ao dente 25.

Durante a consulta inicial, a paciente portava tomografia computadorizada de feixe cônico de maxila que evidenciava os elementos dentários 25 e 26, cujas imagens sugeriam discreta rarefação óssea associada a região periapical do elemento 25 compatível com ínfima lesão periapical (Figura 1-A). Também no dente 25 foi possível observar uma total obturação do conduto radicular (Figura 1-B), com um rompimento da tábua óssea vestibular do elemento 25 (Figura 1-C) que estava inclinado nesse sentido, além de uma interface não preenchida entre a obturação do conduto e a restauração da coroa (Figura 1-D).

Figura 1: Tomografia computadorizada de feixe cônico do elemento 25

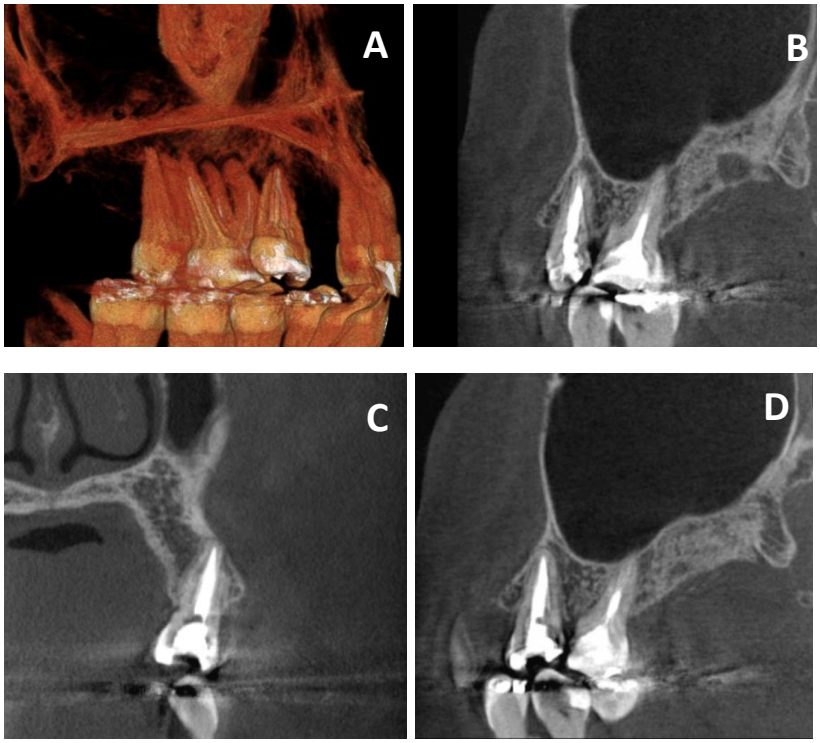


Legenda: A – Reconstrução 3D do elemento 25; B – Corte sagital do elemento 25 (condutos totalmente obturados); C – Corte coronal do elemento 25 (rompimento da tábua óssea vestibular); D – Corte sagital do elemento 25 (interface não preenchida entre a obturação endodôntica e a restauração da coroa). Fonte: autoria própria.

A paciente foi então submetida ao exame físico e radiográfico do pré-molar superior esquerdo (25). Ao exame físico não foi constatado a presença de fístula ou abscesso; ao teste de percussão vertical, horizontal e à palpação paciente sintomática; dente com ausência de mobilidade; na sondagem periodontal não verificou-se a presença de bolsa. Segundo a paciente, a dor é apenas provocada, seja ao mastigar algo mais sólido no dente ou ao pressionar gengiva vestibular adjacente ao elemento 25. Na radiografia periapical observamos um conduto radicular obturado com dois cones de guta-percha aproximadamente 1mm aquém do ápice radiográfico da raiz do dente mas aparentemente no limite do canal radicular, obturação satisfatória, e discreto espessamento do ligamento peridontal do ápice radicular (Figura 2). De acordo com a anamnese, os sinais clínicos, radiográficos e tomográficos chegou-se ao diagnóstico de periodontite apical sintomática decorrente de terapia endodôntica mal sucedida em razão de falha na desinfecção do sistema de canais radiculares.

Figura 2: Radiografia inicial



Legenda: radiografia periapical inicial do elemento 25 mostrando discreto alargamento do ligamento periodontal. Fonte: autoria própria

Ante o quadro, optou-se por realizar a reintervenção endodôntica convencional. Para tanto foi realizada anestesia infiltrativa em região de fundo de vestíbulo do elemento 25 com Mepivacaína 2% com epinefrina 1:100.000 (DFL, Rio de Janeiro – RJ, Brasil), seguida de isolamento absoluto do dente em questão com grampo metálico número 207 (Golgran, São Caetano do Sul – SP, Brasil) e lençol de borracha (madeitex, São José dos Campos – SP, Brasil), então foi realizada a abertura coronária com ponta diamantada esférica 1014 (KG Sorensen, Cotia – SP, Brasil) e

broca Endo Z (Dentsply Maillefer, Pirassununga – SP, Brasil), localização do canal radicular,que tratava-se de um único conduto amplo e ovalado, e penetração na guta-percha com broca gattes número 1 (MK Life, Porto Alegre – RS, Brasil) até o comprimento aparente da obturação menos 4mm, o comprimento aparente do dente (CAD) pela radiografia periapical era 18 mm e o comprimento aparente da obturação era de 17mm, a referência foi a cúspide vestibular. O objetivo não era alargar mais o conduto pois suas paredes já não tinham muita resistência, mas, fazer a desinfecção utilizando técnicas de agitação da solução irrigadora. O kit de instrumentos selecionado para a realização do caso foi ProDesign Logic RT (Easy Bassi, Belo Horizonte – MG, Brasil), conjunto de instrumentos rotatórios de níquel-titânio e a substância química auxiliar utilizada foi a clorexidina gel a 2% (manipulada na farmácia definitiva Recife – PE, Brasil) com solução de cloreto de sódio 0,9% estéril (Samtec, Ribeirão Preto – SP, Brasil).

Após o uso da broca gattes número 1 no comprimento aparente da obturação menos 4mm, foi utilizada a lima rotatória Logic RT 25.08 de 25mm (Easy Bassi, Belo Horizonte – MG, Brasil) acoplada no motor endodôntico E-CONNECT PRO (MK Life, Porto Alegre – RS, Brasil), o qual foi utilizado em todo o tratamento, na velocidade de 600 rotações por minuto (RPM) e 2,5N de torque no comprimento aparente da obturação menos 2mm, ou seja 15mm, em seguida utilizou-se uma lima k #25 (Dentsply Maillefer, Pirassununga – SP, Brasil) até o comprimento aparente da obturação (17mm), foi introduzida dentro do sistema de canais radiculares clorexidina a 2% como medicação intracanal para finalização do caso em uma sessão posterior, foi realizado selamento provisório com cimento de ionômero de vidro autopolimerizável Maxxion R (FGM, Joinville – SC, Brasil), em seguida foi realizada uma radiografia periapical para avaliar a quantidade de guta-percha ainda presente no canal, havia remanescentes de guta-percha no terço apical (Figura 3 – A).

Na segunda sessão, depois da anestesia, isolamento absoluto e abertura coronária, todas essas etapas feitas da mesma forma e com os mesmos materiais e instrumentais da primeira sessão, incluindo a solução anestésica, então, foi realizada a odontometria com Localizador apical E-PEX PRO (MK Life, Porto Alegre – RS, Brasil) com a mesma lima k 25 e a medida registrada foi de 19mm. Logo, o comprimento real de trabalho (CRT) adotado foi de 19mm, foi utilizada a Logic RT 20.06 no CRT com torque de 2,5N e velocidade de 600 RPM em seguida trabalhou-

se com o inserto ultrassônico R1 clearsonic black (Helse, Santa Rosa de Viterbo – SP, Brasil) acoplado no aparelho de ultrassom Advance View (Microdont, São Paulo – SP, Brasil) na potência 3 modo E e a lima Hedstroem 40 (Dentsply Maillefer, Pirassununga – SP, Brasil) com movimentos de tracionamento contra às paredes para remover a guta-percha restante aderida às paredes do canal.

Realizou-se outra radiografia periapical para avaliar se ainda havia remanescentes de guta-percha aderidos às paredes do canal e constatou-se que toda a guta-percha foi removida com sucesso (Figura 3 – B). Como o alargamento do canal não era o objetivo, foi utilizada a lima Prodesign Logic 40.05 no CRT (19 mm) com torque de 2,5 N e 600 RPM, seguida de Prodesign Logic 50.02 na mesma velocidade e torque e lima k (Dentsply Maillefer, Pirassununga – SP, Brasil) manual 50 e 55 com movimento de limagem com objetivo de tocar as paredes do terço apical desorganizando algum biofilme existente. É importante salientar que entre a troca dos instrumentos foi realizado a aspiração do conteúdo com cânula endodôntica metálica (Indusbello, Londrina – PR, Brasil), irrigação com soro e inundação dos canais com clorexidina gel a 2%, a agulha utilizada foi a ponta para irrigação 30x25 mm (Mk Life, Porto Alegre – RS, Brasil) e seringa descartável luer lock de 5ml (Descarpack, Paulista – PE, Brasil). Entre a inserção dos istrumentos nos condutos radiculares também foi realizado a inserção de uma lima C-PILOT 15 (VDW, Munique, Alemanha) para conferir a patência.

Figura 3: Radiografias periapicais durante o tratamento

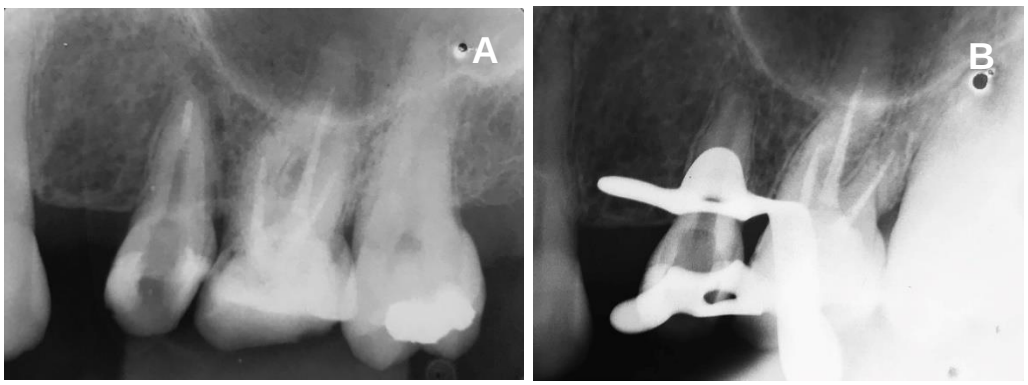


Legenda: A – Remanescentes de guta-percha no terço apical; B – Canais já sem qualquer remanescente de guta-percha. Fonte: autoria própria.

Na sequência, foi selecionado o cone de guta-percha principal FM extra-longo para preparos em conicidade 06 (Odous de Deus, Belo Horizonte – MG, Brasil) e o mesmo calibrado em 55 foi marcado em 19 mm e inserido no canal para a realização

da prova do cone. Após a radiografia periapical, constatou-se que o cone estava bem adaptado às paredes do canal (Figura 4) e partiu-se para o protocolo de irrigação da substância química auxiliar com objetivo de penetrar nos túbulos dentinários e auxiliar no combate à infecção persistente.

Figura 4: Radiografia periapical da prova do cone

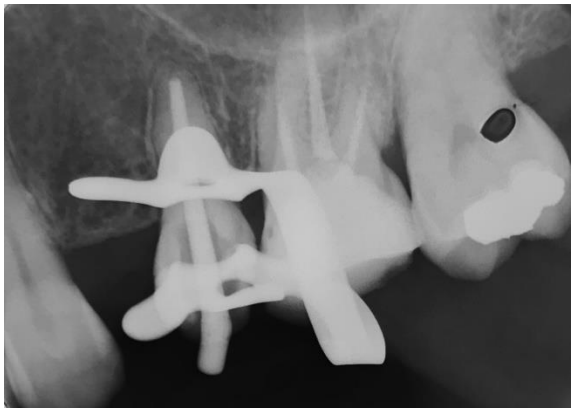

Legenda: cone principal bem adaptado às paredes do canal. Fonte: autoria própria

Em seguida, foi realizado o protocolo de irrigação final, para tal utilizou-se a ténica da irrigação ultrassônica passiva (*passive ultrassonic irrigation – PUI*) com a ponta ultrassônica E1 Irrisonic (Helse, Santa Rosa de Viterbo – SP, Brasil) e também easy clean (Easy Bassi, Belo Horizonte – MG, Brasil). Utilizou-se as duas técnias associadas com objetivo de uma complementar a outra, enquanto a ponta ultrassônica trabalha mais no terço cervical e médio o easy clean trabalha no terço apical. A ponta ultrassônica foi utilizada em 15 mm e o easy clean em 18 mm. A técnica foi a seguinte: três ciclos de 20 segundos de PUI alternado com easy clean com a substância clorexidina gel a 2% seguido de três ciclos de 20 segundos de PUI e easy clean com a substância EDTA Trissódico líquido (Biodinâmica, Ibiporã – PR, Brasil) finalizado com três ciclos de 20 segundos de clorexidina gel a 2% com easy clean e PUI, foi realizada irrigação com soro após cada ciclo. Partiu-se para a secagem do canal, utilizou-se cone de papel absorvente estéril #55 (All prime, São José – SC, Brasil) marcado no comprimento de trabalho 19 mm, durante a secagem observou-se o sangramento do canal, que não cessou mesmo com várias tentativas de remover o cone limpo e seco. Por isso, optou-se por colocar medicação intracanal: pasta de hidróxido de cálcio - ultracal XS (Ultradent, Indaiatuba – SP, Brasil) em todo o seu comprimento e foi posto o selamento provisório com cimento de ionômero de vidro Maxxion R (FGM, Joinville – SC, Brasil) e agendada a próxima sessão.

Na terceira sessão, a paciente não sentia mais incômodo ao mastigar nem ao tocar na gengiva do dente em questão. As etapas iniciais foram realizadas da mesma forma e com os mesmos materias da primeira sessão, incluindo anestesia, isolamento absoluto e remoção do selamento provisório. Com a câmara pulpar acessada, removeu-se a medicação intracanal (ultracal) irrigando com soro, ultilizou-se a lima k manual 55 para recapitular, e a lima LOGIC 40.05. Na sequência foi feito o protocolo de irrigação final, tal qual na última sessão; secagem do canal com cone de papel absorvente 55.

A técnica de obturação utilizada foi condensação lateral ativa e o cimento Sealer Plus (MK Life, Porto Alegre – RS, Brasil). Após envolver o cone principal com o cimento, o mesmo foi introduzido no canal com movimento de bombeamento em sentido apical com objetivo de alcançar toda a extensão do canal, depois, envolvido com mais cimento foi adaptado até travar totalmente nas paredes do canal radicular. Na sequência foi selecionado o espaçador digital D (Dentsply Maillefer, Pirassununga – SP, Brasil) e cone de guta-percha acessório já descontaminado FM (Dentsply Maillefer, Pirassununga – SP, Brasil) foi inserido no canal, foram utilizados quatro cones FM, logo depois utilizou-se o espaçador digital A (Dentsply Maillefer, Pirassununga – SP, Brasil) menos calibroso, e ele abriu espaço no canal para mais três cones acessórios XF. Com a obturação realizada, os cones foram cortados com instrumental hollemback (Golgran, São Caetano do Sul – SP, Brasil) e calcador de paiva (Golgran, São Caetano do Sul – SP, Brasil) aquecidos. A limpeza da câmara pulpar foi realizada com esponja estéril e álcool 70%, seguida de restauração provisória com cimento de ionômero de vidro e encaminhamento para a clínica de dentística para reabilitação. Pela radiografia final observou-se que o cone principal travou 1 mm aquém do ápice radiográfico mas que este foi preenchido com cimento endodôntico (Figura 5), tornando a obturação satisfatória.

A reintervenção endodôntica foi realizada sem intercorrências, agora o caso segue em proservação para acompanhamento do prognóstico.

Figura 5: Radiografia periapical final



Legenda: Evidenciando-se a obturação endodôntica dentro dos limites e anatomia do canal radicular do elemento dentário 25. Fonte: autoria própria.

## 3 DISCUSSÃO

Dentes previamente tratados com lesões periapicais e/ou sintomatologia persistentes podem ser preservados com retratamento não cirúrgico ou cirurgia parendodôntica, assumindo que o dente é restaurável, periodontalmente sadio e o paciente deseja manter o elemento dentário. Quando é tomada a decisão de preservar o dente, o cirurgião-dentista e o paciente enfrentam o desafio de selecionar o tratamento com o resultado mais benéfico a longo prazo (Torabinejad *et al.*, 2009). No presente caso, decidiu-se realizar a reintervenção endodôntica não cirúrgica, pois a paciente apresentava um discreto alargamento do ligamento periodontal, e não uma lesão periapical extensa, o motivo maior da reintervenção foi justamente a sintomatologia.

A desinfecção ineficiente do sistema de canais radiculares pode induzir ao insucesso do tratamento endodôntico mesmo que a radiografia mostre uma obturação radiograficamente satisfatória (Prada *et al*., 2019), como foi observado no caso em relato. Para Santos Junior *et al.* (2019) a taxa de sucesso na reintervenção endodôntica é de 95,6%, entretanto para Chércoles-Ruiz *et al.* (2017) uma opção visando a reabilitação de um único dente seria a remoção cirúrgica do dente natural e a colocação de um implante, essa opção de tratamento proporcionou uma sobrevida maior em relação ao tratamento mais conservador. Todavia, optou-se por manter o dente, visto que o mesmo estava em oclusão, totalmente funcional, reabilitável e a paciente já apresentava ausência de outros elementos dentários.

Um dos desafios que estão presentes durante uma reintervenção endodôntica e que observou-se neste caso trata-se da remoção da guta-percha remanescente do tratamento endodôntico prévio. O uso de ferramentas auxiliares para a remoção da guta-percha parece ser de grande aplicabilidade (Rivera Peña *et al*., 2018). Para De-Deus *et al*. (2019) & Rivera Peña *et al*. (2018) o uso da Clearsonic para a desobturação do canal radicular teve uma maior remoção do material obturador em relação aos protocolos com o uso apenas de sistemas de limas mecanizadas ou manuais, no entanto, houve a remoção também da dentina intrarradicular (De-Deus *et al*., 2020). Em seu estudo Rivera Peña *et al*. (2018) afirma que há dificuldades na remoção da guta-percha mesmo fazendo uso de ferramentas ultrassônicas, dificuldades presentes também no caso em relato, onde utilizou-se limas Hedstroems para remover remanescentes de guta-percha do terço apical.

Removida a guta-percha restante, o próximo desafio encontra-se justamente em diminuir a carga microbiana resistente responsável pela infecção, através da remoção de biofilme bacteriano aderido às complexidades anatômicas dos canais radiculares. Segundo Velozo *et al*. (2021) é muito difícil a desinfecção completa de canais ovais e amplos, especialmente porque eles têm áreas de difícil acesso, onde os instrumentos mecanizados ou manuais não são capazes de tocar, essas áreas favorecem o acúmulo de detritos e microrganismos. A prevalência de canais ovais na região apical ocorre em um terço dos dentes humanos, aproximadamente 25%. Em dentes como incisivos inferiores e segundos pré-molares superiores a prevalência é superior a 50%, enquanto no canal distal de molares inferiores varia de 25 a 30% (Min-Kay & R'oris & Wesselink, 2000).

Já que os estudos publicados até agora demonstraram que nenhum instrumento foi capaz de realizar a limpeza do canal radicular em toda a sua extensão (Velozo *et al*., 2021), é necessário lançar mão de técnicas que permitam a penetração da substância química auxiliar em áreas do canal que os instrumentos mecanizados não conseguem alcançar. Kato *et al*. (2016) fez um estudo onde comparou a eficácia da irrigação ultrassônica passiva (*passive ultrasonic irrigation – PUI*) com um sistema de ativação usado em movimento reciprocante, o Easy Clean (Easy Bassi equipamentos odontológicos, Belo Horizonte – MG, Brasil) na remoção de detritos das paredes dos canais, através de microscopia eletrônica de varredura. Ambas técnicas de irigação utilizadas no presente relato de caso.

Os resultados de Kato *et al.* (2016) foram congruentes com os achados previamente relatados na literatura, revelando que PUI promove uma limpeza mais efetiva das porções intermediárias do canal do que dos milímetros apicais. Para que a irrigação ultrassônica seja efetiva e ocorra a transmissão acústica, ela deve operar em um espaço três vezes maior que o diâmetro da ponta utilizada (Ahmad & Ford e Crum, 1987). Dado que no presente relato foi utilizado um inserto ultrassônico de diâmetro equivalente a uma lima 20 manual, o preparo teria que ser no mínimo de 60 no terço apical para permitir o movimento ideal da ponta do instrumento.

O Easy Clean é um instrumento confeccionado em material plástico de tip 25 e taper 04 com um design de "asa de avião", trata-se de um sistema que limpa por agitação da substância química auxiliar e também por arraste mecânico de detritos aderidos. Como um movimento mecânico está envolvido, a ação de agitação ocorre

ao longo de todo o comprimento do instrumento sem impedimento do contato do instrumento com as paredes dos canais radiculares. Além do mais, como o instrumento é fabricado em material plástico não é possível a deformação das paredes do canal (Kato *et al.*, 2016). O easy clean, neste relato de caso, não foi utilizado na cinemática reciprocante mas na rotatória no contra-ângulo de baixa rotação, o fabricante sugere essas duas formas de utilizá-lo, e de acordo com Duque *et al*. (2016) uma menor porcentagem de resíduos remanescentes foi observada quando Easy Clean foi usado em rotação contínua devido à diferença na velocidade de rotação que promoveu uma turbulência maior na solução irrigante favorecendo a remoçaõ de detritos. Associando essas duas técnicas juntamente a uma obturação satisfatória com a técnica da condensação lateral espera-se um resultado positivo no controle da infecção e consequentemente na ausência de sintomatologia.

Além dessas técnicas, a substância química auxiliar em si também é uma das principais estratégias adotadas para a desinfecção na reintervenção endodôntica. Apesar do hipoclorito de sódio apresentar características que o tornam um excelente irrigante (Dioguardi *et al*., 2018) a característica indispensável para a escolha de uma substância eficiente no controle dos agentes etiológicos da infecção persistente, é a capacidade de eliminar microrganismos de alta virulência (Alghamdi & Shakir, 2020). No quesito ação antimicrobiana, a clorexidina 2% demonstrou resultados efetivos na desinfecção dos canais radiculares, além de sua substantividade que faz com que sua eficácia possa durar de dias a semanas no canal, por essa característica foi utilizada no presente caso (Zandi *et al*., 2019).

Também é importante salientar que a clorexidina por mais que não dissolva tecido orgânico, o seu gel pode favorecer o tratamento, tanto como resultado da ação reológica que á a capacidade que o gel de clorexidina tem de “apreender” os detritos inorgânicos e orgânicos durante a instrumentação, os mesmos ficam suspensos na massa amorfa do gel de clorexidina e são removidos na irrigação, como também através da lubrificação dos instrumentos endodônticos durante a ação mecânica. Além do seu amplo espectro antimicrobiano (bactérias Gram-positivas e Gram-negativas), incluindo fungos, que ainda é melhorado devido à substantividade, que pode durar de 48 horas a 12 semanas (Marion *et al.*, 2013).

## 4 CONCLUSÃO

No presente caso, a reintervenção endodôntica não cirúrgica utilizando PUI e Easy Clean para agitação da substância química auxiliar no sistema de canais radiculares colaborou para o controle da infecção diminuindo a carga microbiana e consequentemente a sintomatologia . No entanto, se faz necessária a proservação do caso em questão para resultados mais conclusivos.

## REFERÊNCIAS


Ahmad M, Pitt Ford TJ, Crum LA. Ultrasonic debridement of root canals: acoustic streaming and its possible role. **J Endod**. 1987 Oct;13(10):490-9. doi: 10.1016/s0099-2399(87)80016-x. PMID: 3482226.

Alghamdi F, Shakir M. The Influence of Enterococcus faecalis as a Dental Root Canal Pathogen on Endodontic Treatment: A Systematic Review. **Cureus**. 2020 Mar 13;12(3):e7257. doi: 10.7759/cureus.7257. PMID: 32292671; PMCID: PMC7152576.

Chércoles-Ruiz A, Sánchez-Torres A, Gay-Escoda C. Endodontics, Endodontic Retreatment, and Apical Surgery Versus Tooth Extraction and Implant Placement: A Systematic Review. **J Endod**. 2017 May;43(5):679-686. doi: 10.1016/j.joen.2017.01.004. Epub 2017 Mar 23. PMID: 28343928.

De-Deus G, Simões-Carvalho M, Belladonna FG, Cavalcante DM, Portugal LS, Prado CG, Souza EM, Lopes RT, Silva EJNL. Arrowhead design ultrasonic tip as a supplementary tool for canal debridement. **Int Endod J**. 2020 Mar;53(3):410-420. doi: 10.1111/iej.13236. Epub 2019 Nov 7. PMID: 31613994.

Dioguardi M, Gioia GD, Illuzzi G, Laneve E, Cocco A, Troiano G. Endodontic irrigants: Different methods to improve efficacy and related problems. **Eur J Dent**. 2018 Jul-Sep;12(3):459-466. doi: 10.4103/ejd.ejd_56_18. PMID: 30147418; PMCID: PMC6089055.

Duque JA, Duarte MA, Canali LC, Zancan RF, Vivan RR, Bernardes RA, Bramante CM. Comparative Effectiveness of New Mechanical Irrigant Agitating Devices for Debris Removal from the Canal and Isthmus of Mesial Roots of Mandibular Molars. **J Endod**. 2017 Feb;43(2):326-331. doi: 10.1016/j.joen.2016.10.009. Epub 2016 Dec 15. PMID: 27989584.

Goes SF, Lopes GR, Izidoro LF, Nascimento JF, Pereira HBM, Barbosa KAG *et al*. Retratamento endodôntico com o uso de insertos ultrassônicos associados a instrumentos reciprocantes: Um relato de caso. **Brazilian Journal of Development**. 2021 Dec;12(07):114064-114081. doi: ttps://doi.org/10.34117/bjdv7n12-268.

Gründling GL, Zechin JG, Jardim WM, de Oliveira SD, de Figueiredo JA. Effect of ultrasonics on Enterococcus faecalis biofilm in a bovine tooth model. **J Endod**. 2011 Aug;37(8):1128-33. doi: 10.1016/j.joen.2011.05.006. Epub 2011 Jun 23. PMID: 21763907.

Kato AS, Cunha RS, da Silveira Bueno CE, Pelegrine RA, Fontana CE, de Martin AS. Investigation of the Efficacy of Passive Ultrasonic Irrigation Versus Irrigation with Reciprocating Activation: An Environmental Scanning Electron Microscopic Study. **J Endod**. 2016 Apr;42(4):659-63. doi: 10.1016/j.joen.2016.01.016. Epub 2016 Feb 20. PMID: 26906240.

LOPES, Hélio Pereira; SIQUEIRA JR, José Freitas. **Endodontia**: Biologia e Técnica. 4ª edição. Rio de Janeiro: Elsevier, 2015.

Macedo R, Verhaagen B, Rivas DF, Versluis M, Wesselink P, van der Sluis L. Cavitation measurement during sonic and ultrasonic activated irrigation. **J Endod**.

2014 Apr;40(4):580-3. doi: 10.1016/j.joen.2013.09.018. Epub 2013 Oct 28. PMID: 24666916.

Mairon J, Pavan K, Arruda MEBF, Nakashima L, Morais CAH. Chlorhexidine and its applications in Endodontics: A literature review. **Dental Press Endodontics**, Maringá, v.03, n. 03, p. 36-54, sept. 2013.

Min-Kay W, R'oris A, Barkis D, Wesselink PR. Prevalence and extent of long oval canals in the apical third. **Oral Surg Oral Med Oral Pathol Oral Radiol Endod**. 2000 Jun;89(6):739-43. doi: 10.1067/moe.2000.106344. PMID: 10846130.

Prada I, Micó-Muñoz P, Giner-Lluesma T, Micó-Martínez P, Collado-Castellano N, Manzano-Saiz A. Influence of microbiology on endodontic failure. Literature review. **Med Oral Patol Oral Cir Bucal**. 2019 May 1;24(3):e364-e372. doi: 10.4317/medoral.22907. PMID: 31041915; PMCID: PMC6530959.

Rivera-Peña ME, Duarte MAH, Alcalde MP; De Andrade FB, Vivan RR. A novel ultrasonic tip for removal of filling material in flattened/oval-shaped root canals: a microCT study. **J Oral Res**. 2018 Mar;v.32;1-8. doi: https://doi.org/10.1590/1807-3107bor-2018.vol32.0088. Epub 13 Aug 2018. ISSN 1807-3107.

Santos-Junior AO, De Castro Pinto L, Mateo-Castillo JF, Pinheiro CR. Success or failure of endodontic treatments: A retrospective study. **J Conserv Dent**. 2019 Mar-Apr;22(2):129-132. doi: 10.4103/JCD.JCD_507_18. PMID: 31142980; PMCID: PMC6519185.

Torabinejad M, Corr R, Handysides R, Shabahang S. Outcomes of nonsurgical retreatment and endodontic surgery: a systematic review. **J Endod**. 2009 Jul;35(7):930-7. doi: 10.1016/j.joen.2009.04.023. PMID: 19567310.

Velozo C, Prado VFF, Sousa ISDS, Albuquerque MBA, Montenegro L, Silva S, Silva P, Albuquerque D. Scope of Preparation of Oval and Long-Oval Root Canals: A Review of the Literature. **Scientific World Journal**. 2021 Aug 23;2021:5330776. doi: 10.1155/2021/5330776. PMID: 34475808; PMCID: PMC8407989.

Yeung W, Raldi DP, Cunha RS, Mello I. Assessment of smear layer removal protocols in curved root canals. **Aust Endod J**. 2014 Aug;40(2):66-71. doi: 10.1111/aej.12038. Epub 2013 Aug 6. PMID: 25244220.

Yılmaz F, Koç C, Kamburoğlu K, Ocak M, Geneci F, Uzuner MB, Çelik HH. Evaluation of 3 Different Retreatment Techniques in Maxillary Molar Teeth by Using Micro-computed Tomography. **J Endod**. 2018 Mar;44(3):480-484. doi: 10.1016/j.joen.2017.09.006. Epub 2017 Dec 8. PMID: 29229455.

Zandi H, Petronijevic N, Mdala I, Kristoffersen AK, Enersen M, Rôças IN, Siqueira JF Jr, Ørstavik D. Outcome of Endodontic Retreatment Using 2 Root Canal Irrigants and Influence of Infection on Healing as Determined by a Molecular Method: A Randomized Clinical Trial. **J Endod**. 2019 Sep;45(9):1089-1098.e5. doi: 10.1016/j.joen.2019.05.021. Epub 2019 Jul 9. PMID: 31300248.

## ANEXO A – TERMO DE CONSENTIMENTO LIVRE E ESCLARECIDO

FACSETE
Faculdade de Tecnologia de Sete Lagoas
Portaria MEC 299/2011 DOU 24/03/2011

Curso de Endodontia Professores Responsáveis Dr. Glauco dos Santos Ferreira CRO/PE Nº6564

**Consentimento Livre e Esclarecido**

**Eu,** Janaina Cristina de Almeida
**RG.** 3451381 **,autorizo a realização de Tratamento de canal, consciente que será realizado num curso de Especialização em Endodontia e que poderá levar três ou quatro sessões de três horas cada consulta.**

**Recife,** 17/10/2021

Janaina Almeida
**ASSINATURA**

Av. João de Barros, 1372 – Espinheiro, Recife / PE, CEP 50050-180 – Fone: (81) 3426-9978
cporecife@yahoo.com.br