ZULEIDE BERNARDO DE ESTENSSORO

TRATAMENTO DA CLASSE II COM SOBREMORDIDA

PORTO VELHO/RO
2020

ZULEIDE BERNARDO DE ESTENSSORO

TRATAMENTO DA CLASSE II COM SOBREMORDIDA

Artigo apresentado ao curso de Especialização Lato Sensu da Faculdade Sete Lagoas - FACSETE, como requisito parcial para obtenção do título de especialista em Ortodontia.

Área de concentração: Ortodontia.

Orientador: Prof. Dra. Juliana Volpato Curi Paccini

Co-orientador: Dra. Roberta Martins de Castro

PORTO VELHO/RO
2020

Artigo intitulado “TRATAMENTO DA CLASSE II COM SOBREMORDIDA ” – RELATO DE CASO CLÍNICO ” de autoria da aluna Zuleide Bernardo de Estenssoro, aprovado pela banca examinadora constituída pelos seguintes professores:

Prof. Dr. Fabrício Pinelli Valarelli
FACSET - PVH/RO

Prof. Dr. Dino Lopes de Almeida
Centro Universitário São Lucas - PVH/RO

Prof. Dra. Elen Caroline Ferreira Alves
FACSET - PVH/RO

Porto Velho/RO, 15 de fevereiro de 2020.

AGRADECIMENTOS

Agradeço primeiramente a Deus pela oportunidade de realizar a tão sonhada pós-graduação em Ortodontia. Por ter me dado forças para enfrentar as dificuldades.

Aos meus pais, Francisco e Lindalva, pelo amor incondicional, por sempre estarem comigo, sem eles nada disso seria possível.

Ao meu esposo, Mario, por todo apoio e incentivo.

Ao professor Fabrício por todo ensinamento e auxílio neste trabalho.

Á Dra. Juliana, pela paciência e o carinho de me atender sempre que lhe solicitava,.

A todos os professores que se dedicaram e nos ensinaram o que sabem.

Ao meu verdadeiro amigo e colaborador, o mestre em TI, senhor Rodolfo dos Santos Silva, que quer de dia quer de madrugada, nunca negou-se a prestar-me sua valiosa colaboração, sem a qual a elaboração desse trabalho seria duplamente difícil.

À Dra. Icris Dayane R.J.Balbueno, que tão eficientemente se dedicou e se doou para corrigir esse trabalho.

RESUMO

Dentre as diversas más oclusões no sentido anteroposterior a má oclusão de Classe II é a de maior prevalência na população, e a que apresenta uma vasta gama de recursos terapêuticos para sua correção. O objetivo deste trabalho é relatar o tratamento que foi realizado numa paciente adulta que, apesar de apresentar um perfil harmônico, linhas médias dentárias coincidentes com o plano sagital mediano, e selamento labial passivo, a mesma era portadora de uma Classe II bilateral completa com sobremordida profunda. Para corrigir o problema anteroposterior lançou-se mão do tratamento sem extrações, acentuando e revertendo a Curva de Spee, adicionando o uso dos elásticos de Classe II. A terapêutica escolhida se mostrou satisfatória ao final do tratamento.

Descritores: Má oclusão Classe II de Angle. Sobremordida. Elástico de Classe II.

ABSTRACT

Among the various anteroposterior nonsense malocclusions, Class II occlusion is the highest prevalence in the population and has a wide range of therapeutic resources for its correction. The objective of this paper is to report the treatment that was performed in an adult patient, despite presenting a harmful profile, dental midia lines coinciding with the median sagittal plane and the selective passive lip, the same carrier with a complete bilateral class II. with deep overbite. To correct or anteroposterior problem, treat without extraction by accentuating and reversing the Spee Curve by adding or using Class II elastics. The therapy chosen was satisfactory at the end of treatment.

Keywords: Angle Class II malocclusion. Overbite. Class II elastic.

LISTA DE FIGURAS

Figura 1 – Fotografias Extrabucais Iniciais 08

Figura 2 – Fotografias Intrabucais Iniciais 09

Figura 3 – Radiografia Panorâmica Inicial 10

Figura 4 – Telerradiografia Inicial 11

Figura 5 – Fotografias Iniciais de instalação de aparelho 12

Figura 6 – Fotografias Intrabucais com elásticos de Classe II 13

Figura 7 – Fotografias Intrabucais finais 13

Figura 8 – Radiografia Panorâmica Final 14

Figura 9– Telerradiografia Final 15

Figura 10- Fotografias Extrabucais Finais ao tratamento ortodôntico 15

Figura 11- Fotografias Intratrabucais após o término do tratamento 16

Figura 12- Sobreposições craniofaciais inicial e final 19

SUMÁRIO

1 – INTRODUÇÃO 07

2 – CASO CLÍNICO 08

2.1 – Possibilidades Terapêuticas 11

2.2 – Tratamento 12

2.3 – Resultados 16

3 – DISCUSSÃO 19

4 – CONCLUSÃO 21

BIBLIOGRAFIA 22

1- INTRODUÇÃO

A má oclusão de Classe II desperta um grande interesse clínico e científico por constituir uma porcentagem significativa dos casos na clínica ortodôntica. Existe uma infinidade de recursos terapêuticos para a correção dessa má oclusão, quando o problema se refere à face a cirurgia ortognática é a melhor opção, entretanto quando esse problema não se atrela à face do paciente o tratamento compensatório com aparelho fixo pode ser uma alternativa (CAPELOZA FILHO, 2004).

Dentre os protocolos de tratamento compensatório da má oclusão de Classe II com aparelho fixo estão as seguintes modalidades, com extrações e sem extrações. O tratamento com extrações pode prejudicar o perfil desde que o paciente não tenha grandes apinhamentos. Quando isso ocorre, o tratamento sem extrações pode ser o mais indicado, visto que vai promover menores alterações no perfil facial. Dentre os protocolos sem extração, normalmente os mais utilizados são, os elásticos intermaxilares e os propulsores mandibulares fixos que promovem efeitos semelhantes na correção da Classe II, a única diferença que existe entre eles é a necessidade de colaboração no uso desses elásticos (MORO A, 2010).

É importante que o profissional conheça as indicações e contraindicações para cada tipo de protocolo, por isso, a escolha correta do plano de tratamento deve ser em base a um diagnóstico correto e preciso (JANSON, 2009).

A finalidade desse trabalho é discorrer sobre o tratamento da Classe II bilateral completa com sobremordida profunda e sem extrações, utilizando elásticos de Classe II 3/16 médio com acentuação e reversão da Curva de Spee.

2 - DESCRIÇÃO DO CASO CLÍNICO

A paciente M.M.M., 42 anos, procurou atendimento na clínica de ortodontia da SOEP-FASCETE em Porto Velho, queixando-se de que não gostava do seu sorriso, e, por isso, desejava melhorá-lo. No exame clínico extrabucal, notou-se uma face harmônica, o perfil com proporcionalidade entre os terços faciais, selamento labial passivo, linha queixo pescoço boa, linhas médias dentárias coincidentes com o plano sagital mediano e observou-se um sorriso gengival. (Figuras 1A – C)



Figura 1A



Figura 1B



Figura 1C

FIGURA 1 (A-C) - Fotografias extrabucais iniciais

Ao exame intrabucal, foi observada má oclusão de Classe II divisão II bilateral completa, a presença de sobremordida profunda e incisivos superiores lingualizados, linhas médias superiores e inferiores coincidentes entre si, trespasse vertical e horizontal acentuados, bem como uma curva de Spee moderada. Na vista oclusal, verificou-se a ausência de apinhamentos dos incisivos inferiores e presença de alguns diastemas neste mesmo arco; no arco superior vê-se a vestibuloversão do elemento 22. Observa-se que há compatibilidade do arco superior com o inferior resultando numa boa relação de caixa tampa. (Fig. 2 A-E)



Figura 2A



Figura 2B



FIGURA 2C



Figura 2D



Figura 2E

FIGURA 2 (A-E)- Fotografias intrabucais iniciais

Na análise radiográfica panorâmica inicial, observou-se a ausência dos terceiros molares superiores e inferiores a exceção do dente 28 que, aparentemente, se encontra incluso na maxila, também estão ausentes os segundos molares inferiores. Os dentes e as estruturas adjacentes apresentavam aspecto de normalidade, sem nenhum problema que pudesse impedir o tratamento. (Fig. 3)



FIGURA 3- Radiografia panorâmica inicial

Na telerradiografia lateral, pode-se observar a inclinação dos incisivos superiores para lingual, os quais recobrem a face vestibular dos incisivos inferiores com seu terço médio e incisal, vê-se também os planos oclusais superior e inferior convergentes entre si, o que somado ao trespasse positivo resulta na sobremordida verificada anteriormente. (Fig. 4)

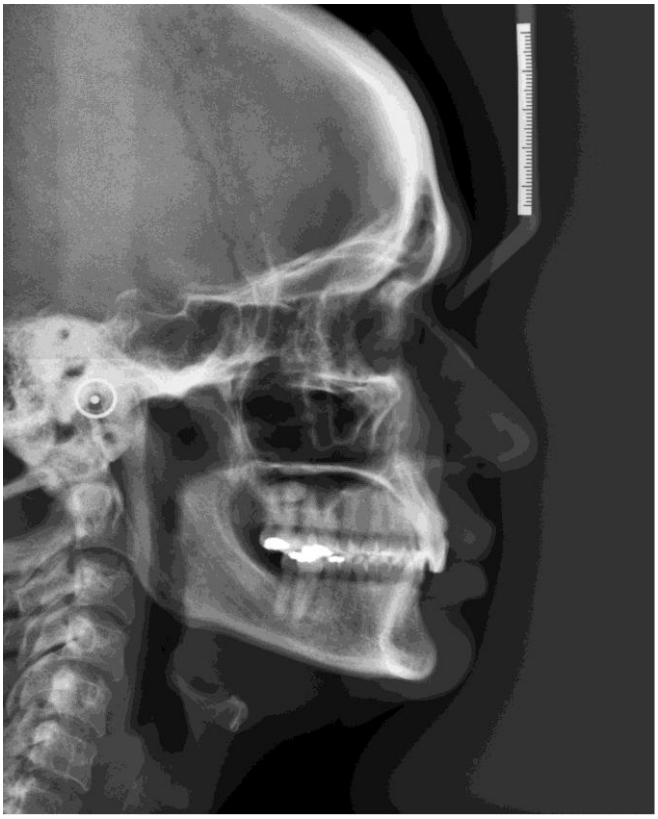

FIGURA 4- Telerradiografia inicial

2.1 **POSSIBILIDADES TERAPÊUTICAS**

O tratamento da má oclusão de Classe II pode ser realizado das seguintes formas:

1- Com extrações de dois pré-molares; as exodontias são realizadas dependendo da severidade da má oclusão, quantidade de apinhamento, do perfil da paciente e, principalmente, da expectativa dela com relação ao resultado do tratamento. A paciente apresentava um perfil suavemente convexo, e não desejava a diminuição do suporte labial. Dessa forma, essa opção foi descartada.

2- Tratamento compensatório sem extrações, a discrepância anteroposterior poderia ser corrigida com uso de elásticos intermaxilares e não haveria grandes alterações no perfil da paciente ao final do tratamento.

Foram expostas à paciente as opções acima citadas, ela escolheu a segunda opção, tratamento sem extrações, já que lhe foi explicado que essa seria uma maneira eficiente para obter um bom resultado.

2.2 TRATAMENTO

Após o diagnóstico e a escolha da opção de tratamento, foi efetuada a instalação de bráquetes pré-ajustados da prescrição Roth com slot 0,022” X 0,028”. Devido à sobremordida, o alinhamento e nivelamento foi primeiramente realizado nos dentes superiores com a seguinte sequência de fios: 0,014 niti, 0,016” niti, 0,016 e 0,018 de aço com acentuação da curva de Spee. (Fig. 5 A-C)



Figura 5A



Figura5 B

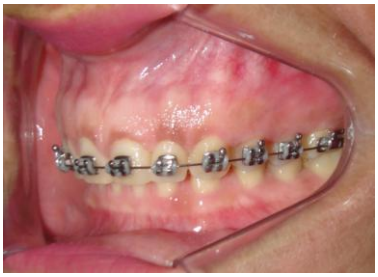

Figura5 C



Figura 5D



Figura 5E

FIGURA 5- (A-E) Figuras intrabucais após a instalação dos acessórios ortodônticos superiores.

No quinto mês, realizou-se um levante de mordida sobre os elementos 36 e 46 a fim de colar os bráquetes nos elementos inferiores com a mesma prescrição dos superiores, começando o alinhamento e nivelamento com a mesma sequência de fios, fazendo reversão e acentuação da curva de Spee até o fio 0,017 x 0,025 de aço.

Aos 12 meses de tratamento, a correção da má oclusão de Classe II se iniciou ao inserir o arco 0,017 x 0,025 de aço com elásticos de Classe II bilateral 3/16 médio, revertendo e acentuando a curva de Spee ao mesmo tempo. Corrigida a curva de Spee, lançou-se mão do uso de um elástico corrente nos dentes mandibulares para fechar os diastemas presentes. (Fig. 6 A-C)



Figura 6A



Figura 6B



Figura 6C

FIGURA 6 (A-C) - Figuras intrabucais mostrando o uso dos elásticos intermaxilares de Classe II

Corrigida a má oclusão aos 16 meses de tratamento, foi removido o aparelho e instalada a contenção 3 x 3 nos dentes inferiores e uma placa de Hawley nos dentes superiores. A paciente foi orientada a usar a contenção superior 24 horas por dia durante 6 meses, após esse período, recomendou-se que fosse utilizada a placa de Hawley por mais 6 meses somente à noite e a contenção inferior por tempo indeterminado. (Fig. 7 A-E)



Figura 7A



Figura 7B



Figura 7C





Figura 7D Figura 7E

FIGURA 7 (A-E)- Fotografias Intrabucais finais

Ao finalizar o tratamento, pôde-se observar na radiografia panorâmica final que as raízes se mantiveram sem alterações consideráveis. (Fig. 8)



FIGURA 8- Radiografia panorâmica final.

Comparando as telerradiografias inicial e final, observa-se a melhora da sobremordida além de uma boa relação entre as bases ósseas. (Fig. 09)

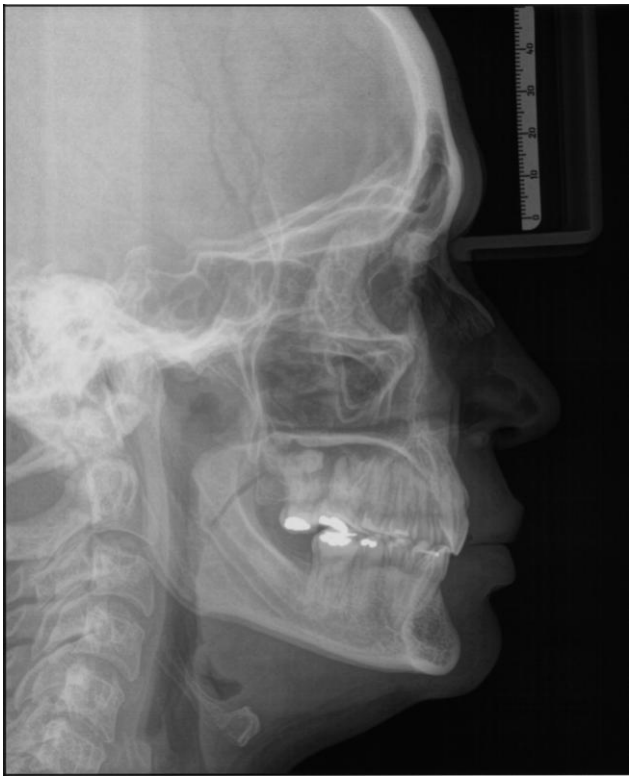

FIGURA 9- Telerradiografia final

No final do tratamento ortodôntico, conseguiu-se a correção da má oclusão, e, como planejado, o perfil da paciente não foi alterado. (Fig. 10)



Figura 10A



Figura 10B



Figura 10C

FIGURA 10 (A-C)- Fotografias extrabucais finais, ao tratamento.

Após 5 meses ao final do tratamento, a correção da má oclusão continuava estável. (Fig.11)



Figura 11 A



Figura 11B



Figura 11C



Figura 11D



Figura 11E

FIGURAS 11 (A-E) – Fotografias Intrabucais 5 meses após o tratamento.

2.3 RESULTADO

Para a obtenção dos resultados foi utilizado o programa Dolphin, comparando as telerradiografias inicial e final.

Ao realizar a análise cefalométrica, observou-se que não houve alterações esqueléticas significativas nos componentes maxilar e mandibular.

As alterações das grandezas cefalométricas foram, na sua maioria, de ordem dentoalveolares. Foi observado que, no componente dentoalveolar superior dentre as mudanças mais significativas foram, os incisivos superiores lingualizaram (1.7) e retruíram (2mm). Os molares distalizaram (1.3 mm), extruiram (1,4 mm), e distoangularam (8,6º) e (tabela 1).

No componente dentoalveolar inferior os incisivos inferiores sofreram alterações significativas de vestibularização (8.4º) acompanhada de uma protrusão (1.5 mm) e uma suave intrusão dos mesmos (2.6mm). Os molares inferiores mesializaram, (3.6 mm) bem como mesioangularam (4.7º). (tabela 1)

Dentro das referidas modificações, também foi possível perceber que a sobressaliência alterou-se de (4.1mm) para (1.9 mm), e a sobremordida de (6.2 mm) para (2.0 mm. (tabela 1)

Uma suave retrusão nos lábios foi observada, também houve uma pequena abertura do ângulo nasolabial (1.8º). Figura 12.

Tabela 1- Variáveis Cefalométricas

Componente Maxilar		
SNA (º)	84.5	85.5
Co-A (mm)	78.6	78.8
Componente Mandibular		
SNB (º)	83.8	84.3
Co-Gn (mm)	107.1	107.4
Relação entre Maxila e Mandíbula		
ANB (º)	0.8	1.2
Wits (mm)	-1.5	-1.1
Componente Vertical		
FMA (º)	18.5	18.0
SN.GoGn (º)	21.5	21.4
SN.ocl (º)	10.2	10.5
AFAI (mm)	56.3	57.8

Componente Dentoalveolar Superior		
IS.NA(°)	6.6	4.9
IS - NA (mm)	2.5	0.5
IS - PP (mm)	28.0	28.3
MS - PT Vertical (mm)	18.4	17.1
MS - PP (mm)	20.3	21.7
MS- SN (º)	73.9	65.3
Componente Dentoalveolar Inferior		
II - NB (mm)	-0.1	1.6
II.NB (°)	15.8	24.2
II- GoMe (mm)	33.3	30.7
MI - Sínfise (mm)	21.0	17.4
MI – GoMe (mm)	24.1	24.7
MI. GoMe (º)	66.3	71.0
Relação Dentária		
Sobressaliência (mm)	4.1	1.9
Sobremordida (mm)	6.2	2.0
Perfil Tegumentar		
Li - Plano E (mm)	1.7	-0.7
Ls - Plano E (mm)	-4.4	-2.6
ANL = Ângulo Nasolabial (º)	82.4	84.2
FC-(G'-Sn-Po') (º)	-0.4	0.6

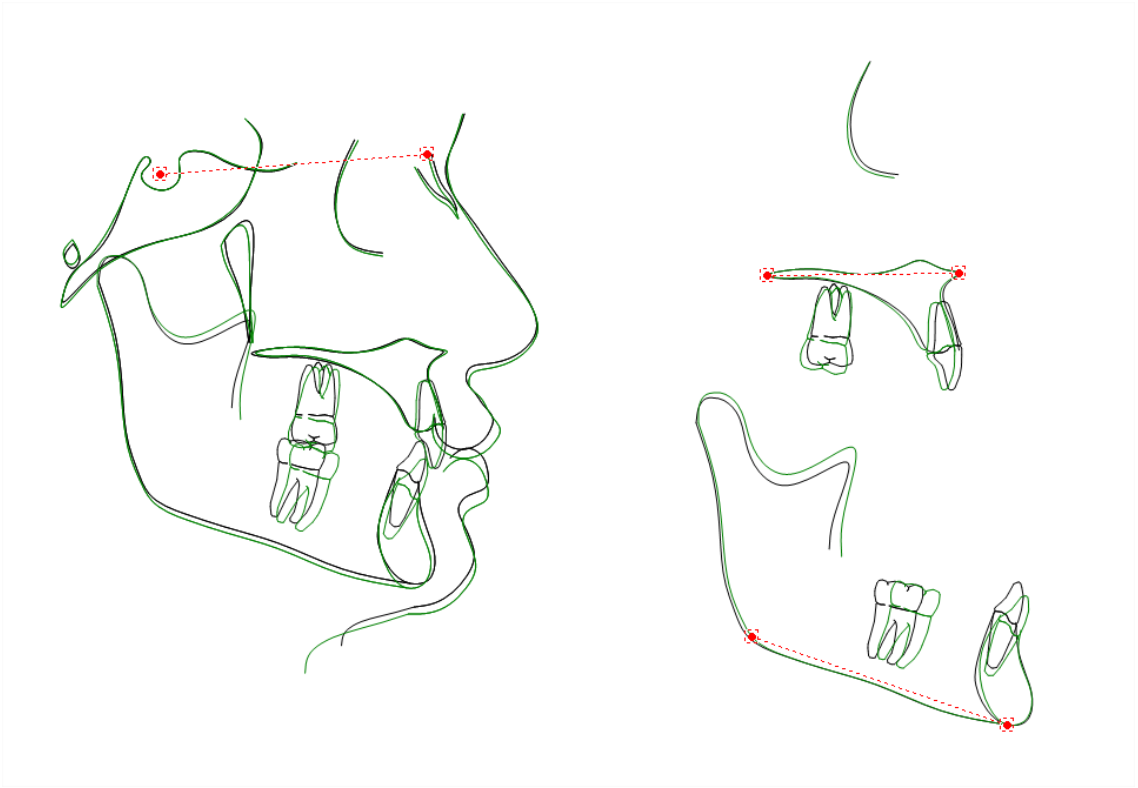

Figura 12 – (A) Sobreposições Craniofaciais dos traçados inicial e final.

3 – DISCUSSÃO

É imprescindível saber diagnosticar uma má oclusão para se escolher a terapêutica mais adequada e resultados satisfatórios e duradouros. Para tanto, é necessário levar em consideração a idade do paciente e colaboração com o tratamento, severidade da má oclusão e protocolo de tratamento (VALARELLI FABRÍCIO, 2017).

A colaboração do paciente é um dos principais fatores quando o tratamento inclui a utilização de aparelhos fixos associados ao uso de elásticos intermaxilares,

onde a eficácia da terapêutica escolhida depende diretamente da utilização desses artifícios. Para tanto, o profissional deve orientar devidamente o mesmo com relação a: tempo de uso, remoção durante as refeições, trocas noturnas, quando acontecerá a dor, o que fazer quando doer, prever efeitos colaterais conhecidos, entregando ao paciente um gabarito com um protocolo de uso dos elásticos, tudo isso, devido às propriedades e características inerentes a esses dispositivos. Desta forma, além de o ortodontista demonstrar conhecimento, estará deixando o paciente seguro e motivado para a utilização dos referidos elásticos (SATHELER R, ZANDA M, FERNANDES TMF,2013).

Os elásticos intermaxilares de Classe II são indicados no tratamento da má oclusão de Classe II, com o intuito de exercer uma força distal nos dentes superiores e mesial no arco inferior. Entretanto, essas forças não são paralelas ao plano oclusal, resultando em componentes verticais e horizontais de força, que dependerão da localização e da distância entre os pontos de fixação dos elásticos. Quanto maior for essa distância ântero-posterior, a componente vertical de força poderá ser menor e a componente horizontal será maior. Dessa forma, a extensão do canino superior até o segundo molar inferior pode minimizar os efeitos extrusivos e potencializar a componente horizontal da mecânica aplicada (PHILIPPE, J). Com relação à magnitude de força, é indicada 200-250 gramas de força na mecânica com elástico de Classe II (CABRERA ET al, 2003).

Nesse caso clínico apresentado, o segundo molar inferior não foi incluído na mecânica, primeiro porque o mesmo estava ausente, e segundo, o componente vertical de força gerado pelo uso dos elásticos apoiados de caninos superiores até primeiros molares inferiores colaborou para a correção da sobremordida profunda, extruindo os dentes posteriores, além disso, esses elásticos foram utilizados em fios rígidos com acentuação e reversão da curva de Spee contribuindo assim para a correção desse trespasse inadequado (VALARELLI F, 2017).

Apesar dos efeitos indesejados que os elásticos de Classe II apresentam, os mesmos não devem ser dispensados, é necessário compreender os efeitos favoráveis, tanto os dentoalveolares quanto os faciais, de acordo com o planejamento do caso (JANSON G, 2013).

É mister lembrar que a correção da curva de Spee superior e inferior vestibulariza os dentes anteriores e a extrui os pré-molares, o que gira a mandíbula no sentido horário (ALMEIDA, 2011). Neste caso o efeito da mecânica foi desejável, pois contribuiu para corrigir a sobremordida profunda.

Outro efeito adverso dos elásticos intermaxilares durante a reversão da curva de Spee no arco inferior e que também favorece a correção da sobremordida, é a vestibularização dos incisivos inferiores, sendo então necessário controle de torque lingual resistente nessa região (VALARELLI F, 2015). Entretanto, nesse caso clínico aqui relatado, os incisivos inferiores sofreram vestibularização de 8,4 graus sem grandes alterações na posição do lábio da paciente.

Os principais resultados nesse caso clínico ao final do tratamento ortodôntico foram de ordem dentoalveolar, com efeitos significativos nos incisivos e molares inferiores.

4 – CONCLUSÃO

É possível concluir nesse trabalho que, a má oclusão de Classe II bilateral completa com sobremordida profunda é corrigível sem extrações, levando esta para uma posição de Classe I de molar e chave I de canino. Também deve ser levado em consideração para o planejamento, a queixa e a colaboração do paciente, mediante a associação do aparelho fixo e do correto uso dos elásticos de Classe II.

BIBLIOGRAFIA

1. (Nanda RS, Kierl MJ. Prediction of cooperation in orthodontic treatment. Am J Orthod Dentofacial Orthop 1992 Jul; 102(1):15-21.Guilherme J, Barros SEC, Simão TM, Freitas MR. Variáveis relevantes no tratamento da má oclusão de Classe II. R Dental Press Ortodon Ortop Facial Maringá 2009 14(4):149-57.

2. Lima KJ, Henriques JF, Janson G, Pereira SC, Neves LS, Cancado RH. Dentoskeletal changes induced by the Jasper jumper and the activator-headgear combination appliances followed by fixed orthodontic treatment. Am J Orthod Dentofacial Orthop 2013 May; 143(5):684-94.

3. Ferreira TJNR, Silva CC, Valarelli FP, Freitas KMS, Cançado RH. Tratamento compensatório da má oclusão de Classe II com o uso de elásticos intermaxilares. Rev. clin. ortod. dental press. Out-nov. 2016; 15(5):74-84

4. Tratamento ortodôntico - tratamento conservador da Classe II assimétrica. In: PLENA, E. 10 Congresso Internacio-nal da ABOR; 2015. p. 308

5. Valarelli FP, Patel MP, Lazzarin AM, Penhavel RA, Valarelli DP. Efeitos dentoal-veolares da correção da Classe II por meio dos elásticos intermaxilares. Orthod. Sci. Pract. 2017; 10(39):88-102. DOI: 10.24077/2017;1039-88102.

6. Capelozza FL. Individualização de braquetes na técnica de straight-wire: revisão de conceitos e sugestões de indicações para o uso. Revista Dental Press de Ortodontia e Ortopedia Facial 1999 v. 4, n. 487-106.

7. Capelozza FL. Individualização de braquetes na técnica de straight-wire: revisão de conceitos e sugestões de indicações para o uso. Revista Dental Press de Ortodontia e Ortopedia Facial 1999 v. 4, n. 487-106.

8. Nanda RS, Kierl MJ. Prediction of cooperation in orthodontic treatment. Am J Orthod Dentofacial Orthop 1992 Jul; 102(1):15-21.

9. Bishara SE, Cummins DM, Jakobsen JR. The morphologic basis for the extraction decision in Class II, division 1 malocclusions: a comparative study. Am J Orthod Dentofacial Orthop 1995 Feb; 107(2):129-35.

10. PHILIPPE,J. Mechanical analysis of Class II elastics. J Clin Orthod, Boulder, v.24, n.6, p.367-372, 1995.

11. CABRERA et al. Elásticos em ortodontia: comportamento e aplicação clínica. R Dental Press Ortodon Ortop Facial, Maringá, v.8, n.1, p. 115-129, 2003

12. SathlerR, Zanda M, Fernandes TMF. Os elásticos na ortodontia: a essência do trivial. In: Associação Brasileira de Odontologia; Pedrosa SF, Garib DG, Janson G, Silvio Filho OG, organizadores. PRO-ODONTO ORTODONTIA Programa de Atualização em Ortodontia: Ciclo 7. Porto Alegre: Artmed/Panamericana; 2013. P. 37-96. (Sistema de Educação em Saúde Continuada a Distância, v.2).

13. Janson G, Sathler R, Fernandes TM, Branco NC, Freitas MR.Correction of Class II malocclusion whith Class II elastics: a systematic review. Am. J. orthod. Dentofacial orthop. Mar. 2013; 143(3):383-392.

14. Almeida GA, Ursi W. Considerações mecânicas para tratamentos ortodônticos compensatórios de más oclusões de Classe II e III. Rev. clin. Ortod. Dental press. 2011; 10(5): 22-37.

15. Valarelli FP, Sacomandi CC, Silva CC, Janson G. Chaves para o sucesso do tratamento ortodôntico – tratamento conservador da Classe II assimétrica. In: PLENA, E. 10 Congresso Internacional da ABOR; 2015. p. 308.