FACULDADE SETE LAGOAS

APOLLO DANIEL PEIXOTO FERNANDES

IMPLANTES DENTÁRIOS E A QUALIDADE DE VIDA DO PACIENTE: um relato de caso clínico

São Luis, MA
2024

APOLLO DANIEL PEIXOTO FERNANDES

IMPLANTES DENTÁRIOS E A QUALIDADE DE VIDA DO PACIENTE: um relato de caso clínico

Monografia apresentada ao Programa de Pós-Graduação em Odontologia da Faculdade Sete Lagoas – FACSETE, como requisito parcial para a obtenção do título de especialista em Implantodontia.

Orientador: Prof. Dr. Alberto Sabin Moura Borba

São Luis, MA
2024

Monografia intitulada **“Implantes dentários e a qualidade de vida do paciente: um relato de caso clínico”** de autoria do aluno Apollo Daniel Peixoto Fernandes

Aprovada em ___/___/___ pela banca constituída pelos seguintes professores:

Orientador (a)

Examinador (1)

Examinador (2)

Faculdade Sete Lagoas – FACSETE
Rua Ítalo Pontelo 50 -35.700-170 – Sete Lagoas, MG
Telefone (31) 37733268 – www.facsete.edu.br

Sumário

1 INTRODUÇÃO 6
2 DESCRIÇÃO DO CASO CLÍNICO 7
3 DISCUSSÃO 13
4 CONCLUSÃO 14
REFERENCIAS 15

RESUMO

A utilização de implantes dentários é frequentemente recomendada em situações em que os pacientes encontram dificuldades com próteses convencionais, como é o caso da não adaptação a uma prótese total, que se apoia na mucosa bucal. Os implantes representam uma solução mais estável e funcional, proporcionando uma significativa melhoria na qualidade de vida dos pacientes. Além de restaurar a função mastigatória, contribuem para a preservação das estruturas ósseas, melhoram a estética facial e, consequentemente, elevam a autoestima dos indivíduos. O presente relato descreve o caso de um paciente que procurou tratamento odontológico devido à sua não adaptação a uma prótese total. Diante dessa queixa principal, foi indicado o uso de um protocolo superior para oferecer uma solução mais adequada e satisfatória. O objetivo deste estudo é detalhar o tratamento realizado para a instalação dos implantes e destacar a subsequente melhoria na qualidade de vida do paciente.

Palavras-chave: Implantodontia. Implante dentário. Prótese sobre implante. Qualidade de vida.

ABSTRACT

The use of dental implants is often recommended in cases where patients encounter difficulties with conventional prostheses, such as the lack of adaptation to a full denture, which relies on the oral mucosa for support. Implants provide a more stable and functional solution, significantly improving patients' quality of life. In addition to restoring chewing function, they contribute to the preservation of bone structures, enhance facial aesthetics, and consequently, boost patients' self-esteem. This report describes the case of a patient who sought dental treatment due to their inability to adapt to a full denture. Faced with this primary complaint, the use of an upper protocol was recommended to provide a more suitable and satisfactory solution. The aim of this study is to detail the treatment performed for implant placement and highlight the subsequent improvement in the patient's quality of life.

Keywords: Implantology. Dental implant. Prosthesis on implant. Quality of life.

1 INTRODUÇÃO

A reabsorção óssea alveolar após a perda dentária prejudica a estabilidade e a adaptação das próteses totais convencionais, comprometendo a função mastigatória, a fonação e a estética dos pacientes (Aspa et al., 2001). Este fenômeno não apenas reduz a eficiência mastigatória, mas também interfere na fala e na aparência, impactando a autoestima e a qualidade de vida. Nesse contexto, os implantes dentários surgem como uma solução revolucionária, proporcionando uma alternativa duradoura e eficaz para substituir os dentes perdidos.

A prótese do tipo protocolo é uma das soluções implantossuportadas mais eficientes. Ela se apoia sobre cinco ou seis implantes, posicionados estrategicamente, e inclui extremidades bilaterais denominadas cantiléveres (Greco et al., 2009; Almeida et al., 2015). A técnica de Branemark popularizou essa abordagem, que se tornou amplamente aceita para a reabilitação de pacientes edêntulos devido à sua durabilidade e eficiência funcional (Matsumoto et al., 2020).

A prótese protocolo garante melhor estabilidade e retenção do que as próteses convencionais removíveis, restaurando a mastigação, a fonação e a estética. Na região mandibular, os implantes são posicionados entre os forames mentonianos para oferecer uma base sólida, essencial para uma prótese estável e funcional.

Para maximizar o sucesso, a reabilitação com próteses implantossuportadas requer planejamento cuidadoso. Deve-se levar em consideração a qualidade e a quantidade óssea, a anatomia dos arcos e a distribuição das forças mastigatórias. A avaliação minuciosa da arcada e dos tecidos moles ajuda a evitar falhas e a garantir resultados positivos. É fundamental um estudo detalhado da biomecânica da prótese para determinar o posicionamento e a quantidade ideais de implantes, assegurando uma distribuição uniforme das cargas.

Além dos benefícios funcionais evidentes, as próteses do tipo protocolo oferecem uma melhoria significativa na qualidade de vida dos pacientes, ao restaurar sua confiança para sorrir, falar e se engajar socialmente. A nutrição é aprimorada por meio de uma mastigação eficaz, e a

melhora na aparência e na fala promove um impacto positivo no bem-estar emocional.

Este trabalho apresenta um caso clínico detalhado de instalação de uma prótese protocolo superior, destacando os procedimentos realizados, os desafios superados e os resultados obtidos. A análise do caso busca ilustrar técnicas contemporâneas na implantodontia, destacando como esse tratamento pode redefinir os padrões dos cuidados odontológicos. Além disso, o caso reforça a importância da sinergia entre tecnologia e planejamento clínico para alcançar resultados duradouros, eficazes e transformar a vida dos pacientes edêntulos.

2 DESCRIÇÃO DO CASO CLÍNICO

Paciente CMBP, 75 anos, ASA 1, compareceu à clínica escola do Instituto Pós-Saúde, queixando-se de dificuldade mastigatória e não adaptação à sua prótese total superior. Na análise da tomografia do paciente, observou-se o arco superior edêntulo com irregularidades ósseas devido à reabsorção do processo alveolar (Figura 1). As imagens indicam a viabilidade de um protocolo com implantes regulares, uma vez que foram atendidos os requisitos de altura e espessura óssea necessários. Do lado direito, a altura mínima registrada foi de 7,91 mm com espessura de 11,96 na região do dente 17, enquanto a altura máxima foi de 18,55 mm com espessura de 10,29mm na região do dente 13. Do lado esquerdo, pode-se observar altura mínima de 4,12mm com espessura de 9,29mm na região do dente 26 e altura máxima de 14,04mm de canino e 1° pré-molar com espessura variando de 7,97mm a 13,03mm (Figura 2). Apesar da presença de quantidade significativa de osso, as imagens sugerem uma composição óssea predominantemente medular, com uma fina camada cortical, indicando a necessidade de regularização.

Figura 1. Tomografia da Maxila

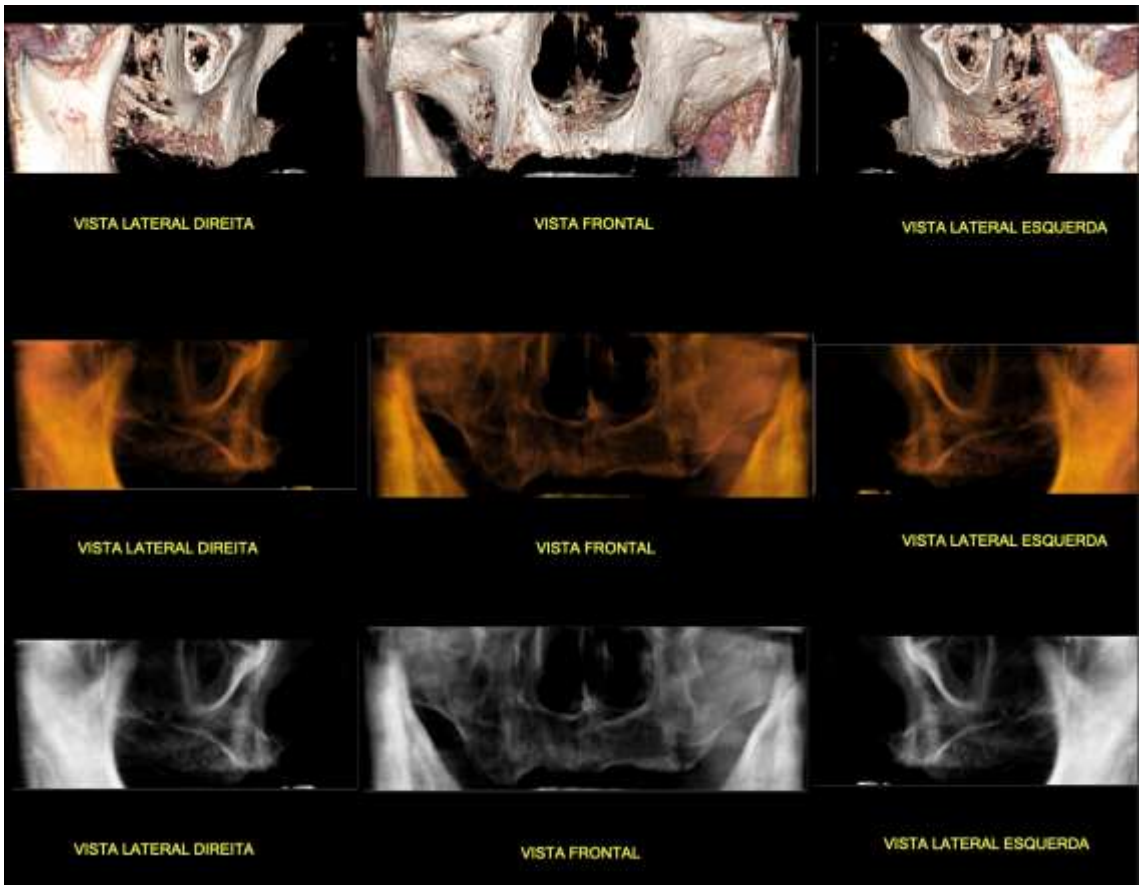

Figura 2. Cortes tomográficos para avaliação de altura e espessura necessários para instalação de implantes

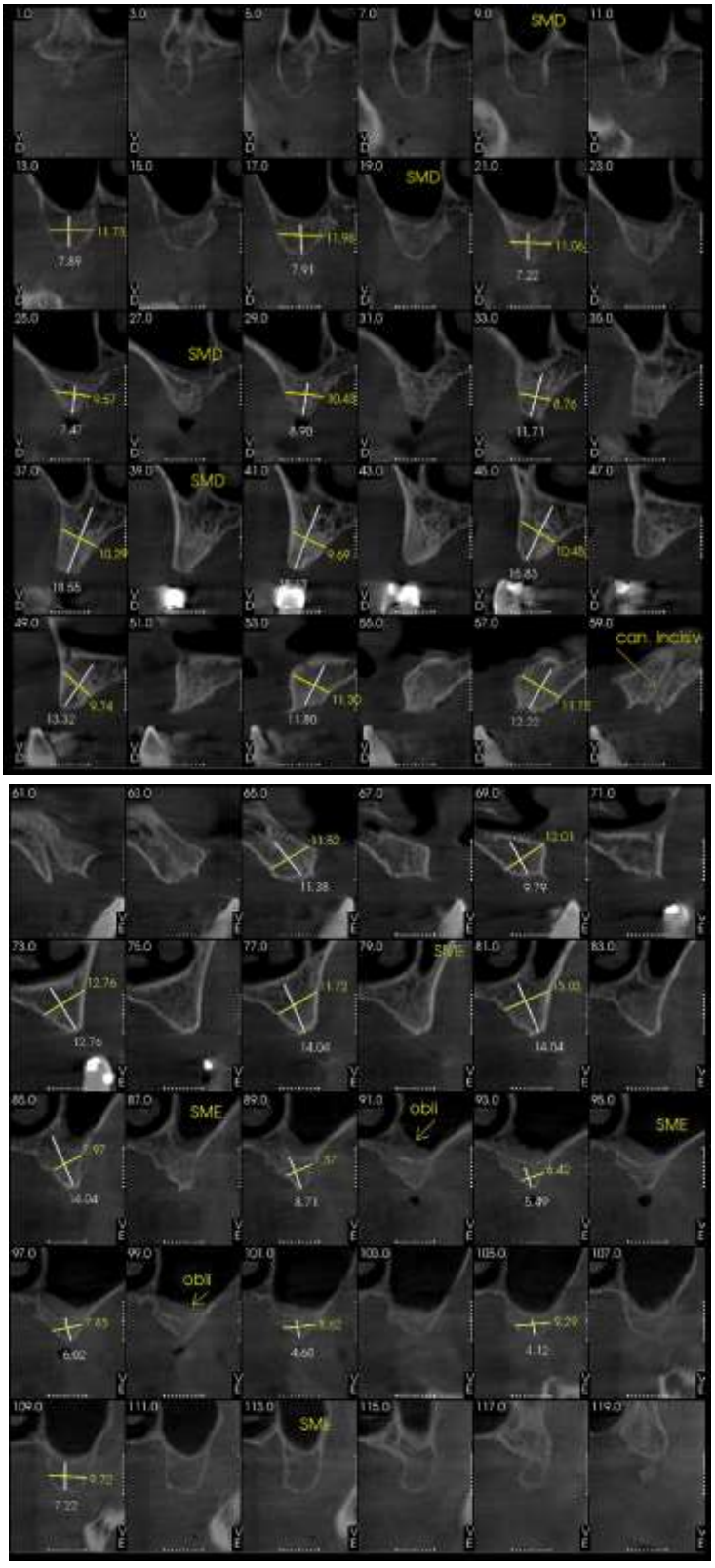

Para adequada instalação dos implantes, o rebordo alveolar foi regularizado de acordo com a necessidade e, assim, foi feita a instalação de 5 implantes do tipo *cone morse* (3,8x11,5mm) no arco superior (região dos elementos 11, 13, 15, 21 e 24) que serviram de base para a prótese fixa implantossuportada. A prótese total do paciente foi usada como prótese provisória durante o período de cicatrização e osseointegração dos implantes.

Após 4 meses, foi feita a cirurgia de abertura para instalação dos cicatrizadores. Um mês depois foi feita a instalação dos minipilares angulados (11, 13, 24 – 17º) e retos (15,21) com torque de, no mínimo, 32 N/cm², conforme orientação do fabricante (SIN implant system®) (Figura 3) e moldagem funcional com silicone de adição leve e pesado. Preparada a base de prova, foram realizados o registro de mordida em cera, a marcação das linhas de referência e a escolha da cor dos dentes.

Figura 3. Implantes instalados com mini pilares no arco superior



O modelo e o plano de cera foram novamente enviados ao laboratório para montagem em cera dos dentes escolhidos. Para a prova dos dentes (Figura 4), a base foi parafusada e após os ajustes e aprovação, foi enviada novamente ao técnico para confecção da barra metálica do protocolo superior (Figura 5).

Figura 4. Prova dos dentes com infraestrutura parafusada



Figura 5. Barra metálica confeccionada



Para a prova da barra, é necessário parafusá-la (Figura 6) em todos os componentes, a fim de verificar se existe uma adaptação passiva dela. Em seguida, os dentes foram montados sobre a barra, em laboratório, para a última consulta de checagem (Figura 7). Com a aprovação de todos os detalhes, a prótese foi, finalmente, prensada e em seguida, fixada aos implantes, devolvendo assim, função e estética ao paciente (Figura 8).

Figura 6. Prova da barra metálica



Figura 7. Montagem dos dentes sobre a barra metálica



Figura 8. Protocolo superior instalado



3 DISCUSSÃO

No caso clínico apresentado, a necessidade de regularização do rebordo alveolar para instalação adequada dos implantes reflete a importância de um planejamento cirúrgico cuidadoso. Um rebordo com dimensões e contornos adequados é crucial para a estabilidade dos implantes e para a fixação das próteses implantossuportadas (Jemt et al., 2012). Além disso, a avaliação dos tecidos ósseos, identificando a predominância da composição óssea medular, é fundamental para prever a estabilidade inicial e o tempo de cicatrização necessário.

A distribuição estratégica dos cinco implantes no arco superior entre as regiões do 11 ao 24 visa fornecer uma base sólida para a prótese do tipo protocolo, minimizando as forças nos cantiléveres bilaterais. A literatura sugere que a fixação de cinco a seis implantes pode ser ideal para maximizar a estabilidade da prótese e minimizar o estresse nos componentes (Greco et al., 2009). A instalação dos implantes em diferentes ângulos (minipilares retos e angulados) melhora a distribuição de forças mastigatórias, aumentando a longevidade do protocolo.

A moldagem funcional precisa, realizada com silicone de adição, garantiu um ajuste passivo entre a barra metálica e os implantes, aspecto

crítico para evitar falhas estruturais devido ao estresse cumulativo. A prova dos dentes sobre a barra e os ajustes feitos durante o processo de aprovação permitiram um alinhamento estético e funcional ideal, facilitando o processo de aceitação pelo paciente (Almeida et al., 2015).

A reabilitação com próteses implantossuportadas proporciona uma melhoria significativa na qualidade de vida de pacientes edêntulos, especialmente aqueles que não se adaptam bem a próteses convencionais (Matsumoto et al., 2020). A estabilidade e retenção proporcionadas pela prótese do tipo protocolo restauram a função mastigatória, fonética e a confiança estética. Isso resulta em melhorias substanciais na autoestima, nutrição e saúde geral dos pacientes, que se tornam mais aptos a sorrir e falar em público.

4 CONCLUSÃO

O caso de CMBP reforça o valor das próteses do tipo protocolo como uma opção viável para a reabilitação funcional e estética de pacientes edêntulos. O planejamento cuidadoso, a distribuição estratégica dos implantes e a atenção aos detalhes durante o processo de moldagem e confecção da prótese são fatores críticos para alcançar um resultado satisfatório, ou seja, a combinação de técnicas contemporâneas e abordagens personalizadas contribui para um tratamento de sucesso que melhora a qualidade de vida dos pacientes de forma significativa.

REFERENCIAS

ALMEIDA, Híttalo Carlos Rodrigues de et al. Aspectos clínicos utilizados no planejamento de prótese overdenture e protocolo. **RGO. Revista Gaúcha de Odontologia (Online)**, v. 63, n. 3, p. 271-276, 2015.

CRUZ, Leticia María Lemus et al. Rehabilitación sobre implantes oseointegrados. **Rev Cubana Estomatol**, v. 46, n. 1, p. 75-82, 2009.

FERREIRA, Larissa Augusta; DOS SANTOS SILVA, Rafael; POLUHA, Rodrigo Lorenzi. Comparação entre overdenture e prótese total fixa sobre implante: revisão de literatura. **ARCHIVES OF HEALTH INVESTIGATION**, v. 8, n. 10, 2019.

GRECO, Gustavo Diniz et al. Biomechanical analysis of the stresses generated by different disocclusion patterns in an implant-supported mandibular complete denture. **Journal of Applied Oral Science**, v. 17, p. 515-520, 2009.

JEMT, Torsten; JOHANSSON, Jesper. Implant treatment in the edentulous maxillae: a 15-year follow-up study on 76 consecutive patients provided with fixed prostheses. **Clinical Implant Dentistry and Related Research**, v. 8, n. 2, p. 61-69, 2006.

MATSUMOTO, Wilson et al. Influence of metal bar lever-arm on screws detorque for dental prosthesis implant supported. **Revista de Odontologia da UNESP**, v. 49, p. e20200047, 2020.QUEIROZ, S.I.M.L., et.al., Complex rehabilitation of atrophic mandible with implant-supported prosthesis. Rev. Clin. Periodoncia Implantol. Rehabil. Oral vol.11 no.1 Santiago abr. 2018

MESTRE ASPA, Regina et al. Estudio del grado de satisfacción en pacientes edéntulos totales tratados con implantes. **Avances en Periodoncia e Implantología Oral**, v. 13, n. 2, p. 93-99, 2001. tratados con implantes. Avances en Periodoncia vol.13 no.2 Madrid jul. 2001