TAYSSA MOTTA DE ARAUJO

TRANSPOSIÇÃO DENTÁRIA – RELATO DE UM CASO CLÍNICO

PORTO VELHO/RO
2020

TAYSSA MOTTA DE ARAUJO

TRANSPOSIÇÃO DENTÁRIA– RELATO DE UM CASO CLÍNICO

Artigo apresentado ao curso de Especialização Lato Sensu da Faculdade Sete Lagoas - FACSETE, como requisito parcial para obtenção do título de especialista em Ortodontia.

Área de concentração: Ortodontia.

Orientador: Prof. Icris Dayane Rodrigues Jardim

Co-orientador (a): Juliana Volpato Curi Paccini

PORTO VELHO/RO
2020

Artigo intitulado "*TRANSPOSIÇÃO DENTÁRIA*– RELATO DE UM CASO CLÍNICO" de autoria da aluna TAYSSA MOTTA DE ARAUJO, aprovado pela banca examinadora constituída pelos seguintes professores:

Prof. Dr. Dino Lopes de Almeida
Centro Universitário São Lucas – PVH/RO

Prof. Dr. Fabrício Valarelli
FACSET- SOEP- PVH/RO

Prof. Dr. Icris Dayane Rodrigues Jardim
FACSET- SOEP- PVH/RO

PORTO VELHO/RO
2020

RESUMO

Ocasionalmente dentes normais podem erupcionar em posições impróprias, fato conhecido como transposição dentária. Embora sua etiologia seja obscura, o fator genético é de extrema relevância e existem diversos fatores envolvidos no seu desenvolvimento: mudança na posição dos germes dentários, trauma, interferências mecânicas, e perda precoce do dente decíduo. Transposições são mais frequentes em mulheres e ocorrem na maioria dos casos unilateralmente, sendo o lado esquerdo mais acometido, e a maxila mais acometida que a mandíbula. Os dentes mais envolvidos são o 1º pré-molar e canino superiores. Paciente do sexo feminino, 08 anos, foi encaminhado ao centro de pós-graduação em ortodontia para corrigir as posições dentárias e verificar a ausência do dente 24. Após exames e planejamento, o tratamento foi realizado mantendo-se a posição dos dentes transpostos. Atualmente o paciente possui estabilidade oclusal estática e sem interferências nos movimentos excursivos.

Descritores: anomalias dentárias, erupção ectópica, tratamento ortodôntico.

ABSTRACT

Occasionally, normal teeth can erupt in certain positions, a fact known as tooth transposition. Although its etiology is unclear, the genetic factor is extremely important and several factors affect its development: changes in the position of dental germs, trauma, mechanical interference and early loss of deciduous teeth. Transpositions are more frequent in women and occur in most cases unilaterally, with the left side being more affected, and a maxilla more affected by a mandible. The teeth most involved are the 1st premolar and the upper canine. An 8-year-old female patient was referred to the post-graduate orthodontic center to correct dental positions and verify the absence of tooth 24. After exams and planning, treatment was performed during the tooth transposition session. Currently, the patient has static occlusal stability and does not interfere with tourist movements.

Key Words: dental anomalies, ectopic eruption, orthodontic treatment.

LISTA DE FIGURAS

Figura 1 – Fotografias Extrabucais Iniciais 11

Figura 2 – Fotografias Intrabucais Iniciais 12

Figura 3 – Radiografia Panorâmica Inicial 12

Figura 4 – Telerradiografia Inicial 13

Figura 5 – Fotografias Intrabucais após a instalação da placa expansora 14

Figura 6 – Fotografias Intrabucais após a instalação dos braquetes. 15

Figura 7 – Fotografias Intrabucais com a mola aberta entre os dentes 42 e 44 15

Figura 8 – Fotografia da radiografia periapical e tomografia 16

Figura 9 – Fotografia intrabucais com a mola aberta entre os dentes 24 e 25 16/17

Figura 10 – Fotografia intrabucais com a mola aberta entre os dentes 24 e 25 com rompimento do 23 17

Figura 11 - Fotografia intrabucais com a mola fechada e botão no dente 23 18

Figura 12 - Fotografia intrabucais com elásticos intermaxilares 18

Figura 13 - Fotografias Intrabucais Finais 19

Figura 14 - Radiografia Panorâmica Final 20

Figura 15 - Telerradiografia em norma lateral ao final do tratamento 20

Figura 16 - Fotografias Extrabucais Finais ao tratamento ortodôntico 21

Figura 17 - Fotografias Intratrabucais quatro meses após o término do tratamento 21

Figura 18- Fotografias extrabucais quatro meses após o término do tratemento

Figura 19 - Sobreposições Craniofaciais dos traçados inicial e final 23

LISTA DE TABELAS

Tabelas 1 – Variáveis Cefalométricas 23

SUMÁRIO

1 – INTRODUÇÃO	10
2 – DESCRIÇÃO DO CASO CLÍNICO	11
2.1 – Possibilidades Terapêuticas	13
2.2 – Tratamento	14
2.3 – Resultados	22
3 – DISCUSSÃO	24
4 – CONCLUSÃO	26
BIBLIOGRAFIA	27

1 - INTRODUÇÃO

Transposição dentária constitui uma rara anomalia de desenvolvimento, sendo considerada como um tipo de irrupção ectópica na quais dois dentes permanentes trocam de posição no arco[1]. Geralmente está associada a outras anomalias no mesmo paciente: agenesias, incisivos laterais conóides ou pequenos, rotações ou mau posicionamento dos dentes adjacentes[2].

A etiologia da transposição é controversa, não há uma causa definida[3]. Evidências sugerem que o aparecimento dessa anomalia pode estar relacionado à perda precoce ou retenção de dente decíduo, deslocamento do germe dentário durante a odontogênese, comprimento de arco inadequado, volume dentário excessivo ou trauma de dente decíduo[4]. Devido à alta incidência de caninos decíduos retidos associados à transposição dentária, há autores que relacionam os dentes decíduos como sendo o fator etiológico primário da anomalia[7,9]. Além disso, a teoria da migração intraóssea do canino[7], o trauma do dente decíduo[8], a presença de cistos e formações patológicas6 e a hereditariedade[9] também foram sugeridos como fatores etiológicos para esta anomalia.

A transposição dentária é restrita aos dentes permanentes, apresentando prevalência em torno de 0,1 a 0,4% em ambos os maxilares, com maior predileção pela maxila (70 a 85%), e ocorrendo mais raramente na mandíbula, com prevalência de 0,02 a 0,07%[8-12,14.]

O diagnóstico precoce de uma transposição em desenvolvimento é de grande importância, influenciando sobremaneira no prognóstico. Geralmente, isto pode ser realizado entre seis e oito anos de idade num exame radiográfico convencional, utilizando uma radiografia panorâmica. Quando detectada precocemente, procedimentos interceptivos, incluindo a extração de dentes decíduos e guia de erupção de dentes permanentes, podem ser realizados, interceptando assim a evolução completa da anomalia. Por outro lado, quando o diagnóstico da transposição é tardio, o planejamento ortodôntico centraliza a decisão entre a extração e não extração e sobre a correção da ordem de posicionamento dentário. [24]

Caso Clinico

Paciente E.C.G., 8 anos, procurou a clínica de especialização em ortodontia da SOEP/FACSETE em Porto Velho-RO em busca de um retratamento ortodôntico. A principal queixa da paciente era os dentes tortos gostaria de melhorar o posicionamento dos dentes.

Diagnóstico

Na análise extrabucal pôde-se observar a presença de perfil levemente convexo, simetria facial, selamento labial forçado, sorriso com boa exposição dentária e linha média dentária superior coincide com a linha média inferior em relação ao plano sagital mediano (Fig.1 A-C).



Figura 1A Figura 1B Figura 1C

Figura 1(A-C) – Fotografias extrabucais iniciais

Na análise intrabucal observou uma dentadura mista, diagnosticou-se má oclusão de Classe I bilateral, verificada em molares e caninos, foi observado um apinhamento severo na região de dentes anteroinferior e com trespasse vertical de aproximadamente -1 mm. (Fig. 2 A-E).



Figura 2A



Figura 2B



Figura 2C



Figura 2D



Figura 2E

Figura 2(A-E) – Fotografias intrabucais iniciais

Na radiografia panorâmica observou-se aspecto de normalidade dos dentes e estruturas adjacentes, além de defeitos ósseos nas regiões das perdas dentárias antes observadas pela análise clínica (Fig. 3).

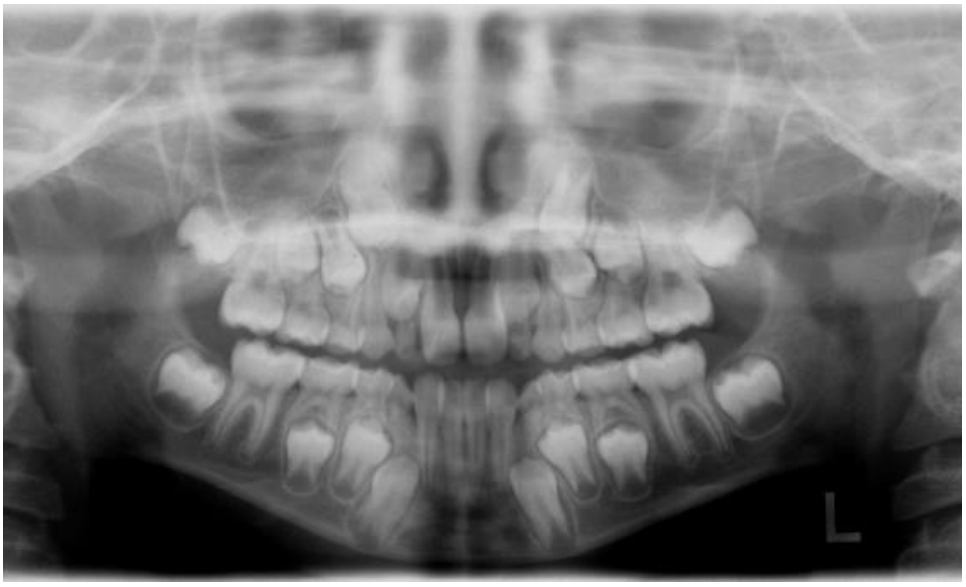

Figura 3 – Radiografia panorâmica inicial

Na telerradiografia inicial, identificou-se um padrão facial mesocefálico, perfil reto suavemente convexo. (Fig. 4).



Figura 4 – teleradiografia inicial.

Opções de Tratamento

Após a realização das análises clínicas e radiográficas foram propostas à paciente as seguintes possibilidades terapêuticas: Primeiramente, foi sugerido o tratamento ortopédico com placa com parafuso expansor (hyrax), visto que a paciente apresentava a queixa principal: falta de espaço para os dentes. Essa opção iria expandir o arco da paciente, consequentemente criando mais espaços para os dentes, serem alinhados no arco da maneira correta.

A segunda opção de tratamento se baseava na extração seriada (ES) visando a correção do apinhamento na dentição mista com extração estratégica programada dos dentes decíduos e permanentes, nessa ordem, para possibilitar o alinhamento dos demais dentes

Após analisar o caso clinico optou-se pelo tratamento de expansão de maxila para corrigir a deficiência transversal da maxila da paciente, consequentemente criando espaços para o rompimento dos dentes permanentes, proporcionando ao caso um resultado positivo ao final do tratamento.

Evolução do tratamento

Inicialmente foram feita a moldagem para a a confecção da placa com parafuso expansor, após o aparelho confecionado foi instalado na paciente e passada as instruções de ativação, que foi de 2/4 de volta uma vez por mês. (Fig. 5A-E).



Figura 5A



Figura 5B

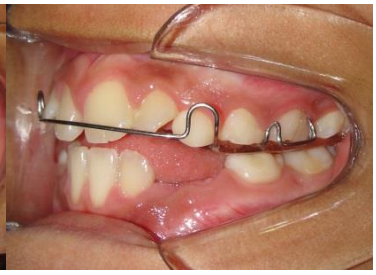

Figura 5C



Figura 5D



Figura 5E

Figura 5(A-E)– Fotografias Intrabucais após a instalação da placa expansora.

Após 12 meses de ativação da placa expansora, foram instalados os acessórios ortodonticos pré-ajustados da prescrição Roth, com slot .022”x.030”. Nas fases de alinhamento e nivelamento foi utilizada a seguinte sequência de fios de níquel-titânio (NiTi) 012”, 014”, 016”, 018”, 019’x025”. (Fig.6A-E).



Figura 6A



Figura 6B

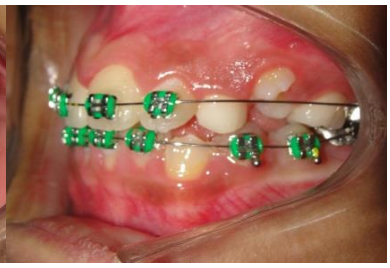

Figura 6C



Figura 6D



Figura 6E

Figura 6(A-E)– Fotografias Intrabucais após a instalação dos braquetes.

Foi dado sequência na mecânica com mola aberta entre o dente 42 e o dente 44 para obtenção de espaço para inclusão do dente 43 no arco. (Fig.7A-E)



Figura 7A



Figura 7B

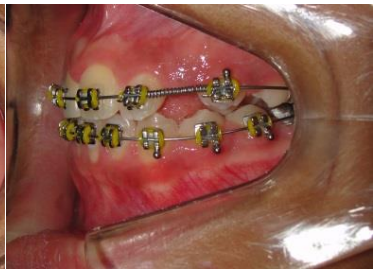

Figura 7C

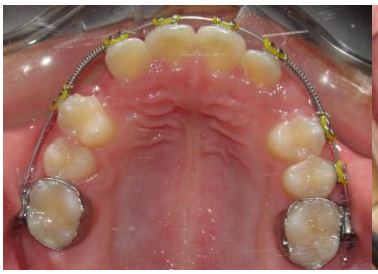

Figura 7D



Figura 7E

Figura 7(A-E)– Fotografias Intrabucais com a mola aberta entre os dentes 42 e 44.

Após a fase de alinhamento e nivelamento foi solicitada uma radiográfia periapical da região do dente 23, para verificar em qual posição ele estava

intraósseo, para posteriormente fazer o tracionamento do mesmo, verificou-se que ele não estava na região de canino e foi solicitada uma tomografia. (Fig 8 A-B))

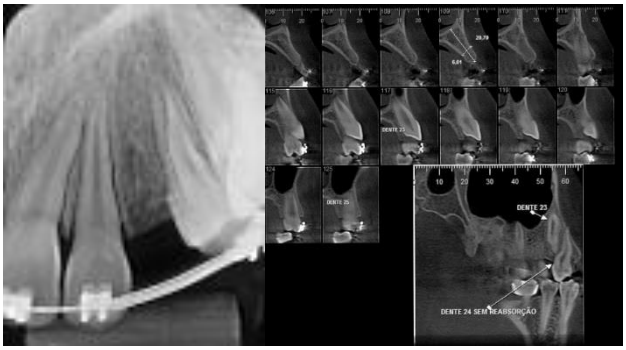

Figura 8A Figura 8B

Figura 8(A-B)– Fotografia da radiografia periapical e tomografia.

Após a analise da tomografia verificou-se que o canino (23) estava na região dos pré-molares (24 e 25), e foi dada a sequência na mecânica colocando uma mola aberta entre os dentes 24 e 25 para obtenção de espaço para poder tracionar o canino (23) deixando na posição transposta mesmo. (Fig 9 A-E)

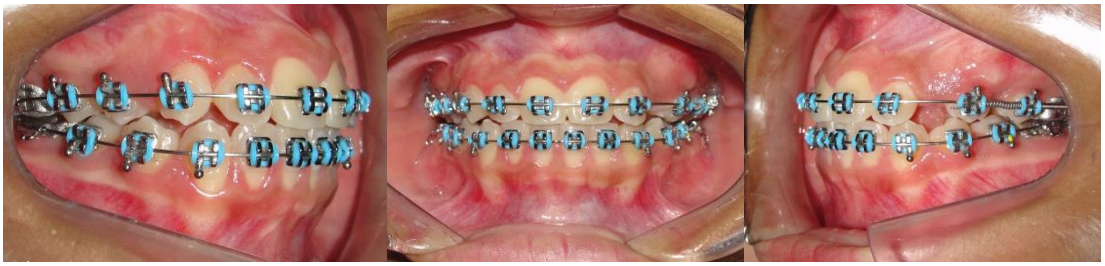

Figura 9A Figura 9B Figura 9C



Figura 9D Figura 9E

Figura 9(A-E)– Fotografia intrabucais com a mola aberta entre os dentes 24 e 25.

Dando sequencia a mecânica de abertura, após cinco meses usando a mola aberta entre os dentes 24 e 25 obteve-se um ganho de espaço e o canino começou a romper sozinho. (Fig 10 A-E)



Figura 10A Figura 10B Figura 10C



Figura 10D Figura 10E

Figura 10(A-E)– Fotografia intrabucais com a mola aberta entre os dentes 24 e 25 com rompimento do 23.

Posteriormente foi colado um botão no dente 23 para ajudar na extrusão do mesmo colocando também uma mola fechada no espaço para evitar efeitos colaterais durante a mecânica de tracionamento. (Fig 11 A-E)



Figura 11A Figura 11B Figura 11C



Figura 11D Figura 11E

Figura 11(A-E)– Fotografia intrabucais com a mola fechada e botão no dente 23.

No decorrer do tratamento foi utilizado elástico na mecânica Classe II direito e elástico de intercuspidação esquerdo. Esses elásticos intermaxilares foram utilizados com o intuito de obter uma intercuspidação entre os dentes do arco superior com o arco inferior. (Fig 12 A-E)



Figura 12A



Figura 12B



Figura 12C



Figura 12D



Figura 12E

Figura 12(A-E)– Fotografia intrabucais com elásticos intermaxilares.

Após a correção da má oclusão, foi realizada a remoção do aparelho e instaladas as contenções, sendo a placa de Hawley no arco superior e 3X3 no arco inferior. Recomendou-se, também, a utilização da placa de contenção superior 24 horas por dia, durante 12 meses, e mais 6 meses de uso noturno após esse período, totalizando 18 meses de uso. A 3x3 inferior foi recomendada o uso por tempo indefinido. (Fig. 13A-E)



Figura 13A



Figura 13B



Figura 13C



Figura 13D



Figura 13E

Figura 13(A-E)– Fotografias Intrabucais Finais

Finalizado o tratamento, pôde-se observar através da panorâmica final que as raízes não sofreram qualquer tipo de reabsorção por conta da transposição, também, verificou-se a presença dos terceiros molares que ainda não foram extraídos, entretanto isso não influenciou na mecânica de tratamento. (Fig. 14)



FIGURA 14 – Radiografia Panorâmica Final

Comparando as telerradiografias lateral inicial e final, observou-se um crescimento significativo da mandíbula e maxila e uma boa inclinação dos incisivos superiores e inferiores. (Fig. 15)

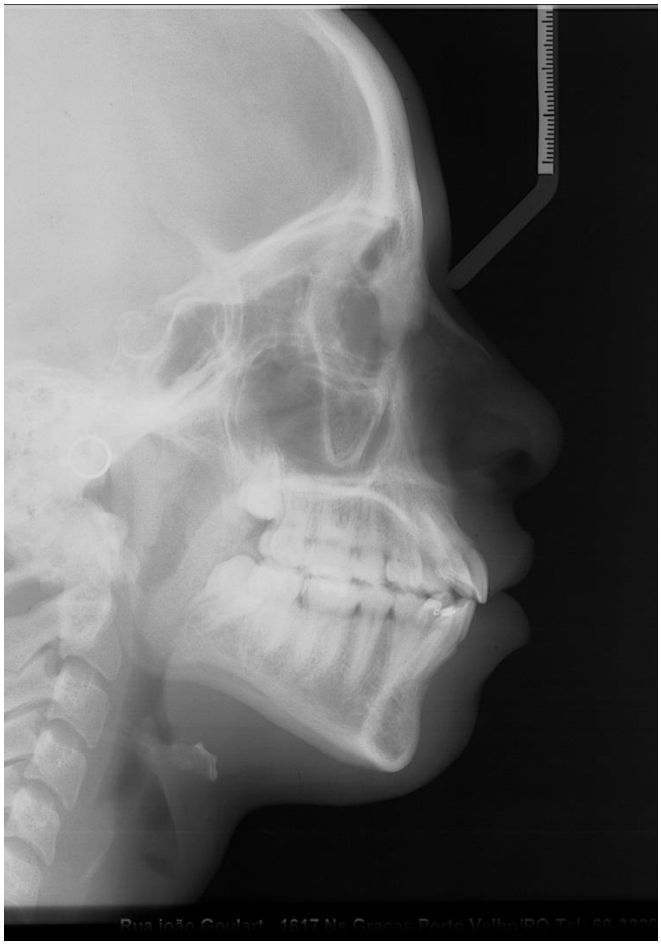

FIGURA 15 – Telerradiografia em norma lateral ao final do tratamento.

Ao final do tratamento, com uso dos recursos ortodônticos, conseguiu-se uma boa correção da má oclusão, o que proporcionou uma melhor estética e harmonia ao sorriso e a face da paciente. (Fig. 16A-C)



Figura 16A Figura 16B Figura 16C

FIGURA 16(A-C) – Fotografias Extrabucais Finais ao tratamento ortodôntico.

Após quatro meses do final do tratamento, na fase de controle, a correção da má oclusão se manteve estável. (Fig. 17A-E)



Figura 17A Figura 17B Figura 17C



Figura 17D Figura 17E

FIGURA 17(A-E) – Fotografias Intratrabucais 4 meses após o término do tratamento.

Ainda, verificou-se que a face se manteve agradável e harmônica após o término do tratamento. (Fig. 18A-C)



Figura 18A Figura 18B Figura 18C

FIGURA 18(A-C) — Fotografias Extrabucais Finais 4 meses após o término do tratamento ortodôntico.

2.3 - RESULTADOS

Para obtenção dos resultados, utilizou-se o programa Dolphin® comparando as telerradiografias inicial e final (Tabela 1). Pode se oberservar

Como o tratamento ortodôntico foi iniciado aos 08 anos, observou-se através das análises cefalométricas inicial e final que a paciente encontrava-se na fase final do crescimento, apresentando efeitos esqueléticos significativos, pois a paciente estava em fase de crescimento, onde foi verificado um grande crescimento da mandíbula e alterações relevantes da maxila. Então, alterações significativas das grandezas cefalométricas influenciadas pelos componentes dentoalveolares foram constatadas.

A relação entre a maxila e mandíbula houve uma melhora principalmente visualizada pela variável Wits, como o resultado de 2,0 mm para 0,7 mm.

No componente vertical, destaca-se AFAI (mm) com um aumento do padrão de crescimento vertical 57,3 para 62,7 (Tabela 1).

Os incisivos superiores sofreram uma grande vestibularização, indo de 16,6º para 20,6º (Tabela 1).

Os incisivos superiores protuiram 3,1mm e intruiram 2,9mm.

E os incisivos inferiores, sofreram também uma vestibularição indo de 6,7°para 10,7°(Tabela 1).

Os molares superiores tiveram algumas alterações nas medidas MS-PTV de 10, 8 para 13,4 houve uma mesialização de 2,6mm, MS-PP de 11,8 para 16,1 houve uma extrusão de 4,3mm, e na medida MS-SN° 59.4° para 61.6° houve uma mesioangulação de 2.2 (Tabela 1).

Os molares inferiores tiveram algumas alterações nas medidas MI-GoMe (º) de 71,9° para 69,6° houve uma mesialização de 2,3°, MI – GoMe (mm) 27,5mm para 31,8 houve uma extrusão de 4,3mm, MI-Sínfise (mm) 17,7mm para 13,7mm houve uma mesioangulação de 4mm.(Tabela1)

A sobressaliência não houve alteração significativa, já a sobremordida houve um aumento de 0,5mm para 1,3 mm (Tabela 1).

Componente Maxilar		
SNA (º)	82.3	82.8
Co-A (mm)	65.8	67.9
Componente Mandibular		
SNB (º)	76.7	76.4
Co-Gn (mm)	88.1	93.5
Relação entre Maxila e Mandíbula		
ANB (º)	5.6	6.4
Wits (mm	-2.0	-0.7
Componente Vertical		
FMA (º)	28.4	30.3
SN.GoGn (º)	32.6	34.3
SN.ocl (º)	22.3	22.1
AFAI (mm)	57.3	62.7
Componente Dentoalveolar Superior		
IS.PP (º)	16.6	20.6
IS - NA (mm)	1.3	4.4
IS - PP (mm)	21.8	24.7
MS - PT Vertical (mm)	10.8.	13.4
MS - PP (mm)	11.8	16.1
MS- SN (º)	59.4	61.6
Componente Dentoalveolar Inferior		
IMPA (L1-MP) (º)	28.2	34,7
II - NB (mm)	6.7	10.7
II- GoMe (mm)	36.7	41.7
MI - Sínfise (mm)	17.7	13.7
MI – GoMe (mm	27.5	31.8
MI. GoMe (º)	71.9	69.6
Relação Dentária		
Sobressaliência (mm)	1.9	1.8
Sobremordida (mm)	0.5	1.3
Perfil Tegumentar		
LI- Linha E (mm)	-4.9	7.0
LS- Linha E (mm)	-3.2	-2.0
ANL = Ângulo Nasolabial (º)	102.6	108.1

Tabela 1– Variáveis Cefalométricas.

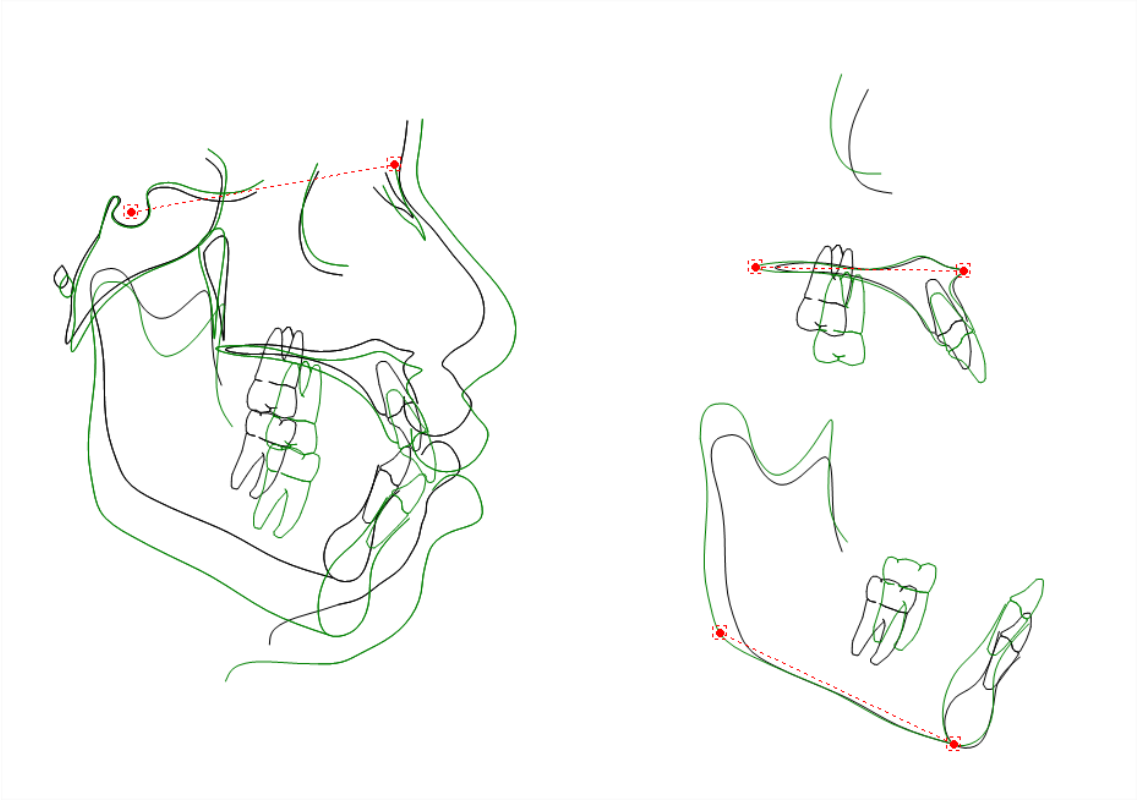

Figura 19 – (A) Sobreposições Craniofaciais dos traçados inicial e final

3 – DISCUSSÃO

De acordo com as pesquisas sobre as transposições, o canino permanente superior é o dente mais frequentemente afetado em casos de transposição dentária. [14, 15, 16,17.] No caso clinico citado à cima o dente que sofreu a transposição foi o canino 23.

São várias as teorias sobre a transposição dentária. Muitos autores acreditam que sua etiologia está relacionada à perda precoce ou retenção de dente decíduo, deslocamento do germe dentário durante a odontogênese, comprimento de arco inadequado, volume dentário excessivo ou trauma de dente decíduo. [18] Porém, estudos recentes procuram não focar na etiologia e sim na melhor forma de tratamento para a transposição. Neste caso não foi relatada nenhuma etiologia como causa da transposição então foi feito o plano de tratamento visando no que seria melhor para o caso da paciente considerando os achados clínicos.

É comum observar que a transposição dentária pode ocorrer em associação com outras anomalias congênitas como, por exemplo, a microdontia, incisivos

laterais conóides, dentes girovertidos, retenção de dentes decíduos, dilaceração e má formação de dentes adjacentes. [19,20.] Neste caso não teve associação com nenhuma anomalia dentária.

Ao se escolher o plano de tratamento é necessário levar em conta alguns detalhes cuidadosamente como: a posição, a inclinação da raiz, e a quantidade de osso no local onde o dente vai ser movimentado. Deve ser considerada também a estética, uma oclusão aceitável ao final do tratamento e a cooperação do paciente. [21,22] É de fundamental importância avaliar os exames radiográficos panorâmico e radiografia periapicais para, avaliar as inclinações das raízes para que possamos ter movimentações corretas sem haver nenhum problema de reabsorção durante a mecânica do tratamento.

Na dentadura permanente completa, o tratamento desse tipo de transposição é desafiador quando se almeja corrigir a posição invertida dos dentes envolvidos. [23] Esse planejamento demanda mecânicas mais complexas e um período mais prolongado de tratamento. Por essa razão, esses casos geralmente são tratados mantendo-se a posição invertida dos dentes envolvidos, movimentando os primeiros pré-molares para mesial e nivelando os caninos entre os dois pré-molares. [23] Nesse caso foi realizado o tratamento mantendo a posição dos dentes transpostos concluindo o tratamento com êxito, sem prejudicar nenhuma estrutura óssea e reabsorções de raízes, como pode ser observado no RX panorâmico final(figura14).

4 - CONCLUSÃO

Diante deste caso clinico apresentado pode-se concluir que é possivel tratar trasposição dentaria, através de um plano de tratamento minuncioso, respeitando as estruturas periodontais, posições radiculares e um bom diagnostico , pode-se obter sucesso, recuperando a estetica e a função dentaria colocando os dentes em posições diferente, sem prejudicar a estetica do sorriso e a função mastigatória.

BIBLIOGRAFIA

1-Bastos, E; Modesto, A. Transposição dentária como tratá-la? Ver Odontopediatria, São Paulo, v. 3, p. 124-131, jul/set. 1994.

2-. Newman, G. V.: Transposition: Orthodontic treatment, J. Am. Dent. Assoc. 94: 554- 557, 1917.

3-. Silva Filho OG, Zinsly SR. Okada CH, Ferrari FMJ. Irrupção ectópica do incisivo lateral inferior: Diagnóstico e tratamento. Ver Dent. Press Ortodon. Ortop. Maxilar 1996; 1(1):75-80

4-Silva RP. Transposição incisivo lateral-canino inferior: relato de caso. Ver Dent. Press Ortodon. Ortoped. Facial 2003; 2(2):83-7.

5-. Laptook, T.; Silling, G. Canine transposition: approaches to treatment. J. Am. Dent. Assoc., Chicago, v. 107, p. 746-748, 1983.

6-Mader, C.; Konzelman, J. L. Transposition of teeth. J. Am. Dent. Assoc, Chicago, v. 98, p. 412-413, 1979

7-Curran, J. B.; Baker, C. G. Bilateral transposition of maxillary canines. J. Oral Surg., Chicago, v. 36, p. 905-906, 1973

8-Dayal, P. K.; Shodhan, K. H.; Dave, C. J. Transposition of canine with traumatic etiology. J. Indian Dent. Assoc. J., New Delhi, v. 55, p. 283-285, 1983

9-. Hitchin, A. D. The impacted maxillary canine. Br. Dent. J., London, v. 100, p. 1-12, 1956.

10-Shapira, Y.; Kuftinec, M. M. Maxillary tooth transpositions: characteristic features and accompanying dental anomalies. Am. J. Orthod. Dentofacial Orthop., St. Louis, v. 119, p. 127-134, 2001

11-Locks A, Sória ML, Costa CC, Ribeiro G, Rocha R. A importância da correção precoce da transposição dental na mandíbula: apresentação de caso clínico. J Bras Ortodon Ortop Facial 2001; 6(34):338-44.

12-Maia FA, Maia NG. Transposição de canino com o incisivo lateral Inferior - uma visão ortodônti ca. Rev Dent Press Ortodon Ortopedi Facial 2000; 5(6):79-88.

13-. Plunkett MDS, Dysart PS, Kardos MDS, Herbinson GP. A study of transposed canines in a sample of orthodonti c pati ents. Br J Orthod 1998; 25(3):203-8

14-Ericson S & Kurol, J - Resorption of maxillary lateral incisors cused by ectopic eruption of the canines. Am.J.Orthod.Dentofac.Orthop., v.94, n.6, p.503 - 513, Dec., 1988.

15-Molin, A.D - Transposition of teeth.Quitness.Int.Chicago, v.8, n.12, p.45-51, Dec., 1977

16-Shapira,Y. & Kuftinec,M.M- Maxillary canine-lateral incisor transposition - orthodontics managment. Am.J.Orthod.Dentofac.Orthop. St.Louis, v.95, n.5, May, 1989

17-Shapira,Y- Transposition of canines. J.Am.Dent.Ass., Chicago, v.100, n.5, p.710-712, May, 1980.

18-PRAXEDES NETO, O. J; CALDAS, S. G. F. R; MEDEIROS, A. M. Transposição dentária: um desafio na clínica ortodôntica – relato de caso,Rev. Clín. Ortod. Dent. Press; 5(4): 75-84, ago.-set. 2006.

19-MAIA F.A.; MAIA, N.G. Unusual orthodontic correction of bilateral maxillary canine-first premolar transposition. Angle Orthod., Appleton, v.75, n.2, p.266-276, Mar. 2005.

20-PECK S; PECK, L; KATAJA, M. Mandibular lateral incisor-canine transposition, concomitant dental anomalies and genetic control. Angle Orthod. 1998; 68(5):455-66.

21-MAIA, F.A.Orthodontic correction of a transposed maxillary canine and lateral incisor.angle Orthod,Appleton,v.70,no.4,p.339-348,2000.
22-ARKER, W.S.Transposed premolars,canines and lateral incisors. am J Orthod Dentofacial Orthop,St. Louis,v.97,p.431-448,1990.

23-Ciarlantini R, Melsen B. Maxillary tooth transposition: correct or accept? Am J Orthod Dentofac Orthop. 2007 Sep; 132(3):385-94.

24-Capelozza,Lepoldino. Almeida, mauricio e Cardoso João. Tratamento da transposição de canino e pré-molar superior unilateral: abordagem por meio de mecânica segmentada