Faculdade de Sete Lagoas

Departamento de Pós-Graduação

Implantodontia

TRABALHO DE CONCLUSÃO DE CURSO

AUMENTO DE COROA CLÍNICA ESTÉTICO: UM RELATO DE CASO

BRUNA MAFUZ GAZZINELLI

Belo Horizonte, MG

2025

BRUNA MAFUZ GAZZINELLI

AUMENTO DE COROA CLÍNICA ESTÉTICO: UM RELATO DE CASO

Trabalho de Conclusão de Curso apresentado à a Faculdade Sete Lagoas, como requisito parcial para obtenção do título de Especialista em Implantodontia

Orientadora: Elisa Ribeiro Sá T. Mourão

Belo Horizonte, MG

2025

RESUMO:

O aumento de coroa clínica estético é um procedimento periodontal indicado para corrigir desarmonias dentogengivais, como sorriso gengival, coroas clínicas curtas e assimetrias gengivais, promovendo um equilíbrio estético do sorriso. Além dos benefícios estéticos, pode ser realizado para expor cáries subgengivais e fraturas coronárias, restabelecendo o espaço biológico necessário para reabilitações protéticas. O sucesso do procedimento depende de um diagnóstico preciso da etiologia do sorriso gengival, avaliação do fenótipo periodontal, largura do tecido queratinizado e da relação entre a junção cemento-esmalte e a crista óssea. Este estudo objetiva relatar um caso clínico de cirurgia periodontal estética, abordando a técnica de aumento de coroa clínica estético associando osteotomia e osteoplastia, destacando resultados previsíveis e a importância do planejamento criterioso.

Palavras-chave: Gengivectomia, osteotomia, osteoplastia, estética, alargamento de coroa

ABSTRACT:

The aesthetic crown lengthening is a periodontal procedure indicated to correct dentogingival disharmonies, such as gummy smile, short clinical crowns, and gingival asymmetries, promoting an aesthetic balance of the smile. In addition to aesthetic benefits, it can be performed to expose subgingival caries and crown fractures, restoring the biological space necessary for prosthetic rehabilitations. The success of the procedure depends on a precise diagnosis of the etiology of the gummy smile, evaluation of the periodontal phenotype, width of the keratinized tissue, and the relationship between the cementoenamel junction and the bone crest. This study aims to report a clinical case of aesthetic periodontal surgery, addressing the technique of aesthetic crown lengthening associated with osteotomy and osteoplasty, highlighting predictable results and the importance of careful planning.

Keywords: *Gingivectomy, Osteotomy, Osteoplasty, Esthetics, Crown lengthening*

SUMÁRIO

1. INTRODUÇÃO 6

2. APRESENTAÇÃO DO CASO 7

3. DISCUSSÃO 22

4. CONCLUSÃO 24

REFERÊNCIAS 25

1. INTRODUÇÃO

A estética do sorriso é um componente crucial na Odontologia moderna, influenciando diretamente a autoconfiança e a qualidade das interações sociais dos pacientes. Um sorriso harmonioso é resultado da relação equilibrada entre dentes, gengivas e lábios, onde qualquer desarmonia pode comprometer a percepção estética. Nesse cenário, o aumento de coroa clínica estético emergiu como uma técnica cirúrgica periodontal eficaz para restaurar o equilíbrio dentogengival, corrigindo a exposição excessiva da gengiva e proporcionar proporções dentárias mais harmônicas (ROSENBLATT; SIMON, 2012).

O sorriso gengival, definido pela exibição exagerada do tecido gengival ao sorrir, é uma queixa comum nos consultórios odontológicos e pode ser causado por diversos fatores, incluindo a erupção passiva alterada, crescimento vertical excessivo da maxila, lábio superior curto ou atividade muscular exacerbada. Além disso, coroas clínicas curtas, sejam elas resultado de desgaste dentário, cáries subgengivais ou fraturas coronárias, também contribuem para essa desarmonia (GARBER; SALAMA, 1996).

A erupção passiva alterada é uma condição anatômica caracterizada pela permanência do tecido gengival sobre a superfície do esmalte, mesmo após o término do processo eruptivo. Essa alteração resulta em coroas clínicas curtas e excesso de exposição gengival ao sorrir, comprometendo significativamente a estética do sorriso. A EPA é classificada de acordo com a relação entre a margem gengival, a junção cemento-esmalte e a crista óssea, sendo fundamental seu correto diagnóstico para indicar a abordagem cirúrgica mais adequada (COSLET; VANARSDELL; WEISS, 1977).

O procedimento de aumento de coroa clínica consiste na remoção de tecido gengival e, quando necessário, no recontorno ósseo, com o objetivo de expor uma maior porção da coroa dentária e restabelecer as distâncias de inserção supracrestais. Um diagnóstico preciso, aliado a um planejamento minucioso, é indispensável para o sucesso do tratamento, considerando aspectos como o fenótipo periodontal (fino ou espesso), a largura da faixa de mucosa queratinizada, a localização da junção cemento-esmalte (JCE) e a posição da crista óssea alveolar (HEMPTON; DOMINICI, 2010).

Nos últimos anos, a busca por resultados estéticos previsíveis e técnicas minimamente invasivas tem impulsionado a evolução dos procedimentos periodontais. Diante desse contexto, este estudo tem como objetivo relatar um caso clínico de aumento de coroa clínica estético, e ressaltando a importância de um diagnóstico acurado e de um planejamento cirúrgico detalhado para alcançar resultados estéticos duradouros e satisfatórios.

2. APRESENTAÇÃO DO CASO

Paciente S.L.P.D.S.R, de 26 anos, gênero feminino, oriunda da cidade de Belo Horizonte- Minas Gerais, sem relatos de problemas sistêmicos, alergias e uso de medicamento controlado, procurou a clínica de pós-graduação em Odontologia FACSETE, com queixa de “sorriso gengival” e dentes curtos (Figura 1a).



Figura 1a: Sorriso Forçado pré tratamento, imagem extrabucal. (AUTORA, 2025).

Ao exame intra-oral foi observado hipermobilidade muscular, ausência de periodontite e gengivite, bom controle de placa e um excesso de tecido gengival de aproximadamente 2-3 mm sobre os incisivos centrais e laterais, caninos superiores e pré-molares superiores (Figura 1b).



Figura 1b: Sorriso pré tratamento, imagem intrabucal. (AUTORA, 2025).

Em nível radiográfico, a mesma não apresentava perdas ósseas interproximais (Figura 2a, 2b, 2c, 2d e 2e).

.

Figura 2a: Radiografia periapical dos incisivos superiores. (AUTORA, 2025)



Figura 2b: Radiografia periapical dos caninos e pré-molares do lado direito. (AUTORA, 2025).



Figura 2c: Radiografia periapical dos caninos e pré-molares do lado esquerdo. (AUTORA, 2025).

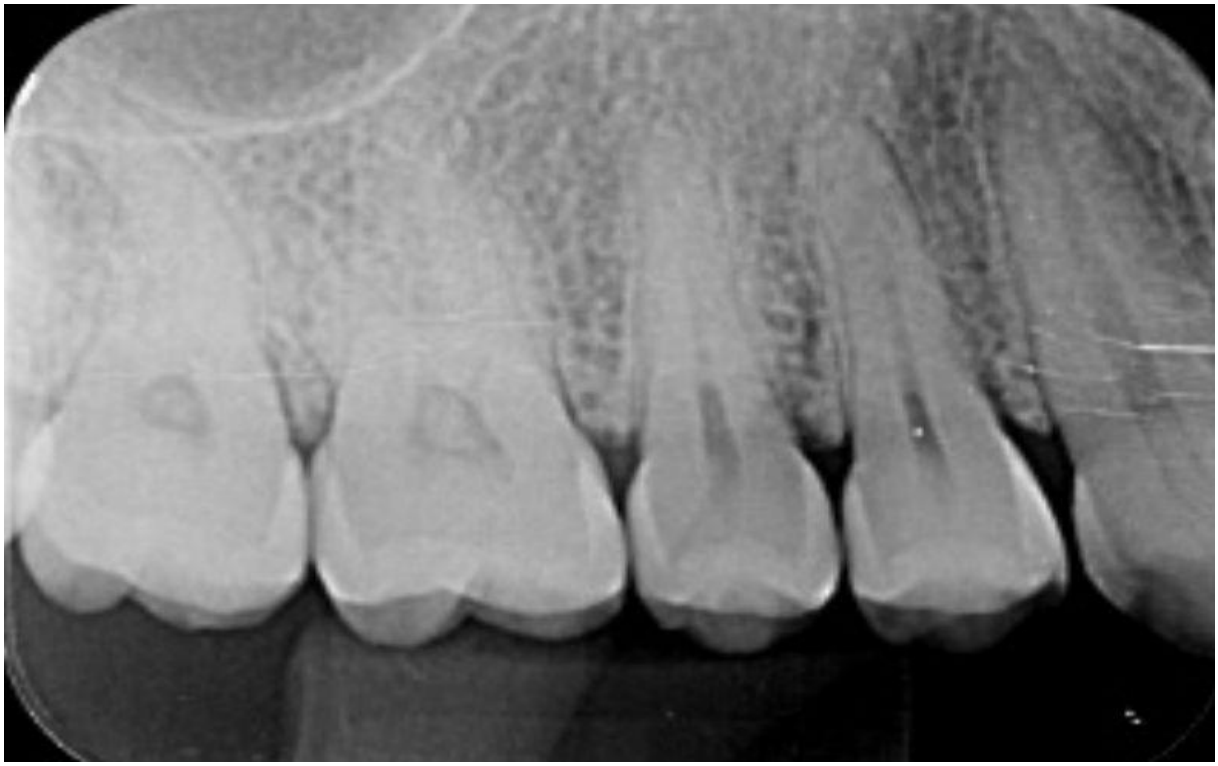

Figura 2d: Radiografia periapical dos pré-molares e molares do lado direito. (AUTORA, 2025).



Figura 2e: Radiografia periapical dos pré-molares e molares do lado esquerdo. (AUTORA, 2025).

Nesse caso clínico, a paciente assinou o Termo de Consentimento Livre e esclarecido. Baseado nos exames clínico e radiográfico e na expectativa da paciente frente ao resultado estético, uma gengivectomia com osteotomia e osteoplastia foi proposta para estabelecer altura apropriada dos dentes anteriores e posteriores com harmonia e simetria dos tecidos gengivais

Como medicação pré-operatória, a paciente recebeu 2 comprimidos de dexametasona (4mg), 1 hora antes do ato cirúrgico e 2 comprimidos de Amoxicilina (500mg), 1 hora antes do ato cirúrgico também. Imediatamente antes da cirurgia, a paciente recebeu bochecho de 15 ml de uma solução de digluconato de clorexidina (0,12% - Periogard®, Colgate-Palmolive Ind. e Com. Ltda.**,** São Paulo - SP, Brasil) para antissepsia intrabucal e solução de digluconato de clorexidina 2% para antissepsia extrabucal.A paciente recebeu anestesia infiltrativa no fundo de sulco do dente 15 ao dente 25 com articaína 4% e epinefrina 1:100.000. Subsequentemente, iniciou-se a sondagem do sulco para verificar o excesso de tecido gengival e realizar a marcação dos pontos de referências para a incisão em bisel interno com a ponta de uma sonda milimetrada respeitando os zênites de cada dente (Figuras 3a e 3b).



Figura 3a: Sondagem do sulco para verificar excesso gengival com sonda milimetrada. (AUTORA, 2025).



Figura 3b: Marcação dos pontos de referência com sonda milimetrada. (AUTORA, 2025).

Com uma lâmina de bisturi 15C foi realizada uma incisão em bisel interno, em uma angulação de 45º em relação ao longo eixo dos dentes (Figura 4).

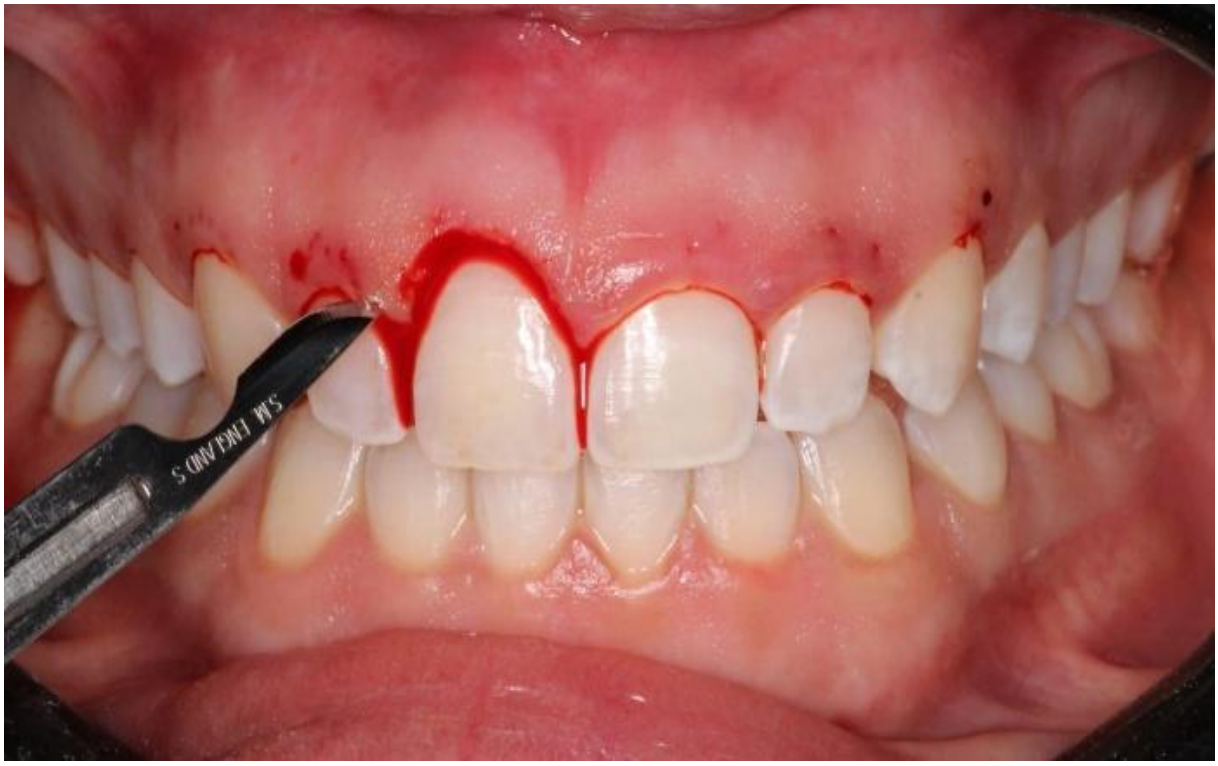

Figura 4: Incisão em bisel interno a 45 graus com lâmina 15C. (AUTORA, 2025).

Em seguida, foi realizada uma incisão intra-sulcular para permitir a remoção do “colarinho” de tecido gengival em cada um dos elementos (Figura 5).



Figura 5: Remoção do colarinho do tecido gengival. (AUTORA, 2025).

Quando necessário, uma tesoura do tipo castroviejo foi utilizada para complementar a remoção de tecido e melhorar o contorno gengival feito pela lâmina de bisturi.

Após alcançada a coroa clínica desejada, rebatemos o retalho total com um descolador de Molt 2-4 (Figura 6) e uma remoção de tecido ósseo (osteoplastia) foi realizada para diminuir o volume da maxila da paciente, com o auxílio de brocas diamantadas para peça reta números 6 e 8.



Figura 6: Rebatimento do retalho total com descolador de Molt 2-4. (AUTORA, 2025)

Após a osteoplastia, foi realizada a osteotomia com a broca de alta rotação Endcut da Komet acompanhando o contorno dental por toda extensão vestibular do dente e o sulco foi irrigado com soro fisiológico para remoção possíveis espículas de tecido ósseo (Figura 7).



Figura 7: Pós-osteoplastia com brocas esféricas de número 6 e 8 e osteotomia com broca Endcut. (AUTORA, 2025).

Como medicação pós-operatória, a paciente recebeu analgésico (Dipirona 1g, durante 3 dias de 6 em 6 horas em casos de dor, sendo auxiliada a tomar um comprimido antes da dor aparecer e continuar tomando se houver recorrência de dor), antibiótico (Amoxicilina 500mg, durante 5 dias de 8 em 8 horas), Anti-inflamatório (Deocil 10mg, durante 3 dias de 8 em 8 horas) e Corticóide (Dexametasona 4mg, 1 comprimido 24 horas após o procedimento).

A figura 8 ilustra o pós-operatório imediato, demonstrando o aumento da coroa clínica dos dentes anteriores e um contorno gengival mais harmonioso.



Figura 8: Pós-operatório imediato. (AUTORA, 2025).

A Figura 9, por sua vez, ilustra um acompanhamento de 30 dias após a gengivoplastia, na qual é possível observar a manutenção do aumento das coroas clínicas dos dentes anteriores, além de simetria, harmonia e saúde gengival.



Figura 9: Após 30 dias de pós-cirúrgico. (AUTORA, 2025).

Após 6 meses de procedimento, observou-se a necessidade de melhorar o contorno do dente 11 e 12, com isso, foi feita uma nova reintervenção com anestesia infiltrativa no fundo do sulco desses dentes com lidocaína 2% e epinefrina 1: 100.000 utilizando bisturi elétrico (Figura 10).



Figura 10: Após 6 meses de procedimento foi feita a remoção do excesso de tecido gengival com bisturi elétrico. (AUTORA, 2025).



Figura 11: Remoção do tecido gengival para acerto do zênite dez dias após a reintervenção.(AUTORA, 2025).

3. DISCUSSÃO

O aumento de coroa clínica estético é um procedimento fundamental na reabilitação periodontal e protética, proporcionando harmonia gengival e melhora na exposição dental. Estudos demonstram que a correta indicação e execução do procedimento impactam diretamente na previsibilidade dos resultados estéticos e funcionais (BRÄGGER et al., 1992).

Um dos principais aspectos discutidos na literatura é a relação entre o fenótipo gengival e a resposta tecidual após a cirurgia. Pacientes com fenótipos finos podem apresentar maior risco de recessão gengival, enquanto fenótipos espessos tendem a manter a estabilidade gengival ao longo do tempo. Portanto, a avaliação criteriosa do fenótipo gengival é essencial para determinar a abordagem cirúrgica mais adequada (KOIS, 1994).

Além disso, a integridade do fenótipo periodontal é crucial para evitar complicações como inflamação gengival crônica e reabsorção óssea. A literatura aponta que a distância média da junção dentogengival varia entre 2 a 3 mm, sendo fundamental respeitar esse espaço ao realizar a osteotomia e a gengivectomia (GARGIULO et al., 1961; VACEK et al., 1994).

Outro ponto relevante é a estabilidade dos resultados a longo prazo. A remodelação no contorno gengival, especialmente em regiões anteriores, onde a exigência estética é maior. Dessa forma, o acompanhamento clínico e o planejamento adequado do caso são indispensáveis para a previsibilidade dos resultados (ROSENBLATT; SIMON, 2012).

A reavaliação clínica pós-operatória é um componente essencial para o sucesso do aumento de coroa clínica estético, permitindo a verificação da estabilidade dos tecidos, da cicatrização e da eficácia da intervenção realizada. Em alguns casos, pequenas irregularidades no contorno gengival, recidiva da margem ou alterações na exposição dentária podem exigir reintervenções cirúrgicas pontuais, a fim de otimizar o resultado estético e funcional.

O diagnóstico preciso é a base fundamental para o sucesso do aumento de coroa clínica estético. A identificação incorreta da etiologia da desarmonia gengival, como confundir uma erupção passiva alterada com um sorriso gengival decorrente de hiperatividade muscular ou crescimento vertical excessivo da maxila, pode resultar em

uma abordagem inadequada e em resultados estéticos insatisfatórios. Dessa forma, é imprescindível a realização de um exame clínico minucioso, complementado por exames radiográficos e fotográficos, a fim de estabelecer diagnósticos diferenciais adequados. A correta delimitação do tipo de alteração presente direciona a escolha do procedimento cirúrgico mais apropriado, seja ele periodontal, ortodôntico ou até mesmo cirúrgico maxilofacial, garantindo previsibilidade e longevidade ao tratamento proposto (RUBINSTEIN; TARNOW, 1999).

Por fim, a interação multidisciplinar entre periodontistas, protesistas e implantodontistas contribui para a otimização do procedimento, garantindo melhores condições gengivais e protéticas. A integração entre diferentes áreas possibilita um planejamento mais refinado e personalizado, favorecendo o sucesso do tratamento (WAGENBERG; FALCIANI, 2004).

Este trabalho apresenta um acompanhamento de 30 dias de caso clínico de um aumento de coroa clínica estético, utilizando uma técnica associada a osteotomia e osteoplastia. Essa técnica apresenta as seguintes principais vantagens em relação à técnica de gengivoplastia: com a remoção do suporte ósseo excedente, evita-se a recidiva do crescimento gengival, garantindo um contorno gengival previsível e estético. Isso é particularmente relevante em áreas estéticas, onde a simetria e a harmonia do sorriso são cruciais (LEE, 2004).

Outro benefício da osteotomia é a possibilidade de proporcionar um ambiente mais favorável para futuras reabilitações protéticas. Com um suporte ósseo adequado, os preparos protéticos podem ser realizados sem comprometer a integridade da junção dentogengival, melhorando a adaptação e longevidade das restaurações (PONTORIERO; CARNEVALE, 2001).

Em geral, os resultados demonstraram que a técnica executada proporcionou sucesso em relação ao aumento das coroas clínicas dos elementos anteriores e posteriores superiores da paciente, melhora na harmonia do sorriso, além de satisfação estética. Esses achados estão em concordância com um relato de caso clínico prévio (8) e com um estudo clínico controlado (9) que também demonstraram sucesso desta técnica em relação à exposição desejada de coroa dental e estabilidade da margem gengival (RODRIGUES et al., 2019); (PONTORIERO; CARNEVALE, 2001).

4. CONCLUSÃO

O aumento de coroa clínica estético, especialmente quando realizado com a associação de osteotomia e osteoplastia, é uma técnica eficaz para alcançar previsibilidade estética e funcional em reabilitações orais. A remoção do suporte ósseo excedente contribui para a estabilidade dos tecidos gengivais a longo prazo, prevenindo recidivas e garantindo um contorno harmônico.

A correta avaliação do fenótipo gengival, o respeito à distância biológica e um planejamento multidisciplinar são fatores determinantes para o sucesso do procedimento. Além disso, a técnica favorece futuras reabilitações protéticas ao proporcionar um ambiente ósseo adequado para a adaptação das restaurações.

Os resultados deste estudo reforçam os benefícios do aumento de coroa clínica com osteotomia em comparação à gengivoplastia isolada, demonstrando sua eficácia na exposição da coroa dental e na estabilidade da margem gengival. Dessa forma, essa abordagem deve ser considerada como uma opção viável e previsível para casos que exigem excelência estética e funcional na odontologia.

REFERÊNCIAS

LOPES, Milene Cristina; GARCIA, Luciana Novais; CARVALHO, Célia Regina Maio; OLIVEIRA, Fabíola Galvão Freitas de. **A importância do aumento de coroa clínica estético na odontologia atual: relato de caso clínico.** Revista Ciências e Saúde, [S. l.], v. 13, n. 2, p. 82–87, jul./dez. 2023.

RODRIGUES, Hellen da Silva; BEZERRA, Camila Lima; LIMA, Ana Clara da Silva; PONTES, Mariana de Oliveira. **Aumento de coroa clínica estético – relato de caso clínico.** Revista Saúde & Ciência, v. 12, n. 2, p. 75–81, jul./dez. 2023.

SOARES, Vanessa de Lima; SANTOS, Ana Carolina dos; OLIVEIRA, Rebeca Gonçalves; NASCIMENTO, Karla Fabiana Pereira. **Aumento de coroa clínica: uma revisão de literatura.** Revista Saúde e Desenvolvimento, v. 17, n. 19, p. 97–106, 2023.

COSTA, Letícia Kelly de Lima; NUNES, Matheus Souza; ARAÚJO, Ana Karla Oliveira; BARROS, André Luis Quirino de**. Aumento de coroa clínica com finalidade estética: uma abordagem teórica**. Revista Ibero-Americana de Humanidades, Ciências e Educação, v. 9, n. 3, p. 1273–1286, 2023.

MAGALHÃES, Mérian Silva. **Aumento de coroa clínica estético: relato de caso clínico**. Trabalho de Conclusão de Curso (Especialização em Periodontia) – Faculdade de Odontologia, Universidade Federal do Rio Grande do Sul, Porto Alegre, 2015.

HEMPTON, T. J.; DOMINICI, J. T. ***Contemporary crown-lengthening therapy: a review. Journal of the American Dental Association***, v. 141, n. 6, p. 647–655, 2010.

GARBER, D. A.; SALAMA, M. A. ***The aesthetic smile: diagnosis and treatment***. Periodontology 2000, v. 11, n. 1, p. 18–28, 1996.

ROSENBLATT, A.; SIMON, Z. ***Crown lengthening procedure: a clinical review.*** Compendium of Continuing Education in Dentistry, v. 33, n. 2, p. e62–e69, 2012.

BRÄGGER, U.; LAUER, H. C.; BISCHOFF, M.; LANG, N. P. ***Clinical evaluation of crown and restorative margin placement in periodontal health***. Journal of Clinical Periodontology, v. 19, n. 9, p. 563–568, 1992.

KOIS, J. C***. Altering gingival levels: the restorative connection. Part I: biologic variables***. Journal of Esthetic Dentistry, v. 6, n. 1, p. 3–7, 1994.

GARGIULO, A. W.; WENTZ, F. M.; ORBAN, B. ***Dimensions and relations of the dentogingival junction in humans***. Journal of Periodontology, v. 32, n. 3, p. 261–267, 1961.

VACEK, J. S. et al. ***The dimensions of the human dentogingival junction***. International Journal of Periodontics & Restorative Dentistry, v. 14, n. 2, p. 154–165, 1994.

WAGENBERG, B. D.; FALCIANI, P. G. ***The team approach to esthetic crown lengthening.*** Compendium of Continuing Education in Dentistry, v. 25, n. 9, p. 739–744, 2004.

LEE, E. A. ***Aesthetic crown lengthening: classification, biologic rationale, and treatment planning considerations***. Practical Procedures & Aesthetic Dentistry, v. 16, n. 10, p. 769–778, 2004.

PONTORIERO, R.; CARNEVALE, G. ***Surgical crown lengthening: a 12-month clinical wound healing study***. Journal of Periodontology, v. 72, n. 7, p. 841–848, 2001.

RODRIGUES, D. M. M. et al. ***Aumento de coroa clínica estético: relato de caso clínico com abordagem periodontal e protética integrada***. Revista de Odontologia da UNESP, v. 48, n. 3, p. 1–6, 2019.

COSLET, J. G.; VANARSDELL, T. C.; WEISS, W. A. ***Diagnosis and classification of delayed passive eruption of the dentogingival junction in the adult***. Alpha Omegan, v. 70, n. 3, p. 24–28, 1977.

RUBINSTEIN, S.; TARNOW, D. P. ***The aesthetic crown lengthening procedure: a rational basis for treatment***. International Journal of Periodontics & Restorative Dentistry, v. 19, n. 5, p. 471–481, 1999.