FACULDADE SETE LAGOAS - FACSETE

Especialização em Harmonização Orofacial

Jéssica Mattos

PREENCHIMENTO LABIAL COM ÁCIDO HIALURÔNICO: Relato de Caso

Santo André

2024

FACSETE
Faculdade Sete Lagoas

JESSICA MATTOS

PREENCHIMENTO LABIAL COM ACIDO HIALURONICO: RELATO DE CASO

Trabalho de conclusão de curso de especialização *Lato sensu* da Faculdade Sete Lagoas, como requisito parcial para obtenção do título de especialista em Harmonização Orofacial

Área de concentração: ESPECIALIZAÇÃO EM HARMONIZAÇÃO OROFACIAL.

Aprovada em ___/___/___ pela banca constituída dos seguintes professores:

Prof. Monica Rodrigues de Souza – UNICID

Prof. Alexandre Morita Cutolo – UMESP

Prof. Hae Lee Kim – USP

Sete Lagoas, 26 de FEVEREIRO de 2024

Jéssica Mattos

PREENCHIMENTO LABIAL COM ÁCIDO HIALURÔNICO: Relato de Caso

Monografia apresentada ao curso de especialização Lato Sensu da Faculdade Sete Lagoas - FACSETE, como requisito parcial para obtenção do título de Especialista em Harmonização Orofacial.

Orientador: Alexandre Morita.

Santo André

2024

PREENCHIMENTO LABIAL COM ÁCIDO HIALURÔNICO:

Relato de Caso

Monografia apresentada ao curso de especialização Lato Sensu da Faculdade Sete Lagoas - FACSETE, como requisito parcial para obtenção do título de Especialista em Harmonização Orofacial.

Aprovada em____/___/____pela banca constituída dos seguintes professores:

_____

Prof. Alexandre Morita– Faculdade de Tecnologia de Sete Lagoas – Orientador

_____

Prof. Mônica Rodrigues – Faculdade de Tecnologia de Sete Lagoas - Coordenadora

FICHA CATALOGRÁFICA

Mattos, Jéssica

Preenchimento Labial com Ácido Hialurônico relato de caso –Santo André, 2023.

24 páginas

Harmonização Orofacial

Orientador: Prof. Dr. Alexandre Morita

Monografia (Harmonização orofacial) – Faculdade Facsete.

1.Prenchimento Labial; 2. Harmonização; 3. Àcido Hialurônico.

Dedico este trabalho à mulher mais incrível que conheço, minha mãe, Eliane. Sua presença constante, amor incondicional e apoio inabalável foram os pilares que sustentaram minha jornada até aqui.

Mãe, sua força e determinação são uma inspiração diária para mim. Você sempre acreditou em mim, encorajou meus sonhos e me ensinou a nunca desistir, mesmo diante dos desafios mais difíceis. Cada conquista que alcanço é um reflexo do seu amor e dedicação.

Este trabalho é dedicado a você não apenas como uma expressão de gratidão, mas também como um testemunho do impacto profundo que sua presença teve em minha vida. Seu apoio incondicional foi o farol que me guiou nos momentos de dúvida e incerteza.

Que esta dedicação seja uma pequena homenagem ao seu amor incondicional e ao seu papel fundamental na minha jornada acadêmica e pessoal. Seu amor é o alicerce sobre o qual construí minha vida e carreira.

Com todo o meu amor e gratidão,

Dedico.

AGRADECIMENTOS

Gostaria de expressar minha sincera gratidão a todos os professores e amigas do curso de especialização em harmonização orofacial pela orientação, apoio parceria ao longo desta jornada.

Aos estimados professores, que compartilharam seu conhecimento e experiência conosco, meu mais profundo agradecimento. Suas aulas inspiradoras e dedicação incansável foram fundamentais para o nosso crescimento profissional e pessoal. Cada lição aprendida contribuiu significativamente para a nossa formação e nos preparou para enfrentar os desafios da prática da harmonização orofacial com confiança e competência.

Agradeço também às minhas queridas amigas de curso, cujo apoio mútuo e companheirismo tornaram esta jornada ainda mais enriquecedora e memorável. Juntas, compartilhamos não apenas conhecimento, mas também risadas, experiências e momentos de superação que fortaleceram nossos laços de amizade e solidariedade.

Por fim, gostaria de expressar minha gratidão a todos os que, de alguma forma, contribuíram para o sucesso deste trabalho. Seu apoio e incentivo foram essenciais para alcançarmos nossos objetivos.

Que este seja apenas o início de uma jornada repleta de realizações e aprendizados. Que possamos continuar a crescer, evoluir e fazer a diferença na área da harmonização orofacial.

ÀQUELE QUE É CAPAZ DE FAZER INFINITAMENTE MAIS DO QUE TUDO O QUE PEDIMOS OU PENSAMOS, DE ACORDO COM O SEU PODER QUE ATUA EM NÓS,

EFÉSIOS 3:20

SUMÁRIO

RESUMO 9
ABSTRACT 10
1.INTRODUÇÃO 11
1.1 PELE E PELE LABIAL 12
1.2 ANATOMIA DOS LÁBIOS 13
1.3 ENVELHECIMENTO DA FACE E DOS LÁBIOS 15
1.4 ÁCIDO HIALURÔNICO 16
2. MÉTODO 18
3. RELATO DE CASO 19
4. ANÁLISE 20
5. MATERIAIS 21
6. CONDUTA TERAPÊUTICA 22
7. RESULTADOS 23
8. DISCUSSÃO 25
9. CONCLUSÃO 27
10. REFERÊNCIAS BIBLIOGRAFICAS 28

RESUMO

PREENCHIMENTO LABIAL COM ÁCIDO HIALURÔNICO: INDIVUALIZAÇÃO DE TÉCNICA (RELATO DE CASO)

No presente trabalho de monografia, foi realizada uma apresentação detalhada da técnica de eversão labial, juntamente com outras técnicas associadas, visando destacar a importância do cirurgião-dentista em dominar as habilidades necessárias para o preenchimento labial, a fim de proporcionar resultados satisfatórios aos pacientes. Os lábios estão localizados na região inferior do rosto e desempenham um papel crucial na harmonização facial como um todo. Com o envelhecimento da região perioral, observa-se que os lábios se tornam mais finos e desenvolvem linhas finas ao seu redor. Dessa forma, eles representam uma área significativa para a aparência facial e sorriso.

O preenchimento labial com ácido hialurônico é considerado um método seguro quando executado por um profissional capacitado que seja capaz de lidar com qualquer complicação eventual que possa surgir durante o procedimento. Além disso, é importante que o profissional saiba indicar e individualizar a técnica utilizada em cada caso específico. Devido ao processo natural de envelhecimento da face, os lábios tendem a diminuir em tamanho. Portanto, aumentar harmoniosamente a projeção dos lábios ou realizar sua eversão

adequada não apenas trará uma aparência mais jovem e sensual, mas também ajudará na hidratação dos lábios.
Este relato de caso descreve a abordagem, os procedimentos e os resultados alcançados em um paciente submetido a preenchimento labial com ácido hialurônico.

Palavras Chave: Preenchimento labial, ténica de eversão labial, ácido hialurônico, envechimento perioral.

ABSTRACT

LIP FILLING WITH HYALURONIC ACID: INDIVUALIZATION OF TECHNIQUE (CASE REPORT)

In this monograph work, a detailed presentation of the lip editing technique was made, along with other associated techniques, highlighting the importance of the dentist mastering the skills allowed for lip filling, in order to provide impressive results to patients. The lips are located in the lower region of the face and play a crucial role in facial harmonization as a whole. As the perioral region ages, notice that the lips become thinner and develop fine lines around them. Therefore, they represent a significant area for facial appearance and smile.

Lip filling with hyaluronic acid is considered a safe method when performed by a trained professional who is capable of dealing with any possible complications that may arise during the procedure. Furthermore, it is important that the professional knows how to indicate and individualize the technique used in each specific case. Due to the natural aging process of the face, lips tend to decrease in size. Therefore, harmoniously increase the projection of the lips or perform its suitable version, not only present a more youthful and sensual appearance, but also help in moisturizing the lips.

This study will detail all the steps of the techniques applied, from the initial documentation to the materials used in the procedure. Furthermore, the result will be analyzed.

Key Words: Lip filler, lip eversion technique, hyaluronic acid, perioral aging.

1. INTRODUÇÃO

Nos últimos anos, tem havido um aumento significativo na demanda por harmonização orofacial. Isso ocorre devido ao aumento da expectativa de vida e ao desejo dos pacientes de retardar ou prevenir os sinais do envelhecimento (FERREIRA, 2016), (BORGHETTI, 2015).

Um dos procedimentos mais comuns nesse contexto é o preenchimento labial, uma vez que os lábios dizem muito sobre a pessoa. O aumento dos lábios traz jovialidade e sensualidade, sendo um atrativo para a harmonização orofacial (FERREIRA, 2016). No entanto, o processo de envelhecimento facial causa mudanças tanto externas quanto internas na região perioral. As mudanças intrínsecas são resultado do desgaste natural do organismo combinado com influências genéticas, enquanto as mudanças extrínsecas estão relacionadas ao envelhecimento causado pelo meio ambiente, como poluição, radiação UV, álcool e tabagismo, entre outros fatores (REYMONDE, 2021); (RODRIGUES, 2022).

No que se refere ao procedimento de preenchimento labial, assim como qualquer outro procedimento de harmonização orofacial, é de suma importância ter um planejamento a longo prazo para lidar com o envelhecimento. Isso implica em buscar constantemente atualizações científicas, técnicas e éticas, a fim de proporcionar ao paciente um tratamento excepcional. (HERMES, 2017).

1.1 PELE E PELE LABIAL

A pele é o órgão de maior extensão e sensibilidade do corpo humano e desempenha um papel importante na defesa contra agressões físicas, químicas e biológicas (BERNARDES, 2018). O processo de envelhecimento é complexo e multifatorial (BERNARDES, 2018) e afeta a qualidade da pele em geral e da região perioral especificamente. A estrutura da pele é a mesma para todos os indivíduos, mas alguns fatores influenciam sua condição, como o tabagismo, que pode levar ao surgimento dos conhecidos "códigos de barra" ao redor dos lábios. Essa região sofre as consequências do envelhecimento devido à soma de todos os fatores mencionados anteriormente e também por ser uma área com grande atividade muscular, onde ocorrem muitos movimentos durante a fala, expressões faciais e mastigação (REYMONDE, 2021).

O tabagismo é um fator independente para o envelhecimento precoce. A pele de um paciente tabagista é considerada pálida, cinzenta e enrugada. (SUEHARA, 2006).

1.2 ANATOMIA DOS LÁBIOS

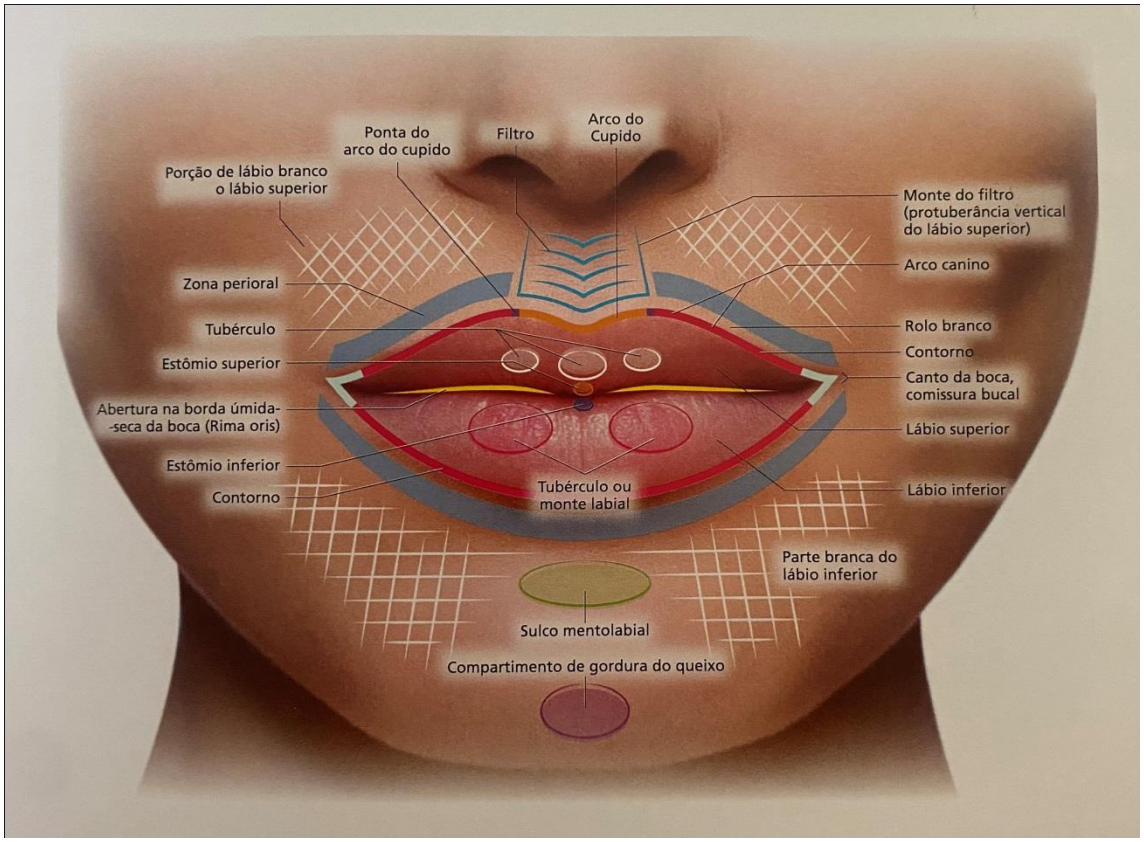

(FONTE: REYMOND, 2021, p. 5)

VERMELHÃO: A área vermelha dos lábios é conhecida como vermelhão. É a parte mais visível e colorida dos lábios.

FILTRUM: é a pequena área vertical entre o nariz e o lábio superior. É uma característica única de cada pessoa.

COMISSURA LABIAL: As comissuras labiais são as extremidades dos lábios, onde os lábios superior e inferior se encontram.

TUBÉRCULO LABIAL: O tubérculo labial é a área mais proeminente do lábio inferior, localizada no centro.

ARCO DO CÚPIDO: O arco do cupido é a curva em forma de V no lábio superior, logo abaixo do nariz.

1.3 ENVELHECIMENTO DA FACE E DOS LÁBIOS

Com o envelhecimento da face, há perda de colágeno, atrofia dos coxins de gordura, flacidez muscular, remodelação óssea e alterações nos ligamentos de retenção. Como resultado, os lábios sofrem mudanças significativas, sendo perceptível a diminuição da cor vermelha dos mesmos. O ácido hialurônico surge como um forte aliado na reposição dessas estruturas perdidas, restaurando o volume labial e suavizando as rugas (FERREIRA, 2016).

1.4 ÁCIDO HIALURÔNICO

O ácido hialurônico tem se mostrado um grande aliado no combate aos sinais do envelhecimento e é considerado uma escolha ouro devido aos excelentes resultados obtidos com um procedimento menos invasivo em comparação às intervenções cirúrgicas ou uso de materiais permanentes (MAYA, 2018), (BORGHETTI, 2015). Trata-se de um polímero natural encontrado na matriz extracelular presente em tecidos como cartilagem humana, líquido sinovial articular, derme, cérebro, humor vítreo e tecidos conectivos. (BERNARDES, 2018).

Devido as suas características químicas, o Ácido hialurônico tem como característica de ser hidrossolúvel e hidrofílico, ou seja, capaz de absorver água e expandir seu volume. (HERMES, 2017).

Sua molécula é um dissacarídeo glicosaminoglicano composto por unidades de ácido glucurônico D e N-acetil D-glucosamina unidas alternadamente por ligações glicosídicas (BERNARDES, 2018). Além de melhorar significativamente a elasticidade da pele, sua principal função é preencher os espaços ocupados pelas células, conferindo volume e resistência à região aplicada (MAYA, 2018). O ácido hialurônico possui uma forte afinidade com moléculas de água, o que confere a ele um alto poder de hidratação da pele. Além disso, ao preencher os espaços deixados pelas moléculas perdidas no processo de envelhecimento, ele combate os radicais livres e contribui para o rejuvenescimento (FERREIRA, 2016).

A durabilidade do ácido hialurônico está intrinsecamente relacionada ao tipo de material utilizado, considerando-se diversos fatores como o grau de reticulação, a profundidade na qual é inserido e a movimentação da região dos músculos. Todos esses elementos têm influência direta no período de tempo em que o ácido hialurônico permanece ativo e efetivo. (HERMES, 2017).

De acordo com a literatura especializada, observa-se que o material não reticulado apresenta uma duração média de aproximadamente 3 meses. Já para aqueles com um nível moderado de reticulação, estimam-se períodos entre 6 a

9 meses. Por fim, os materiais altamente reticulados possuem uma expectativa de duração mais prolongada, variando entre 9 e 12 meses (HERMES, 2017).

O ácido hialurônico além de promover o volume labial, promove de forma relevante a hidratação da região aplicada. Considerando que, consegue reter aproximadamente 6 litros de água a cada grama de produto aplicado. (RODRIGUES, 2022).

Um fator importante para um bom resultado é um planejamento quanto a quantidade de produto injetado e técnica aplicada. Pois um dos efeitos indesejados é o “bico de pato”. O profissional deve saber a quantidade correta e reticulação para a região aplicada. (GUIDONI, 2018).

2. MÉTODO

No decorrer do processo, foi realizado a anamnese, que consistiu em uma cuidadosa entrevista com a paciente, além da documentação fotográfica. Essas etapas foram executadas com o intuito de obter informações precisas e abrangentes sobre as principais queixas apresentadas pela paciente. Dessa forma, foi possível estabelecer um planejamento adequado e eficaz para tratar suas necessidades específicas.

3. RELATO DE CASO

A paciente, S.A., do sexo feminino, com idade de 68 anos, compareceu à consulta médica com a queixa de possuir um volume labial considerado insuficiente, o que resultava em desconforto estético. Além disso, não foram constatadas alterações clínicas relevantes tanto na avaliação visual quanto nas respostas obtidas durante a entrevista anamnésica. Após minuciosa análise clínica e fotográfica realizada , foi confirmada a necessidade de procedimento para aumentar o volume dos lábios. (conforme ilustrado nas Figuras 1-3).

FOTO: FRENTE, LADO DIREITO E ESQUERDO







4. ANÁLISE

No âmbito desta análise, foi cuidadosamente considerada a imperativa necessidade de realizar o preenchimento tanto do lábio superior como do lábio inferior, afim de forma indireta a da área referente ao popularmente conhecido "código de barras". Para execução desse procedimento estético, tornou-se indispensável a utilização de uma quantidade total correspondente a duas seringas (2 mls) de Ácido hialurônico.

5. MATERIAIS

- Gaze estéril
- Solução degermante de digliconato de clorexidina a 2%
- Solução degermante de digliconato de clorexidina a 2%
- Álcool 70%
- Anestésico tipo Lidocaína (cloridrato de lidocaína e de fenilefrina)
- Carpule estéril
- Agulha 30g
- Cânula 22 g
- Ácido Hialurônico da marca Juvederm Ultra XC (1ml), com agulha 27g.



6. CONDUTA TERAPÊUTICA

Após a obtenção de informações detalhadas sobre o histórico clínico da paciente, a sala foi cuidadosamente preparada para o procedimento.

Em seguida, foi realizada uma rigorosa limpeza do rosto da paciente utilizando um gaze estéril impregnado com clorexidina degermante, visando garantir a máxima assepsia.

Posteriormente, foi administrada anestesia intraoral nos terminais nervosos infraorbitários e mentonianos utilizando metade do conteúdo de um tubete em cada local. Esse processo foi realizado com extrema precisão para minimizar qualquer desconforto ou dor durante o procedimento.

Em seguida, teve início o preenchimento propriamente dito dos lábios usando retroinjeções verticais com agulha 27g no lábio superior, com o objetivo de conseguir a eversão labial desejada. Além disso, foram feitas retroinjeções nas fissuras presentes na região do código de barras e uma massagem em forma de carimbo foi aplicada para acomodar adequadamente o produto utilizado.



7. Error! Reference source not found.

Como resultado do procedimento, observou-se um aumento significativo na vermelhidão dos lábios superiores e inferiores, além de uma suavização das rugas acima dos lábios. A partir desses resultados positivos, pode-se concluir que o preenchimento labial desempenha um papel eficiente no manejo do envelhecimento facial, proporcionando uma sutil sensualidade e rejuvenescimento à paciente.

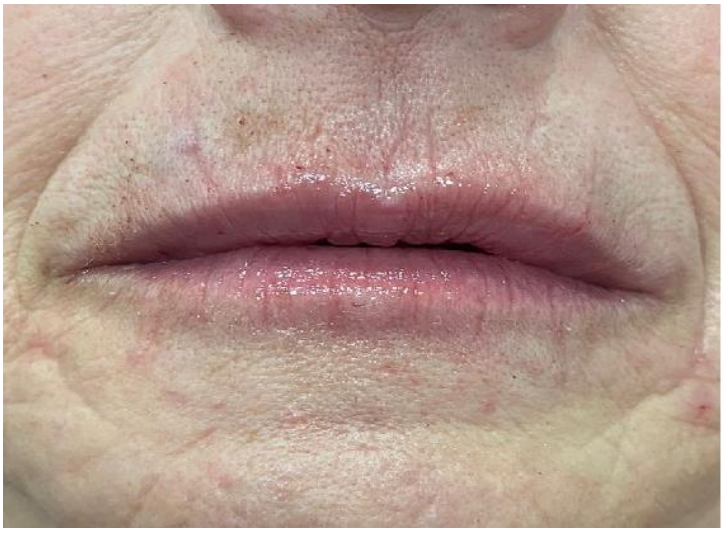







8. DISCUSSÃO

O debate sobre a escolha entre agulha e cânula no preenchimento labial é frequente na comunidade harmonização orofacial, com cada técnica apresentando vantagens e desvantagens distintas. Ambas as abordagens têm sido amplamente estudadas e discutidas na literatura científica, fornecendo perspicácia para profissionais de saúde estética.

A utilização de agulha é frequentemente associada a uma maior precisão na administração do material de preenchimento, permitindo ao profissional um controle detalhado sobre a quantidade e a profundidade da injeção. Isso é particularmente relevante em áreas delicadas como os lábios, onde pequenos ajustes podem ter um impacto significativo na estética final.

Por outro lado, a cânula é amplamente reconhecida por sua capacidade de reduzir o trauma tecidual e o risco de hematomas. Devido à sua ponta romba, a

cânula desliza mais suavemente pelos tecidos, causando menos danos aos vasos sanguíneos e estruturas adjacentes. Isso pode resultar em menor tempo de recuperação e menor incidência de complicações pós-procedimento.

Conforto do Paciente: O conforto do paciente durante o procedimento também é uma consideração importante. Enquanto algumas pessoas relatam menor desconforto com o uso da cânula devido à sua natureza menos invasiva, outras podem preferir a agulha devido à sua capacidade de penetrar mais rapidamente nos tecidos, reduzindo o tempo total do procedimento.

A escolha entre agulha e cânula também pode ser influenciada pela experiência e habilidades do profissional. A técnica com agulha geralmente requer mais habilidade e destreza para garantir uma distribuição uniforme do material de preenchimento, enquanto a cânula pode ser mais fácil de manusear para médicos menos experientes.

Em última análise, a decisão entre agulha e cânula no preenchimento labial deve ser individualizada para cada paciente e baseada em uma avaliação cuidadosa dos objetivos estéticos, anatomia facial, preferências pessoais e habilidades do profissional. Ambas as técnicas oferecem benefícios únicos e podem ser empregadas com sucesso para alcançar resultados estéticos naturais e seguros. A discussão sobre o uso de agulha versus cânula deve ser contínua, permitindo a evolução das práticas clínicas e a otimização dos resultados para os pacientes.

9.**CONCLUSÕES**

A partir das evidências e análises realizadas, podemos afirmar de maneira conclusiva que a utilização do procedimento preenchimento labial desempenha um papel altamente eficiente no processo de gerenciamento dos sinais visíveis do envelhecimento na região facial. Além disso, é importante ressaltar que tal intervenção estética proporciona uma sutil e delicada sensação de sensualidade, ao mesmo tempo em que promove o rejuvenescimento da aparência geral da face.

Ao seguir protocolos adequados e considerar as características individuais do paciente om individualização de técnica é possível alcançar resultados naturais e satisfatórios, promovendo a autoestima e a satisfação do paciente.

10. REFERÊNCIAS BIBLIOGRÁFICAS

1. FERREIRA.N.R, et al. Uso do ácido hialurônico na prevenção do envelhecimento facial. Revista Científica UNILAGO. Edição atual, sumário, 2016.

2. HERMES. P, et al. Harmonização Orofacial: toxina botulínica, preenchedores orofaciais, fototerapia. Edição 2. São josé dos Pinhais: Editora Plena, 2017.

3.REYMOND, R. Lábios: 45 técnicas de injeção para tratamento estético labial. Edição em português. São Paulo: Editora Napoleão, 2021.

4. RODRIGUES, Sthéfani. Utilização do ácido hialurônico injetável para o rejuvenescimento facial: benefícios e propriedades. Research, Society and Development. São Paulo, v. 11, n. 14, outubro, 2022.

5. SUEHARA, L. Yumi. Et al. Avaliação do envelhecimeno facial relacionado ao tabagismo. An. Bras. Dermatol. São Paulo, 2006.

6 .GUIDONI, G. Gabriela, et al. Anatomia do lábio e preenchimento labial com micro cânula para melhoria estética: Relato de Caso. Revista Uningá, n. 56, p. 24-32, Maringá. 2019.

7. BORGHETTI, R. L. Avaliação *in vitro* da citotoxicidade, genotoxicidade e mutagenicidade de materiais estéticos de preenchimento facial. 2015. 149 f. Tese (Doutorado em Estomatologia Clínica) – Faculdade de Odontologia, PUCRS, Porto Alegre, 2015.

8. MAIA, I. E. F., et al. O uso do ácido hialurônico na Harmonização Facial: uma breve revisão. Brazilian Journal of Surgery and Clinical Research. V. 23, n.2, p. 135-139. Rondônia- PR, 2018.

9. BERNARDES, I. N., et al. Prenchimento com ácido hialurônico: revisão de literatura. Revista Saúde em Foco. N. 10,.São Lourenço – MG, 2018.

10. CORRÊA B. C., et al.. Preenchimento labial com ácido hialurônico: relato de caso. Simmetria Orofacial Harmonization in Science. N.1. p. 60-69. 2019.