Faculdade de tecnologia de Sete Lagoas – FACSETE

Centro de Pós Graduaçao em odontologia – CPO/RN

Especialização em prótese dentária

Micaella Pollyana Silva do Nascimento da Costa

Overdenture sobre raízes associada à prótese parcial removível a grampo: opção de tratamento protético conservadora. Relato de caso.

Natal-RN

2016

Micaella Pollyana Silva do Nascimento da Costa

Overdenture sobre raízes associada à prótese parcial removível a grampo: opção de tratamento protético conservadora. Relato de caso.

Monografia apresentada ao curso de especialização *latu sensu da* Faculdade Sete Lagoas – Facsete como requisito parcial para conclusão do curso em prótese dentária. Orientador(a): Erika Oliveira de Almeida

Natal-RN

2016

Costa, Micaella Pollyana Silva do Nascimento da Costa
Título: Overdenture sobre raízes associada à prótese parcial removível a grampo: opção de tratamento protético conservadora. Relato de caso./ Micaella Pollyana Silva do Nascimento da Costa- 2016
26 f.; il
Orientadora: Érika Oliveira de Almeida. Monografia (especialização) – Centro de Pós Graduação em Odontologia CPO/Natal. Faculdade de Tecnologia de Sete Lagoas, 2016.
1. Overdenture 2. Prótese parcial removivel
I. Título
II. Érika Oliveira de Almeida

FACULDADE SETE LAGOAS
CENTRO DE POS GRADUAÇAO EM ODONTOLOGIA

Monografia intitulada **Overdenture sobre raízes associada à prótese parcial removível a grampo: opção de tratamento protético conservadora. Relato de caso.** De autoria do aluno Micaella Pollyana Silva do Nascimento da Costa, aprovada pela banca examinadora constituída pelos seguintes professores:

Erika Oliveira de Almeida - CPO/RN - Orientadora

Amilcar Chagas Freitas Junior - CPO/RN - Coordenador

Camila Maria Bastos Machado de Resende – UFRN/RN

Natal/RN
2016

RESUMO

Próteses do tipo overdentures podem ser dos tipos totais removíveis ou parciais removíveis, retidas por implantes ou raízes, mas suportadas pela mucosa. Quando associadas a uma prótese parcial removível ela proporciona diversas vantagens como desempenho biomecânico mais favorável pela melhor distribuição de forças, estética satisfatória pela eliminação da descontinuidade da base protética, bem como pelo suporte labial gerado, diminuição da reabsorção do processo alveolar e manutenção da propriocepção dada pelo ligamento periodontal. O presente trabalho objetiva descrever por meio de um caso clínico a realização de uma prótese parcial removível associada a uma overdenture com sistema de retenção do tipo o'ring sobre raiz. Considerações finais: A overdenture associada a uma estrutura metálica convencional nos demais dentes restantes, pode auxiliar na retenção e estabilidade da prótese.

Palavras chaves: prótese parcial removível, retenção de dentadura, overdenture.

ABSTRACT

The overdenture prosthetics type can be partial removable or total removable, retained by implants or roots, but supported by the mucosa. When associated with partial removable denture it provides various advantages such as favorable biomechanical performance by better distribution of forces, satisfactory aesthetics by elimination of the discontinuity of the denture base and the lip support, decreased resorption of the alveolar process and maintenance of the proprioception of the periodontal ligament. This paper aims to describe a clinical case of a partial removable denture associated with an overdenture with the O-ring of root retention system. Final Thoughts: This overdenture associated with a conventional metal frame in the other remaining teeth can assist in the retention and stability of prosthesis.
Keywords: Parcial removable prosthesis, denture retention, overdenture.

SUMÁRIO

INTRODUÇÃO 8
RELATO DE CASO 10
DISCUSSÃO 19
CONSIDERAÇÕES FINAIS 22
REFERÊNCIAS 23

INTRODUÇÃO

Próteses do tipo overdentures foram idealizadas em 1856, por Ledger, nessa época as raízes ficavam sepultadas por baixo das próteses com o intuito de manter osso e propriocepção dada pelos receptores do ligamento periodontal dos dentes remanescentes (THAYER, 1980). Já em 1958 foi reintroduzida por MILLER surgindo como alternativa a extração de raízes remanescentes que foram unidas a encaixes extracoronários e deram maior estabilidade a prótese (ETTINGER & QIAN, 2014).

Atualmente, com o avanço da implantodontia, há um direcionamento para a remoção desses dentes e instalação de implantes. Entretanto em casos de impossibilidade cirúrgica ou questões socioeconômicas o tratamento por meio de overdentures sobre raízes ainda é viável quando se deseja aumentar a retenção das próteses (POCZTARUK et al., 2006,MISCH, 2007, VERE, 2009, ZITZMANN et al., 2009).

As Overdentures podem ser próteses do tipo totais removíveis ou parciais removíveis, retida por implantes ou raízes, mas suportadas pela mucosa (ABRAHAM et al., 2010). Quando associadas a uma prótese parcial removível ela proporciona diversas vantagens como desempenho biomecânico mais favorável pela melhor distribuição de forças, estética satisfatória pela eliminação da descontinuidade da base protética (ANDRADE E SILVA et al., 2010), bem como pelo suporte labial gerado, diminuição da reabsorção do processo alveolar e manutenção da propriocepção dada pelo ligamento periodontal (BONACHELA, 2003, VERE, 2009).

A manutenção de raízes para confecção de uma prótese parcial removível de grande extremo livre (PPREL), associada a uma overdenture é uma boa opção de tratamento (FIRTELL, 1979). Essa associação pode compensar a perda da capacidade retentiva do grampo de retenção (KIM, 2004), da prótese parcial removível e dos encaixes que também perdem sua capacidade retentiva (FREITAS ET AL., 2003).

Os diferentes graus de resiliência apresentados pelos dentes e fibromucosa fazem, também, com que a PPREL transmita forças excessivas e indesejadas para os dentes pilares e para o osso abaixo da base da prótese. Essa diferença causa um aumento da reabsorção óssea e consequentemente distanciamento da base da

prótese do osso remanescente, acentuando o movimento de báscula e instabilidade da prótese e conduzindo maiores forças aos dentes pilares (MAURI FILHO et al., 2004). Esse problema pode ser minimizado com a confecção de próteses retidas por encaixes, como a overdenture parcial removível, visto que a manutenção de elementos dentários diminui a reabsorção óssea e fornece maior suporte a base da prótese (BEN-UR et al., 2004).

Baseado no exposto, o presente trabalho objetiva descrever por meio de um caso clínico um paciente portador de prótese parcial removível associada a uma overdenture com sistema de retenção do tipo o’ring sobre raiz.

RELATO DE CASO

Paciente do sexo feminino, x anos de idade, compareceu a clínica odontológica do CPO (Centro de Pós-graduação em Odontologia) com necessidade de tratamento reabilitador e queixa de desordem temporomandibular (Fig. 1, 2 e 3A-B).



Fig. 1: Vista frontal da paciente no início do tratamento.



Fig. 2: Vista intra-oral da paciente no início do tratamento.

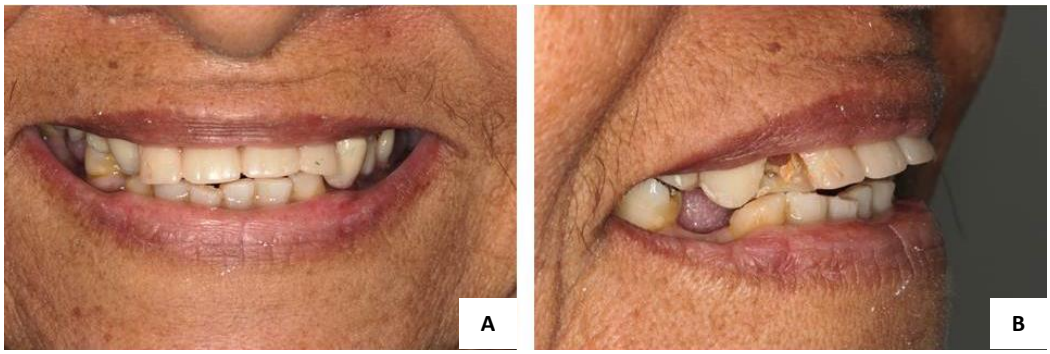

Fig. 3A-B: Vista frontal e lateral do início do tratamento.

Ao realizar anamnese e exame clínico intraoral, foi observada a presença dos elementos 13, 23, 26 e 27 no arco superior (Fig. 2). Os elementos 13 e 23 apresentavam longas raízes bem implantadas e tratadas endodonticamente de forma satisfatória, porém estavam mal posicionados no sentido mésio-distal prejudicando sua manutenção. Sobre esses elementos haviam coroas provisórias esteticamente comprometidas (Fig. 2). Os elementos 26 e 27 apresentavam pequenas restaurações em amálgama e um suporte periodontal satisfatório. No arco inferior, a paciente apresentava uma extremidade livre unilateral com dois espaços edêntulos intercalados contralateralmente e não utilizava nenhuma prótese. A PPR provisória superior, além da fratura, possuía excessivo desgaste dos dentes artificiais e consequentemente alteração da dimensão vertical de oclusão. (Fig. 4A-B)

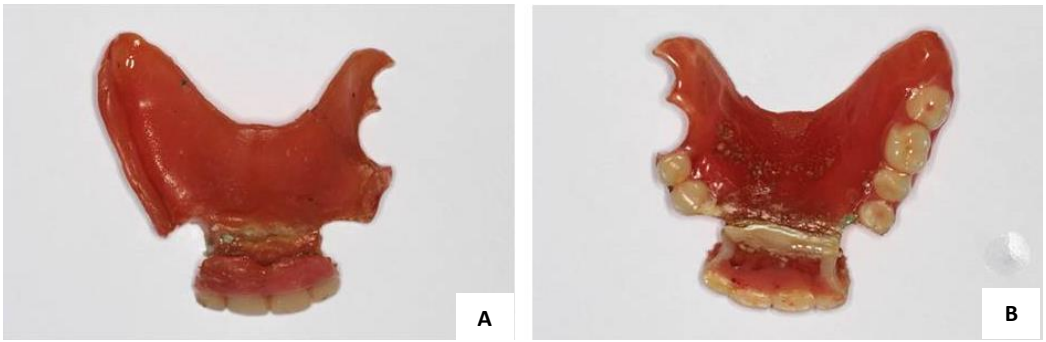

Fig. 4A-B: Prótese usada pela paciente no início do tratamento

Após moldagem inicial com alginato (Hydrogum®, Zhermack, Itália) e montagem em ASA (articulador semi-ajustável) para estudo, foram explicadas as opções de tratamento para a paciente e selecionado o tratamento com overdenture parcial removível a grampo, mucossuportada e dentorretida, com retenção dada por encaixes nos caninos remanescentes, visto que possuíam, um excelente suporte ósseo periodontal e ausência de qualquer lesão ou reabsorção que contra-indicassem sua manutenção. Para a reabilitação inferior foi proposta uma PPR convencional, pois a paciente apresentava limitações financeiras não podendo ser submetida à instalação de implantes neste momento.

Em seguida ao delineamento dos modelos de estudo observou-se que os dentes remanescentes apresentavam plano guia satisfatórios, exceto o elemento 26 que necessitou ser desgastado na mesial e os elementos 27, 33 e 43 necessitavam de aumento de contornos para que apresentassem área retentiva para os grampos. Portanto, para o preparo específico realizou-se o acréscimos de resina composta (Filtek Z350 XT, 3M ESPE, Saint Paul, MN, USA), orientados pelos guias de transferências das áreas confeccionadas em cera no modelos de estudo. O plano guia no elemento 26 foi confeccionado com o auxilio da guia de transferência realizada com resina acrílica (Duralay®,Reliance Dental MFG Co., USA). Os nichos para a localização dos apoios também foram realizados nessa etapa. Com o preparo de boca realizado nova moldagem com alginato (hidrogum) foi realizada e o modelo de trabalho obtido, após ser novamente delineado, enviado ao laboratório para a fundição da estrutura metálica.

Com a estrutura metálica aprovada (Fig. 5A-B), planos de orientação foram confeccionados sobre ela (Fig. 6). Os planos foram ajustados quanto ao suporte labial, dimensão vertical, plano oclusal, altura anterior do sorriso, corredor bucal e marcação das linhas de referência. Realizado todo o ajuste, seguiu-se com a montagem do caso em articulador semi-ajustável (ASA) e a seleção dos dentes quanto a sua forma e cor. Após todas as informações registradas enviou-se ao laboratório para a montagem dos dentes em cera.

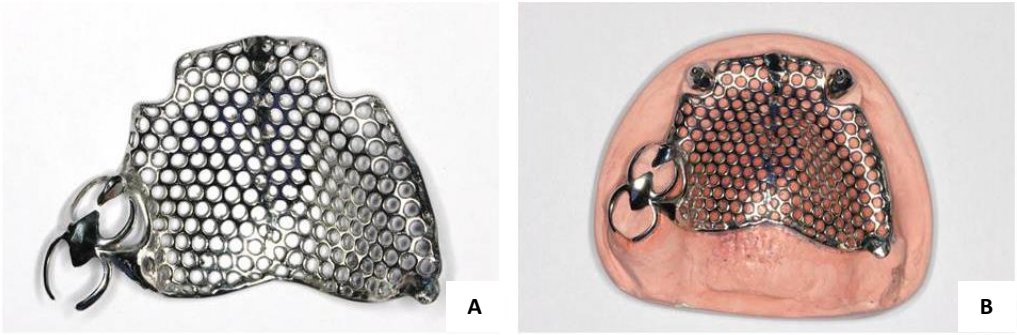

Fig. 5A-B: Estrutura metálica.

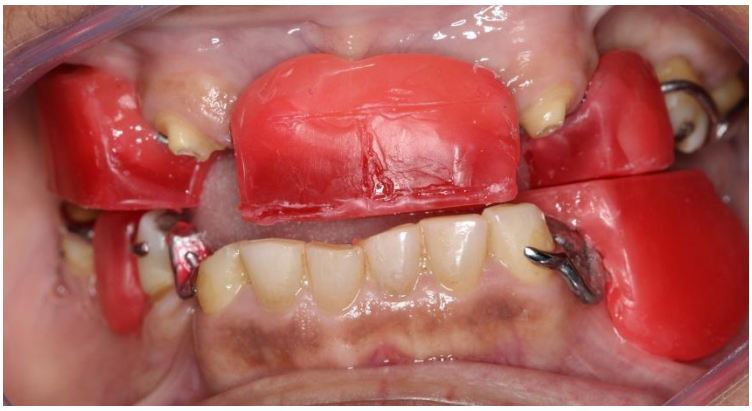

Fig.:6 Ajuste dos planos de orientação.

Na sequencia, depois de realizada a prova dos dentes em cera (Fig. 7A-B) e confirmada às relações maxilomandibulares e estéticas um muralha em silicona de condensação em torno dos dentes foi executada. A intenção da muralha foi orientar a confecção do padrão em resina dos o'rings, sobre os caninos, respeitando o espaço interoclusal e vestíbulo-lingual fornecido pela prótese.

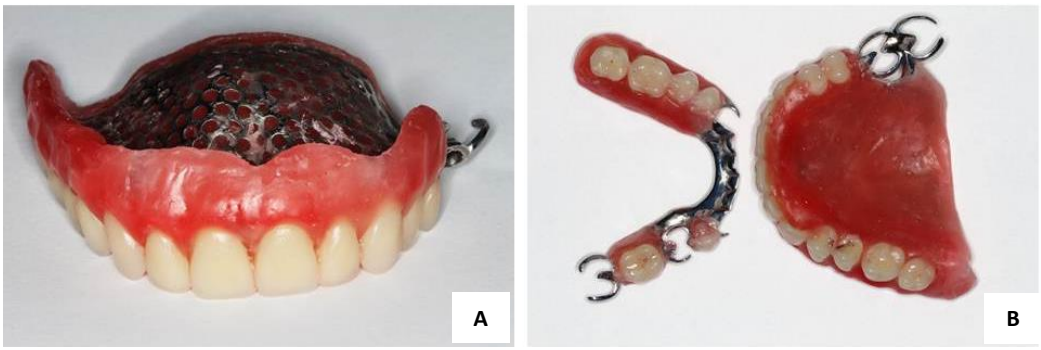

Fig.7A-B: Dentes em cera

A desobturação dos caninos foi feita, nos seus dois terços iniciais, e também o preparo do remanescente coronário. Um padrão de resina acrílica (Duralay®, Reliance Dental MFG Co., USA) foi confeccionado (Fig. 8) para auxiliar a chegada de material de moldagem, pela técnica indireta, em todo o conduto e assim a sua cópia fiel, bem como ser referencia para a fundição dos o'rings. Para a confecção desse padrão usou-se a muralha em silicona como referência do espaço vestibular e interoclusal. Nessa etapa também se realizou a moldagem funcional com moldeira individual, fazendo inicialmente o selado periférico e posterior com godiva (Godiva Exata, DFL, Jacarepaguá, RJ, Brasil). O material de moldagem escolhido foi a silicona de adição em consistência leve (Express XT, 3M ESPE, Saint Paul, MN, USA), inserida no conduto e nos dentes, e a pesada, manipuladas de forma simultânea em passo único. O molde obtido (Fig. 9) foi enviado ao laboratório, juntamente com os o'rings calcináveis (Fig. 10), para fundição. A prova dos o'rings fundidos foi realizada em uma sessão posterior e sua adaptação foi checada clinicamente e radiograficamente, bem como a sua altura, que foi avaliada com as cápsulas adaptadas e os dentes em cera na boca. (Fig. 11A-C).

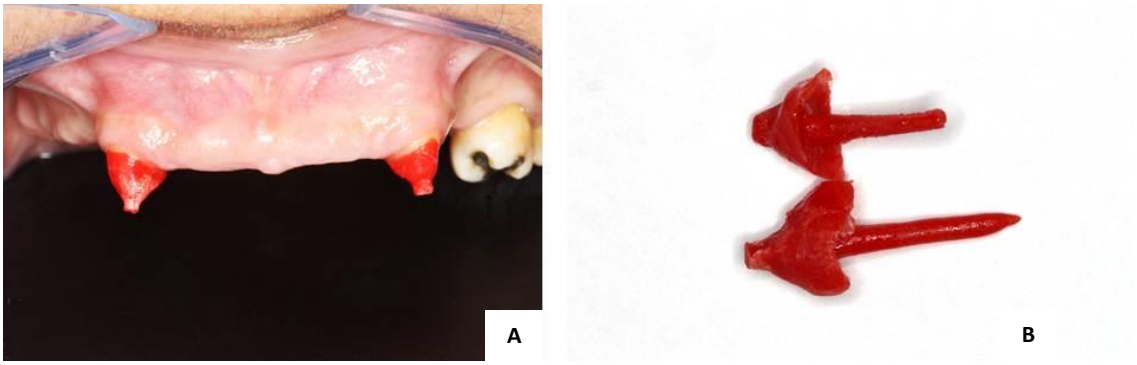

Fig. 8A-B: Confecção do padrão em resina acrílica.



Fig.9 Molde funcional e de trabalho



Fig. 10: O’ring calcinável e cápsula.

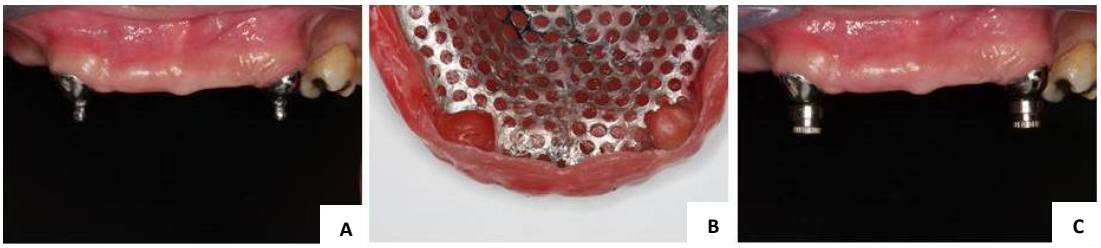

Fig.11A-C: A-prova dos O’rings em boca, B-Espaço na base dos dentes em cera para adaptação dos O’rings e cápsulas, C- Cápsulas adaptadas aos o’rings para confirmação de altura

Aprovada todas as fases anteriores, selecionou-se a cor da gengiva com auxilio da escala STG (Sistema Tomaz Gomes, VIPI, Pirassununga) e foi autorizada

a acrilização das próteses superior e inferior por parte do laboratório. A instalação dessas e dos o'rings foram realizadas em uma única sessão. Posicionou-se os o'rings no conduto radicular e espaços para a adaptação deles foram abertos na base da prótese (Fig. 11A). A prótese foi colocada em posição para que fosse possível a prova da sua adaptação e realizados todos os ajustes, na base protética e os oclusais. Ajustada a prótese os encaixes foram cimentados (Fig. 11B) com cimento resinoso autoadesivo e autocondicionante de presa dual (Relyx u200, 3M ESPE, Saint Paul, MN, USA), o que diminui a possibilidade de desajuste ou quebra da linha de cimentação que ocorre ao utilizar o cimento de fosfato de zinco. Tal cimento precisaria de no mínimo 24 horas para chegar à sua presa final, sendo arriscada a captura do o'ring no dia da cimentação, já que são necessárias diversas inserções e remoções da prótese. Essa captura seguiu a seguinte sequência: adaptação das cápsulas sobre os o'rings, preenchimento dos espaços realizados na prótese com resina acrílica, ao se atingir a fase plástica a prótese foi levada em boca e pediu-se para a paciente ocluir, na fase rígida da resina acrílica a prótese foi removida e os reembasamentos, acabamentos e polimentos em torno das cápsulas foram realizados, evitando dessa forma o acúmulo de biofilme (Fig. 12A-B).



A



B

Fig. 11A-B: A-Espaço executado na base da prótese para captura das cápsulas dos O'rings, B-Cimentação dos O'rings após realizados todos os ajustes oclusais e na base da prótese.

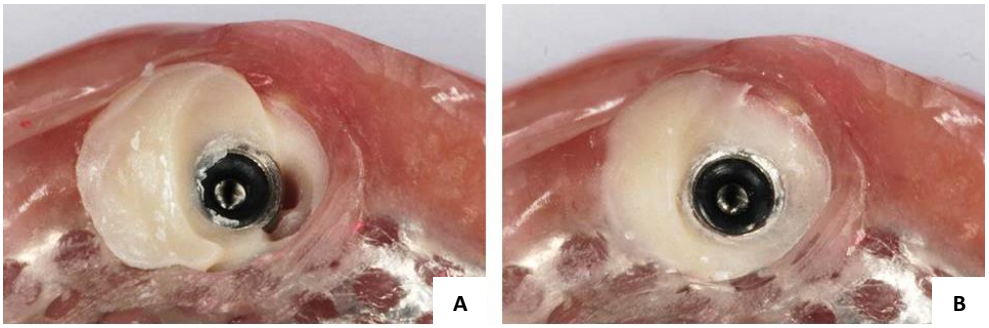

Fig. 12A-B: Captura das cápsulas dos orings. A-antes do reembasamento, acabamento e polimento, B-após reembasamento, acabamento e polimento.

Obtida a captura, a oclusão e adaptação foram novamente checadas e a instalação das próteses superior e inferior foram finalizadas (Fig. 13A-C). Orientações quanto à forma de higienização da prótese e o entorno dos o'rings foram passadas, assim como instruções para inserção e remoção da boca.



Fig. 13A-C: Paciente em vista frontal e lateral após finalização do tratamento.

A paciente retornou no dia seguinte a instalação para controle e pequenos ajustes. Sessões para novos ajustes, proservação e o acompanhamento

clínico e radiográfico foram marcadas com uma semana, duas semanas um mês, seis meses e um ano.

DISCUSSÃO

O tratamento com overdentures dentorretidas, apesar do advento e sucesso da implantodontia, ainda tem suas devidas indicações. Questões que envolvem a decisão do paciente, como o desejo da manutenção dos dentes e rejeição a procedimentos cirúrgicos ou até mesmo limitações financeiras fazem com que esse tipo de prótese ainda seja empregado com sucesso na atualidade[15].

DOSTÁLOVÁ (2009), ao comparar a qualidade de vida dos pacientes usuários de overdentures sobre implantes e sobre dentes, durante 5 anos, encontrou resultados parecidos. Os pacientes relataram semelhante estabilidade, 41,2% no grupo das implantorretidas e 38,2% no grupo das dentorretidas. A porcentagem de pacientes que se mostraram safisfeitos com sua reabilitação foi de 24,2% para os que tinham implantes e 27,3% para os que usavam dentes como retentores. Essa maior satisfação para os que apresentavam overdentures dentorretidas foi associada ao fato do paciente já ter usado prótese antes da nova condição (DOSTÁLOVÁ, 2009). Apesar das duas terapias fornecerem benefícios aos pacientes, acompanhamentos para prevenir o aparecimento de cáries nos dentes e doenças periodontais ao redor dos elementos dentários e implantes são necessários (HUG & MANTOKOUDIS, 2006).

Reabilitações associando overdentures a raízes são uma alternativa conservadora e terapêutica que possibilita a preservação de osso remanescente sento mais vantajosa que uma PPR convencional imediata com remoção de alguns elementos principalmente aqueles retentores diretos. Além disso, a capacidade proprioceptiva dada pelo ligamento periodontal torna este tratamento ainda mais interessante (ETTINGER et al. 2004). Pacientes que apresentem remanescentes dentários periodontalmente adequados, mas apresentem pequena quantidade de estrutura coronária remanescente, posicionamento inadequado no arco (mésio-distal ou vestíbulo-lingual) e relação coroa-raiz desfavorável podem ser associados a confecção de overdentures sobre raízes, desde que encontrem-se com prognóstico endodôntico favorável (BRKOVIC-POPOVIC et al., 2008). Os caninos normalmente

são os elementos mais usados nesse tipo de reabilitação, devido ao tamanho de suas raízes, sua posição privilegiada no arco e a perda mais tardia (BRKOVIC-POPOVIC et al., 2008, ETTINGER & QIAN 2014).

O uso de dentes para reter encaixes diminui a presença de grampos convencionais de PPR, sendo esteticamente mais vantajoso e de tem grande valia na ascensão da estética contemporânea. O uso de retentores pode auxiliar o clínico a contornar a aparência estética desagradável dos grampos metálicos, em próteses parciais removíveis convencionais e overdentures parciais (DONOVAN et al., 2001, BEN-UR et al., 1994). Além disso, o uso de retentores adicionais em uma PPR dentomucossuportada, diminui a movimentação excessiva da prótese em relação ao rebordo residual, fornecendo mais estabilidade e podendo transformar, por exemplo, uma extremidade livre em prótese dento suportada ou aumentar o número de linhas de fulcros melhorando o polígono de sustentação do conjunto (FIRTELI, 1979, MAURI FILHO et al., 2004).

Os encaixes usados são classificados como sendo intracoronários e extracoronários (DONOVAN et al., 2001). Para reabilitação do tipo overdentures parciais sobre raízes, os retentores extracoronários do tipo o`ring são os mais utilizados, uma vez que possuem uma técnica mais simples e fácil de ser executada, fácil reparação, simplicidade de higienização pelo paciente e ótimo custo-benefício (SHASTRY et al., 2016, ALSABEEHA et al., 2009).

A troca das cápsulas desses o`rings necessita ser feita gradualmente a sua perda de retenção, para dessa forma, manterem a retenção efetiva e não transmitirem forças indesejadas aos dentes (CUNE et al., 2005, NAERT et al., 2005). De acordo com alguns fabricantes o tempo de troca das cápsulas desses retentores seria de no máximo seis meses, entretanto a avaliação periódica orienta com mais fidedignidade essa mudança (BONACHELA et al., 2003). Fatores como presença de parafunção, eixo de inserção, angulação e uso noturno da prótese podem causar uma maior fadiga desses encaixes e uma necessidade de troca mais frequente(ABI NADER et al., 2011).

O sucesso da terapia com overdentures sobre raízes depende também de acompanhamento e instruções de higiene e uso, dada pelos dentistas (ETTINGER et al., 2014, ETTINGER et al., 2004). Grande parte das perdas dos pilares das

overdentures são ocasionadas pelo surgimento de cáries e doença periodontal. Isso poderia ser evitado melhorando-se a comunicação dentista-paciente e a demonstração clínica da forma correta de higienização e uso, que deve ser apenas diurno (BUDTZ-LORGENSEN, 1992, BRKOVIC-POPOVIC, 2008), além de indicação desse tipo de prótese apenas para pacientes com destreza manual ou auxiliares para efetuar a higiene de forma correta (BUDTZ-LORGENSEN, 1991).

CONSIDERAÇÕES FINAIS

A utilização de overdentures retidas por encaixes em elementos dentários, associada à prótese parcial removível, é uma opção viável para pacientes que possuam poucos dentes remanescentes e que necessitem de uma retenção adicional. A permanência dos caninos no arco fornece fatores de indicação para a confecção de uma sobredentadura. Essa prótese associada a uma estrutura metálica convencional nos demais dentes restantes pode auxiliar na retenção e estabilidade da overdenture parcial removível.

REFERÊNCIAS

ABI NADER, S.; SOUZA, R.F.; FORTIN, D.; KONINCK, L.; Fromentin O, Albuquerque Junior RF. Effect of simulated masticatory loading on the retention of stud attachments for implant overdentures. **Journal of Oral Rehabilitation.,** v. 38, p. 157-164, 2011.

ABRAHAM, Ponsekar A. et al. Telescopic Overdenture Supported by a Combination of Tooth and an Implant: A Clinical Report. **The Journal Of Indian Prosthodontic Society,** [s.l.], v. 10, n. 4, p.230-233, dez. 2010. Medknow. Disponível em: <http://dx.doi.org/10.1007/s13191-010-0031-z>.

ALSABEEHA, N.H.; PAYNE, A.G.; SWAIN, M.V. Attachment systems for mandibular two-implant overdentures: A review of in vitro investigations on retention and wear features. **The International Journal of Prosthodontics.,** v. 22, p. 429-440, 2009.

ANDRADE E SILVA, M.R.A.F.; BUARQUE E SILVA, L.L.; BUARQUE E SILVA, W.A.; Sobredentaduras sobre raízes: uma alternativa aos implantes osseointegráveis. **Revista Gaúcha de Odontologia**., Rio Grande do Sul v. 15, n. 3, p. 309-313, 2010.

BEN-UR, Z.; GORFI, C.; AVIV, I. Use of roots to establish favorable removable partial denture design: Case reports. **Quintessence Int.,** v. 25, p. 173-176,1994.

BONACHELA, Wellington Cardoso et al. Avaliação comparativa da perda de retenção de quatro sistemas de encaixes do tipo ERA e O-Ring empregados sob overdentures em função do tempo de uso. **Journal Of Applied Oral Science**, [s.l.], v. 11, n. 1, p.49-54, mar. 2003. Disponivel em: <FapUNIFESP (SciELO). http://dx.doi.org/10.1590/s1678-77572003000100009>.

BRKOVIC-POPOVIC, S.; STANISIC-SINOBAD, D.; POSTIC, S.D.; DJUKANOVIC, D.; Radiographic changes in alveolar bone height on overdentures abutments: a longitudinal study. **Gerodontology.,** v. 25, p. 116-123, 2008.

BUDTZ-LORGENSEN, E.; Effect of controlled oral hygiene in overdenture wearers: a 3-year study. **The International Journal of Prosthodontics.,** v. 4, n. 3, p. 226-231, 1991.

BUDTZ-LORGENSEN, E.; Prognosis of overdentute abutments in the aged: effect of denture wearing habits. **Community Dentistry and Oral Epidemiology**., v. 20, p. 302-306,1992.

CUNE, M.; KAMPEN, F.V.; BILT, A.V.D.; Bosman F. Patient Satisfaction and Preference with Magnet, Bar Clip, and Ball-Socket Retained Mandibular Implant Overdentures: A Cross-over Clinical Trial. **The International Journal of Prosthodontics.,** v. 18, n. 2, p. 99-105, 2005.

DONOVAN, T.E.; DERBABIAN, K.; KANEKO, L.; WRIGHT R. Esthetic considerations in removable prosthodontic. **Journal of Esthetic and Restorative Dentistry**., v. 13, p. 241-253, 2001.

DOSTÁLOVÁ, T.; RADINA, P.; SEYDLOVÁ, M.; ZVÁROVÁ, J.; VALENTA, Z. Overdenture – implants versus teeth –quality of life and objective therapy evaluation. Prague Medical Report., v. 110, n. 4, p. 332-342, 2009.

ETTINGER, R et al. Postprocedural Problems in an Overdenture Population: A Longitudinal Study. Journal Of Endodontics, v. 30, n. 5, p.310-314, maio 2004. Ovid Technologies (Wolters Kluwer Health). Disponível em: <http://dx.doi.org/10.1097/00004770-200405000-00003>.

ETTINGER, R, L.; QIAN, Fang. Incidence of attachment loss of canines in an overdenture population. **The Journal Of Prosthetic Dentistry,** v. 112, n. 6, p.1356-1363, dez. 2014. Elsevier BV. Disponível em: <http://dx.doi.org/10.1016/j.prosdent.2014.07.007>.

FIRTELL, David N. et al. Root retention and removable partial denture design. **The Journal Of Prosthetic Dentistry,** [s.l.], v. 42, n. 2, p.131-134, ago. 1979. Elsevier BV. Disponível em: <http://dx.doi.org/10.1016/0022-3913(79)90161-6>.

FREITAS, R.; VAZ, L.G.; PEDREIRA, A.P.R.V. Avaliação compratiava da perda de retenção de attachments do tipo barra-clipes usados em overdenture. **Revista de Odontologia da UNESP.,** São Paulo, v. 32, n. 2, p. 113-118, 2003.

HUG, S.; MANTOKOUDIS, M.S.R. Clinical evaluation of 3 overdenture concepts with tooth roots and Implants: 2-Year results. **Quintessence Int.,** v. 19, n. 3, p. 236-243, 2006.

KIM, Dongsuk et al. Comparison of cast Ti-Ni alloy clasp retention with conventional removable partial denture clasps. **The Journal Of Prosthetic Dentistry,** [s.l.], v. 91, n. 4, p.374-382, abr. 2004. Elsevier BV. Disponivel em: <http://dx.doi.org/10.1016/j.prosdent.2004.02.015>.

MAURI FILHO, A.; ZANETTI, R.V.; LOUNE, R.T.; ZANETTI, A.L. Apoios oclusais Superficiais em PPR de extremidade livre: Estudo comparativo do seu comportamento biomecânico com periodonto normal e com comprometimento periodontal. **Revista Gaúcha de Odontologia**., Rio Grande do Sul, v. 52, n. 5, p. 379-384, 2004

MERICSKE-STERN, Regina et al. Overdentures with roots or implants for elderly patients: A comparison. **The Journal Of Prosthetic Dentistry**., v. 72, n. 5, p.543-550, nov. 1994. Elsevier BV. Disponível em: <http://dx.doi.org/10.1016/0022-3913(94)90129-5>.

MISCH C. E. Prótese sobre implantes. São Paulo: Ed. Santos; 2007. p. 1-17.

NAERT, I. et al. Prosthetic aspects and patient satisfaction with two-implant-retained mandibular overdentures: A 10-year randomized clinical study. **The Journal Of Prosthetic Dentistry,** v. 93, n. 2, p.401-410, fev. 2005. Elsevier BV. Disponivel em: <http://dx.doi.org/10.1016/j.prosdent.2004.09.021>.

POCZTARUK, R.L.; FRASCA, L.C.F.; RIVALDO E.G.; MATTIA P.R.; VIDAL R.A.; FERNANDES E.G.; DUARTE M.B. Satisfaction level and masticatory capacity in edentulous patients with conventional dentures and implant-retained overdentures. **Brazilian Journal of Oral Sciences.,** Piracipaba, v. 5, p. 1232-1238, 2006.

SHASTRY, T.; ANUPAMA, N.M.; SHETTY, S.; NALINAKSHAMMA, M. An in vitro comparative study to evaluate the retention of different attachment systems used in implant-ret ained overdentures. **Journal of Indian Prosthodontic Society.,** v. 16, p. 159-66, 2016.

THAYER, H. H. Overdentures and the periodontium. **Dental Clinics of North America.** v. 24, p. 369-377, 1980.

VERE, Joe et al. Tooth-Supported, Magnet-Retained Overdentures: A Review. **Dental Update,** v. 36, n. 5, p.305-310, 2 jun. 2009. Mark Allen Group. Disponível em: <http://dx.doi.org/10.12968/denu.2009.36.5.305>.

ZITZMANN, N.U.; WEIGER R.; KRASTL G.; When to choose which retention element to use for removable dental prostheses. **The International Journal of Prosthodontics.,** v. 22, p.161-167, 2009.