.
FACULDADE SETE LAGOAS- FACSETE

Lucineide Maria Acioli

MANEJO DE CRIANÇA NO TRATAMENTO DE CÁRIE USANDO O GEL PAPACÁRIE: RELATO DE CASO

RECIFE

2024

Lucineide Maria Acioli

MANEJO DE CRIANÇAS NO TRATAMENTO DE CÁRIE USANDO O GEL PAPACÁRIE: RELATO DE CASO

Artigo científico apresentado ao curso de Especialização *Lato Sensu* da Faculdade Sete Lagoas - FACSETE, como requisito parcial para conclusão do curso de especialização em odontopediatria.

Área de concentração: Odontopediatria

Orientador: Profa. Ms. Valéria Fernandes Maranhão

RECIFE

2024

FACULDADE SETE LAGOAS- FACSETE

Artigo intitulado ***"*Manejo de crianças no tratamento de cárie usando o gel papacárie: relato de caso***"* de autoria da aluna Lucineide Maria Acioli, aprovado pela banca examinadora constituída pelos seguintes professores:



_____

Profª. Ms. Valéria Fernandes Maranhão – CPGO RECIFE



_____

Profª. Drª. Paula Andréa de Melo Valença – CPGO RECIFE



_____

Prof. Ms. José Rodolfo Tavares de Melo – CPGO RECIFE

Recife, 27 de setembro 2024.

MANEJO DE CRIANÇAS NO TRATAMENTO DE CÁRIE USANDO O GEL PAPACÁRIE: RELATO DE CASO

MANAGEMENT OF CHILDREN UNDERGOING TREATMENT FOR DENTAL CARIES WITH GEL PAPACARIE: CASE REPORT

Lucineide Maria Acioli*
Valéria Fernandes Maranhão **

RESUMO

O propósito desse estudo é descrever o caso clínico, utilizando o produto (Papacárie Duo®), trata-se de uma substância em formato de gel que contém uma enzima denominada papaína, extraída do mamão. Este gel é empregado no tratamento de lesões de cáries de maneira minimamente invasiva, atuando de forma seletiva sobre o tecido afetado, enquanto preserva a integridade da dentição saudável. O processo de aplicação do Papacárie Duo® é relativamente simples e pode ser realizado em uma consulta odontológica regular. O gel age por um período que pode variar de acordo com a extensão da cárie. Durante esse tempo, a papaína ativa no gel amolece a dentina cariada, facilitando sua remoção manual por meio de instrumentos odontológicos sem a necessidade de anestesia ou brocas. Este método não só reduz a ansiedade e o desconforto para o paciente, mas também preserva a máxima quantidade de tecido dental saudável, contribuindo para a saúde e longevidade dos dentes. O objetivo do presente trabalho foi relatar um caso clínico sobre a aplicabilidade do gel Papacárie Duo® (Fórmula & Ação, Brasil), em uma criança de 3 anos com lesão cariosa e difícil manejo, e suas vantagens e eficácia, visando a gestão do tempo clínico e diminuindo os efeitos emocionais da criança facilitando o tratamento. Através dessa técnica com o gel Papacárie Duo®, foi viável proporcionar um cuidado odontológico confortável e de alta qualidade, alinhado aos princípios da odontologia de “mínima intervenção para a máxima preservação do tecido dentário”, assim diminuindo o desconforto da criança e oferecendo o atendimento humanizado oferecendo memórias positivas.

Palavras-chaves: Cárie precoce da infância. Papacárie Duo®. Odontopediatria. Pacientes fóbicos.

---

*Cirurgiã-Dentista e aluna do curso de Pós-Graduação em Odontopediatria do CPGO – RECIFE.

**Mestre em Clínica Integrada pela Universidade Federal de Pernambuco UFPE

1 INTRODUÇÃO

A cárie é classificada como uma condição multifatorial, resultante de um desequilíbrio nos processos de desmineralização e remineralização do esmalte dentário, o que pode ocasionar a progressiva deteriorização do dente e a formação de cavidades. Esse ciclo de degradação pode resultar em dor, comprometimento das funções bucais e diminuição da qualidade de vida. Quando se trata de crianças, o tratamento se torna consideravelmente mais complexo devido aos aspectos emocionais, à dor e ao tempo envolvidos (MCGOLDRICK; BURNS; MUIR, 2019).

Para começar o tratamento da cárie, é preciso diminuir a ingestão de carboidratos fermentáveis, levando a uma redução das bactérias cariogênicas. No que diz respeito às crianças, eliminar ou reduzir ingestão de alimentos açucarados pode parecer simples, porém o verdadeiro desafio está aí. O consumo frequente e em grande quantidade de alimentos ricos em açúcar está diretamente relacionado ao desenvolvimento da doença, além disso, essa relação está associada a fatores como as propriedades físicas e químicas dessa categoria de alimentos. Em adição, a composição da saliva, a falta de higiene oral adequada e a ausência de uso de fluoretos são os principais fatores contribuintes para cárie na infância (BUSSADORI; SFALCIN, 2021; CORRÊA et al., 2020).

Com o objetivo de agilizar e facilitar a gestão do tempo clínico, foi criado em 2003 o Papacárie Duo® (Fórmula & Ação, Brasil), para tratar a dentina alterada. Sua composição consiste em papaína em forma de gel, uma enzima cisteína proteolítica com propriedades anti-inflamatórias e antimicrobianas. O gel Papacárie Duo® (Fórmula & Ação, Brasil) é uma inovação significativa no tratamento de cáries, especialmente útil em dentes decíduos. Este produto destaca-se por ser uma alternativa minimamente invasiva, que visa tratar cáries sem a necessidade de procedimentos tradicionais como a bronca odontológica, o que pode ser particularmente vantajoso para crianças, que muitas vezes têm medo de procedimentos dentários convencionais (ARORA et al., 2012; MOTTA, et al., 2014).

O processo de aplicação do Papacárie Duo® (Fórmula & Ação, Brasil) é relativamente simples e pode ser realizado em uma consulta odontológica regular. O

dentista aplica o gel sobre a área afetada, deixando-o agir por um período que pode variar de acordo com a extensão da cárie. Durante esse tempo, a papaína ativa no gel amolece a dentina cariada, facilitando sua remoção manual por meio de instrumentos odontológicos sem a necessidade de anestesia ou brocas. Este método não só reduz a ansiedade e o desconforto para o paciente, mas também, segundo o fabricante, preserva a máxima quantidade de tecido dental saudável, contribuindo para saúde e longevidade dos dentes (HAMANA et al., 2013; PIZI, GUIMARO; MEROTTI, 2011).

O objetivo do presente trabalho foi relatar um caso clínico e a aplicabilidade do gel Papacárie Duo® (Fórmula & Ação, Brasil), em uma criança com lesão cariosa e difícil manejo, suas vantagens e eficácia, visando a gestão do tempo clínico e diminuindo os efeitos emocionais da criança facilitando o tratamento.

2 METODOLOGIA

A metodologia de elaboração desse trabalho foi realizada através de um relato de caso clínico, foi utilizado o Portal Regional da BVS (Biblioteca Virtual em Saúde) e o Pubmed, além da consulta em livros sobre o assunto. Sendo selecionados os artigos em idioma português e inglês, publicados nos anos de 2009 a 2021. Foi realizado um levantamento de dados dos seguintes descritores: gel papacárie, cárie precoce da infância, controle da ansiedade, remoção de dentina infectada e odontopediatria. Foram excluídos os artigos que fugissem da temática estudada.

3 RELATO DO CASO CLÍNICO

Paciente M.A.M.S sexo masculino 3 anos de idade procurou atendimento acompanhado de sua responsável com a queixa principal de sensibilidade durante a alimentação sentido dor no dente 84. Devido ao receio e à sensibilidade aos ruídos, a criança não costumava frequentar consultas odontológicas preventivas, o que a impede de ser um paciente colaborativo. Foi avaliado na clínica de pós-graduação (CPGO) com diagnosticado de lesão de cárie no dente 84 (Figura 1), sem comprometimento pulpar, após exame clinico e radiográfico (Figura 2)



Figura 1. Lesão de cárie dente 84.

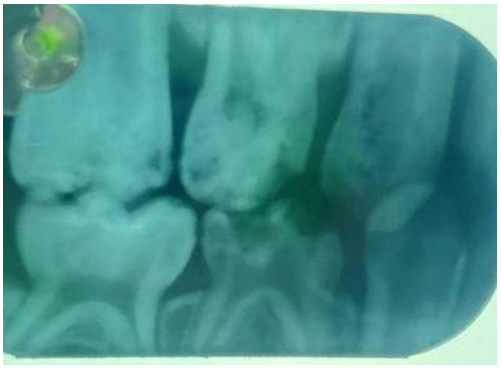

Figura 2. Exame radiográfico inicial do dente 84.

Antes de iniciar o procedimento foi explicado tudo sobre o plano de tratamento para o responsável do menor, assim como a assinatura do Termo de Consentimento Livre e Esclarecido (TCLE), para autorização do tratamento e uso das imagens e dados para publicação em trabalhos científicos.

O preparo da mesa clínica consistiu na seleçao dos seguintes materiais: Papacárie®, cimento ionômero de vidro Riva Light Cure®, pedra pomes, vaselina (Figura 3).



Figura 3. Materiais para procedimento.

O método escolhido no planejamento para o procedimento foi o gel Papacárie Duo® (Fórmula & Ação, Brasil), para evitar o uso de instrumentos rotatórios visando o controle do comportamento e diminuindo o nível de ansiedade do paciente, por se tratar de uma criança com fobia ao tratamento odontológico. Realizamos uma profilaxia com escova dental infantil macia e pedra pomes (Figura 4) e (Figura 5). Visto que o gel Papacárie Duo® (Fórmula & Ação, Brasil) substância papaína é uma endoproteína presente no látex das folhas e frutos de mamão verde ou maduro, Carica papaya. É semelhante à pepsina humana que tem atividade antibacteriana, bacteriostática e anti-inflamatória, acelerando o processo cicatricial (BOOB et al., 2014).



Figura 4. Profilaxia com escova e pedra pomes.



Figura 5. Imagem do gel Papacárie Duo®.

Nesse procedimento foi utilizada a técnica com isolamento relativo com rolete de algodão e sugador de saliva (Figura 6), assim tentando reduzir e garantir com que o ambiente permaneça seco, para aplicação do gel Papacárie Duo® (Fórmula & Ação, Brasil) na cavidade afetada pela cárie utilizando sua própria ponteira (Figura 7), no qual ocorreu formações de bolhas iniciando o processo da quebra de moléculas de colágeno, tempo de ação do gel age 30 segundos após aplicação.



Figura 6. Isolamento relativo.



Figura 7. Aplicação do gel Papacárie Duo®.

O gel apresenta uma coloração azul, o papacárie age na cavidade amolecendo o tecido infectado facilitando a remoção e conservando tecido sadio, sem provocar nenhum estímulo doloroso, após o tempo indicado pelo fabricante de 30 segundos (Figura 8), em seguida realizou a remoção químico-mecânico da cárie utilizando um instrumento odontológico conhecido como cureta de dentina (Figura 9), sem corte. Até que o tecido amolecido não esteja mais presente, é recomendável não cortar a dentina, apenas raspá-la, pois a papaína atua somente no colágeno saudável e o corte pode acabar removendo mais do que o necessário.



Figura 8. O gel na cavidade cariada.



Figura 9. Curetagem das paredes afetadas pela cárie.

Após realizar a lavagem e secagem da cavidade (Figura 10), certificou-se que o gel agiu de maneira adequada que o aspecto da área afetada pela cárie ficar com aparência de limpo, mantendo todas as estruturas dentárias preservadas e sem escurecimento na cor da dentina.



Figura 10. Lavagem e secagem do dente.

Após certificamos que não precisaria reaplicar o gel, finalizamos o passo a passo do protocolo do Papacárie Duo® seguindo com a restauração do dente. O material de escolha foi cimento de ionômero de vidro Riva Light Cure®, (Figura 11). CIV foi

manipulado pó e liquido, fotopolimerizável seguindo as orientações do fabricante, finalizada a restauração (Figura 12).



Figura 11. Material restaurador (Riva Light Cure®).



Figura 12. Dente restaurado com (Riva Light Cure®).

Foi realizada uma reavaliação da sobrevida da restauração com cimento de ionômero de vidro Riva Light Cure®. Após um mês os fatores analisados foram: adesividade, margem, infiltração e alteração de cor. Mas pela dificuldade na higienização relatada pela mãe (Figura 13), tivemos que refazer a restauração, notou-se a ausência do ionômero de vidro, no qual não apresentava cárie ativa, o passo seguinte foi a restauração (Figura 14), novamente realizamos a base com CIV Riva Light Cure® protocolo usado o mesmo citado anteriormente.



Figura 13. Aspecto do dente ausência do CIV após 1 mês.



Figura 14. Restauração com CIV Riva Light Cure® e resina Forma cor A1.

Foi realizada um pequeno desgaste no ionômero de vidro e utilizou a resina da marca (Forma) na cor A1, para isso foi feito o condicionamento com ácido fosfórico 37%, seguindo o fabricante, sistema adesivo convencional mais fotopolimerização e procedimento finalizado na tentativa de aumentar a durabilidade da restauração (ANEGUNDI et al., 2012).

4 DISCUSSÃO

Como os avanços na qualidade dos materiais odontológicos utilizados em restaurações, a utilização da instrumentação manual com gel papacárie duo® tem se mostrado eficaz na remoção da cárie sem prejudicar o dente ou expor a polpa (CARLO et al., 2021).

Essa abordagem simplificada e conservadora não apenas preserva a estrutura dentária, mas também melhora a aceitação do tratamento pelo paciente pois com o uso gel Papacárie® tornou-se eficaz na redução do medo e do estresse gerado durante o atendimento odontológico, apresentando um resultado satisfatório demostrando maior cooperação inclusive com crianças com comportamento desfavorável. O tratamento em crianças é ainda mais desafiador devido aos aspectos emocionais, à dor e ao tempo necessários para realização dos procedimentos (CARLO et al., 2021).

A aplicação da técnica de remoção químico-mecânica da cárie apresenta diversas vantagens, relacionadas tanto a aspectos psicológicos e comportamentais quanto a preservação de tecido dentário de forma minimamente invasiva. Esta abordagem tende a ser menos dolorosa, pois não usar broca e anestesia local, para pacientes com fobias do barulho. A praticidade dessa técnica a torna atrativa para uma série de situações clínicas, com destaque para seu potencial em procedimentos odontopediátricos. Essa modalidade oferece uma alternativa eficiente para adequação do meio bucal (TEITELBAUM et al., 2009; NOGUEIRA et al., 2021).

O Papacárie Duo® e o gel que é extraído da folha e do fruto mamão, age sobre a molécula do colágeno degradado atividade da cárie, desorganizando assim o tecido, sob a ação da cloramina, é clorado. Esta cloração afeta a estrutura do colágeno, rompendo as pontes de hidrogênio remove resíduos, sem irrita os tecidos, ao comparar o método químico-mecânico com gel de papaína às técnicas de ART, observou-se uma redução maior de Streptococcus mutans ao utilizar a enzima papaína (HONÓRIO, et al., 2009)

O tempo usado Papacárie Duo®, 30 segundos o que se mostrou uma opção eficiente para tratar cavidades rasas e profundas onde não teve exposição. Durante o

procedimento, o Papacárie Duo® (Fórmula & Ação, Brasil) demonstrou eficiência ao desempenhar suas funções bacteriostáticas, bactericidas e anti-inflamatórias, destacando-se pela sua utilidade no tratamento de cáries em crianças. Isso se deve ao fato de ser menos assustador e mais tolerável para elas do que os sons e vibrações presentes nos tratamentos convencionais. Essa abordagem oferece a vantagem de minimizar o desconforto do paciente durante o procedimento, tornando a consulta mais agradável e contribuindo para uma melhora no comportamento do paciente (CARLO et al., 2021)

5 CONCLUSÃO

Através dessa técnica com o gel papacárie duo, foi viável proporcionar um cuidado odontológico confortável e de alta qualidade, alinhado aos princípios da odontologia de “mínima intervenção para a máxima preservação do tecido dentário”. Assim diminuindo o desconforto da criança e oferecendo o atendimento humanizado oferecendo memórias positivas.

ABSTRACT

The purpose of this study is to describe a clinical case using the product Papacárie Duo®. This product is a gel containing an enzyme called papain, extracted from papaya. The gel is used in the minimally invasive treatment of carious lesions, selectively targeting affected tissue while preserving the integrity of healthy dentition. The application process of Papacárie Duo® is relatively simple and can be performed during a regular dental visit. The gel acts for a period that can vary depending on the extent of the caries. During this time, the papain in the gel softens the carious dentin, making it easier to remove manually with dental instruments, without the need for anesthesia or drills. This method not only reduces anxiety and discomfort for the patient but also preserves the maximum amount of healthy dental tissue, contributing to the health and longevity of the teeth. The objective of this work was to report a clinical case on the applicability of Papacárie Duo® gel (Fórmula & Ação, Brazil) in a 3-year-old child with a carious lesion and difficult management, its advantages, and efficacy, aiming to manage clinical time and reduce the emotional effects on the child, facilitating treatment. Through this technique with Papacárie Duo® gel, it was possible to provide comfortable and high-quality dental care, aligned with the principles of "minimal intervention for maximum preservation of dental tissue," thus reducing the child's discomfort and offering a humanized approach that creates positive experiences.

Key Words: early childhood caries, papacárie duo®, pediatric dentistry and phobic patients

REFERÊNCIAS

ARORA, R.; GOSWAMI, M.; CHAUDHARS, S.; CHAITRA, T.R.; KISHOR, A.; RALLAN, M. Comparative evaluation of effects of chemo-mechanical and conventional caries removal on dentinal morphology and its bonding characteristics - an SEM study. **Eur Arch Paediatr Dent**. Aug; v.13, n.4, p.179-84,2012. Doi: 10.1007/BF03262867. PMID: 22883356

ANEGUNDI, R.T.; PATIL, S.B.; TEGGINMANI, V.; SHETTY, S.D. A comparative microbiological study to assess caries excavation by conventional rotary method and a chemo-mechanical method. **Contemp Clin Den**, Oct; v.3, n.4, p.388-92, 2012. Doi: 10.4103/0976-237X.107420. PMID: 23633794; PMCID: PMC3636841

BOOB, A.R.; MANJULA, M.; REDDY, E.R.; SRILAXMI, N.; RANI, T. Avaliação da eficiência e eficácia de três métodos minimamente invasivos de remoção de cárie: um estudo in vitro. **Int JClin Pediatr Dent**, v.7, n.1, p.11-18,2014. Doi: 10.5005 / jp-journals-10005-1226

BUSSADORI, S. K; SFALCIN, R. A. **Manual do Papacárie – Menos é Mais.** São Paulo: Editora Vania Santos, 2021

CORRÊA-FARIA, P. et al. Recommended procedures for the management of early childhood caries lesions–a scoping review by the Children Experiencing Dental Anxiety: Collaboration on Research and Education (CEDACORE). **BMC oral health**, v. 20, p. 1-11, 2020.

CARLO, J. N. Mis casos Clínicos de Odontopediatría y Ortodoncia. San Fransisco: Universidad Autónoma de Campeche,2021.

HAMAMA, H.H.; YIU, C.K.; BURROW, M.F.; KING, N.M. Chemical, morphological and microhardness changes of dentine after chemomechanical caries removal**. Aust Dent J.** Sep; v.58, n.3, p.283-92, 2013. Doi: 10.1111/adj.12093. Epub 2013 Aug 6. PMID: 23981208.

HONÓRIO, H.M.; RIOS, D.; BRESCIANI, E.; SAKA, T.; MACHADO, M.A.A.M. Aspectos clínicos da utilização do gel de papaína e cloramina na remoção da cárie dentária. **RFO**, v.14, n.1, p. 61-5, 2009.

MCGOLDRICK, NIALL.; BURNS, JACKY.; MUIR, MORAG. Is there an association between prenatal oral healthcare and early childhood caries prevention?. **Evidence-BasedDentistry**, v. 20, n. 2, p. 64-65, 2019.

MOTTA, LARA, JANSISKI et al. Efficacy of Papacarie® in reduction of residual bacteria in deciduous teeth: a randomized, controlled clinical trial. **Clinics,** v. 69, p. 319-322, 2014.

NOGUEIRA, E.C.P. et al. O uso do Papacárie® como estratégia do controle do estresse na odontopediatria. **Research, Society and Development**, v.10, n. 12, p. e491101220810-e491101220810, 2021.

PIZI, E.C.G, GUIMARO, C.B.A.; MEROTTI, N.L. REMOÇÃO QUÍMICO-MECÂNICA DA CÁRIE ATRAVÉS DE UM GEL DE PAPAÍNA, 14 UMA ENZIMA DA CASCA DO MAMÃO. RELATO DE CASO. **Colloquium Vitae**, p.67-73, 2011. ISSN: 1984-6436

TEITEBAUM, A.M.; CASTILHO, G.; GIOVANI, A.; CZLUSNIAK, E.; WAMBIER, G.; D. Remoção química-mecânica da cárie dentária com o gel Papacárie®–relato de caso clínico Chemomechanical caries removal with Papacarie® gel–case …. **Rev Inst Ciênc Saúde**. V.27, p.86-9, 2009.