FACULDADE SETE LAGOAS-FACSETE

RENAN WOBETO FREITAS

INFLUÊNCIA DA ESPESSURA DO TECIDO PERI-IMPLANTAR NA PREVENÇÃO DA PERI-IMPLANTITE E LONGEVIDADE DOS IMPLANTES

BAURU
2025

RENAN WOBETO FREITAS

INFLUÊNCIA DA ESPESSURA DO TECIDO PERI-IMPLANTAR NA PREVENÇÃO DA PERI-IMPLANTITE E LONGEVIDADE DOS IMPLANTES

Monografia apresentada ao Programa de pós graduação em odontologia da Faculdade Sete Lagoas – FACSETE como parte dos requisitos para obtenção do título de especialista em implantodontia.
Orientador: Prof. Dr. Renato Oliveira Ferreira da Silva

BAURU
2025

FICHA CATALOGRÁFICA

FREITAS, Renan Wobeto
Influência da Espessura do Tecido Peri-Implantar na Prevenção da Peri-Implantite e Longevidade dos Implantes/ Renan Wobeto Freitas- 2025
21 f.: il. 22
Orientador: Dr. Renato Oliveira Ferreira da Silva
Monografia (especialização) - Faculdade de Tecnologia de Sete Lagoas, 2024.
1. Introdução. 2. Proposição. 3. Metodologia 4. Revisão de Literatura. 5. Conclusão.

RENAN WOBETO FREITAS

INFLUÊNCIA DA ESPESSURA DO TECIDO PERI-IMPLANTAR NA PREVENÇÃO DA PERI-IMPLANTITE E LONGEVIDADE DOS IMPLANTES

Monografia apresentada ao Programa de pós graduação em odontologia da Faculdade Sete Lagoas- FACSETE, como parte dos requisitos para obtenção do título de especialista em implantodontia.

Aprovado em: ___/___/____.

Banca examinadora:

_____

Prof. Dr. José Claudio Martins Segalla
Facsete-Faculdade Sete Lagoas

_____

Prof. Augusto César Rodrigues

Facsete-Faculdade Sete Lagoas

_____

Prof. Dr. Renato Oliveira Ferreira da Silva

Facsete-Faculdade Sete Lagoas

RESUMO

A saúde peri-implantar é imprescindível para a durabilidade dos implantes dentários, neste prisma a espessura do tecido peri-implantar é um aspecto determinante na prevenção da peri-implantite. Posto isto, essa condição inflamatória pode levar à reabsorção óssea e à falha do implante. Portanto, o objetivo desta revisão bibliográfica foi analisar a influência da espessura do tecido peri-implantar na manutenção da saúde dos implantes, bem como as estratégias clínicas para melhorar sua qualidade. Ademais, a temática foi fundamentada em dados eletrônicos como PubMed, Scielo e Cochrane, utilizando descritores específicos e aplicando critérios de inclusão e exclusão para a seleção dos estudos. Em síntese, os resultados demonstram que os tecidos peri-implantares mais espessos promovem resistência à reabsorção óssea, proteção contra a contaminação bacteriana e reduz quadros deletérios, como a inflamação. Portanto, a avaliação da espessura tecidual e a adoção de procedimentos cirúrgicos apropriados são fundamentais para a previsibilidade dos tratamentos com implantes e a redução das consequências de médio ou longo prazo.

Palavras chave: Implante dentário, Tecido peri-implantar, Peri-implantite, Espessura do tecido.

ABSTRACT

Peri-implant health is essential for the durability of dental implants, in this light, the thickness of the peri-implant tissue is a determining aspect in the prevention of peri-implantitis. That said, this inflammatory condition can lead to bone resorption and implant failure. Therefore, the objective of this literature review was to analyze the influence of peri-implant tissue thickness on maintaining implant health, as well as clinical strategies to improve its quality. Furthermore, the theme was based on electronic data such as PubMed, Scielo and Cochrane, using specific descriptors and applying inclusion and exclusion criteria for the selection of studies. In summary, the results demonstrate that thicker peri-implant tissues promote resistance to bone resorption, protection against bacterial contamination and reduce harmful conditions, such as inflammation. Therefore, the assessment of tissue thickness and the adoption of appropriate surgical procedures are essential for the predictability of implant treatments and the reduction of medium or long-term consequences.

Keywords: Dental implant, Peri-implant tissue, Peri-implantitis, Tissue thickness.

LISTA DE ILUSTRAÇÕES

Figura 1: Desenvolvimento do artigo 9
Figura 2: Histologia da região que circunda o implante dentário. 10
Figura 3: Mucosite Peri-implantar 12
Figura 4: Foto: Mucosite Peri - Implantar 12
Figura 5: Peri - Implantite 13
Figura 6: Peri - Implantite 13
Figura 7: Parâmetro de espessura tecidual 16
Figura 8: Sondagem transgengival 17
Figura 9: TCFC 18
Figura 10: Descontaminação química do implante 19

SUMÁRIO

1 INTRODUÇÃO 8
2 PROPOSIÇÃO 8
3 METODOLOGIA.....9
4 REVISÃO DE LITERATURA 9
4.1 Estrutura e Função do Tecido Peri-Implantar.....9
4.2 Peri-Implantite 11
4.3 Influência da Espessura Tecidual na Saúde Peri-Implantar.....15
4.4 Método de avaliação da Espessura do Tecido Peri-Implantar 16
4.5 Tratamento das doenças nos Tecido Peri-implantar.....18
4.6 Técnicas para levantamento da espessura dos tecidos peri-implantar.....20
5. CONCLUSÃO.....21
REFERÊNCIA 21

1 INTRODUÇÃO

Hodiernamente, a odontologia é marcada com transformações significativas a fim de se obter procedimentos otimizados em relação a estética, funcionalidade biológica, dentre outros segmentos. Nestas perspectivas, surge a implantodontia que destaca-se como uma das áreas que evoluíram, disponibilizando soluções avançadas para a reabilitação oral.

Diante do exposto a implantodontia é uma área moderna da odontologia, que proporciona alternativas não só na reabilitação oral, mas também melhora a qualidade de vida dos pacientes. Posto isto, a osseointegração aprimorada e o uso de próteses personalizadas garantem não apenas a recuperação da mastigação e da fonética, mas também uma estética natural. (ABADE et al., 2018).

Ademais, com o desenvolvimento de novas metodologias cirúrgicas, recursos biocompatíveis e a digitalização do planejamento implantodôntico, permitiu-se proporcionar tratamentos seguros e de qualidade, ou seja, devido a quantidade de recursos os implantes dentários garantem o funcionamento das funções biológicas e a longevidade que se relaciona com à saúde peri-implantar, sendo a peri-implantite um dos principais desafios clínicos. (LONG,2011)

De forma concisa o tecido peri-implantar atua na manutenção da estabilidade dos implantes, protegendo contra a proliferação bacteriana e prevenindo a reabsorção óssea. Portanto, a espessura desse tecido é considerada como um fator definitivo para a prevenção de complicações, incluindo a inflamação peri-implantar e a perda óssea progressiva.

Neste prisma, a temática fundamentada na revisão bibliográfica busca analisar os estudos disponíveis sobre a relação entre a espessura do tecido peri-implantar e a longevidade dos implantes dentários. A revisão, portanto, justificada pela necessidade de compreender os fatores biológicos que impactam diretamente as metodologias dos tratamentos reabilitadores, auxiliando na elaboração de condutas clínicas mais eficazes.

2 PROPOSIÇÃO

O objetivo deste estudo é revisar a literatura científica para compreender o impacto da espessura do tecido peri-implantar na prevenção da peri-implantite e na

longevidade dos implantes, contribuindo para a otimização das abordagens clínicas e cirúrgicas voltadas à manutenção da saúde peri-implantar

3 METODOLOGIA

O artigo trata-se de uma pesquisa qualitativa de caráter interpretativo e descritivo com o intuito de descrever o impacto da espessura do tecido peri-implantar na prevenção da peri-implantite e na longevidade dos implantes. Ademais, as informações bibliográficas fundamentaram-se em dados literários adquiridas por meio de correios eletrônicos, livros e revistas em idiomas de língua portuguesa e inglesa.

Os periódicos selecionados seguiram-se uma série de etapas de acordo com o fluxograma, representado pela Figura 1, afim de planejar a construção da temática.

Figura 1: Desenvolvimento do artigo

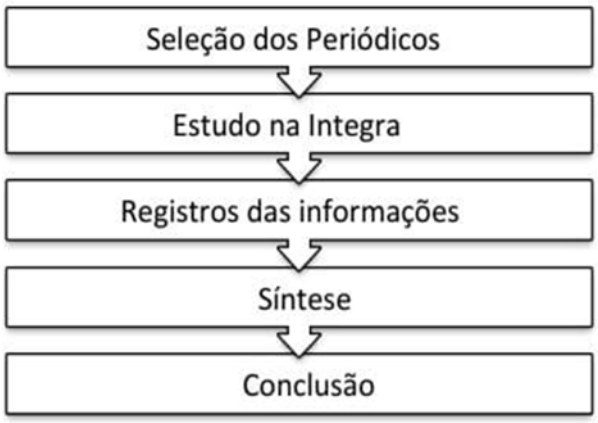

Fonte: O Autor (2025)

4 REVISÃO DE LITERATURA

4.1 Estrutura e Função do Tecido Peri-Implantar

A histologia envolta dos implantes dentários, representado pela Figura 2, é um tecido fundamental para garantir a estabilidade, portanto, é revestida por uma estrutura biológica conhecida como tecido peri-implantar, composta pela mucosa queratinizada, tecido conjuntivo e osso alveolar, isto é, elementos imprescindíveis para prevenir complicações inflamatórias como a peri-implantite.

Figura 2 – Histologia da região que circunda o implante dentário.

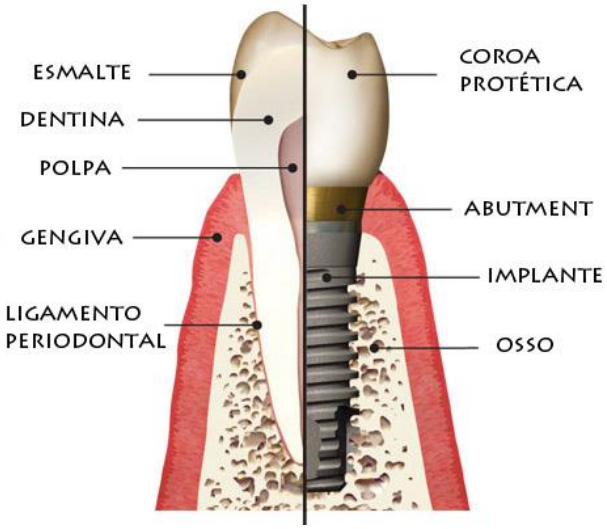

Fonte: BERGUNDH (2010).

A mucosa queratinizada é uma camada constituída por tecido epitelial responsável por revestir a gengiva ao redor do implante, sendo fundamental na proteção de tecidos subjacentes. Além disso, a função é atuar não só como entrave mecânico, isto é, contra agressões externas, evitando danos e impedindo a contaminação por microrganismos, mas também promovendo estabilidades nos implantes. (BRAGA, 2021).

Outrossim, é o tecido conjuntivo, localizado abaixo da camada epitelial, constituído por fibroblastos e fibras colágenas sua função é criar estabilidade no tecido epitelial e resistências contra microrganismo. Além disso, a composição estrutural contribui para a integridade dos tecidos ao redor do implante, garantindo uma base firme e estável para a mucosa queratinizada. (NASCIMENTO et al., 2012).

Segundo Nascimento et, al. (2012) o osso alveolar é outra estrutura fundamental na instalação de implantes, ou seja, é uma estrutura mineralizada responsável pela osseointegração do implante. Posto isso, o ósseo alveolar é importante na fixação e estabilidade da prótese, pois sua integridade determina a capacidade de sustentação do implante ao longo do tempo. Portanto, a perda óssea ao redor do implante pode comprometer não só a funcionalidade, mas também a durabilidade, sendo de suma importância a manutenção periódica.

Nesta perspectiva, um tecido peri-implantar saudável é caracterizado pela presença de uma mucosa queratinizada aderida, um tecido conjuntivo íntegro e um osso alveolar preservado. Entretanto, a ausência dos equilíbrios desses

componentes podem gerar danos internos e externos, como por exemplo, inflamação e surgimento de patologias clinicas. (BRAGA, 2021).

De acordo com Ferreira et. al (2019), o comprometimento do tecido peri-implantar pode promover alterações e riscos a integridade do implante, como inflamação gengival, caracterizada pela peri-mucosite, a perda da adesão da mucosa queratinizada, a reabsorção do osso alveolar e o acúmulo de biofilme bacteriano, isto é, o não tratamento adequado pode evoluir para peri-implantite. (BIACHINN, 2022)

Portanto, a manutenção desses tecidos é fundamental para o sucesso e otimização da instalação dos implantes dentários, posto isto, é fundamental adotar boas práticas de higiene oral e realizar um acompanhamento profissional regular, garantindo a estabilidade e a funcionalidade do implante ao longo do tempo.

4.2 Peri-Implantite

De acordo com Ferreira et. al (2019) a peri-implantite é uma condição crônica e infecciosa que afeta os tecidos envolta dos implantes dentários, resultando à perda progressiva do suporte ósseo e à falha do implante. A peri-implantite é causada pelo acumulo de biofilme bacteriano, podendo ser classificado em dois tipos, mucosite peri-implantar e peri-implantite.

A mucosite peri-implantar, representado pela Figura 3 e Figura 4, é considerada o estágio inicial da inflamação, isso porque, afeta apenas os tecidos moles envolta do implante, sem causar perdas ósseas, além disso, dentre os sintomas estão o edema, presença de sangramento e lesões gengivais, entretanto, com o tratamento ideal existe a possibilidade de ser revertido, isto é, através do controle do biofilme bacteriano, por meio da higiene bucal e intervenções profissionais podem impedir a progressão da condição. (ZAVANELLI,2021)

Figura 3 - Mucosite Peri-implantar

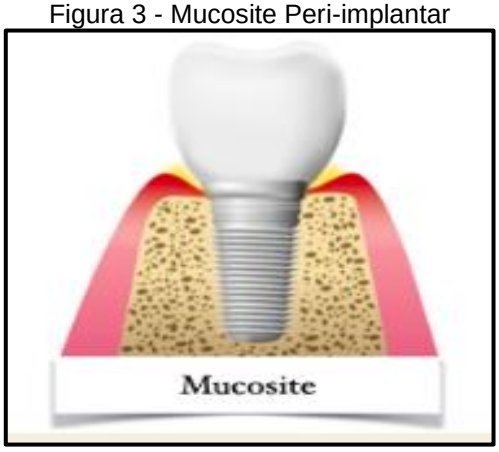

Fonte: (NASCIMENTO et al., 2012).

Figura 4 - Foto: Mucosite Peri - Implantar

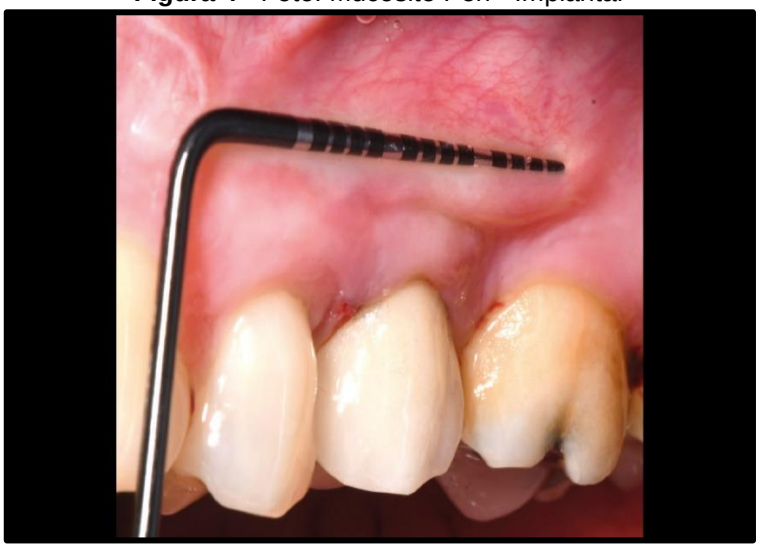

Fonte: (BIACHINN, 2022)

Nesta perspectiva, outra classificação é a peri-implantite, demonstrado na Figura 5 e Figura 6, sob o aspecto clinico é considerada a evolução da mucosite peri-implantar, uma vez que, caracteriza por especificidade e reabsorção óssea progressiva ao redor do implante, levando a exposição das espiras do implante, comprometendo a estabilidade e funcionalidade. Ademais, é uma condição multifatorial, mas a principal causa são os acúmulos de biofilmes bacteriano (CARDOSO, 2020)

Figura 5 - Peri - Implantite

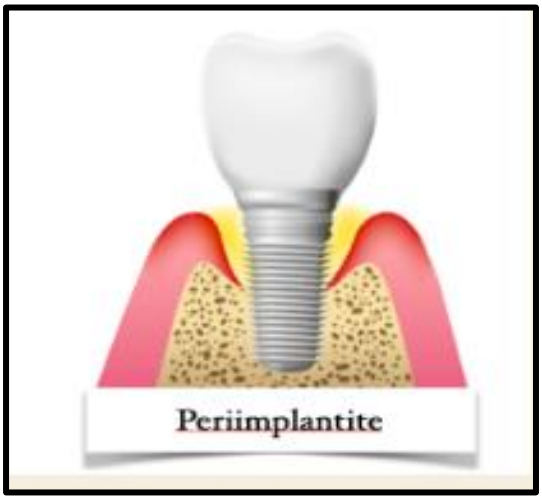

Fonte (NASCIMENTO et al., 2012).

Figura 6 - Peri- Implantite

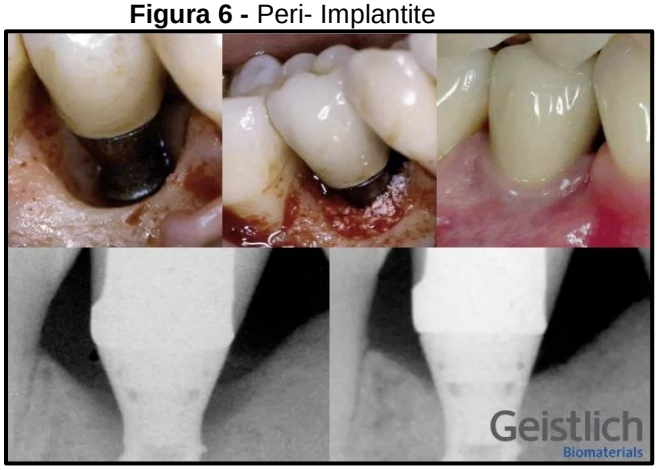

Fonte: (CARDOSO, 2020)

É imprescindível enfatizar que o desenvolvimento da peri-implantite, está intrinsicamente associado a inúmeros fatores de risco, que comprometem a estabilidade e longevidade dos implantes dentários. Nesse sentido, entre os fatores, está a má higiene oral, visto que se torna um ambiente propício para a proliferação e acumulo bacteriano gerando o processo inflamatório. Além disso, o histórico de periodontite apresenta maior predisposição para desenvolver a doença. (BIACHINN, 2022)

Outrossim, é o tabagismo, isto é, fator de risco para o desenvolvimento do quadro deletério, isso porque, afeta o sistema imunológico, diminuído a vascularização dos tecidos peri-implantar e dificultando a cicatrização. Da mesma forma, o diabetes que compromete a resposta inflamatória do organismo,

beneficiando a progressão bacteriana e a reabsorção óssea ao redor do implante dentário (KATCHUBURCAN, 2004)

Sob a ótica da literatura, além dos fatores sistêmicos em consonância com os aspectos comportamentais, outro fator de risco são as características do implante e da prótese, que podem favorecer o desenvolvimento da peri-implantite, ou seja, os implantes com superfícies rugosas podem apresentar maior retenção de biofilme, enquanto próteses mal adaptadas podem dificultar a higiene oral e gerar sobrecarga biomecânica, favorecendo a inflamação nos tecidos peri-implantares. (KATCHUBURCAN, 2004)

A gravidade é um dos parâmetros que está associado com a extensão da perda óssea, portanto, entender os níveis é fundamental para definir uma abordagem terapêutica adequada. Posto isto, a gravidade classifica-se em: leve, moderada e grave. (ROJO,2016)

Nos casos de peri-implantite leve, a perda óssea é inferior a 2 mm, e os sinais clínicos de inflamação são discretos. Nessa fase inicial, existe a possibilidade de controle da doença por meio de medidas de higiene bucal e intervenções minimamente invasivas, como a descontaminação da superfície do implante e o uso de agentes antimicrobianos. (SURRILHO,2015)

Enquanto a peri-implantite moderada apresenta uma perda óssea entre 2 e 4 mm, observada de sinais clínicos mais evidentes, como sangramento, edema gengival e possível supuração. Nesse estágio, é fundamental adotar abordagens terapêuticas mais agressivas, como terapias antimicrobianas direcionadas e procedimentos cirúrgicos minimamente invasivos, a fim de conter a progressão da doença e preservar a integridade óssea remanescente. (ROJO,2016)

Nos casos mais graves, a peri-implantite grave envolve uma perda óssea superior a 4 mm, o que pode comprometer a estabilidade do implante e levar à sua falha total. Nessa situação, o tratamento pode incluir procedimentos cirúrgicos de regeneração óssea ou, em casos extremos, a remoção do implante para evitar maiores danos os tecidos peri-implantares. Em síntese, o diagnóstico precoce e o acompanhamento profissional continuo é imprescindível para garantir a longevidade dos implantes dentários e evitar a necessidade de intervenções mais invasivas. (CARDOSO, 2020)

Ao lidar com peri-implantite profissionais encontram-se frente a um desafio clinico, isso porque, o processo inflamatório pode progredir de forma assintomática

em estágios iniciais, tornando o diagnóstico precoce um desafio clínico, porém com a progressão da doença, o paciente pode apresentar sangramento à sondagem, supuração, recessão gengival e mobilidade do implante, sendo fundamental a intervenção terapêutica para evitar a falha total do tratamento reabilitador. (ROJO,2016)

Portanto, a peri-implantite é uma condição multifatorial, exigindo uma abordagem preventiva abrangente, incluindo controle rigoroso de higiene oral, acompanhamento profissional regular e gerenciamento de fatores de risco sistêmicos para garantir a longevidade dos implantes deficientes.

4.3 Influência da Espessura Tecidual na Saúde Peri-Implantar

A saúde peri-implantar está ligada com a espessura dos tecidos e com estabilidade e longevidade dos implantes dentários, isso porque, a estabilidade dos tecidos ao redor dos implantes está relacionada com à capacidade de proteção contra a penetração bacteriana e ao equilíbrio biomecânico, parâmetros imprescindíveis para evitar quadros deletérios, como a mucosite peri-implantar e a peri-implantite. (SURRILHO,2015)

Neste prisma, compreender a influência da espessura tecidual na saúde peri-implantar é fundamental para um planejamento cirúrgico e protético adequado, ou seja, a espessura dos tecidos peri-implantar envolta dos implantes influencia a estabilidade do isolamento biológico, que atua como barreira contra a infiltração de microrganismos. (KATCHUBURCAN, 2004)

Dessa forma, de acordo com a literatura uma espessura menor que 2 mm pode comprometer essa barreira, tornando os implantes mais suscetíveis à inflamação. Além disso, os tecidos finos tendem a sofrer maior recessão gengival, o que pode expor a superfície do implante e favorecer a colonização bacteriana. Em contra partida, os tecidos com espessura superior apresentam maior resistência mecânica e melhor capacidade de adaptação às cargas mastigatórias, reduzindo o risco de complicações peri-implantares. (FIGURA 7) (ROJO,2016)

Figura 7 - Parâmetro de espessura tecidual

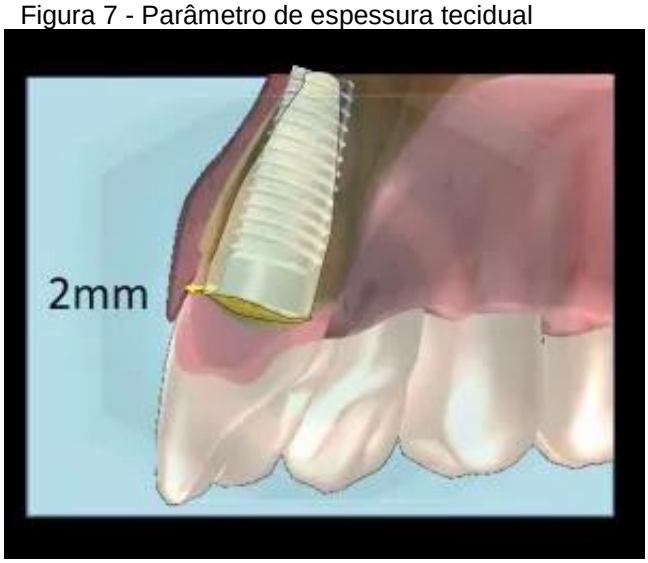

Fonte: (ROJO,2016)

Além da proteção contra infecções, a espessura tecidual auxilia na estética peri-implantar, isto é, tecidos finos tendem a apresentar maior translucidez, o que pode comprometer a harmonia estética, principalmente nas áreas anteriores. Nesses casos, enxertos de tecido conjuntivo são frequentemente recomendados para aumentar a espessura tecidual e melhorar o prognóstico estético e funcional do implante. (BIACHINN, 2022)

Diante disso, a avaliação da espessura tecidual deve fazer parte do planejamento cirúrgico e reabilitador, sendo necessário, em alguns casos, o uso de técnicas regenerativas para garantir melhores resultados. Portanto, compreender a influência da espessura tecidual é fundamental para manter a resistência e a longevidade dos implantes dentários, equilibrando funcionalidade, saúde e estética.

4.4 Método de avaliação da Espessura do Tecido Peri- Implantar

A avaliação da espessura do tecido peri-implantar é uma metodologia importante para o planejamento protético e cirúrgico dos implantes dentários, visto que influencia diretamente a saúde, estabilidade e estética dos tecidos moles ao redor do implante, ou seja, a avaliação da espessura permite medir de forma precisa a fim de prevenir riscos como recessão gengival, falhas e suscetibilidade a infecções peri-implantares. (BIACHINN, 2022)

Hodiernamente, existe técnicas desde simples e complexas que permitem identificar e mensurar, de forma precisa, pouco invasiva e com aplicabilidade clínica, minimizando os riscos e otimizando o prognóstico. (NEVES, 2020)

A sondagem transgengival ou agulha periodontal, representado pela Figura 8, é conhecida como a técnica de anestesia transgengival, cujo objetivo clínico é simples e direto para medir a espessura do tecido gengival, isto é, essa metodologia consiste na introdução de uma sonda milimetrada ou agulha endodôntica na mucosa gengival até alcançar a superfície óssea subjacente, permitindo que o profissional mede a profundidade do tecido gengival com base na marcação da sonda. O procedimento, portanto, é de baixo custo, fácil execução e não invasiva, entretanto, pode causar desconforto ao paciente e apresentar variações dependendo da força aplicada. (NEVES, 2020)

Figura 8 - Sondagem transgengival

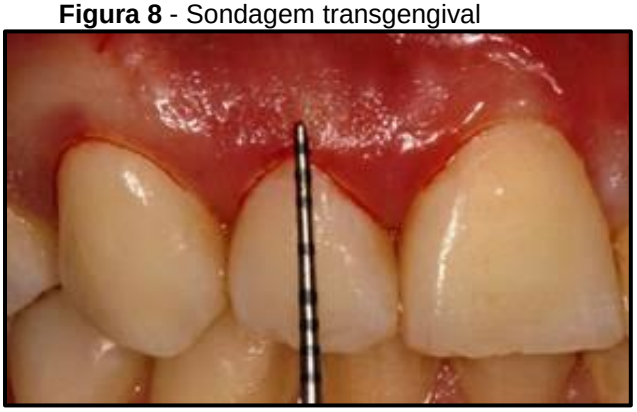

Fonte: (SURRILHO,2015)

A ultrassonografia de alta frequência é uma metodologia de alta precisão e não invasiva, que possibilita a visualização detalhada dos tecidos moles sem necessidade de incisão, além disso o exame faz-se através da passagem de ondas sonoras para mapear a espessura dos tecidos peri-implantares em tempo real, auxiliando na escolha da melhor abordagem para a instalação do implante. Dessa forma, essa técnica é segura, precisa e indolor, porém de requerer equipamentos específicos e treinamento qualificado (SURRILHO,2015)

A tomografia computadorizada de feixe cônico (TCFC), é outra técnica para avaliação de espessura do tecido ósseos e gengivas antes da instalação do implante, diferentemente das demais técnicas supramencionadas a TCFC é um exame de imagem tridimensional (3D), embora seja utilizada para avaliar a densidade óssea, também possui a capacidade em fornecer informações indiretas sobre a espessura dos tecidos moles, especialmente quando associados a softwares de planejamento digital. (NEVES, 2020)

No entanto, a TCFC apresenta limitações na diferenciação entre tecidos moles e duros, sendo mais eficaz quando combinada com outras técnicas. Dessa forma, a Figura 9, demonstra imagens geradas por TCFC. (SURRILHO,2015)

Figura 9 - TCFC

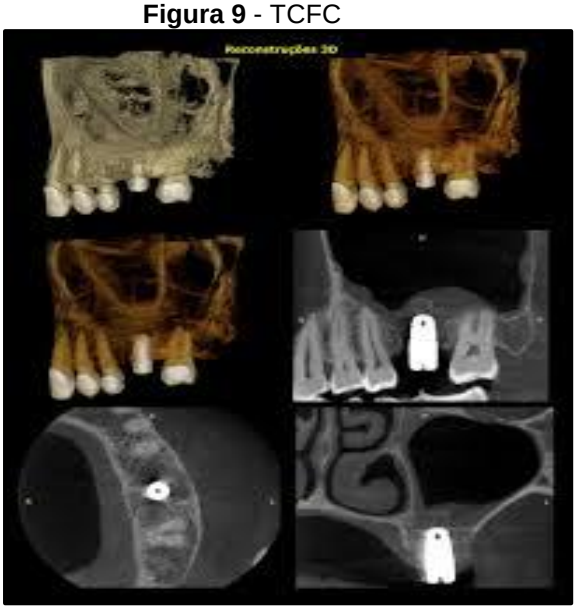

Fonte: (SURRILHO,2015)

Diante dessas opções, a escolha do método ideal depende das condições clínicas do paciente, dos recursos disponíveis e da necessidade de precisão diagnóstica. Portanto, a combinação dessas técnicas pode proporcionar um planejamento eficaz, garantindo resultados funcionais e estéticos na reabilitação implantodôntica, isto é, a correta avaliação da espessura tecidual peri-implantar auxilia no planejamento da cirurgia e da reabilitação protética, reduzindo complicações e garantindo melhores resultados específicos e estéticos. (ZARB,2022).

4.5 Tratamento das doenças nos Tecido Peri-implantar

A manutenção da saúde dos tecidos peri-implantares é um desafio na implantodontia, visto que as inflamações mucosite peri-implantar e a peri-implantite, causada principalmente pela presença de biofilme bacteriano, falhas na higiene oral e fatores predisponentes, como histórico de periodontite, tabagismo e doenças sistêmicas não controladas podem comprometer a longevidade e a estabilidade dos implantes dentários.

A mucosite peri-implantar é o estágio inicial da inflamação, restringindo-se aos tecidos moles ao redor do implante sem envolvimento ósseo, ou seja, por ser

uma condição reversível, o seu tratamento baseia-se na remoção do biofilme bacteriano, tanto por meio de medidas domiciliárias, como higienização associada ao uso de antissépticos e intervenções profissionais, como às sessões periódicas de profilaxia. Além disso, técnicas como a laserterapia e a terapia fotodinâmica é utilizada para o controle microbiano e redução da inflamação. (NEVES, 2020)

Entretanto, quando a inflamação evolui para a perda óssea, caracteriza-se a peri-implantite, uma condição mais grave que pode comprometer a estabilidade do implante, além disso é importante salientar que essa condição pode ocorrer em diferentes estágios de severidade, de acordo com a quantidade de osso perdido. (SALVI,2018)

Nos casos leves, em que a reabsorção óssea é inferior a 2 mm, o tratamento baseia-se na descontaminação mecânica e química da superfície do implante, representado pela Figura 10. De acordo Bianchinin (2022 p.1)

> A.Desbridamento do retalho aberto por curetas plásticas. B. Descontaminação química da superfície exposta do implante obtida com ácido cítrico a 50% por 3 minutos. C. Visão clínica de um implante após descontaminação mecânica e química. D. Retalho de mucosa peri-implantar posicionado apicalmente e sutura. (BIANCHININ, 2022. p.1)

Figura 10 - Descontaminação química do implante

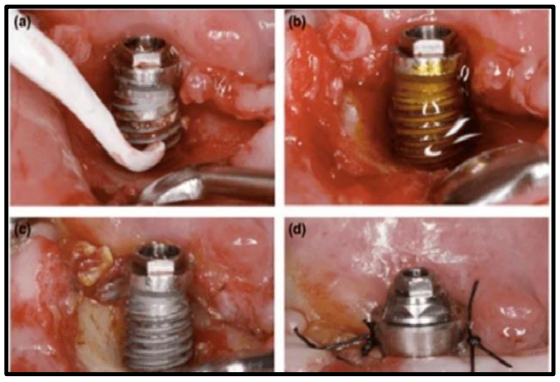

Fonte: (SALVI,2018)

Nos casos moderados e severos, com perda óssea superior a 2 mm e sinais clínicos evidentes é necessário intervenções invasivas, incluindo cirurgias de acesso para remoção do biofilme, regeneração óssea, antibioticoterapia sistêmica e, em situações extremas, nas quais a perda óssea compromete a estabilidade do implante, a remoção.

4.6 Técnicas para levantamento da espessura dos tecidos peri-implantares

Além do tratamento das doenças peri-implantares, a espessura dos tecidos peri-implantares é fundamental para prevenção dessas complicações, isso porque, tecidos moles e ósseos finos ao redor do implante favorecem a sensibilidade e a vulnerabilidade. Neste prisma, adotar técnicas cirúrgicas para aumentar a espessura tecidual são indicadas, a fim de proporcionar proteção ao implante em consonância com resultado estético.

Dentre as abordagens para aumentar o tecido peri-implantar destaca-se o enxerto de tecido conjuntivo subepitelial, que consiste na remoção de tecido conjuntivo de áreas doadoras, como o palato, e o transplante para uma região peri-implantar, ou seja, esse procedimento tem como principal vantagem o aumento da espessura da mucosa queratinizada, otimizando a estabilidade do tecido ao redor do implante e favorecendo a estética. (NEVES, 2020)

Além disso, contribui para a proteção contra retrações gengivais e melhora o isolamento biológico, diminuindo o risco de inflamação. Ademais, a gengivoplastia é outra técnica associada ao uso de biomateriais, como matrizes dérmicas acelulares e substitutos de enxerto autógeno. (TARNOW,2015)

Nesta perspectiva, o enxerto de tecido conjuntivo subepitelial e o enxerto gengival livre, são procedimentos utilizados para aumentar a quantidade de tecido queratinizado ao redor do implante. Da mesma forma, a regeneração óssea guiada, a expansão da crista óssea e o uso de biomateriais ajudam a garantir um suporte ósseo adequado, minimizando o risco de falhas. (SALVI,2018)

Portanto, os procedimentos cirúrgicos regenerativos para tratar a perda óssea decorrente da peri-implantite buscam restaurar o suporte ósseo ao redor do implante e garantir sua estabilidade a longo prazo, isto é, incluem a regeneração óssea guiada (ROG), que faz o uso de membranas reabsorvíveis ou não reabsorvíveis para proteger e estimular a formação de novo osso, combinadas com biomateriais como enxertos ósseos autógenos, alógenos, xenógenos ou sintéticos.

Em síntese, esses biomateriais evitam a necessidade de um segundo sítio cirúrgico e apresentam bons resultados na regeneração dos tecidos peri-implantares. Além disso, materiais bioativos, como membranas de colágeno e fatores de crescimento, podem ser incorporados ao tratamento para potencializar a cicatrização e estimular a formação de novas tecidos moles (SALVI,2018)

Além disso, podem ser aplicados fatores de crescimento, como proteínas morfogenéticas ósseas (BMPs) e plasma rico em plaquetas (PRP), para acelerar a regeneração tecidual. Dessa forma, o procedimento geralmente envolve a remoção do tecido inflamado, a descontaminação da superfície do implante e a aplicação do material de enxerto, sendo fundamental o controle do biofilme pós-operatório e da terapia até os procedimentos cirúrgicos regenerativos para reverter a perda óssea. (TARNOW,2015)

A escolha da estratégia ideal depende de vários fatores, incluindo a quantidade de tecido queratinizado presente, o biotipo gengival do paciente e a localização do implante na cavidade oral (ZARB,2022). Dessarte, o sucesso do aumento da espessura tecidual peri-implantar está diretamente ligado a um planejamento e ao uso de técnicas adequadas para cada caso. Desta forma, a adoção de procedimentos cirúrgicos e não cirúrgicos bem indicados permite não apenas melhorar a estética, mas também garantir a proteção do implante contra complicações futuras, promovendo um tratamento mais previsível e duradouro.

5. CONCLUSÃO

A espessura do tecido peri-implantar é uma estrutura fundamental na prevenção da peri-implantite e na longevidade dos implantes, ou seja, são importantes para os mecanismos biológicos e manutenção da estabilidade dos implantes, atuando como uma barreira protetora contra a invasão bacteriana e a reabsorção óssea.

A peri-implantite, caracterizada pela especificidade e consequente perda óssea ao redor dos implantes, representa um dos principais desafios na implantodontia, isso porque na etiologia está associada ao acúmulo de biofilme bacteriano, fatores sistêmicos e anatômicos, incluindo a espessura dos tecidos peri-implantares.

Diante disso, os métodos de avaliação da espessura do tecido peri-implantar são essenciais para um planejamento adequado, isto é, técnicas como a sondagem transgengival, a TCFC e a ultrassonografia possibilitam uma análise precisa da espessura tecidual.

No que se refere ao tratamento das doenças peri-implantares, a abordagem deve ser multidisciplinar, combinando terapias mecânicas, químicas e, em casos mais avançados, cirúrgicas. Contudo, a prevenção continua sendo a melhor

abordagem, e a manutenção de uma espessura tecidual adequada é um dos fatores críticos para o sucesso do implante.

Ademais, com objetivo de aumentar a espessura do tecido peri-implantar, diversas técnicas cirúrgicas podem ser empregadas, como enxertos de tecido conjuntivo subepitelial, enxertos gengivais livres e a regeneração óssea guiada, permitindo a criação de um ambiente mais estável para o implante, diminuindo a exposição às agressões externas e promovendo uma resposta biológica favorável.

Portanto, a influência da espessura do tecido peri-implantar na saúde dos implantes dentários é inquestionável. Posto isto, a avaliação em consonância às técnicas adequadas de intervenção, permite minimizar os riscos de complicações, prevenindo a peri-implantite e garantindo a longevidade dos implantes.

REFERÊNCIA

ABADE,PL; LINDHE, J.; LANG, NP Doenças peri-implantares: Diagnóstico e tratamento. São Paulo: Quintessência, 2018.

BERGUNDH, T.; ARVIDSON, K. Peri-implantite: prevalência e fatores de risco. Clinical Oral Implants Research, v. 21, n. 9, p. 109-115, 2010.

BIACHINN, Rafael. Revele seu melhor sorriso com a gengivoplastia, 2022, p1. Disponível em: <https://vmcom.com.br/vmblog/descontaminacao-quimica-de-implantes-com-peri-implantite/> .Acessado 04 de mar. 2025

BRAGA, CM A influência da espessura do tecido peri-implantar na estabilidade dos implantes dentários. Revista Brasileira de Implantodontia, v. 2, pág. 45-52, 2021.

CARDOSO, LA; MARTINS, DA Técnicas cirúrgicas para aumento da espessura das tecidos peri-implantares: Revisão de literatura. Revista Brasileira de Periodontia, v. 17, n. 4, pág. 203-210, 2020.

FERREIRA, CM Métodos de avaliação da espessura das tecidos peri-implantares. Revista de Odontologia Contemporânea, v. 3, pág. 315-322, 2019.

KATCHBURIAN, E.; ARANA-CHAVEZ, V. E. Histologia e Embriologia Oral. 2. ed. São Paulo: Panamericana, 2004.

LANG, NP; BERGLUNDH, T. Doenças periimplantares: onde estamos agora? – Relatório de consenso do sexto workshop europeu sobre periodontologia. Journal of Clinical Periodontology, v. 38, n. 11, p. 178-181, 2011.

NASCIMENTO, PLA, Da Rocha DN, Maia JBO, Coimbra L, Henrique A, et al. Estética perimplantar por meio de condicionamento gengival. RGO, Rev. gaúch. odontol. 2012, vol.60, n.4, pp. 516-522. Disponível em: <

http://revodonto.bvsalud.org/pdf/rgo/v60n4/a16v60n4.pdf> Acessado em: 03 de mar. 2025

NEVES, FS; RIBEIRO, AI Métodos radiográficos de avaliação do tecido peri-implantar. Revista de Odontologia e Saúde Bucal, v. 18, n. 5, pág. 98-105, 2020.

ROJO R, Frutos JC, Manchón A, Molinera JR, Sammartino G, Guirado LC, Gómez R Techniques for increasing soft tissue in implants placed and provisionally immediately: a systematic review. Journal BioMed Research International. 2016; (4): 1-12.

SALVI, GE; FURRER, G.; LANG, NP Manejo de doenças peri-implantares. Periodontologia 2004, v. 28, p. 111-138, 2018.

SERRILHO RP, Tolentino LS, Pinto GNS. Enxerto de tecido mole como opção para suprir defeitos peri-implantares. Relato de caso clínico. Rev Assoc Paul Cir Dent 2015; 69(4):350-4.Disponível em: file:///C:/Users/Carlos/Downloads/SAUDE-COLETIVA_68+ARTIGO+31.pdf Acessado em: 03 de mar. 2025

TARNOW, DP; MAGNER, AW; EVANS, JR Dimensões da altura do tecido ao redor de implantes osseointegrados: um estudo clínico dos principais fatores determinantes. International Journal of Periodontics & Restorative Dentistry, v. 12, n. 2, p. 185-193, 2015.

ZARB, GA; SCHMITT, A. A eficácia clínica longitudinal de implantes dentários osseointegrados: o estudo de Toronto. Parte III: Locais problemáticos. Journal of Prosthetic Dentistry, v. 64, n. 2, p. 185-194, 2022.

ZAVANELLI AC, Dekon SF de C; Zavanelli RA, Mazaro JVQ, Nepomuceno VC, Fernandes AUR. Condicionamento gengival. PCL 2004;6(32):357-63, 2021 Disponível em: https://www.dtscience.com/wpcontent/uploads/2015/11/CondicionamentoGengival.pdf. Acessado em: 03 de mar. 2025