FACULDADE DE SETE LAGOAS – FACSET
Especialização em Implante dentário

Larissa Thayanne Pereira Ferro

DESLOCAMENTO DE IMPLANTE PARA SEIO MAXILAR COMO CONSEQUÊNCIA DE PLANEJAMENTO REABILITADOR INADEQUADO: **Relato de caso**.

Maceió-AL
2023

Larissa Thayanne Pereira Ferro

DESLOCAMENTO DE IMPLANTE PARA SEIO MAXILAR COMO CONSEQUÊNCIA DE PLANEJAMENTO REABILITADOR INADEQUADO: **Relato de caso**.

Monografia apresentada ao curso de especialização Lato Sensu da Faculdade de Sete Lagoas- FACSET, como exigência parcial para obtenção do título de Especialista em Implante dentário.

Coordenador: Gregório Marcio de Figueiredo Rodrigues

Maceió-AL

2023

Larissa Thayanne Pereira Ferro

DESLOCAMENTO DE IMPLANTE PARA SEIO MAXILAR COMO CONSEQUÊNCIA DE PLANEJAMENTO REABILITADOR INADEQUADO: **Relato de caso**.

Monografia apresentada ao curso de especialização Lato Sensu da Faculdade de Sete Lagoas- FACSET, como exigência parcial para obtenção do título de Especialista em Implante dentário.

Aprovada em ___/___/___ pela banca constituída dos seguintes professores:

_____
Prof. Gregório Marcio de Figueiredo Rodrigues

_____
Prof.

_____
Profa.

FACSETE Sete Lagoas - 2023

AGRADECIMENTOS

Meu principal agradecimento é direcionado à Deus que sempre cuida da minha vida, me guia em minhas decisões e proporciona meios para que eu consiga realizar meus objetivos com sucesso.

Agradeço ao meu esposo, meu filho e minha família que tiveram muita paciência em compartilhar minha rotina e muitas vezes ausência, sempre me incentivando, vocês são a minha maior motivação para ser uma grande profissional.

Agradeço a todos os professores da equipe FACSET e também da atual equipe da Odontoclass, por terem contribuído para minha formação.

Agradeço a minha dupla de especialização Danyelly Lins, afinal juntas compartilhamos cada etapa para nossa formação e dividimos muitos momentos especiais. E minha antiga dupla de graduação, Matheus Corrêa, que sempre me apoiou e continua apoiando até na construção deste trabalho.

Agradeço, também ao Dr. André Luiz Azevedo, que me deu um grande apoio profissional no início da minha carreira, compartilhando seus conhecimentos, paciência e parceria, você também faz parte da minha formação.

Por fim agradeço a todos que de alguma forma contribuíram para minha formação e torce pelo meu crescimento profissional.

RESUMO

O grau de dificuldade para reabilitar maxilas extremamente atróficas é muito alto, especialmente quando há grande expansão dos seios maxilares. Para o sucesso destes casos são necessários vários fatores, mas a execução a partir de um bom planejamento talvez seja o mais importante deles. O objetivo deste artigo é relatar um caso em que um implante foi deslocado para o seio maxilar, como consequência de um planejamento inadequado, resultando na perda do implante dentro do seio durante o período de osseointegração, assim como, as técnicas utilizadas para recuperar o implante deslocado.

Palavras-chave: Implante dentário. Seio maxilar. Maxila.

ABSTRACT

The degree of difficulty to rehabilitate extremely atrophic maxilla is very high, especially when there is great expansion of the jaws. For the success of these cases, several factors are necessary, but execution based on planning is perhaps the most important of them. The objective of this article is to report a case in which an implant was displaced into the maxillary sinus, as a result of inadequate planning, generated by the loss of the implant within the sinus during the period of osseointegration, as well as the techniques used to retrieve the implant displaced.

Keywords: Dental Implants. Maxillary sinus. Maxilla

SUMÁRIO

1 INTRODUÇÃO 15

2 DESENVOLVIMENTO 17

3 DISCUSSÃO 25

4 CONCLUSÃO 27

REFERÊNCIAS 28

1 INTRODUÇÃO

Pacientes edêntulos totais podem ser considerados verdadeiros desafios quando se fala em reabilitação na odontologia, especialmente quando apresentam elevadas reabsorções ósseas com maxilares extremamente atrésicos e grandes expansões de seios maxilares.

Nestas situações, tratamento com implantes dentários são as principais indicações para que se obtenha melhor retenção e estabilidade protética. E para este tipo de tratamento é indispensável um bom planejamento principalmente em casos de situações limítrofes de disponibilidade óssea.

De acordo com CARVALHO et al (2006), um bom planejamento é realizado através de uma boa anamnese, fotografias, exames radiográficos, tomografia e modelos de estudo em articulador. Além disso, ter conhecimento das disposições biológicas e econômicas do paciente, bem como suas questões psicológicas, para saber qual direcionamento tomar em relação ao caso.

Para o planejamento, entre os exames radiográficos temos a radiografia panorâmica, e através dela podemos observar uma visão anatômica geral da maxila e mandíbula em uma única imagem. Desta forma é um exame muito solicitado para avaliação inicial dos tratamentos com implantes dentários, principalmente porque através dela é possível ver os principais pontos anatômicos para o planejamento com um baixo custo. Em contrapartida oferece apenas imagem em dois planos e com uma média de 20% de distorção. (RODRIGUES et al, 2012)

Já a tomografia computadorizada oferece a imagem em 3 planos (axial, sagital e coronal), que podem ser vistas em cortes, sem sobreposição e distorção de imagem, permite analisar quantidade e qualidade óssea, apresentando o tamanho real das estruturas observadas. Desta forma, é o melhor exame para planejamento de implantes. (RODRIGUES et al, 2012)

A perda dentária em região posterior de maxila pode ocasionar reabsorção óssea alveolar e pneumatização do seio maxilar, reduzindo a altura óssea necessária para reabilitação. Nesses casos, é necessário o uso de enxerto ósseo associado à técnica de levantamento de seio maxilar ou *sinus lift*. (MISCH, 2008)

Uma complicação que pode ocorrer em casos em que a área de pneumatização do seio maxilar é extensa, mesmo com a realização de enxerto ósseo, é o deslocamento imediato ou tardio do implante para seu interior (CHAPPUIS et al, 2009)

Muitas vezes a causa exata do deslocamento dos implantes para o interior do seio é desconhecida, mas existem algumas situações que podem favorecer para que isso aconteça durante a cirurgia como: falta de habilidade do operador, implantação em área de seio sem elevação do seio maxilar ou com resultado insatisfatório do enxerto, ancoragem do implante sem instabilidade primaria, pressões intrasinusal que pode gerar um efeito de sucção, processo inflamatório na área de inserção do implante, força de oclusão em implante sem ósseointegração. (CHAPPUIS et al, 2009; PEREIRA, 2019)

Existem algumas técnicas para remoção do implante no interior do seio, como cirurgia endoscópica através da cavidade nasal, técnica de Caldwell-Luc (uma janela na lateral do seio maxilar) e criação de uma tampa óssea intraoral pediculada ao periósteo ou à membrana de Schneider. (BIGLIOLI & CHIAPASCO, 2013)

2 DESENVOLVIMENTO

Relato de caso Clínico

Paciente do sexo feminino, 55 anos, buscou o curso de especialização em prótese e implante dentário com objetivo de trocar sua prótese superior por prótese fixa sobre implantes dentários. Foi realizada anamnese e avaliação inicial através da radiografia panorâmica (Fig.1), foi observado uma grande pneumatização dos seios maxilares, mas ainda com presença de porção de cortical óssea.

Desta forma foi proposto a realização de enxerto bilateral, através da técnica de elevação do assoalho do seio maxilar, e posterior instalação de 6 a 8 implantes distribuídos em toda maxila, para reabilitação com protocolo superior de Branemark.

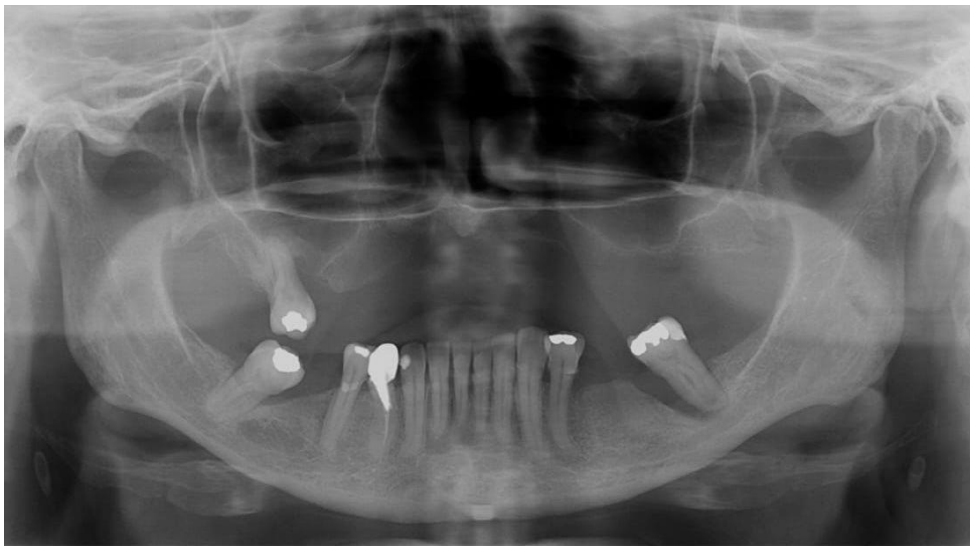

Figura 1- Radiografia panorâmica inicial

O tratamento foi iniciado com a exodontia do elemento 17 e enxerto no seio maxilar direito, e após 1 mês, foi realizado enxerto no seio maxilar esquerdo. Após 6 meses do último procedimento, foi solicitada nova radiografia panorâmica (Fig.2) para avaliação dos enxertos. Após avaliação, foi realizada a instalação dos implantes dentários.

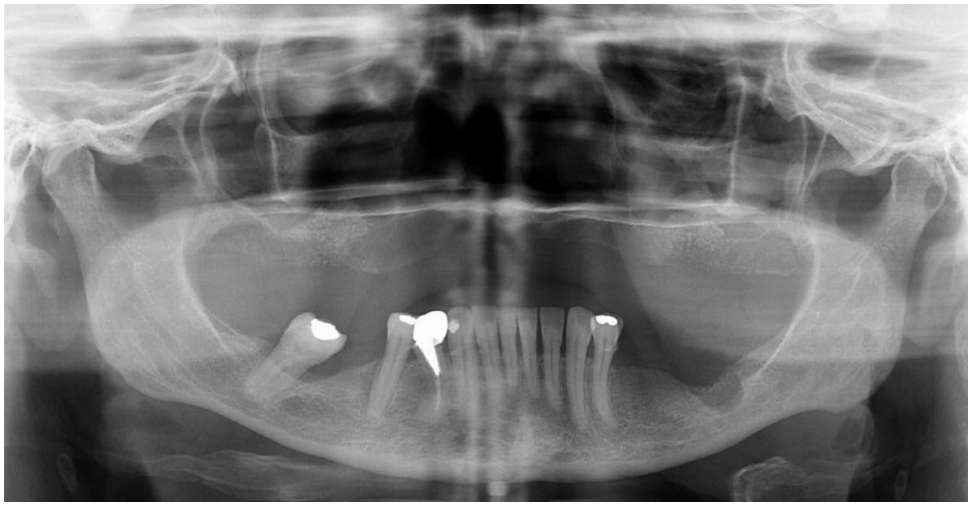

Figura 2- Radiografia panorâmica para avaliação de enxertos ósseos.

A incisão foi iniciada pelo hemi-arco direito, porém no transoperatório foi observado que todo osso anterior ao enxerto, que tinha sido observado na radiografia panorâmica, apesar de suficiente em altura, estava extremamente reabsorvido em largura, apresentando característica conhecida como “lâmina de faca” em toda sua extensão. Além disso, quanto mais medial, maior a reabsorção óssea, tanto em altura, quanto em largura, progredindo até alcançar o nível das fossas nasais.

Mesmo com a tentativa de regularização de rebordo, para conseguir volume suficiente para inserção de implantes menores, ainda não foi possível alcançar bons parâmetros para instalação dos implantes, e o planejamento prévio não pôde ser realizado.

Foram colocados 3 implantes HE na região onde foi realizado enxerto direito, 2 implantes (3,75mm x 11,5mm), e mais medialmente, 1 implante (3,75mm x 8mm), onde durante a instalação deste, foi percebido falta de travamento inicial, no entanto, foi optado por mantê-lo em posição, na tentativa de uma possível osseointegração. Além destes, devido à ausência de osso em região anterior, foi realizado o esvaziamento do forame nasopalatino para instalação de um implante HE de 3,75mm x 8mm.

Visto que o planejamento não saiu como esperado e a paciente estava muito ansiosa, foi optado por finalizar a cirurgia e dar continuidade em outro momento. A partir daí, foi solicitado uma tomografia de maxila para avaliar implantes instalados e realizar um melhor planejamento para instalação dos implantes no hemi-arco esquerdo. (Fig.3)

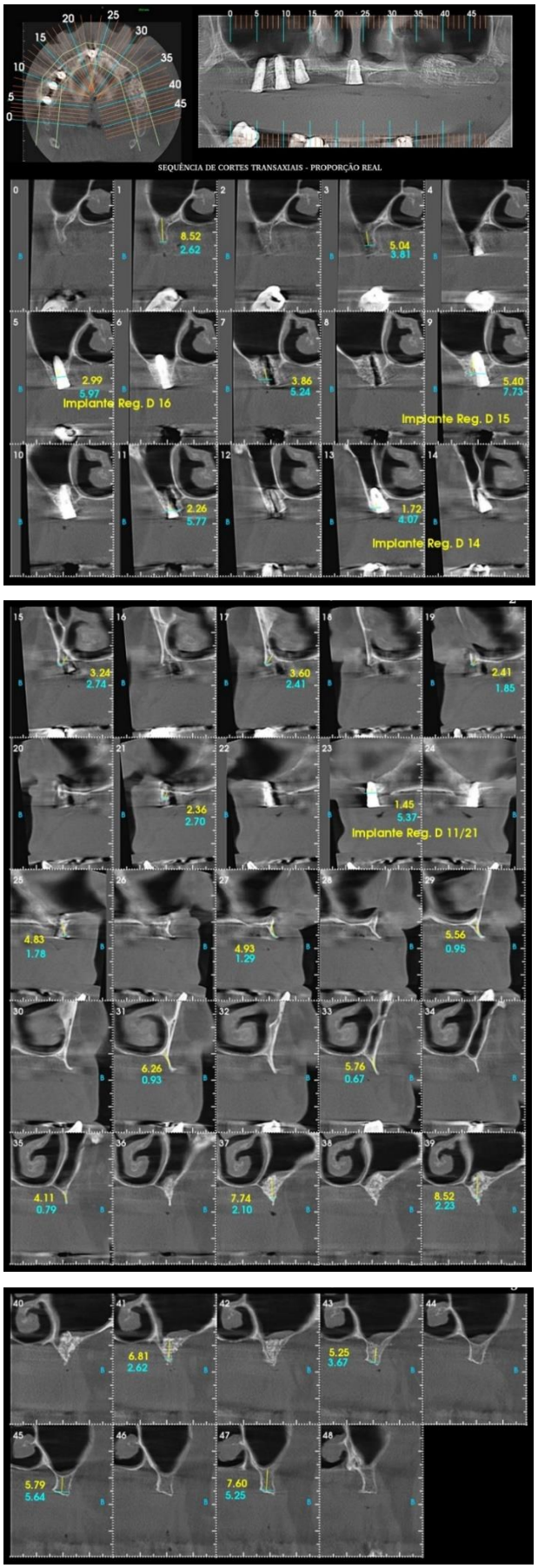

Figura 3- Cortes tomográficos de maxila

Durante cirurgia para instalação de implantes do lado esquerdo, também foi observado volume ósseo insuficiente em toda região. Então, para instalação dos implantes foram feitas as fresagens com acréscimo de enxerto de osso sintético no fundo do alvéolo e instalados 2 implantes HE (3,75mm x 10 mm) em região de enxerto de seio maxilar esquerdo, e 1 implante HE (3,75mm x 10mm) em região de túber com uma leve angulação para medial.

Antes da reabertura para colocação de cicatrizadores, foi solicitada uma nova radiografia panorâmica para avaliação dos implantes, em especial o implante posicionado mais medialmente ao enxerto do lado direito, que foi deixado sem travamento próximo a região de seio. Ao avaliar a radiografia, foi observado que o implante tinha sido perdido e invadido o seio maxilar direito. (fig. 4)

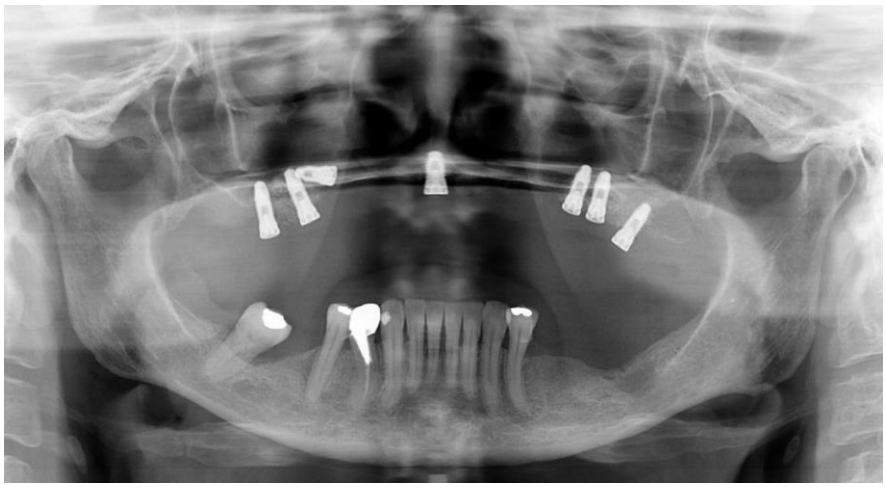

Figura 4 - Radiografia panorâmica para avaliação de implantes

Antes de prosseguir com o tratamento reabilitador, foi programado uma cirurgia para remoção do implante perdido no seio maxilar direito 3 dias após a realização da radiografia panorâmica. Foi realizado um novo acesso ao seio maxilar direito, com a técnica de Caldwell-Luc, exatamente sobre a região onde foi instalado o implante perdido. Inicialmente a membrana sinusal foi preservada, mas foi observado que o implante havia se deslocado para dentro do seio e foi preciso rompê-la para conseguir acessá-lo. (Fig. 5)

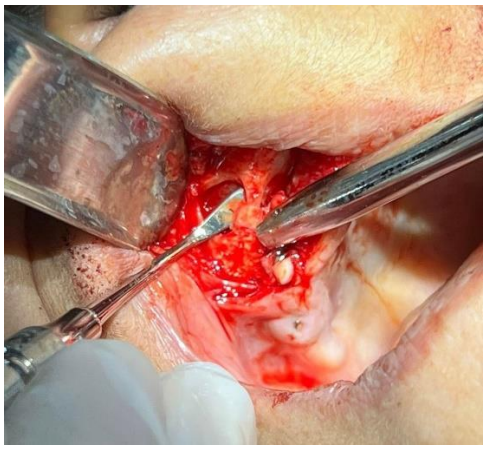

Figura 5 – Descolamento da membrana sinusal para acessar implante

Mesmo com acesso direto ao seio maxilar não era possível visualizar o implante, então algumas técnicas foram utilizadas na tentativa de resgate do implante como: Aplicar a luz do fotopolimerizador para uma melhor iluminação e realizar captura com uma pinça; introduzir um sugador metálico ligado a uma bomba à vácuo, explorando todo o seio para que ele pudesse fazer a captura. (Fig.6). Foi observado que o implante estava no teto do seio, numa área mais posterior, por trás de um septo ósseo. A paciente foi sentada, e foram realizadas leves compressões em região posterior da cabeça, objetivando que o implante deslocasse por gravidade. Não foi obtido êxito com todas essas técnicas. Foi realizada a ampliação posterior do acesso, com o uso de uma broca maxi-cut, e substituição por um sugador de espessura menor para que pudesse acessar com mais facilidade a região posterior (Fig.7). O sugador foi inserido no acesso ampliado, o qual conseguiu deslocar o implante, que estava aderido a membrana, e foi capturado com auxílio de uma pinça clínica.(Fig.8) O seio maxilar direito foi preenchido com 4 membranas de L-PRF da paciente e suturado. (Fig.9)

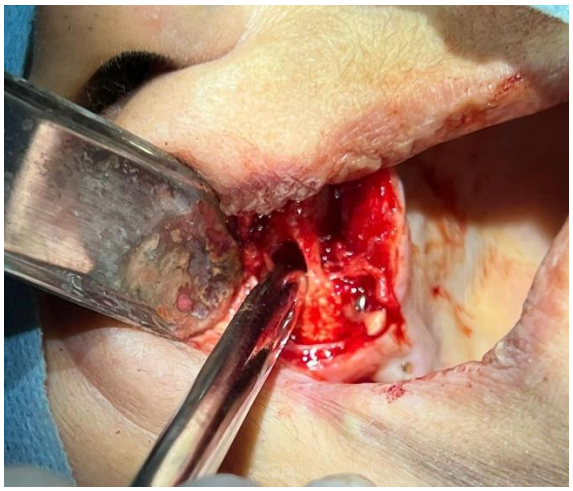

Figura 6 – Tentativa de captura do implante com sugador metálico

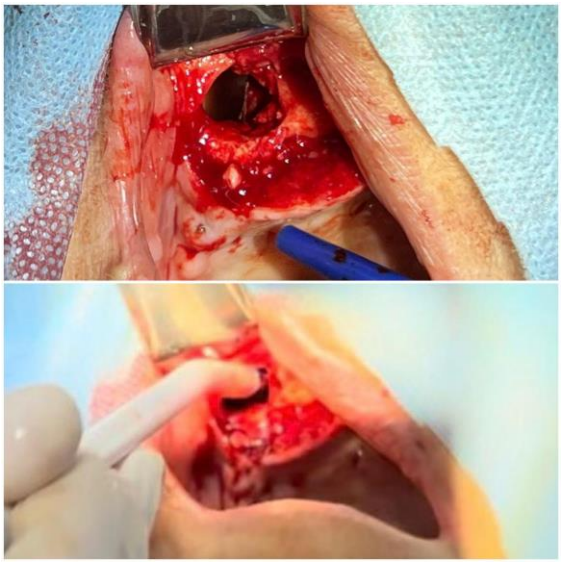

Figura 7– Aumento do acesso ao seio maxilar e inserção de sugador de menor calibre

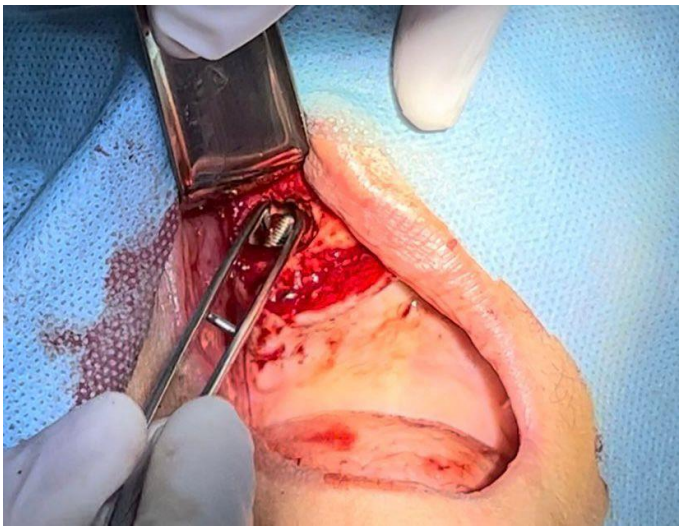

Figura 8 – Resgate do implante com pinça clínica



Figura 9 – Preenchimento do seio maxilar com membranas de L-PRF

Foi realizado orientação de cuidados pós-operatórios e prescrição medicamentosa: Amoxicilina 500mg + Clavulanato de potássio 125mg, Dexametasona 4mg e Dipirona 1g.

No mês seguinte foi feito a reabertura para acesso dos implantes e colocação de cicatrizadores (Fig.10).

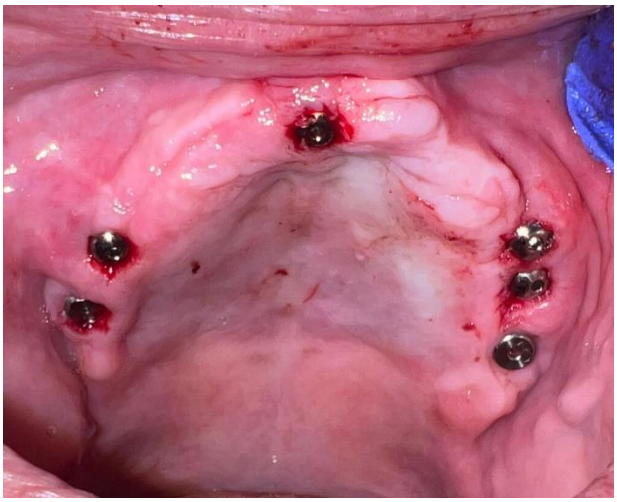

Figura 10 – Cicatrizadores

Após uma semana, foi realizado a instalação de 6 mini pilares e posterior entrega da prótese fixa sobre os 6 implantes. (Fig. 11)



Figura 11 – Resultado final

3 DISCUSSÃO

Segundo SPENCER (2018), para o planejamento de cirurgias com implantes deve-se conhecer a história do paciente, hábitos e presença de morbidades; realizar exames clínicos para excluir patologias; registrar a dimensão vertical em repouso e altura do sorriso para reabilitação protética; além disso, é indispensável o uso da tomografia, pois ela garante precisão do volume ósseo disponível e mostra o grau de pneumatização do seio maxilar.

CAWOOD e HOWELL (1988) fizeram uma classificação para contribuir para um melhor planejamento, onde demonstra os previsíveis níveis de reabsorção dos maxilares edêntulos, facilitando os critérios para melhor escolha do tratamento cirúrgico e/ou protético: Classe I: Dentado. Classe II: Imediatamente após exodontia. Classe III: Rebordo alveolar com forma bastante arredondada, com altura e espessura adequadas. Classe IV: Rebordo em forma de lâmina de faca, com altura adequada e espessura inadequada. Classse V: Rebordo alveolar plano, com altura e espessura inadequados. Classe VI: Rebordo alveolar apresentando depressão, com evidente perda óssea basal.

A paciente deste caso apresentava reabsorção óssea severa, e para uma melhor visualização do caso, de acordo com Cawood, classificaríamos da seguinte forma: classe IV (lâmina de faca) na região mesial ao enxerto do assoalho do seio até próximo à fossa nasal que se apresentava como Classe VI, com perda óssea evidente mostrando o seu assoalho, ou seja, uma situação limítrofe, que só pôde ser observada durante o transoperatório.

Com a ausência de elementos dentais, a perda da altura da dimensão vertical faz com que se direcione a mandíbula para frente, e associado a elevada reabsorção óssea anterior, alguns pacientes se tornam “falsos-padrão facial III”. No caso desta paciente, além disto temos um agravante, pois já é naturalmente padrão facial III. Isto dificulta ainda mais a reabilitação, pelo fato de proporcionar pouca disponibilidade óssea e também por alterar a direção e intensidade da força sobre os implantes, já que o posicionamento ideal dos implantes deverá ser de forma que diminua a ampliação de força sobre os mesmos. (MISCH, 2008)

A maior falha durante o planejamento deste caso foi realizar a cirurgia apenas com as informações fornecidas pela radiografia panorâmica, onde a percepção

equivocada da presença de osso, e desconhecimento da qualidade final do enxerto ósseo realizado na cirurgia de elevação do assoalho.

Com o uso da tomografia computadorizada cone beam, ocasionaria um melhor planejamento cirúrgico, com maior previsibilidade e menor tempo cirúrgico, além de fornecer informações, como volume e qualidade óssea do enxerto para instalação com mais segurança, diminuiriam as chances de ocorrer as intercorrências citadas no relato acima, contribuindo também para controle dos níveis de ansiedade da paciente. (RODRIGUES et al, 2012)

No caso descrito, somado a inexperiência do cirurgião, alguns fatores podem ter favorecido o deslocamento tardio do implante, como a falta de estabilidade primária do implante, enxerto ósseo realizado no assoalho seio com resultado insatisfatório, ausência de osteointegração e altura óssea insuficiente. (PEREIRA, 2019)

Como consequência da presença do implante no interior do seio maxilar, o paciente pode apresentar algumas complicações como: sinusite aguda ou crônica e deslocamento para outros seios, provocando outras infecções que podem se até expandirem para outras áreas resultando em complicações de maiores proporções. Além disto, também existe a possibilidade ocorrer sua expulsão espontânea pelas narinas ou cavidade oral devido a atividade mucociliar. (BIGLIOLI & CHIAPASCO, 2013). No caso da paciente em questão, acredita-se que devido ao implante ter ficado séssil na região de inserção, e ter se deslocado para o interior do seio apenas de 1 a 3 dias antes da sua remoção, não apresentou nenhuma complicação, como sinusite por exemplo, relatou apenas um incômodo na região.

Dentre as técnicas para remoção de implantes, foi realizada uma janela ântero-lateral ao seio maxilar, através da técnica de Caldwell-Luc. As desvantagens dessa técnica seriam: caso alcance o nervo-infraorbitário, um risco de parestesia, também a formação de um defeito ósseo e possível retração de tecido mole, o que dificultaria um novo procedimento de levantamento de seio. Mas ainda é a melhor técnica devido proporcionar uma melhor visualização, pode ser realizado com anestesia local, uma nova formação óssea da janela e membrana schneideriana, rapida cicatrização e menor risco de morbidade no pós operatório. (BIGLIOLI & CHIAPASCO, 2013)

4 CONCLUSÃO

Em todos os casos reabilitadores com implantes, é indispensável que se faça um bom planejamento, com o máximo de informações possíveis sobre o paciente e suas condições ósseas, isto inclui a necessidade do uso de tomografia computadorizada cone beam. Quanto mais atrésica for a maxila e maior pneumatização dos seios maxilares, também aumenta o grau de dificuldade e riscos de intercorrências na cirurgia, como, por exemplo, o deslocamento do implante para o interior do seio maxilar. A abertura de uma janela lateral ao seio maxilar, pode ser considerada uma boa técnica para captura de um implante perdido dentro da cavidade. Desta forma é indispensável que o operador busque cada vez mais pelo aperfeiçoamento de suas técnicas e trabalhe sempre com prudência para evitar maiores complicações.

REFERÊNCIAS

BIGLIOLI, F. & CHIAPASCO, M. (2013). An easy access to retrieve dental implants displaced into the maxillary sinus: The bony window technique. Clin Oral Implants Res, 25, 1344–1351.

CARVALHO, NB; GONÇALVES, SLMB; GUERRA, CMF; CARREIRO AFP. Planejamento em implantodontia: uma visão contemporânea. Rev. Cir. Traumatologia. Buco-Maxilo-Facial, 6 (4) p. 17-22, out-dez. 2006.

CAWOOD, J. L; HOWELL, R. A.." A classification of the edentulous jaws. Int. J. Oral Maxillofac. Surg. 1988; 17:232-236

CHAPPUIS, V., SUTER, V., BORNSTEIN, M. (2009). Displacement of a dental implant into the maxillary sinus: Report of an unusual complication when performing staged sinus floor elevation procedures. Int J Periodon Rest Dent, 29, 81–87

MISCH, CARL E. Implantes dentais contemporâneos. 3 ed. Editora Elsevier; 2008.

PEREIRA, CRA. Causas e Consequências Gerais do Deslocamento de Implantes para o Seio Maxilar. UFP, Faculdade Ciências da Saúde. 2019. https://bdigital.ufp.pt/bitstream/10284/8448/1/PPG_24134.pdf

RODRIGUES, GHC; RODRIGUES, VA; BARROS, SM; ROMEIRO, RL; SOUZA, DM. Tomografia computadorizada x radiografia panorâmica na avaliação pré-cirúrgica em implantodontia. Innov Implant J, Biomater Esthet. 2012/2013;7/8:126-131

SPENCER KR, Implant based rehabilitation options for the atrophic edentulous jaw. Australian Dental JournalVolume 63: Contemporary Oral & Maxillofacial SurgeryMar 2018PagesS1-S117. doi: 10.1111/adj.12595