Faculdade Sete Lagoas – FACSETE

Caulí Duarte de Medeiros

# CIRURGIA GUIADA PARA INSTALAÇÃO DE 6 IMPLANTES E PRÓTESE PROTOCOLO: RELATO DE CASO DE CLÍNICO

RECIFE/PE

2022

Caulí Duarte de Medeiros

# CIRURGIA GUIADA PARA INSTALAÇÃO DE 6 IMPLANTES E PRÓTESE PROTOCOLO: RELATO DE CASO DE CLÍNICO

Artigo apresentado ao curso de Especialização Lato Sensu da Faculdade Sete Lagoas – FACSETE, como requisito parcial para obtenção do título de Especialista em Implantodontia.

Área de concentração: Implantodontia.

Orientador: Prof. Dr. Marcelo Farias de Medeiros

Faculdade Sete Lagoas – FACSETE

**CIRURGIA GUIADA PARA INSTALAÇÃO DE 6 IMPLANTES E PRÓTESE PROTOCOLO: RELATO DE CASO DE CLÍNICO**

Artigo apresentado ao curso de Especialização Lato Sensu da Faculdade Sete Lagoas – FACSETE, como requisito parcial para obtenção do título de Especialista em Implantodontia.

Área de concentração: Implantodontia.

Aprovada em 29/11/22 pela banca examinadora constituída pelos seguintes professores:

Professor Dr. Marcelo Farias de Medeiros - FACSETE

Professor Ms. Paulo Célio Guerreiro Barboza - FACSETE

Professor Ms. Oséas Oliveira de Albuquerque - FACSETE

**Recife/PE, 20 de Fevereiro de 2022.**

## RESUMO

Ferramentas tecnológicas são cada vez mais utilizadas na odontologia. Em especial na implantodontia, um dos recursos cada vez mais popularizados é o planejamento digital, em conjunto com as cirurgias guiadas. Dentre as diversas vantagens da técnica, se destacam: planejamento e manobras de alta precisão; possibilidade de cirurgias sem retalho; redução nas doses de medicamentos; redução do tempo cirúrgico; redução do desconforto intra e pós operatório. Neste trabalho é descrito um caso de cirurgia para instalação de implantes, com carga imediata da prótese. São descritas as etapas de confecção um guia com suporte ósseo para fresagem e instalação de 6 implantes da SIN (Sistema de Implante Nacional S.A., São Paulo, SP., Brasil). Foi realizada carga imediata com protocolo provisório e posterior conclusão do caso com o protocolo definitivo. Concluímos que os benefícios descritos pela literatura se refletiram no caso relatado, evidenciamos a precisão e previsibilidade possibilitadas pelo planejamento digital do caso.



**Palavras-chave:** implante; implante guiado; fluxo digital; cirurgia guiada.

## ABSTRACT

Technological tools are increasingly used in dentistry. Especially in implant dentistry, one of the increasingly popular resources is digital planning, together with guided surgeries. Among the various advantages of the technique, the following stand out: high-precision planning and maneuvers; possibility of flapless surgeries; reduction in medication doses; reduction of exhaustion time; reduction of intra and postoperative discomfort. In this work, a case of surgery for the installation of implants, with immediate loading of the prosthesis, is described. The stages of preparation of a guide with bone support for drilling and installation of 6 SIN implants (Sistema de Implante Nacional S.A., São Paulo, SP., Brazil) are described. Immediate loading was performed with a provisional protocol and subsequent conclusion of the case with the definitive protocol. We conclude that the benefits received by the literature are reflected in the reported case, we evidence the precision and predictability made possible by the digital planning of the case.



**Keywords:** implant; guided implant; digital flow; guided surgery.

## LISTA DE FIGURAS

FIGURA 1 – Foto intraoral frontal. Foto inicial do caso.……..…10

FIGURA 2 – Reconstrução 3D da tomografia e escaneamento intraoral (A) e reconstrução panorâmica da tomografia (B) em situação inicial.……....11

FIGURA 3 – Planejamento da base do guia e anilhas de fixação, considerando tamanho necessário da osteotomia (A). Previsão do platô ósseo final em relação à base do guia. (B)…….……..…11

FIGURA 4 – 6 Implantes planejados e posicionados em 3D, referenciados em relação á arcada superior. (A) Guia de fresagem planejado, unindo a base de osteotomia planejada, anilhas de inserção e colunas de sustentação das anilhas (B).……..…….12

FIGURA 5 – Reconstrução panorâmica da tomografia, ilustrando posição planejada dos implantes……12

FIGURA 6 – Imagem superior do guia de fresagem impresso (A) e Imagem frontal do guia de fresagem impresso (B)……13

FIGURA 7 – Mandíbula após remoção dos elementos remanescentes……..14

FIGURA 8 - Imagem ilustrando o platô ósseo confeccionado……..14

FIGURA 9 – Guia de fresagem fixado e em posição para início da fresagem…..…15

FIGURA 10 – Imagem após a instalação dos 6 implantes, e remoção do guia…..…15

FIGURA 11 – Imagem após realização das suturas e instalação de 5 cicatrizadores……15

FIGURA 12 – Imagem dos 5 cilindros provisórios instalados sobre os implantes.....16

FIGURA 13 – Imagem da situação final, após captura da prótese protocolo provisória.....16

FIGURA 14 – Imagem frontal final do paciente em oclusão, após captura da prótese protocolo provisória……..…17

FIGURA 15 – Ficha periapical do paciente, 6 meses após a instalação dos implantes……..……17

FIGURA 16 – Imagem frontal final do paciente em oclusão, após instalação do protocolo definitivo sobre os 6 implantes…….……..18

**SUMÁRIO**

**1. INTRODUÇÃO……8**

**2. RELATO DE CASO CLÍNICO……10**

2.1 Anamnese e exames do paciente……10

2.2 Planejamento……11

2.3 Impressão do guia de fresagem……12

2.4 Etapa cirúrgica……13

2.5 Instalação de protocolo provisório……16

2.6 Acompanhamento e protocolo final após 6 meses……17

**3. RESULTADOS……19**

**4. DISCUSSÃO……20**

**5. CONCLUSÃO……21**

**REFERÊNCIAS BIBLIOGRÁFICAS……22**

## 1. INTRODUÇÃO

Com os estudos descritos por Branemark (1985), iniciou-se uma nova era na odontologia. Na época, seus estudos possibilitaram grandes avanços no que conhecemos hoje como “osseointegração”. Estes trabalhos trouxeram uma revolução, e as possibilidades reabilitadoras se multiplicaram exponencialmente. Pacientes antes considerados “inválidos” passaram a ter à disposição tratamentos que proporcionam reabilitações estéticas e funcionais, refletindo diretamente na qualidade de vida.

Como fator importante relacionado à osseointegração, diversos estudos relatam os cuidados em relação ao posicionamento tridimensional do implante no osso do paciente (BESIMO, 2014; KOYANAGI, 2002). Os primeiros implantes foram instalados tendo como referência apenas exames de raio-x, que retratam apenas altura óssea disponível, porém não transferem informações de espessura. As técnicas de raio-x também têm limitações quanto à distorção das imagens, que resultavam em um grande desafio técnico de execução para os dentistas (GUPTA et al, 2015).

Com o advento e popularização dos exames tomográficos, os dentistas ganharam um importante aliado em seu planejamento. As imagens tridimensionais, indispensáveis atualmente, permitem o planejamento preciso do implante, reduzindo as chances de danos às estruturas nobres (GUPTA et al, 2015). Além do correto dimensionamento do implante, os exames tomográficos também permitem o planejamento da saída protética dos implantes, melhorando consideravelmente o prognóstico das reabilitações protéticas.

Acompanhando as recentes evoluções tecnológicas, os dentistas ganharam importantes novos aliados: os scanners intraorais e softwares de planejamento 3D. A aquisição de imagens fidedignas de tecido mole, em conjunto com tomografias de alta resolução possibilitou a reconstrução digital da boca do paciente (KAMBLE et al, 2018). Em conjunto com o advento das impressoras 3D, a implantodontia passou a contar com um grande artifício: a cirurgia virtualmente guiada, associada a um planejamento computadorizado.

Estudos de Moreschi et al. (2019) e Margonar et al. (2010) exemplificam diversas vantagens da técnica conhecida como “Cirurgia Guiada”. A instalação de implantes através de guias 3D representa um dos maiores avanços da implantodontia

moderna. Graças a essa técnica é possível pré-determinar a posição tridimensional dos implantes, assim como a saída protética dos parafusos, evitando assim inclinações desfavoráveis. Conforme Steenberghe et al. (2015) a técnica guiada também se destaca por causar menor morbidade no paciente, recuperação mais rápida e tempo cirúrgico reduzido.

## 2. RELATO DE CASO

### 2.1 Anamnese e exames do paciente

Paciente do gênero masculino, 60 anos de idade, apresentou-se ao atendimento do curso de especialização em implantodontia do CPGO. Conforme anamnese, paciente relatou queixas estéticas e funcionais. Ao exame intraoral, observou-se ausência de alguns elementos na região inferior, presença de restauração protética insatisfatória e comprometimento periodontal dos elementos remanescentes.



Figura 1 – Foto intraoral frontal. Foto inicial do caso.

O exame tomográfico e escaneamento da mandíbula foram realizados. A reconstrução 3D foi feita com arquivos DICOM e no software aberto BlueSkyPlan ®.

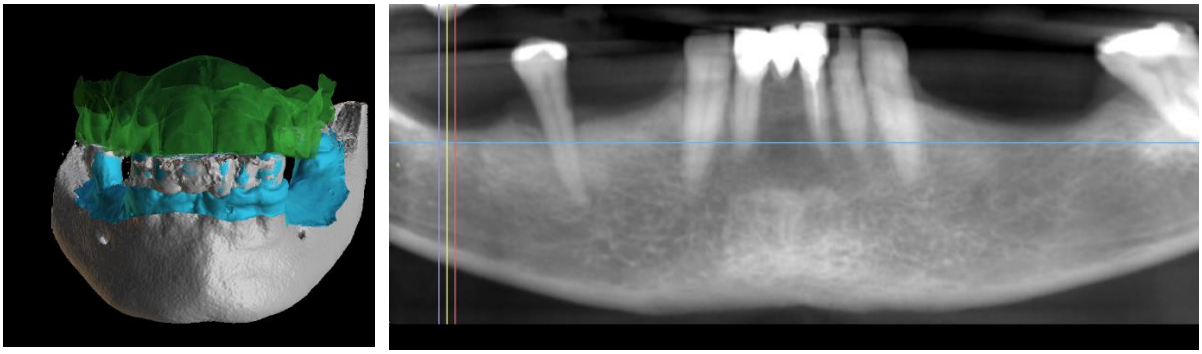

*Figura A* *Figura B*

Figura 2A – Reconstrução 3D da tomografia e escaneamento intraoral. Figura 2B - reconstrução panorâmica da tomografia em situação inicial.

## 2.2 Planejamento

Após a avaliação tomográfica foi planejada a remoção dos elementos remanescentes inferiores e instalação de 6 implantes. Optou-se no planejamento pela instalação de prótese tipo protocolo, em resina acrílica e com barra metálica. Considerando a necessidade de espaço protético mínimo, foi planejada a realização de desgaste ósseo e confecção de platô. Para instalação dos implantes, foi planejada a confecção de um guia de fresagem, adaptado sobre o osso.

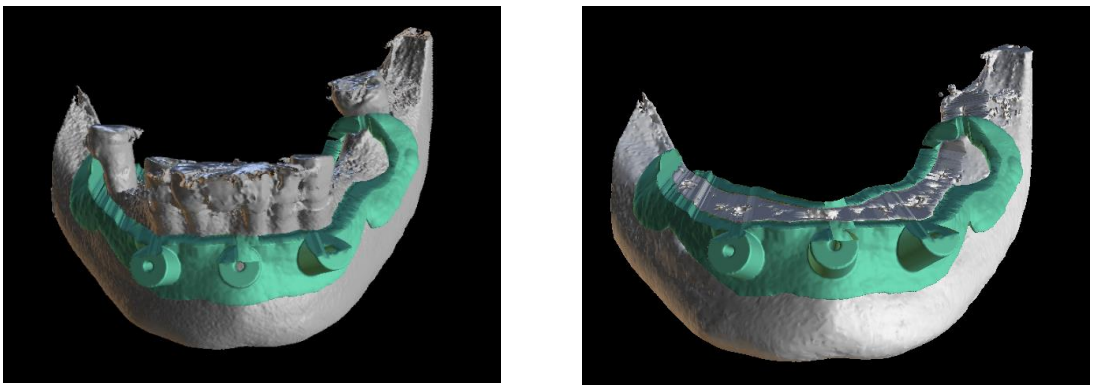

*Figura A* *Figura B*

Figura 3A – Planejamento da base do guia e anilhas de fixação, considerando tamanho necessário da osteotomia. Figura 3B - Previsão do platô ósseo final em relação à base do guia.

Para confecção do guia de fresagem, os implantes foram planejados e posicionados sobre a reconstrução 3D da tomografia. A posição dos implantes

considerou a saída protética prevista, em referência a arcada superior do paciente. Foi planejada a instalação de 6 implantes, sendo os 4 centrais de dimensão 3,8 x 11,5 e os 2 distais de dimensão 3,8 x 8,5. O sistema de implantes utilizado foi o Strong SW ® da fabricante SIN. Anilhas regulares do sistema foram utilizados para os 6 implantes, com altura padrão H5 (Offset de 9mm).

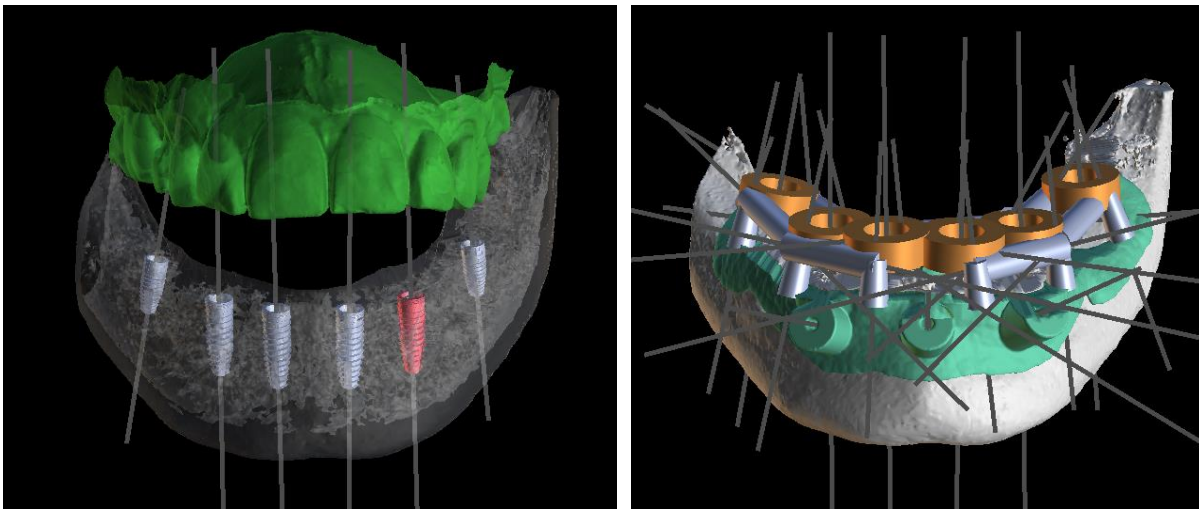

*Figura A* *Figura B*

Figura 4A – 6 Implantes planejados e posicionados em 3D, referenciados em relação à arcada superior. Figura 4B - Guia de fresagem planejado, unindo a base de osteotomia, anilhas de inserção e colunas de sustentação das anilhas.

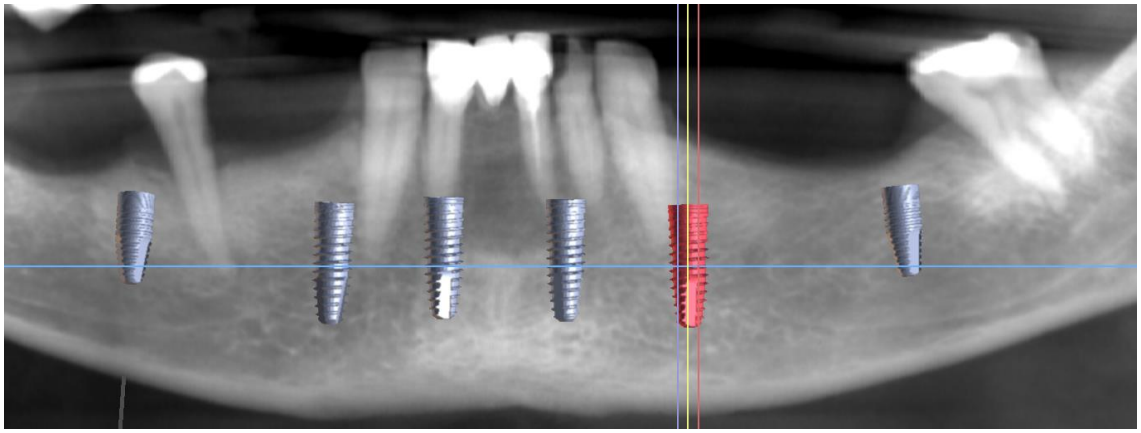

Figura 5 – Reconstrução panorâmica da tomografia, ilustrando posição planejada dos implantes.

**2.3 Impressão do guia de fresagem**

Após o planejamento, foi realizada a impressão do guia cirúrgico. Para a impressão foi utilizada uma impressora 3D Anycubic Photon, com resinas Prizzma BioGuide, dimensão da camadas de impressão foi de 0,05mm. As anilhas de fresagem e fixação foram fixadas ao guia utilizando resina acrílica auto-polimerizável Pattern Bright ® da fabricante Kota (Kota Dental, São Paulo, SP., Brasil) .



*Figura A* *Figura B*

Figura 6 – Imagem superior do guia de fresagem impresso (A) e Imagem frontal do guia de fresagem impresso (B).

**2.4 Etapa cirúrgica**

Na etapa cirúrgica, foram removidos os elementos remanescentes. Em seguida foi realizada a confecção de platô ósseo.



Figura 7 – Mandíbula após remoção dos elementos remanescentes.



Figura 8 - Imagem ilustrando o platô ósseo confeccionado.

O guia foi posicionado e fixado através de 3 parafusos de fixação. Foi então realizada a fresagem e instalação dos implantes. O implante distal do lado esquerdo foi instalado um torque final de 20Ncm, os outros 5 implantes foram instalados com torques de 60Ncm. Conforme recomendações do fabricante, foi possível a carga imediata.

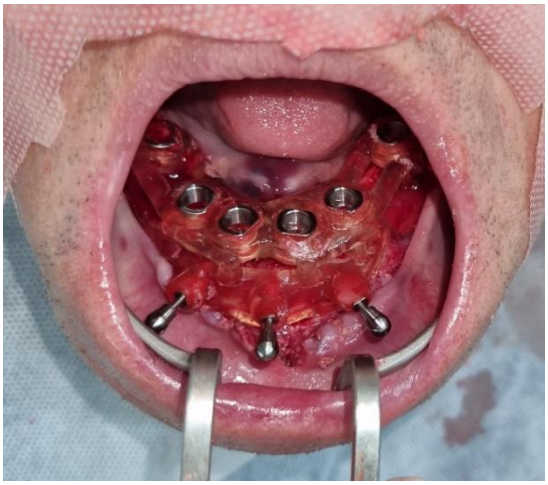

Figura 9 – Guia de fresagem fixado e em posição para início da fresagem.



Figura 10 – Imagem após a instalação dos 6 implantes, e remoção do guia.



Figura 11 – Imagem após realização das suturas e instalação de 5 cicatrizadores.

## 2.5 Instalação de protocolo provisório

Paciente retornou ao serviço 24 horas após a cirurgia para adaptação e instalação da prótese provisória previamente confeccionada.



Figura 12 – Imagem dos 5 cilindros provisórios instalados sobre os implantes.



Figura 13 – Imagem da situação final, após captura da prótese protocolo provisória.



Figura 14 – Imagem frontal final do paciente em oclusão, após captura da prótese protocolo provisória.

## 2.6 Acompanhamento e protocolo final após 6 meses.

Paciente retornou ao serviço após 6 meses para confecção da prótese protocolo final. Foi solicitado ao paciente aquisição de ficha periapical completa, que demonstrou a correta osseointegração dos implantes assim como a boa adaptação dos componentes protéticos.

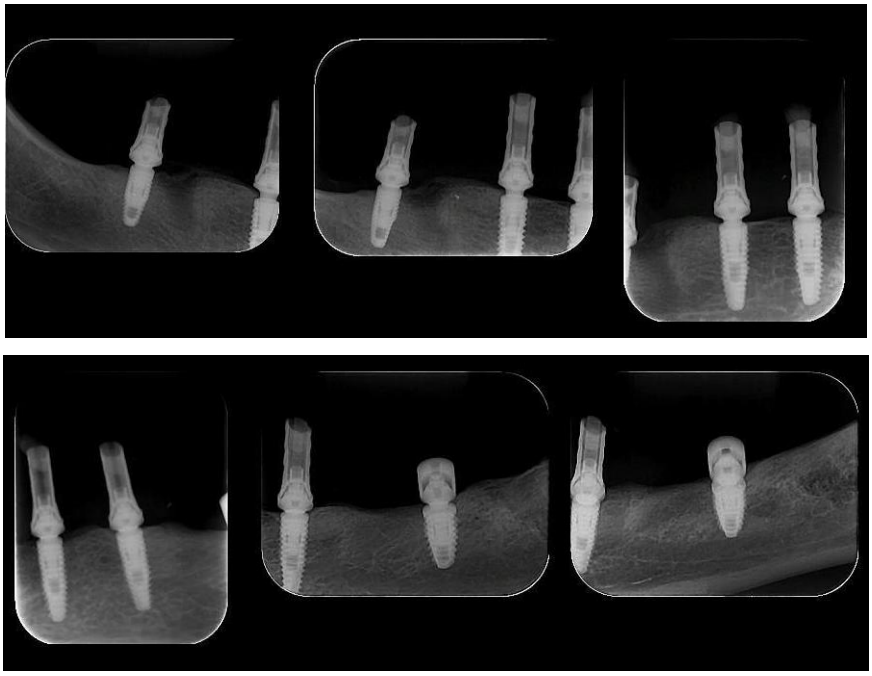

Figura 15 – Ficha periapical do paciente, 6 meses após a instalação dos implantes.

Foi confeccionada uma prótese protocolo definitiva, as saídas protéticas dos implantes centrais ficaram localizadas em região de cíngulo dos incisivos e caninos, os implantes distais em região de sulco central do primeiro molar. O cantilever final de aproximadamente 5mm em cada extremidade protética.



Figura 16 – Imagem frontal final do paciente em oclusão, após instalação do protocolo definitivo sobre os 6 implantes.

## 3. RESULTADOS

Através do relato do caso, verificou-se que resultados satisfatórios foram alcançados com as técnicas empregadas. O planejamento inicial permitiu o correto dimensionamento e posicionamento dos implantes, melhorando o prognóstico do tratamento. A etapa cirúrgica foi facilitada pela aplicação do guia, que nivelou a inclinação dos implantes, e impediu a subfresagem e/ou sobrefresagem em profundidade.

A redução de movimentos laterais das fresas, possibilitada pelas anilhas de inserção, permitiu a instalação dos implantes com os torques desejados e necessários para carga imediata protética. Os registro periapicais finais demonstraram a preservação pós cirúrgica de estruturas nobres, como o canal mandibular e a região de forame mentoniano. Registros periapicais finais não demonstraram qualquer indício de problemas na osseointegração dos implantes.

A saída protética planejada foi alcançada e verificada após instalação da prótese final, assim como cantilever mínimo.

## 4. DISCUSSÃO

A discussão relacionada a cirurgia guiada gira em torno do “custo vs benefício” da técnica, sempre considerando propósitos importantes: o bem-estar e melhora da qualidade de vida do paciente assim como a viabilidade técnica e financeira do tratamento.

Técnicas digitais parecerem requerer do cirurgião dentista um maior tempo dedicado ao planejamento, assim como uma curva de aprendizagem relacionada às plataformas digitais, porém, conforme relatado, o tempo e a complexidade da fase cirúrgica podem ser reduzidos com o auxílio dos guias (Moreschi et al. 2019).

Os custos da técnica guiada são superiores aos custos da técnica tradicional, mas, é importante ponderar a economia de tempo de cadeira na fase protética, uma vez que o planejamento possibilita uma reabilitação com saídas protéticas mais favoráveis (Margonar et al. 2010). A escolha dos componentes (em especial, em relação as alturas de tecido mucoso) são mais assertivas e previsíveis e podem ser realizadas na fase de planejamento.

O planejamento digital e a confecção de guias se mostram uma importante ferramenta de auxílio ao cirurgião dentista, mas, ainda assim, estão sujeitos a falhas. É importante que o profissional esteja apto e habilitado a intervir manualmente em qualquer etapa do procedimento.

## 5. CONCLUSÃO

O caso relatado refletiu os benefícios descritos na literatura, relacionadas às técnicas do fluxo digital para implantodontia. Todo o processo se deu de forma tranquila, no qual as ferramentas digitais atuaram como mecanismos de auxilio, não tendo como objetivo substituir por completo as técnicas tradicionais. A precisão proporcionada pelo guia de fresagem resultou em torques ideais e preservação das estruturas nobres. A previsibilidade protética consequente ao planejamento digital se refletiu no resultado final, onde os implantes tiveram saídas favoráveis na prótese protocolo.

## REFERÊNCIAS BIBLIOGRÁFICAS

1.Branemark PI, Zarb G, Albrektsson T. Tissue Integrated Prostheses. Osseointegration in Clinical Dentistry. Quintessensse; 1985.

2.Besimo CE, Lambrecht JT, Guindy JS. Accuracy of implant treatment planning utilizing template-guided reformatted computed tomography. Dentomaxillofacial Radiology. 2014;29(1):46-51. DOI: 10.1038/sj/dmfr/4600491.

3.Koyanagi K. Development and clinical application of a surgical guide for optimal implant placement. J. Prosthet Dent. 2002;88(5):548-52. DOI: 10.1067/mpr.2002.129377.

4.GUPTA et al, Oral Implant Imaging: A Review. Malays Med Sci. 2015.

5.KAMBLE et al, Digital workflow in implant dentistry: a comprehensive review. Journal of Current Advanced Research. 2018.

6.van Steenberghe D, Glauser R, Blomback U, Andersson M, Schutyser F,Pettersson A. “A computed tomographic scan-derived customized surgical template and fixed prosthesis for flaplees surgery and immediate loading of implants in fully edentulous maxillae: a prospective multicenter study.” Clinical Implant Dentistry and Related Research. 2005;7(Suppl 1):S111-20. DOI: 10.1111/j.1708-8208.2005.tb00083.x.

7.Moreschi E, Vilmar DG, Trento CL, Zamponi M, Zardetto Junior R, Aleixo TRC. Cirurgia guiada por computador associada a função imediata: análise de um ano de acompanhamento clínico. Implant News. 2011;8(1):20-4

8.Margonar R, Queiroz TP, Santos PL, Carvalho ACGS, Luvizuto ER, Souza FA, et al. Bone healing after implant osteotomies using the guided surgery. Exhibit Hall Barcelona (CCIB). 2010.

9.Pereira R, Siqueira L, Romeiro R. CIRURGIA GUIADA EM IMPLANTODONTIA: RELATO DE CASO. Revista Eletrônica Funvic. Pindamonhangaba. 2019.