FACULDADE SETE LAGOAS - FACSETE

GUSTAVO NASCIMENTO

IMPLANTE UNITÁRIO IMEDIATO PÓS-EXODONTIA EM REGIÃO ANTERIOR DE MAXILA: RELATO DE CASO CLÍNICO

SETE LAGOAS/MG
2022

IMPLANTE UNITÁRIO IMEDIATO PÓS-EXODONTIA EM REGIÃO ANTERIOR DE MAXILA: RELATO DE CASO CLÍNICO

IMMEDIATE UNIT IMPLANTATION POST-EXODONTICS IN THE ANTERIOR MAXILLARY REGION: CLINICAL CASE REPORT

Gustavo Nascimento [1]
Maria Helena Martins Álvares Venuto[2]

RESUMO

A reabilitação oral com o uso de implantes dentários teve um avanço significativo nos últimos anos. Implantes osseointegrados podem ser instalados cirurgicamente, em diversas fases temporais, após a extração dentária. A escolha do prazo depende de fatores estruturais ósseos, estéticos e funcionais. A técnica de implante imediato pós-exodontia preserva as cristas marginais ósseas, o que é determinante para o sucesso estético da reabilitação. A razão para esse procedimento é também a de diminuir o tempo de tratamento e custo. Nessa perspectiva de otimização do tratamento, o implante com estética imediata passou a ser uma opção bastante viável e aceitável na Odontologia. O objetivo deste trabalho é relatar um caso clínico de implante imediato pós-exodontia na região anterior da maxila. Conclui-se que a instalação imediata do implante após a exodontia está associada à redução da reabsorção óssea do alvéolo dentário, à diminuição do tempo de tratamento e ao resultado estético imediato, além de proporcionar ao paciente uma maior satisfação, devido à eliminação de um segundo procedimento cirúrgico para a instalação do implante.

Palavras-chave: Implante imediato. Pós-exodontia. Área estética.

ABSTRACT

Oral rehabilitation using implants
dental care has made significant progress in recent years. Osseointegrated implants can be surgically installed at different time stages after tooth extraction. The choice of term depends on bone structural, aesthetic and functional factors. The immediate post-extraction implant technique preserves the bone marginal ridges, which is crucial for the aesthetic success of the rehabilitation. The reason for this procedure is also to decrease treatment time and cost. From this perspective of treatment optimization, the implant with immediate esthetics has become a very viable and acceptable option in dentistry. The aim of this study is to report a clinical case of immediate post-extraction implant in the anterior region of the maxilla. It is concluded that the immediate installation of the implant after extraction is associated with the reduction of bone resorption of the dental socket, the reduction of treatment time and the immediate aesthetic result, in addition to providing the patient with

[1]Especializando em Implantodontia pela Faculdade Sete Lagoas (FACSETE); Especialista em Ortodontia pela Faculdade Sete Lagoas (FACSETE), em 2019; Especialista em Endodontia pela Faculdade CIODONTO, em 2012; graduado em Odontologia pela UFVJM, em 2009.
[2]Especialista em Implantodontia pela Faculdade Sete Lagoas (FACSETE), 2017; Especialista em Prótese Dentária pela Faculdade Sete Lagoas (FACETE), 2017; Especialista em Ortodontia pela Clínica Integrada de Odontologia (CIODONTO), 2006; Graduada em Odontologia pela UNIFENAS, 1992. Orientadora.

greater satisfaction, due to the elimination of a second surgical procedure for implant placement.
Keywords: Immediate implant. Post extraction. Aesthetic area.

INTRODUÇÃO

A instalação de implantes imediatamente após a extração dentária tornou-se um procedimento terapêutico de rotina em implantodontia. Essa técnica permite uma osseointegração bem sucedida, com resultados clínicos semelhantes aos implantes realizados em alvéolo curado. Além disso, o posicionamento do implante logo após a extração dentária proporciona muitas vantagens, como menor tempo de reabilitação, número inferior de sessões cirúrgicas, instalação do implante em uma posição axial ideal, impacto psicológico positivo sobre o paciente e manutenção dos tecidos moles (Chrcanovic et al., 2015).

A instalação imediata de implantes é uma realidade, e a técnica consiste na remoção de um elemento dentário e instalação imediata de um implante no alvéolo ainda fresco, objetivando minimizar o tempo e o custo do tratamento, além de diminuir o trauma cirúrgico e psicológico dos pacientes com tais necessidades (Carneiro et al., 2014).

Para Oliveira et al. (2014), os implantes imediatos quando corretamente indicados são uma alternativa segura para a reabilitação de casos unitários, pois permitem preservar a arquitetura óssea e gengival, além de proporcionar ao paciente conforto psicológico e satisfação estética e funcional imediata.

Implantes imediatos são implantes instalados logo após a exodontia de um elemento dentário, devendo ser avaliado individualmente quanto as suas indicações e contra-indicações (Neto, 2017).

O grande foco da implantodontia tornou-se alcançar resultados de aparência natural e estética imediata. Para isso, é importante que seja feito um diagnóstico preciso, planejamento bem detalhado e executado, quantidade e qualidade óssea, e de tecidos moles, além de posição e angulação exatas do implante. Dessa forma, a maioria das complicações envolvendo implantes imediatos em áreas estéticas podem ser evitadas, aumentando o índice de sucesso (Le, Nielsen, 2015).

A extração de dentes residuais e a colocação de implantes no mesmo procedimento cirúrgico representam uma abordagem bem-sucedida para minimizar o tempo de tratamento sem reduzir a previsibilidade com relação aos protocolos padrão (Del Frabbro et al., 2015).

A abordagem cirúrgica para a colocação de implantes imediatos tem sido largamente utilizada e demonstra resultados previsíveis, seguros, efetivos e comparáveis com a abordagem convencional no que tange as taxas de sucesso na osteointegração (Ganeles et al., 2017).

A alta taxa de sucesso no uso de implantes imediatos levou os implantodontistas a revisarem os protocolos cirúrgicos e protéticos, favorecendo a reabilitação imediata da função e da estética (Allahbakhshi et al., 2017).

A instalação de implantes imediatos é uma abordagem terapêutica introduzida em 1976 como uma alternativa à colocação tardia clássica descrita por Branemark. Esta alternativa de tratamento oferece várias vantagens, como redução no tempo de tratamento e no número de intervenções cirúrgicas, elevando assim a satisfação do paciente. Além dessas vantagens, as taxas de sobrevivência e sucesso dos implantes imediatos têm mostrado resultados favoráveis, semelhantes aos implantes instalados em rebordos cicatrizados. Uma revisão sistemática sobre implantes instalados imediatamente após a extração dentária demonstrou taxas de sobrevivência de mais de 98% após um acompanhamento mínimo de 1 ano (Ragucci et al., 2020).

Baseado na literatura, esse trabalho fará um relato de caso clínico de instalação imediato pós-exodontia do elemento dentário incisivo central superior direito (dente 11) realizado no curso de especialização em Implantodontia da Faculdade Sete Lagoas (FACSETE).

DESENVOLVIMENTO

Relato de caso clínico

A paciente E.F.M., 41 anos, procurou atendimento na clínica da FACSETE para revisão periódica. Ao exame intraoral, observou-se ausência de papila distal do incisivo superior direito. O elemento 11 apresentava tratamento endodôntico, coroa total metalocerâmica e reabsorção radicular externa na

região disto-palatina; responsável pela perda de inserção, sangramento à sondagem e a raiz estava fraturada. Como tratamento, foi proposto exodontia do elemento dentário e substituição por implante Cone Morse do fabricante Implacil de Bortoli osseointegrável restaurado com pilar protético e coroa total livres de metal.



Figura 1: Foto intraoral inicial.

Uma vez que o prognóstico para a instalação imediata do implante pós-exodontia foi considerado bom face aos exames diagnósticos, foi realizada a cirurgia no modelo de gesso. Com base no posicionamento do implante no modelo de gesso, o laboratório de prótese pôde confeccionar uma guia cirúrgica, para guiar o correto posicionamento do implante.



Figura 2: Confecção do guia e procedimento cirúrgico no modelo de gesso.

No momento da cirurgia, foi feito, inicialmente, a periotomia pelas faces palatina, distal e mesial, de modo a facilitar a exodontia do elemento dentário e

tornar este procedimento o menos traumático possível, preservando intacta a tábua óssea vestibular.



Figura 3: Exodontia do dente 11.

A instalação do implante cone morse do fabricante Implacil de Bortoli foi então realizada com auxílio da guia cirúrgica. O posicionamento do implante respeitou os princípios de posicionamento tridimensional ideal, mantendo um mínimo de 2mm da plataforma do implante para a porção mais externa da tábua óssea vestibular, 2mm entre implante e dentes adjacentes, e 3-4mm entre a margem gengival e a plataforma do implante.



Figura 4: Perfuração inicial com auxílio do guia.

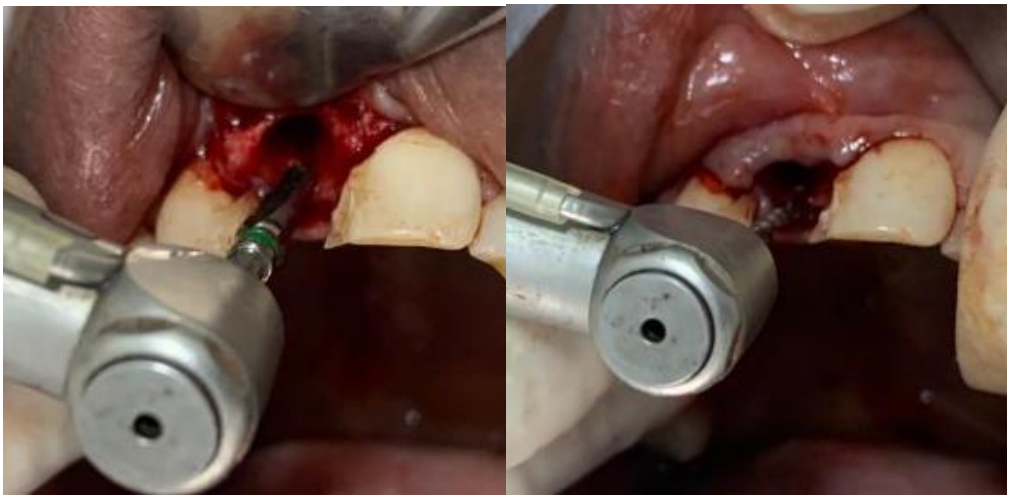

Figura 5: Sequência das brocas sem o guia.

O espaço existente entre o implante instalado e a tábua óssea vestibular foi preenchido por meio de um enxerto com osso liofilizado Osteocynt. A concavidade da porção subgengival do pilar protético foi acentuada por meio de brocas diamantadas sob refrigeração com a finalidade de promover uma maior espessura de tecido peri-implantar, responsável pela estabilidade a longo prazo do posicionamento da margem gengival.

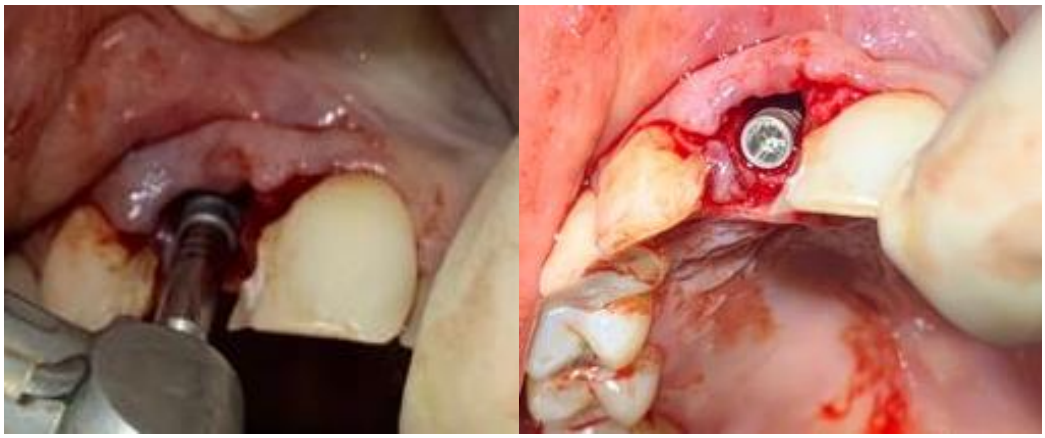

Figura 6: Instalação do implante.

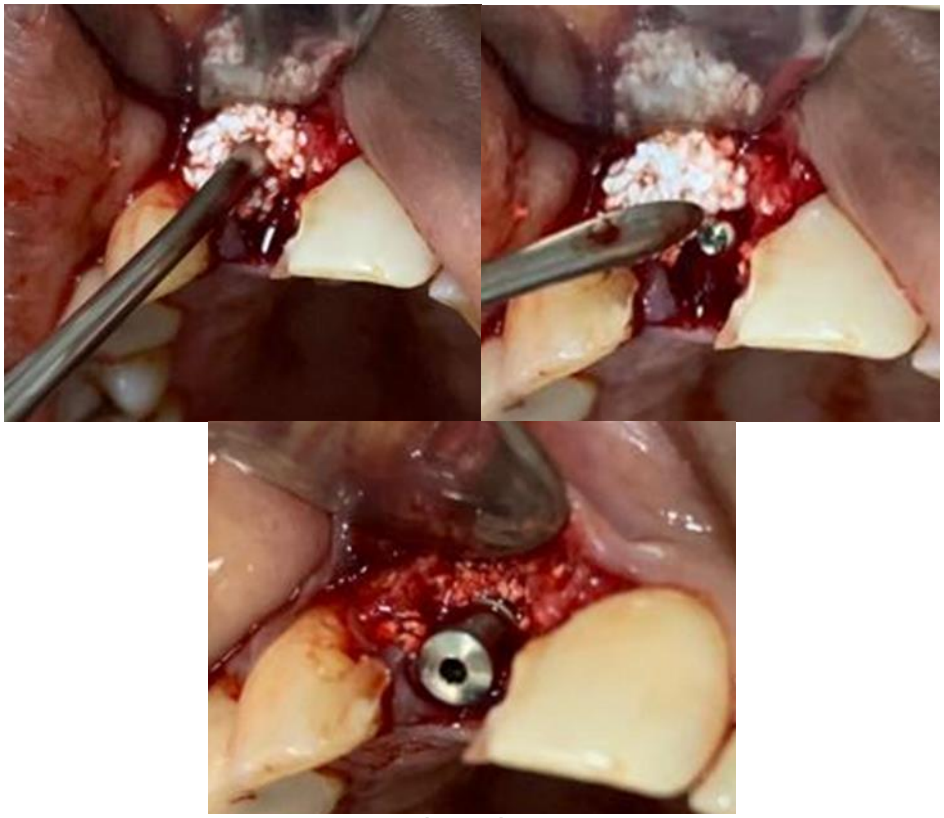

Figura 7: Preenchimento da tábua óssea vestibular com Osteocynt.

Foi colocado um cicatrizador de altura 3mm e fechado o orifício de acesso ao parafuso, a restauração provisória pode então ser executada.

A radiografia periapical após 6 meses mostrou um excelente resultado da cirurgia.

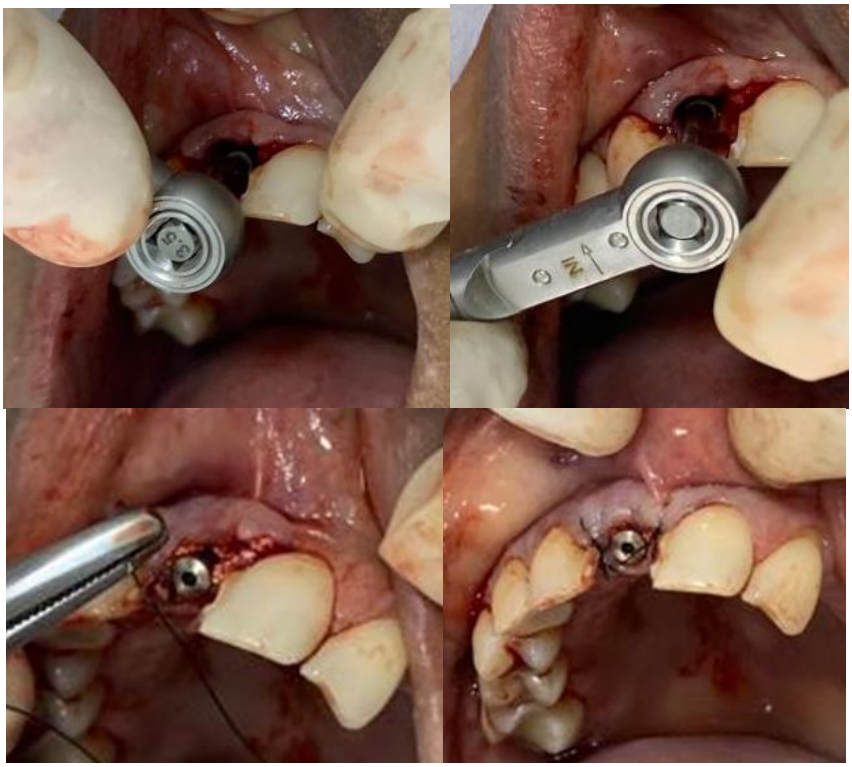

Figura 8: Torque do pilar protético e sutura no local da cirurgia.



Figura 9: Fotopolimerização do provisório.

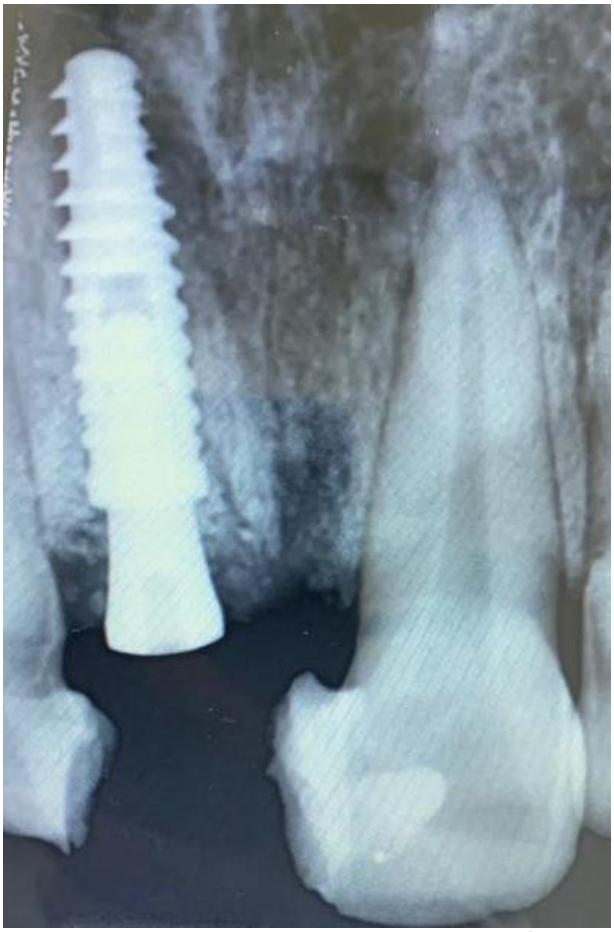

Figura 12: Radiografia periapical 6 meses após a cirurgia.

Discussão

Os estudos de Klazan et al. (2015), mostraram que os implantes imediatos após exodontias apresentam em média 0.32mm de recessão gengival e perda de altura de 0.3mm. Embora isso ocorra, a técnica ainda possui maior aceitação por parte dos pacientes e profissionais, pois limita as intervenções cirúrgicas.

Fiamengui Filho et al. (2014), Oliveira et al. (2014), são unânimes ao afirmar que na Odontologia moderna cada vez mais o fator estético vem sendo exigido. E que o tratamento por implante imediato associado à confecção imediata da coroa protética provisória preserva a anatomia óssea e os tecidos moles adjacentes e possibilita a obtenção de uma estética agradável com benefícios biológicos e emocionais ao paciente. Costa et al. (2014), afirmaram que quando o protocolo de tratamento é feito com comprometimento do profissional e conhecimento das estruturas anatômicas e técnica utilizada o sucesso é garantido em 95% dos casos.

A exigência estética, conforto e a rapidez dos tratamentos reabilitadores são cada vez mais uma demanda do paciente, assim que cada vez mais o implante imediato e a carga imediata são opções adotadas. O clínico tem de saber gerir todos os condicionantes deste tipo de técnica para obter um tratamento de sucesso e previsível (Zygogiannis et al. 2016).

A estética dentária tem agregado valores consideráveis na vida de cada pessoa. Nesse sentido a ausência de um elemento dentário, tem sido abordada pela literatura, como uma situação negativa, em especial quando se trata de elemento ântero-superior. Diante de uma realidade de edentulismo, o conceito de osseointegração, descrito por Branemark, tem ganhado destaque, a fim de que implantes dentários se tornem, cada vez mais, seguros e favoráveis ao paciente (Silva et al., 2018). A instalação de implantes dentários logo após um procedimento de exodontia tem tornado um procedimento terapêutico mais rotineiro. Essa condição terapêutica, permite uma osseointegração bem sucedida, com resultados bem similares aos implantes instalados em alvéolos curados (Chrcanovic et al., 2015). Devido esse respaldo em estudos, recentes, da literatura, no relato de caso apresentado optou-se por esta técnica de instalação imediata do implante logo após a exodontia do elemento em questão. Castro et al. (2019), confirmaram que a associação de exodontia concomitante a instalação de implantes com cargas imediatas é recomendada para a manutenção da arquitetura gengival principalmente em áreas estéticas.

Implantes dentários instalados no mesmo momento cirúrgico da exodontia, resultam em um menor número de intervenções cirúrgicas e um maior benefício com relação a osseointegração (Geremias et al., 2015; Medeiros et al., 2020). Segundo Sampaio et al., (2020), para se obter o sucesso em implantes imediatos alguns princípios devem ser observados tais como: alvéolo cirúrgico integro, uma adequada cortical óssea vestibular.

Um resultado positivo, com o uso da técnica dos implantes imediatos, está diretamente relacionado com a correta posição tridimensional do implante, desta forma nunca posicionando os implantes no centro do alvéolo (Mattos, et al., 2018). Quando há presença de GAP’s, deve ser feito uso biometariais, com o objetivo de uma neoformação óssea para assim prevenir um colapso do tecido ósseo e consequentemente do tecido peri-implantar (Vasconcelos et al., 2016; Mattos et al., 2018). Segundo Sanz-Martín et al. (2019), a utilização de

enxertos ósseos e membrana reduzem significativamente a perda de contorno do rebordo alveolar, compensado por um aumento moderado na espessura do tecido mole.

Diante de uma abordagem terapêutica com diversidade das áreas de atuação odontológica, Mattos et al. (2018), afirmaram que há necessidades atuais na Odontologia Moderna que conduz ao especialista superar desafios em diversas áreas, em especial a estética, como no caso de implantodontistas durante instalação de implantes dentários pós exodontia em alvéolos com recessão gengival e imediata provisionalização do mesmo.

A inserção de implantes imediatos em alvéolos frescos foi capaz de preservar uma maior quantidade de osso alveolar, quando comparado com um alvéolo cicatrizado de forma convencional, os implantes imediatos colocados em alvéolos frescos devem ser realizados com cuidado devido a taxas de sobrevivência e falha significativamente menores que os implantes tardios em alvéolos cicatrizados (Melo et al., 2017).

É primordial o conhecimento de todos os eventos biológicos que possam causar alterações dimensionais nos tecidos após o procedimento de extração dentária, por isso, o tratamento oferecido ao paciente deve ser totalmente planejado não devendo ser ignorado nenhum fator (elemento), limitando perdas e maximizando resultados, principalmente os estéticos (Alves, 2017).

Os implantes precoces em área estética parecem estar associados a resultados favoráveis, tanto a curto quanto a longo prazo (Graziani et al., 2019). Os implantes de colocação precoce vêm sendo estudados há muito tempo, mas poucas evidências científicas são encontradas na literatura, principalmente quando se trata de comparações com outras alternativas terapêuticas e de resultados a longo prazo dos implantes precoces. As taxas de sucesso e sobrevivência dos implantes precoces são muito promissoras, mas mais evidências são necessárias para validar este tipo de abordagem terapêutica (Gallucci et al., 2018).

Castro et al. (2019), mencionaram a técnica como indicada com intuito de manter a forma gengival e sobre tudo da papila interdental em regiões estéticas. Cipriani et al. (2019), Farro (2017), trazem como principais vantagens a redução dos procedimentos cirúrgicos, menor tempo de tratamento e menor custo.

CONCLUSÃO

A Odontologia atual permite que as terapias se tornem cada vez multidisciplinar, favorecendo uma abordagem mais completa e eficiente. Diante dessa nova realidade, o caso clínico abordado neste trabalho evidencia uma abordagem na qual houve o favorecimento estético e funcional na reabilitação de uma paciente. Em conclusão, podemos argumentar que, graças ao avanço das técnicas e à pesquisa científica contínua dos últimos anos, também o protocolo operacional que envolve a colocação de um implante pós-extracional em carga imediata pode ser considerado um procedimento com resultados previsíveis e com uma taxa de sucesso muito alta. No caso relatado, o objetivo foi alcançado com sucesso.

REFERÊNCIAS

ALLAHBAKHSHI H, VAFAEE F, LOTFAZAR M, AHANGARY AH, KHOSHHAL M, FOTOVAT F. Immediate vs. delayed endosseous integration of maxi implants: a torque removal animal study. JODDD. 2017;11(2):78-83.

ALVES, L. M. N. et al. Complicações em Implantodontia: revisão de literatura. Journal of Orofacial Investigation, v. 4 n. 1 p. 20-29, 2017.

CARNEIRO, T. A. P. N. et al. Exodontia atraumática com uso de extrator dentário e instalação imediata de implante em região anterior da maxila. Revista Bahiana de Odontologia, v. 5, n. 3, p. 160-6, dez. 2014.

CASTRO CA, COELHO JM, BARROS ABB, FERREIRA ACU, PAULA LGF. Reabilitação em área estética com implante imediato. J Odontol Anápolis Jun. 2019; 5(3):237-9.

CHRCANOVIC BR, ALBREKTSSON T, WENNERBERG A. Dental implants inserted in fresh extraction sockets versus healed sites: a systematic review and meta-analysis. Journal of dentistry 2015 Jan;43(1):16-41.

CIPRIANI, Patrícia Prux. O desafio da colocação de implante dentário imediato em região estética: uma revisão de literatura. 2019. 23 f. Trabalho de Conclusão de Curso (Bacharel em Odontologia- Universidade de Caxias do Sul, Caxias do Sul, 2019.

COSTA TZ, BRAGA LHF, VIEIRA PGM, MAGALHÃES SR. Implante Carga Imediata: Uma Revisão de Literatura. Revista de Iniciação Científica da Universidade Vale do Rio Verde, Três Corações, v. 4, n. 1, p. 57-64, 2014.

DEL FABBRO, M. et al. Immediate loading of postex- traction implants in the esthetic area: sys-tematic review of the literature. Clin. Implant. Dent. Relat. Res., Italy, v. 17, n. 1, p. 52-70, 2015.

FARRO, Cesare. Implantes em carga imediata Pós-Extração: Revisão Bibliográfica. 2017.Relatório de Estágio (Mestre em Medicina Dentária- Istituto Universitário de Ciências da Saúde, 2017.

FIAMENGUI FILHO JF, AZEVEDO FP, FIAMENGUI LMSP, PONCE JB, SANT'ANA ACP, GREGHI SLA. Reabilitação Estética com Implante Imediato após Extração Minimamente Traumática. Full Dent. Sci., 5(19):417-421, 2014.

GALLUCCI, G. O.; HAMILTON, A.; ZHOU, W.; BUSER, D.; CHEN, S. Implant placement and loading protocols in partially edentulous patients: a systematic review. Clin Oral Implants Res. v. 29, n. 16, p. 106-134, Oct 2018. DOI: 10.1111/clr.13276. PMID: 30328194.

GANELES J, NORKIN F, ZFAZ S. Single-tooth implant restorations in fresh extraction sockets of the maxillary esthetic zone: two-year results of a prospective cohort study. Int J Periodontics Restorative Dent. 2017;37(2):154–62

GEREMIAS, T., MONTERO, J., JUANITO, G., MORSCH C., RAFAEL, C., & MAGINi, R. (2015). Regeneração da parede vestibular em implante anterior com uso de BioOss® – relato de caso. Full Dent. Sci. Santa Catarina, 6 (24), 486-491.

GRAZIANI, F.; CHAPPUIS, V.; MOLINA, A.; LAZARIN, R.; SCHMID, E.; CHEN, S.; SALVI, G. E. Effectiveness and clinical performance of early implant placement for the replacement of single teeth in anterior areas: a systematic review. J Clin Periodontol. v. 46, n. 21, p. 242-256, Jun 2019. DOI: 10.1111/jcpe.13092. PMID: 30821840.

KHZAM N, Arora H, Kim P, Fisher A, Mattheos N, Ivanovski S. Systematic review of Soft tissue alterations and esthetic outcomes following immediate implant placement and restoration of single implants in the anterior maxilla. Journal of periodontology 2015 Dec;86(12):1321-30.

LE B, NIELSEN B. Esthetic implant site development. Oral and maxillofacial surgery clinics of North America 2015 May;27(2):283-311.

MATTOS, T., MENDES, F., SUZUKI, T., GULINELLI, J., GALITO, P., & SANTOS, P. (2018). Implante imediato associado à infecção periapical crônica: relato de caso clinico. Arch Health Invest, Minas Gerais, 7 (5), 200-204.

MEDEIROS, M., MARCELINO, K., JÚNIOR, J., PINHEIRO, N., FREIRE, J., DANTAS, E. M., BARBOSA, G. A. S., GONDIM, A. L. M. F., RIBEIRO, E. D., & ALMEIDA NETO, L. F. (2020). Exodontia atraumática e implante imediato em área estética: relato de caso. Research, Society and Development, 9 (9), 01-15.

MELO C.C. et al. Colocação imediata do implante em alvéolos de extração frescos versus atraso implantes em alvéolos cicatrizados: uma revisão sistemática e metanálise. Int J. Oral, Maxilofac. Surg 2017

NETO, F. J. S. (2017). Instalação de implante imediato em sítio infectado: revisão de literatura. Monografia (Bacharel em Odontologia) – Faculdade Maria Milza, Governador Mangabeira, Bahia.

OLIVEIRA MTF, CARNEIRO TAPN, RODRIGUES AR, BICALHO AA, ZANETTA-BARBOSA D. Substituição e Estética Imediata na Região Anterior da Maxila utilizando Implante Drive® e Munhão Anatômico. Full Dent. Sci., 5(20):566-570, 2014.

RAGUCCI GM, ELNAYEF B, CRIADO-CÁMARA E, DEL AMO FS-L, HERNÁNDEZ-ALFARO F. Immediate implant placement in molar extraction sockets: a systematic review and meta-analysis. Int J Implant Dent. 2020;6:40.

SAMPAIO, V., SILVA, D., BARREIRO, F., BRITO, H., ANDRADE, F., & GOMES, D. (2020). Implante imediato associado a enxerto xenógeno e provisionalização imediata em área infectada: relato de caso. Arch Health Invest, Paraíba, 9 (5), 444-448.

SANZ-MARTÍN, I.; ENCALADA, C.; SANZ-SÁNCHEZ, I.; ARACIL, J.; SANZ, M. Soft tissue augmentation at immediate implants using a novel xenogeneic collagen matrix in conjunction with immediate provisional restorations: a prospective case series. Clin Implant Dent Relat Res. v. 21, n. 1, p. 145-153, Feb 2019. DOI: 10.1111/cid.12696. PMID: 30508313.

SILVA LMN, ARAÚJO TN, FARIAS IPS, CAVALCANTI YW, ROCHA JF, FREIRE JCP, et al. Implante com estética imediata em região anterior da maxila: relato de caso. Rev Odontol Univ Cid São Paulo Mai. 2018; 30(3): 323-31. DOI:http://dx.doi.org/10.21270/archi. v7i0.3055.

VASCONCELOS, L., HIRAMATSU, D., PALECKIS, L., FRANCISCHONE, C., VASCONCELOS, R., & CHAVES, T. (2016). Implante imediato e preservação de alvéolo com BioOss Collagen® em área estética. The International Journal of Oral & Maxillofacial. São Paulo, 1(3), 01-09.

ZYGOGIANNIS et al. (2016). A Systematic Review on Immediate Loading of Implants Used to Support Overdentures Opposed by Conventional Prostheses: Factors That

Gustavo Nascimento

IMPLANTE UNITÁRIO IMEDIATO PÓS-EXODONTIA EM REGIÃO ANTERIOR DE MAXILA: RELATO DE CASO CLÍNICO

Trabalho de conclusão de curso de especialização *Lato Sensu* da Faculdade Sete Lagoas, como requisito parcial para obtenção do título de especialista em Implantodontia.

Área de concentração: Implantodontia.

Aprovada em ___/08/2022 pela banca constituída dos seguintes professores:

_____
Prof. Dr. João de Paula Martins Júnior - Coordenadorr

_____
Profª Dª Maria Helena Martins Álvares Venuto - Orientadora

_____
Prof(ª) Dr(ª) _____

Sete Lagoas, __ de Agosto de 2022.