**FACULDADE SETE LAGOAS**

**RAUFER CÂNDIDO FERREIRA JUNIOR**

# COMPLICAÇÕES TARDIAS DOS PREENCHIMENTOS PERMANENTES

**GUARULHOS**

**2019**

**RAUFER CÂNDIDO FERREIRA JUNIOR**

# COMPLICAÇÕES TARDIAS DOS PREENCHIMENTOS PERMANENTES

Monografia apresentada ao Programa de pós-graduação em Odontologia da Faculdade Sete Lagoas – FACSETE, como requisito parcial para obtenção do título de especialista em Estética Orofacial.

Orientador: Prof. Dr. Gabriel Denser Campolongo

**Guarulhos**

**2019**

Ferreira Junior, Raufer Cândido
Complicações tardias dos preenchimentos permanentes / Raufer Cândido Ferreira Junior - 2019.

21 f.

Orientador: Gabriel Denser Campolongo

Monografia Especialização Faculdade Sete Lagoas - 2019.

1. Complicações tardias 2. Estética facial 3. Preenchimentos dérmicos
I. Título. II. Gabriel Denser Campolongo

Monografia intitulada ***"Complicações tardias dos preenchimentos permanentes"*** de autoria do aluno Raufer Cândido Ferreira Junior.

Aprovado em 21/01/2019 pela banca constituída dos seguintes professores:

Prof. Dr. Gabriel Denser Campolongo – Orientador - Facsete

Profª. Ms. Daniela Vieira Amantéia - Facsete

Prof. Ms. Rafael Aleixo Corveloni - Facsete

Guarulhos, 21 de Janeiro de 2019

**DEDICATÓRIA**

*Dedico esta pesquisa ao desenvolvimento da ciência estética.*

## AGRADECIMENTOS

Agradecimentos a Deus, inteligência suprema e inspiradora.

À minha família por me acompanhar em momentos complicados e de felicidade como esta que experimento ao final desse curso e início de nova carreira com os conhecimentos adquiridos.

Quero estender tais agradecimentos aos mestres e doutores que nos brindaram com seus saberes e sua experiência no sentido de nos motivar e preparar para esta nova fase profissional.

## RESUMO

Trata-se de uma pesquisa bibliográfica que teve como fontes, artigos, dissertações, experimentos impressos ou em bancos de dados digitais de instituições reconhecidamente dedicadas à pesquisa e à estética facial. O problema de pesquisa apoia-se nesse questionamento: quais os principais preenchedores disponíveis no mercado e quais as complicações que tais tratamentos podem causar ao longo do tempo nos pacientes? O objetivo geral da pesquisa foi investigar os efeitos deletérios de tratamentos estéticos com preenchedores faciais; os objetivos específicos foram: investigar o crescimento de preenchimentos dérmicos sem procedimentos cirúrgicos; apresentar os efeitos adversos e complicações tardias de preenchimentos estéticos. Os resultados demonstram que há um crescimento vertiginoso da utilização de preenchedores dérmicos em procedimentos estéticos faciais. Por outro lado, tem sido prevalente a ocorrência de complicações tardias desses tratamentos. Selecionar a técnica apropriada, dar relevância à experiência do médico, observar as características do paciente e do preenchimento auxiliam alcançar resultados bem-sucedidos e limita tais complicações.



**Palavras-chave**: Complicações tardias. Estética facial. Preenchimentos dérmicos.

## ABSTRACT

It is a bibliographical research that had as sources, articles, dissertations, printed experiments or in digital databases of institutions recognized for research and facial aesthetics. The research problem is based on this question: what are the main fillers available in the market and what complications can such treatments cause over time in patients? The general objective of the research was to investigate the deleterious effects of aesthetic treatments with facial fillers; the specific objectives were: to investigate the growth of dermal fills without surgical procedures; to present the adverse effects and late complications of aesthetic fills. The results demonstrate that there is a dizzying increase in the use of dermal fillers in facial aesthetic procedures. On the other hand, it has been prevalent the occurrence of late complications of these treatments. Selecting the appropriate technique, giving relevance to the physician's experience, observing patient characteristics and filling helps to achieve successful outcomes and limits such complications.



**Keywords**: Late complications. Facial aesthetics. Dermal fillers.

## LISTA DE FIGURAS

Figura 1 – Aspecto inicial do paciente e após correções cirúrgicas e infiltração de corticoides.....16

Figura 2 – A – granuloma de corpo estranho em derme média e profunda; B – material basofílico compatível com ácido hialurônico (AH); C – correlação do granuloma com o material de corpo estranho .....17

**SUMÁRIO**

**1. INTRODUÇÃO.....9**

1.1 Problema de pesquisa .....11

1.2 Objetivo geral.....11

1.2.1 Objetivos Específicos.....11

1.3 Justificativa .....11

**2. REVISÃO TEÓRICA.....13**

2.1 Preenchimentos dérmicos.....13

2.2 Efeitos adversos .....14

**3. METODOLOGIA.....18**

**4. CONCLUSÃO.....19**

**REFERÊNCIAS BIBLIOGRÁFICAS.....20**

## 1. INTRODUÇÃO

À medida que a pele envelhece, ocorre uma deficiência de colágeno, portanto, os produtos de colágeno injetáveis tornaram-se uma opção sensível e popular para preenchimento dérmico e aumento de volume. Vários tipos de colágeno foram desenvolvidos ao longo dos anos, incluindo fontes animais, como colágeno bovino e suíno, bem como fontes baseadas em humanos, derivadas de pedaços da própria pele do paciente, pele de cadáver e posteriormente cultivadas a partir de fibroblastos dérmicos humanos.

Embora o colágeno, em geral, tenha um perfil de efeitos colaterais relativamente seguro, há várias complicações, tanto precoces quanto tardias, que os profissionais e os pacientes devem conhecer. As complicações precoces, ocorrendo dentro de alguns dias do procedimento, podem ser divididas em reações de hipersensibilidade e hipersensibilidade. As reações não hipersensíveis incluem reações no local de injeção, descoloração, má distribuição, infecção, necrose da pele e risco muito raro, mas temido de perda de visão, enquanto as reações de hipersensibilidade geralmente ocorrem como reações tardias do tipo IV, mas também podem raramente se apresentar como uma reação imediata. tipo de reação. Complicações tardias, ocorrendo dentro de semanas a anos após a injeção, incluem formação de granuloma, reações de corpo estranho e infecção secundária a micobactérias ou biofilmes atípicos.

Esta revisão dará uma visão detalhada das complicações secundárias às injeções cutâneas de colágeno.

Uma variedade de enchimentos é comumente usada para aumento de tecido, bem como rejuvenescimento da pele, e consiste em um grande grupo heterogêneo de biomateriais. O objetivo foi fornecer uma visão geral e classificação dos materiais de preenchimento mais comumente injetados e complicações relacionadas ao preenchimento, incluindo terapia. (HEPPT *et al.*, 2015)

De acordo com a degradabilidade, os materiais de enchimento podem ser classificados como temporários (degradáveis), semipermanentes e permanentes

(não degradáveis). Os preenchimentos temporários, como o ácido hialurônico e o colágeno, são completamente degradados pelo tecido circundante em vários meses. Enchimentos semipermanentes são degradáveis, mas podem induzir efeitos secundários mais duradouros. Os enchimentos permanentes, como os derivados de silicone e óleo mineral, não são biodegradáveis e têm sido cada vez mais abandonados devido a efeitos colaterais severos e irreversíveis. Os eventos adversos relacionados ao preenchimento mais comuns incluem alterações de pigmentação, edema e deformações pós-injeção. Os nódulos visíveis ou palpáveis podem ser devidos ao acúmulo de material de preenchimento, formação de granuloma ou infecção. (HEPPT *et al.*, 2015)

O conhecimento substancial das características químicas e clínicas dos materiais injetados são indispensáveis para uma aplicação segura e eficiente. O reconhecimento precoce dos efeitos adversos relacionados ao preenchimento é importante para evitar complicações graves e alcançar os melhores resultados. (HEPPT *et al.*, 2015)

O uso de preenchedores dérmicos em procedimentos estéticos faciais minimamente invasivos tem se tornado cada vez mais popular na última década, mas à medida que as indicações e o número de procedimentos realizados aumenta, o número de complicações também tende a aumentar. Prestar atenção especial às características específicas do paciente e à técnica usada pode fazer a diferença para evitar essas complicações. De fato, um médico bem treinado também pode minimizar o impacto de tais problemas quando eles ocorrem.

Um grupo multidisciplinar de especialistas em tratamentos estéticos revisou os principais fatores associados às complicações que surgem quando se usam preenchedores dérmicos. “Complicações de preenchimento moles” ou “complicações injetáveis” e “preenchedores dérmicos”. Um documento inicial foi elaborado, refletindo as complicações identificadas e as recomendações sobre como elas devem ser tratadas.

### 1.1 Problema de pesquisa

Quais os principais preenchedores disponíveis no mercado e quais as complicações que tais tratamentos podem causar ao longo do tempo nos pacientes?

### 1.2 Objetivo geral

Investigar os efeitos deletérios de tratamentos estéticos com preenchedores faciais.

#### 1.2.1 Objetivos específicos

Investigar o crescimento de preenchimentos dérmicos sem procedimentos cirúrgicos;

Apresentar os efeitos adversos e complicações tardias de preenchimentos estéticos.

### 1.3 Justificativa

Nos últimos anos, a popularidade de procedimentos cosméticos minimamente invasivos experimentou um crescimento sem precedentes, incluindo o uso de preenchedores dérmicos. Segundo a Sociedade Americana de Cirurgia Plástica Estética, o uso de cirurgia estética aumentou quase 5% entre 2011 e 2012. À medida que o uso de preenchedores dérmicos se torna mais estabelecido, o tamanho do mercado cresce e agora existem cerca de 160 produtos atualmente disponíveis em todo o mundo, fornecidos por mais de 50 empresas. Estes produtos são usados principalmente para criar volume ou para reverter qualquer perda de tecido mole devido à doença ou idade. Como tal, eles são usados em procedimentos de reposição e aprimoramento de volume que incluem aumento de bochechas e queixos, correção de lágrimas, remodelagem nasal, volumização facial média,

aumento dos lábios, rejuvenescimento da mão e correção da assimetria facial. (URDIALES-GÁLVEZ *et al.*, 2017)

Por isso, entende-se que estudar as complicações decorrentes de tratamentos com preenchedores pode trazer importantes informações para profissionais da área bem como conscientização de pacientes que desejam passar por tais procedimentos.

# 2. REVISÃO TEÓRICA

## 2.1 Preenchimentos dérmicos

Enchimentos dérmicos variam em sua composição, duração do efeito, palpabilidade, facilidade de administração, complicações potenciais e outros fatores, os quais afetam os resultados terapêuticos. Assim, alcançar resultados desejáveis com preenchedores dérmicos depende criticamente da compreensão de suas diferentes características, capacidades, métodos de injeção, riscos e limitações dos preenchedores disponíveis. Além disso, há uma curva de aprendizado associada à administração de preenchedores dérmicos, o que requer prática para atingir resultados consistentemente desejáveis. Talvez a questão mais importante para evitar complicações com preenchimentos dérmicos, mais do que selecionar os pacientes apropriados, provavelmente não seja tratar os inadequados (PARADA *et al.*, 2016).

Devido ao grande número de preenchedores dérmicos, atualmente, disponíveis no mercado e sua crescente popularidade, não apenas entre os pacientes, mas também entre os dermatologistas e médicos estéticos, é interessante fornecer recomendações que possam ajudar os médicos em sua tomada de decisão. Além disso, a falta de ensaios clínicos randomizados enfatiza a necessidade de se obter opiniões consensuais de injetores experientes que trataram muitos pacientes. (PARADA *et al.*, 2016).

A perda de gordura subcutânea e do colágeno da derme própria do envelhecimento causa determinadas depressões e sulcos no rosto, levando a um aumento da procura por preenchimentos dérmicos que visam à reposição do volume perdido. Vargas; Amorim e Pitanguy (2009) realizaram um estudo para revisar registros médicos voltados a procedimentos de cirurgia plástica durante o período de fevereiro de 1999 ao mês de dezembro do ano de 2007. Para tanto, foram avaliados 31 pacientes, sendo a grande maioria do sexo feminino e apenas três do sexo masculino, entre 30 e 60 anos.

> As apresentações clínicas mais prevalentes foram: reações imunológicas tipo alergia, granulomas por corpo estranho e deformidades por

> deslocamento. Tratamento conservador foi a primeira escolha terapêutica, com administração sistêmica de corticóides e infiltrações locais de esteróides. Ressecções cirúrgicas foram indicadas em casos selecionados (VARGAS; AMORIM; PITANGUY, 2009).

O estudo citado concluiu que deve-se ter cautela para indicação de aplicações de preenchimentos permanentes devido à prevalência de complicações e deformidades tardias em graus distintos; o tratamento de correção desses problemas é longo e de complexidade relevante tanto ao profissional de cirurgia plástica quanto para os pacientes.

> Os preenchedores ideais apresentam baixa incidência de complicações, baixo potencial de alergenicidade e reações inflamatórias, efeito duradouro, ausência de migração, fácil aplicação e boa relação custo/benefício. Os produtos que mais se aproximam desse perfil são os derivados do ácido hialurônico (AH). Apesar da segurança habitual, casos de granulomas e outras complicações têm sido descritos. (MULINARI-BRENNER *et al*., 2016)

No item seguinte serão apresentados efeitos adversos tardios de tratamentos com preenchimentos.

## 2.2 Efeitos adversos

Uma impressionante variedade de preenchedores dérmicos injetáveis para o aumento do tecido mole facial está disponível nos Estados Unidos. Esses agentes, a maioria dos quais foram introduzidos, principalmente, nas duas últimas décadas, representam uma variedade de cargas semipermanentes e permanentes em várias categorias. Os médicos podem escolher entre cargas semipermanentes, como derivados do ácido hialurônico (HA), hidroxiapatita de cálcio (CaHA) e ácido poli-L-láctico (PLA), e os chamados “preenchedores permanentes” de maior duração, como o polimetilmetacrilato, microesferas (PMMA), formas altamente purificadas de silicone líquido e polímeros de hidrogel. (JONES, 2009)

> O AH é considerado o preenchedor cutâneo mais seguro, com boa resposta cosmética. É polissacarídeo natural, importante elemento estrutural da pele, subcutâneo, tecido conjuntivo e líquido sinovial. Pertence a um grupo de poucas substâncias que são idênticas em todos os seres vivos. Age adicionando volume aos tecidos e restaurando o contorno. Ainda assim, existem alguns casos de efeitos colaterais apresentados pelo produto. (MULINARI-BRENNER *et al*., 2016)

O contorno da mandíbula desempenha um papel importante na beleza e aparência jovem do rosto. Existem poucos métodos disponíveis para criar ou

recuperar contornos faciais. Nácul (2005) defende o uso de microesferas de polimetilmetacrilato injetáveis suspensas em solução de hiluronato de sódio a 2%, D-1 propanodiol a 10% e solução apirogênica a 2,5 ml, aplicadas por meio de um procedimento minimamente invasivo em planos anatômicos profundos. O biomatertal é injetado no músculo usando microcânulas.

Uma revisão de prontuários de janeiro de 2001 a dezembro de 2003 foi realizada para pesquisar os resultados clínicos dessa terapia e os resultados obtidos foram os seguintes: esta técnica para contornar o terço inferior da face foi usada em 487 pacientes ao longo de 1.383 locais diferentes sem complicações significativas, dando a entender que excelentes resultados e alto grau de satisfação foram alcançados entre os pacientes e a equipe médica. (NÁCUL, 2005)

A maior utilização de técnicas de preenchimento cutâneo está em desenvolvimento contínuo, no entanto, ainda não há uma substância que não apresente efeitos colaterais. Na verdade, o uso de tais técnicas tem causado complicações quando do uso de preenchedores que são variadas: inflamações, edemas, hematomas, nódulos por distribuição desigual do produto ou por hipersensibilidade e infecção. (NASSIF; MARTOS; SATURNINO, 2015)

> Paciente de 47 anos, do sexo masculino, deu entrada no hospital relatando reação alérgica à picada de abelha ocorrida 20 dias antes da apresentação dos sintomas. Ao exame apresentava-se febril, taquicárdico, com edema palpebral superior e inferior bilateral, além de nódulos eritêmato-violáceos de aspecto flutuante no sulco nasogeniano e na região frontal (Figura 1). Nos exames iniciais observou-se leucocitose (24.900mil/$mm^3$) com desvio à esquerda e introduziu-se antibioticoterapia com clindamicina e oxacilina. No segundo dia de internação, substitui-se a oxacilina por ciprofloxacino conforme orientação da Clínica de Moléstias Infecciosas. Também foi realizada aspiração com agulha das lesões faciais, obtendo-se secreção purulenta, então enviada para culturas. A cultura para fungos e bactérias e teste Anti-HIV resultaram negativos. No sexto dia de internação hospitalar, sem melhora do quadro e após insistente questionamento, o paciente afirmou ter realizado um procedimento com injeção de polimetilmetacrilato (PMMA) na face há 20 dias, por profissional não médico. O exame anatomopatológico da biópsia do nódulo na face evidenciou infiltrado granulomatoso em toda a derme, observando-se microcistos em meio ao infiltrado, além de acantose pseudoepiteliomatosa associada a microabscessos, corroborando a proposição clínica de granuloma de corpo estranho. O paciente foi então encaminhado para o serviço de cirurgia plástica, onde foram realizadas retiradas cirúrgicas do produto, além de tratamento mensal com corticosteroides injetáveis durante um ano. Houve melhora parcial do quadro, mas o paciente permaneceu com sequelas decorrentes do procedimento. (NASSIF; MARTOS; SATURNINO, 2015, p. 344)



Figura 1 – Aspecto inicial do paciente e após correções cirúrgicas e infiltração de corticoides
Fonte: Nassif; Soraia Martos; Neide Saturnino, 2015

Enchimentos dérmicos variam em sua composição, duração do efeito, palpabilidade, facilidade de administração, complicações potenciais e outros fatores, os quais afetam os resultados terapêuticos. Assim, alcançar resultados desejáveis com preenchedores dérmicos depende criticamente da compreensão de suas diferentes características, capacidades, métodos de injeção, riscos e limitações dos preenchedores disponíveis. Além disso, há uma curva de aprendizado associada à administração de preenchedores dérmicos, o que requer prática para atingir resultados consistentemente desejáveis. Talvez a questão mais importante para evitar complicações com preenchimentos dérmicos, mais do que selecionar os pacientes apropriados, provavelmente não seja tratar os inadequados.

Uma paciente, portadora de doença autoimune – artrite reumatoide em tratamento com leflunomide apresentou complicação tardia após trinta meses após o preenchimento com ácido hialurônico (dois tipos) na região perioral e no sulco nasogeniano. (MULINARI-BRENNER *et al*., 2016)

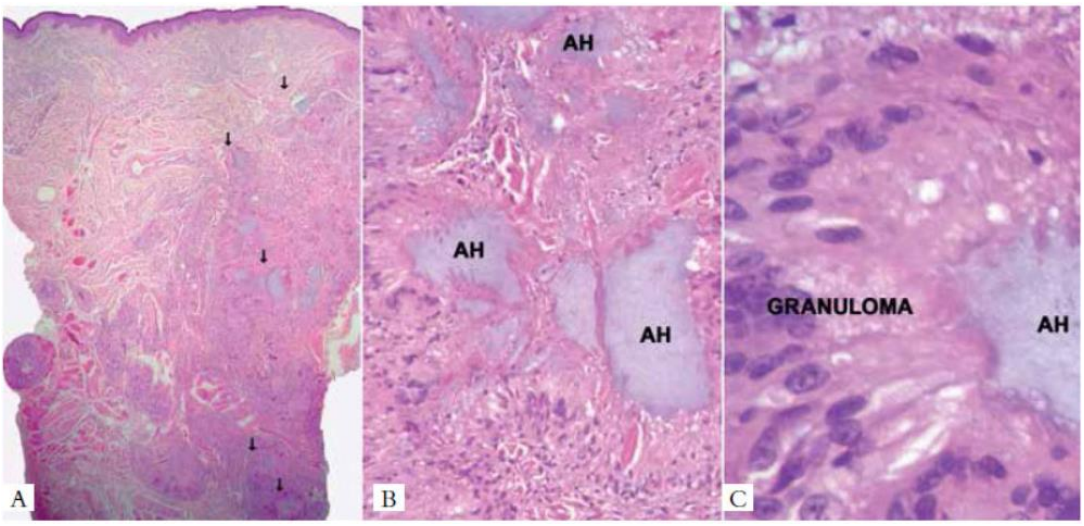


Figura 2 – A – granuloma de corpo estranho em derme média e profunda; B – material basofílico compatível com ácido hialurônico (AH); C – correlação do granuloma com o material de corpo estranho
Fonte: Mulinari-Brenner *et al.*, 2016

O uso de interferon e omalizumab associado com leflunomide pode causar reação granulomatosa; isso ocorreu com paciente de 59 anos para tratamento de rugas periorais. (Figura 2) No entanto, a paciente encontrava-se em tratamento de artrite com uso de leflunomide. (MULINARI-BRENNER *et al*., 2016)

> Paciente MRS, de 59 anos, com queixa de rugas periorais. Apresentava histórico de artrite reumatoide e síndrome de Sjögren bem controladas. Em maio de 2007, após consentimento informado assinado, foi realizado preenchimento cutâneo dérmico profundo com gel de AH de alta viscoelasticidade no sulco nasogeniano e dérmico superficial com gel de menor viscosidade na região perioral superior. Duas semanas após o procedimento, a paciente estava satisfeita com o resultado, mas uma discreta hipercorreção em um sulco transversal do lábio superior à esquerda foi percebida. Uma pápula palpável de 0,3cm de diâmetro revelou-se persistente em reavaliação três meses após o procedimento. Como era pouco perceptível, optou-se pela observação da evolução. O retorno para avaliação 19 meses depois demonstrou persistência da lesão na região supralabial esquerda. (MULINARI-BRENNER *et al*., 2016)

Para o caso dessa paciente, a seguinte hipótese é plausível: o uso frequente de corticosteroides sistêmicos pode ter impedido o diagnóstico de um granuloma preexistente; sua evolução rápida com o início da administração do leflunomide e melhora observada com sua suspensão permitiram inferir o envolvimento da droga no processo. Os sintomas apresentados pela paciente foram melhorados por meio de corticoterapia sistêmica.

## 3. METODOLOGIA

Trata-se de uma pesquisa bibliográfica que teve como fontes, artigos, dissertações, experimentos impressos ou em bancos de dados digitais de instituições reconhecidamente dedicadas à pesquisa e à estética facial.

Foram selecionados autores e teorias que tratam do assunto, levantados dados de hospitais e outras instituições dedicadas à saúde estética e à pesquisa nesta área.

Os resultados foram apresentados no decorrer desse estudo e pode contribuir para maiores estudos.

## 4. CONCLUSÃO

Procedimentos médicos estéticos com preenchedores dérmicos estão se tornando cada vez mais populares. Por essa razão, os clínicos estéticos devem tomar conhecimento de como prevenir e gerenciar possíveis complicações.

Entende-se que a seleção adequada do paciente, da técnica e do preenchimento ajudará a garantir um resultado desejável. Além disso, para evitar futuros resultados indesejáveis e eventos adversos sérios, será importante documentar cuidadosamente o procedimento, a técnica e o preenchedor administrado.

Considera-se crucial obter um histórico médico preciso para evitar possíveis complicações. Uma avaliação clínica adicional, incluindo fotografia padronizada, também é crucial para avaliar os resultados e prevenir possíveis complicações. Além disso, o estado da sala de operações, o estado de saúde do paciente e a preparação da pele são fundamentais para prevenir infecções superficiais dos tecidos moles.

Por fim, selecionar a técnica apropriada, com base na experiência do médico, bem como as características do paciente e do preenchimento, ajuda a garantir resultados bem-sucedidos e limita as complicações.

## REFERÊNCIAS BIBLIOGRÁFICAS

JONES, D. H. Semipermanent and permanent injectable fillers. **Dermatol Clin**. v. 27, n. 4, p. 433-44, Oct 2009.

NÁCUL, A. M. Contour of the lower third of the face using an intramusculary injectable implant. **Aesthetic Plast Surg.** v. 29, n. 4, p. 222-9, Jul-Aug 2005.

PARADA, M. B. Manejo de complicações de preenchedores dérmicos. **Surg. Cosmet. Dermatol**. v. 8, n. 4, p. 342-351, Out.-Dez. 2016.

URDIALES-GÁLVEZ, F.; *et al.* Preventing the Complications Associated with the Use of Dermal Fillers in Facial Aesthetic Procedures: An Expert Group Consensus Report. **Aesthetic Plast Surg**. v. 41, n. 3, p. 667–677, 2017

VARGAS, A. F.; AMORIM, N. G.; PITANGUY, I. Complicações tardias dos preenchimentos permanentes. **Revista Brasileira de Cirurgia Plástica**. v. 24, n. 1, 2009. Disponível em: <http://www.rbcp.org.br/details/447/ complicacoes-tardias-dos-preenchimentos-permanentes>. Acesso em: 25 Nov. 2018.

NASSIF, P. W.; MARTOS, S.; SATURNINO, N. Reação de corpo estranho com infecção grave decorrente de preenchimento facial realizado por profissional não médico. **Surg Cosmet Dermatol.** v. 7, n. 4, p. 345-3, 2015. http://www.redalyc.org/pdf/2655/265544156010.pdf>. Acesso em: 25 Nov. 2018.

MULINARI-BRENNER, F.; *et al*. Reação granulomatosa tardia por ácido hialurônico associada à artrite reumatoide em uso de leflunomide. **Surg Cosmet Dermatol.** v. 8, n. 2, p. 179-81, 2016. Disponível em: <http://dx.doi.org/10.5935/scd1984-8773.201 682742>. Acesso em: 25 Nov. 2018.

HEPPT, M.; *et al.* Fillers and associated side effects. **HNO**. v. 63, n 7, p. 472-80, Jul 2015. doi: 10.1007/s00106-015-0030-9. Disponível em: <https://www.ncbi.nlm.nih. gov/pubmed/26148563>. Acesso em: 25 Nov. 2018.

LUCEY, P.; GOLDBERG, D. J. Complications of collagen fillers. **Facial Plast Surg**. v. 30, n. 6, p. 615-22, Dec 2014. doi: 10.1055/s-0034-1396904. Epub 2014 Dec 23. Disponível em: <https://www.ncbi.nlm.nih.gov/pubmed/25536127>. Acesso em: 25 Nov. 2018.