Faculdade Sete Lagoas – FACSETE
Associação Brasileira De Odontologia – Regional Uberlândia

Cecilia Caroline Alves Duarte

REMOÇÃO SELETIVA DE TECIDO CARIADO EM ODONTOPEDIATRIA: UMA REVISÃO DA LITERATURA

UBERLÂNDIA – MG
2020

Cecilia Caroline Alves Duarte

REMOÇÃO SELETIVA DE TECIDO CARIADO EM ODONTOPEDIATRIA: UMA REVISÃO DE LITERATURA

Monografia apresentada ao curso de Pós-Graduação em Odontopediatria da Associação Brasileira de Odontologia - ABO, como requisito parcial para obtenção do título de Especialista em Odontopediatria.

Orientador: Prof. Esp. Fabricio Campos Machado

UBERLÂNDIA – MG
2020

FICHA CATALOGRÁFICA

Duarte, Cecília Caroline Alves.

Remoção Seletiva de Tecido Cariado em Odontopediatria: uma revisão de literatura – Revisão de Literatura / Cecília Caroline Alves Duarte, 2020.

33 folhas

Uberlândia, Minas Gerais, 2020.

Orientador: Prof. Esp. Fabrício Campos Machado

Palavras chave: 1. Cárie Dental, 2. Odontopediatria, 3. Remoção Seletiva do Tecido Cariado.

FACSETE
Faculdade Sete Lagoas
Portaria MEC 278/2016 - D.O.U. 19/04/2016
Portaria MEC 946/2016 - D.O.U. 19/08/2016

Monografia intitulada "**Remoção Seletiva do Tecido Cariado em Odontopediatria: uma revisão de literatura**" de autoria da aluna **Cecília Caroline Alves Duarte** apresentada ao Programa de Pós-Graduação em Odontopediatria.

Aprovada em ____/____/ 2020 pela banca constituída dos seguintes professores

_____

Prof. Esp. Fabrício Campos Machado

_____

Profª. Dra. Marília Rodrigues Moreira

_____

Prof. Me. Thiago de Amorim Carvalho

Uberlândia, 22 de junho de 2020

Faculdade Seta Lagoas – FACSETE
Rua Ítalo Pontelo 50 – 35.700-170 _ Set Lagoas, MG
Telefone (31) 3773 3268 - www.facsete.edu.br

AGRADECIMENTO

Primeiramente agradeço a Deus, pois á ele toda honra e toda glória em minha vida. Em todas as etapas eu senti a sua presença, desde cada saída da minha casa, na estrada e durante o curso, agradeço por nunca ter me desamparado, e ter sido meu refúgio e fortaleza. Aos meus pais, minha mãe Dagma que sempre cuidou do meu maior tesouro que é a minha filha para que eu pudesse estudar com o coração em paz, ao meu pai Paulo que sempre me possibilita viver os meus sonhos e me oferece o melhor, aos dois pelo carinho, amor e dedicação que sempre me doaram.

A minha filha Alícia, que veio durante a minha graduação e me ensinou o que é amor incondicional, é sem dúvidas o fôlego da minha vida. Me fez derramar muitas lágrimas nos primeiros módulos, pois foi nossa primeira separação por alguns dias, mas com o tempo eu entendi que na verdade você me dava forças e será sempre o maior motivo pela minha busca por melhores oportunidades. Por você minha filha eu prometo sempre dar o meu melhor e fazer o possível e o impossível pela sua felicidade. Ao meu padrasto Vanildo, que é uma benção em nossa família, pelas madrugadas em que me levou com todo carinho, pelo apoio com a minha mãe para cuidar da Alícia e por sempre estar disposto quando preciso.

Aos meus irmãos Drielle, Paula, Pedro e Davi, onde vou, vocês vão em meu coração. A minha turma, que hoje tenho o orgulho de chamar de amigas, Deus nos colocou em uma turma muito especial, com muita união, vontade de ajudar umas as outras e os nossos encontros sempre foram muito esperados e especiais.

Com carinho, agradecer a minha dupla Rafaela, que desde a primeira clínica ouvimos “vocês já se conheciam?” da Prof. Luciane a quem também agradeço por todos os ensinamentos e cuidado conosco. O sentimento foi esse, que já nos conhecíamos, obrigada pelo companheirismo e pela companhia nos nossos dias em Uberlândia, uma amizade que pretendo levar para a minha vida. Agradeço também a minha colega de curso Daiane, minha companheira de estrada, de longas conversas, e que junto de sua família muitas vezes me acolheu com tanto carinho nos meus dias em Uberlândia, minha sincera gratidão.

Em especial, gostaria de agradecer a coordenadora do curso, Profª. Drª. Marília, durante o curso somente concretizou minha admiração e inspiração, uma profissional exemplar, uma Odontopediatra completa e sem dúvidas uma das melhores professores que tive o prazer de conhecer, suas aulas são impecáveis. Além de tudo, humana, sempre me acolheu com um abraço, um sorriso, uma ligação, você acolhe suas alunas como filhas e não nos deixa desistir.

Também em especial ao meu coordenador Prof. Espec. Fabrício, que foi um presente em nossa turma, dedicado, carinhoso, com toda paciência para nos ensinar e tornar nossos encontros ainda mais agradáveis. O percurso para se realizar um sonho não é fácil, no caminho sempre vamos encontrar alguns obstáculos, o medo da estrada, o medo do desconhecido, financeiro, familiar, a saudade, problemas pessoais que não sabíamos que iriamos enfrentar, vários deles nos trazem a vontade de desistir, mas é através da paciência, de uma base familiar sólida, de pessoas especiais que nos ouvem e nos incentivam, e da nossa fé que conseguimos chegar ao final e sentir o prazer do dever cumprido.

RESUMO

A saúde bucal sempre esteve relacionada às características de dieta, estilo de vida e vários padrões regionais e econômicos, a prevalência de cárie na primeira infância ocorre também devido aos maus hábitos e o baixo acesso ao tratamento odontológico. O objetivo desse projeto é realizar uma revisão sobre o uso da remoção seletiva de cáries em odontopediatria, busca-se demonstrar o sucesso desse método perante a evolução da lesão em dentes decíduos. Para a construção desse projeto foi feito um levantamento bibliográfico sobre a cárie na infância e seus aspectos e consequências. Após gerar uma base de dados coerente foram feitos mais 2 capítulos sobre a remoção seletiva de cáries na infância. Por fim, foi feita uma discussão no método qualitativo relacionando o resultado de 5 projetos que trabalharam com a remoção seletiva de cáries. Conclui-se que a técnica de remoção seletiva teve 94,8% de sucesso perante os projetos analisados.

PALAVRAS-CHAVE: Cárie na infância. Remoção seletiva. Sucesso. Odontopediatria.

ABSTRACT

Oral health has always been related to the characteristics of diet, lifestyle and various regional and economic standards, which is why the prevalence of caries in early childhood due to bad habits and low access to the dentist. The objective of this project is to conduct a review on the use of selective caries removal in pediatric dentistry, seeking to demonstrate the success of this method in view of the evolution of the injury in primary teeth. For the construction of this project, a bibliographic survey was carried out on childhood caries and its aspects and consequences. After generating a coherent database, 2 more chapters were made on the selective removal of caries in childhood. Finally, a discussion was made on the qualitative method relating the result of 5 projects that worked with the selective removal of caries. It is concluded that the selective removal technique had 94.8% success in the analyzed projects

KEYWORDS: Childhood caries. Selective removal. Success. Pediatric Dentistry.

LISTA DE ILUSTRAÇÕES

FIGURA 1: ASPECTOS DA CÁRIE SEVERA NA INFÂNCIA 16
FIGURA 2: MANCHAS BRANCAS 17
FIGURA 3:LESÃO COM CAVITAÇÃO NO DENTE 17
FIGURA 4: DESMINERALIZAÇÃO NOS INCISIVOS INFERIORES 17
FIGURA 5:LASER ER:YAG 22
FIGURA 6:BROCA CABIDE ESFÉRICA SORDIDO: A, ESFÉRICA; B, INVERTIDA; C, LATÉRAL E AXIAL; D, CÔNICA. 23

LISTA DE QUADROS

QUADRO 1: OPNIÃO SOBRE A REMOÇÃO SELETIVA OU TOTAL DA LESÃO DA CÁRIE 26
QUADRO 2: ANALISE DAS TÉCNICAS DE APLICAÇÃO DA REMOÇÃO SELETIVA DE LESÕES DE CÁRIE EM DENTES DECÍDUOS..... 28
QUADRO 3: INDÍCE DE SUCESSO COM A TÉCNICA DE REMOÇÃO SELETIVA 29

SUMÁRIO

1 INTRODUÇÃO **11**
2 METODOLOGIA **13**
3 CÁRIE NA INFÂNCIA **14**
3.1 ASPECTOS CLÍNICOS DA CÁRIE NA INFÂNCIA 16
3.2 CONSEQUÊNCIAS DA CÁRIE NA INFÂNCIA 19
3.3 REMOÇÃO DO TECIDO CÁRIADO 20
3.3.1 FORMAS E PROCEDIMENTOS DE REMOÇÃO SELETIVA 21
4 DISCUSSÃO **26**
5 CONSIDERAÇÕES FINAIS **30**
6 REFERÊNCIAS BIBLIOGRÁFICAS **31**

1 INTRODUÇÃO

Dada a importância da doença cárie na infância, novos protocolos vêm sendo adotados para um atendimento odontológico infantil mais humanizado. Não somente no manejo comportamental, mas também com técnicas menos invasivas e de menor tempo clínico da criança em sua visita ao dentista, o que é essencial para que haja diminuição de traumas futuros.

Um atendimento odontopediátrico de excelência atualmente, resguarda o paciente de traumas por exposição de tratamentos invasivos que não se fazem necessários naquele momento, estabelecendo uma relação de confiança entre o dentista e a criança, contudo não se pode negar que em alguns casos, com indicação adequada, o tratamento invasivo se faz necessário.

O termo **"cárie precoce na infância"** caracteriza lesões de cáries precoces severas que acometem superfícies lisas livres em crianças menores de 3 anos, bem como dentes superiores anteriores em crianças de 3 a 5 anos e 11 meses. Esse termo também é utilizado, para crianças de 3 anos que apresentem o número de superfícies cariadas, extraídas ou obturadas (ceo-s) maior ou igual a 4; crianças de 3 anos que apresentem ceo-s maior ou igual a 5 e para as de 5 anos que apresentem ceo-s maior ou igual a 61. (LAQUER, 2016)

Por muito tempo o tratamento preconizado para cárie dental consistiu na remoção de toda a dentina infectada e desmineralizada, mais conhecida como remoção total do tecido cariado (RTTC), com objetivo de evitar futuras atividades cariogênicas, além de fornecer uma base bem mineralizada a dentina para realização da restauração. No entanto esta técnica apresenta risco de exposição pulpar durante o tratamento em cavidades profundas. (BARROSO et al., 2019)

Estudos têm relatado que um tratamento conservador da cárie associado a materiais antibacterianos e selamento adequado da cavidade é capaz de promover a remineralizarão da dentina afetada, preservando a vitalidade pulpar e evitando sua exposição, sendo assim a remoção seletiva do tecido cariado, quando bem aplicada pode ser considerada uma boa opção, pois irá reduzir o tempo clínico da criança no consultório, a sintomatologia dolorosa e o número de sessões. (BARROSO et al., 2019)

Alguns estudos sugerem que o repertório de comportamentos da criança, exposta à situação de atendimento odontológico, resulta do manejo inadequado do cirurgião dentista ou na aplicação da técnica inadequada para situação. (MORAES et al., 2004). Ante o exposto e à relevância do tema, este estudo tem por objetivo realizar uma revisão sobre o uso da remoção seletiva em odontopediatria, abordando aspectos como a aplicabilidade e técnica no manejo de crianças com cárie precoce na infância.

Para chegarmos ao foco principal do presente projeto, alguns objetivos específicos foram necessários, sendo eles: Analisar o conceito de cárie na infância; Revisar os aspectos clínicos da cárie na infância; Analisar consequências causadas pela cárie na infância; Avaliar as formas de remoção da cáries; Definir as formas e procedimentos de remoção seletiva de cárie; Definir a aplicabilidade da remoção seletiva e as técnicas utilizadas pelos autores hoje em dia.

2 METODOLOGIA

Segundo Meneses et al., (2019), a metodologia é definida na construção dos objetivos, o que possibilita classificar seu tipo e padrões logo no início. Pensando nisso, o início da pesquisa teve um cunho bibliográfico que segundo Gil (2002), analisam publicações científicas e livros, no caso analisou os aspectos clínicos, as consequências e as formas de remoção de lesões cariosas na infância.

A segunda etapa do projeto teve por objetivo utilizar as análises bibliográficas e descrever as principais formas e procedimentos da remoção seletiva, nessa etapa utilizou-se o método descritivo apoiado na visão de Meneses et al., (2019), que determina o método como a descrição de uma situação ou de um objeto de estudo. Esse método de descrição também foi utilizado para construção das análises e resultados, no caso foi feito uma conexão de relatos de vários autores que fizeram o uso dessa terapia de remoção seletiva em números diferentes de pacientes e lesões, a fim de demonstrar a eficiência do método em dentes decíduos.

Todos os dados das análises e resultados foram trabalhados de forma qualitativa, através de um quadro demonstrando as opiniões dos autores sobre o método de remoção seletiva e o nível de eficiência da técnica. Busca-se definir de maneira clara não somente o fator de sucesso como também os pontos fortes do método.

3 CÁRIE NA INFÂNCIA

A chamada cárie na infância (CPI), ocorre em crianças com idade inferior a 6 anos, são encontradas em dentes denominados de decíduos, ou seja, temporários. Para a Academia Americana de Odontopediatria (AAPD, 2008), CPI, é considerada a cárie precoce na infância ocorrido em um ou mais dentes decíduos cariados com lesões cavitadas ou não, perdidos ou restaurados antes dos 71 meses de idade. Contudo a AAPD ainda ressalta que qualquer tipo de cárie com ou sem cavidade antes dos 36 meses pode ser considerado cárie severa na infância.

Para Carneiro (2014), a CPI é definida por uma ou mais superfícies cariadas, sendo elas cavitadas ou não, podendo ainda ser perdida ou não devido aos danos causados. O autor ainda ressalta que após o alojamento da cárie no dente pode causar fortes dores, infecções e várias outras morbidades. Quando falamos da doença cárie temos o que é chamado etiologia multifatorial, é desenvolvida através da presença do biofilme dental (um grupo de micro-organismos entrelaçados em uma matriz de polímero orgânicos situados na superfície), sendo esse o responsável por medir toda e qualquer alteração no tecido dentário sendo ele o esmalte ou a dentina. (LOSSO et al, 2009)

Segundo Losso et al (2009), existem 3 fatores que que interagem para que aja ocorrência da cárie: *Streptococcus mutans* (Micro-organismos cariogênicos), substrato fermentável como sacarose e por último um hospedeiro vulnerável, normalmente com má acesso a odontopediatras ou por outros organismos que deixem o dente acessível a bactérias. A soma desses fatores faz com as imprudências durante um determinado tempo acarretem sérios danos.

Na infância o uso constante da mamadeira sem restrições definidas pela odontopediatra, outros fatores como dormir mamando, açúcares como sucos industrializados, bebidas adoçadas e leite com açúcar. Estão associados a um grande problema chamado de cárie severa na infância (CSI), quando o nível de dano já está muito avançado. (TIBERIA et al., 2007)

Levantamentos epidemiológicos têm mostrado que no Brasil, a cárie precoce na infância apresenta-se como um problema de saúde pública. A Organização Mundial da Saúde fixa metas decenais para estimular países em

desenvolvimento a adotarem medidas para melhorar seus indicadores em saúde bucal. O desenvolvimento da CSI, de forma microbiológica, pode ser divido em três etapas (LOSSO et al., 2009):

- Primeira etapa: Infecção precoce por *Streptococcus mutans*;
- Segunda etapa: Acúmulo de micro-organismos em níveis patogênicos em decorrência da exposição frequente e prolongada de substrato cariogênico;
- Terceira etapa: Desmineralização do esmalte e cavitação do dente.

Na visão de Losso et al., (2009) CPI consiste em uma desmineralização de tecidos rígidos do dente, isso ocorre devido a uma combinação de fatores que determinam seu desenvolvimento. Com base nas perspectivas trabalhadas pela AAPD, Oliveira (2017), definiu que na odontopediatria a CPI, é considerado uma doença infecciosa e complexa determinada por três fatores:

1. Fatores do hospedeiro: Grande parte do tecido dentário se torna acessível para dissoluções ácidas e suscetíveis a hospedeiros (bactérias);
2. Fatores do agente: Encontra-se bactérias cariogênicas já alocadas na cavidade oral da criança, muitas vezes em diferentes estágios dependendo do ambiente;
3. Fatores de ambiente: Para que haja a alocação dessas bactérias é necessário que o ambiente contenha substratos adequados para as necessidades nutricionais desses hospedeiros (bactérias).

Para Maya, Lima-Aragão e Guerra (2016), quando tratamos de crianças além da avaliação dos fatores que determinam a cárie, é necessário também analisar o comportamento dos cuidados, visto que transmissão pode estar relacionado a saliva da mãe ou de pessoas que estejam relacionados com as crianças, normalmente essas pessoas tem um alto nível de *Streptococcus mutans*. Entre as falas de LOSSO et al, (2009) é importante relatar que o mesmo em suas pesquisas observou que existe um menor índice de cárie com crianças que as mães tem visitas periódicas à odontopediatra.

O cuidador, normalmente os pais, são os principais condutores de comportamento das crianças, a adoção de hábitos saudáveis e instrução adequada sobre higiene bucal é primordial. Há uma correlação entre a atitude da mãe em relação à sua saúde bucal e o nível de saúde bucal que seu filho terá. Alguns autores também descobriram que a saúde bucal materna tem

influência na ocorrência de cáries na primeira infância. Com base nessa perspectiva o próximo capítulo trabalhará os aspectos clínicos básicos da cárie na infância.

3.1 ASPECTOS CLÍNICOS DA CÁRIE NA INFÂNCIA

Existem vários aspectos clínicos da cárie na infância, segundo Carneiro (2014), existem várias manchas brancas e opacas que aumentam com o nível de instalação da bactéria, normalmente essas manchas aparecem em áreas desmineralizadas pela presença clara do biofilme dental. A evolução da doença causa séria destruição de toda estrutura do dente, outro fator que pode agravar isso está relacionado a infecção radicular que pode ocorrer devido a necrose pulpar (um estado de morte de um grupo de celular no ambiente pulpar). (LOSSO et al., 2009)

FIGURA 1: ASPECTOS DA CÁRIE SEVERA NA INFÂNCIA

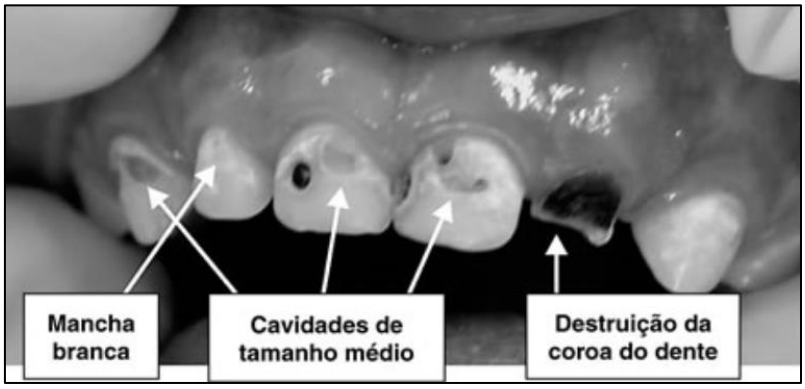

FONTE: (LOSSO et al., 2009)

Com base nesses aspectos Novaes (2014), classificou em alguns tipos de cárie na infância, sendo determinados pelo o grau de evasão e os aspectos, sendo eles:

- Manchas brancas: Existem lesões incipientes nos dentes onde o esmalte foi afetado por algum tipo de organismo estranho;

FIGURA 2: MANCHAS BRANCAS



FONTE: (WALTER, 2014)

- Lesões cariosas com cavitação: Manifesta sobre uma destruição súbita sobre a coroa do dente podendo evoluir de maneira rápida para quadros severos.

FIGURA 3: LESÃO COM CAVITAÇÃO NO DENTE



FONTE: (WALTER, 2014)

- Desmineralização nos incisivos inferiores e cárie nos molares: Sempre que existe o ato de se alimentar existe uma drástica redução do PH da boca, o que causa a chamada desmineralização;

FIGURA 4: DESMINERALIZAÇÃO NOS INCISIVOS INFERIORES



FONTE: (HUBERTUS, 2002)

Nos casos acima relatados por Novaes (2014), podemos classificar como os principais associados ao desenvolvimento de cárie precoce na infância hábitos como, uso sem restrição de mamadeira, adormecer mamando e sem higienização prévia, sucos industrializados com alto teor de açúcar, chás adoçados, leite com carboidratos como farináceos e açúcar.

Na primeira infância a família será mediadora entre a criança e a sociedade, fornecendo os cuidados e estímulos necessários para o seu crescimento e desenvolvimento. Dentre esses cuidados destacamos o ambiente doméstico em que ela está inserida, disponibilidade de recursos como escolaridade e conhecimento do cuidador acerca de saúde, saúde mental, tempo e autonomia social. Para manter a saúde bucal em dia é necessário seguir alguns padrões de saúde, nessa perspectiva Carneiro (2014), definiu algumas estratégias seguidas pelos odontopediatras para que haja prevenção da cárie, sendo elas:

- Flúor: Elemento utilizado para aumentar a resistência dos tecidos dentários, normalmente é administrado pelo abastecimento de água ou por alimentos e remédios que contemplem o uso de fluoretos;
- Controle da dieta: O consumo excessivo de carboidratos fermentáveis, o uso de chupetas embebidas em líquidos contendo açúcares e outras ênfases em medicações e outros produtos baseados em termos nutricionais usando açúcares;
- Educação da saúde oral: A escovação dos dentes após as refeições, o uso frequente do fio dental e da maneira correta definida pela odontopediatra.

A displicência desses cuidados pode gerar várias consequências para a saúde da criança, por isso o próximo capítulo trabalhará com os resultados dessas más atitudes perante os cuidados necessários para saúde bucal da criança.

3.2 CONSEQUÊNCIAS DA CÁRIE NA INFÂNCIA

Como toda displicência relacionado com a saúde, quando os pais não seguem as orientações estabelecidas pela odontopediatra. Os danos causados a criança não estão relacionados somente aos dentes, mas todo o desenvolvimento da criança pode ser afetado negativamente levando a sérios problemas sociais e físicos. Com isso Carneiro (2014) definiu as três áreas que são diretamente modificados com a cárie na infância, sendo eles: Linguagens, desenvolvimento físico e cognitivo.

Sobre as consequências físicas, estão bastante relacionadas a dor, quando existe a presença de cáries não tratada, a criança sente um forte desconforto na boca o que reduz bastante a capacidade de alimentação. Além disso as dores podem causar dificuldade de socialização, distribuição de peso e riscos diretos a doenças como anemia por deficiência de ferro. Por esse fato quando uma odontopediatra se encontra com um paciente com cáries na infância é necessário analisar se há ou não deficiência de ferro na criança. Além disso a perca precoce dos dentes decíduos pode acarretar em má formação da arcada dentária permanente. (CARNEIRO, 2014).

As consequências nas linguagens são bem nítidas visto que a perca precoce dos dentes decíduos o que pode provocar defeitos no desenvolvimento da fonética na criança e má articulação da linguagem, principalmente se se tratar da perda de dentes anteriores. “Os sons que podem ser mais afetados pela perda de dentes anteriores são o “V”, “S”, “F” e o “Z”” (CARNEIRO, 2014, p.13).

Sobre as consequências cognitivas, estão relacionadas diretamente com as dores e os problemas de linguagem, visto que a criança não se alimenta direito, altera o humor e a dificuldade da linguagem conectada a sua diferença direta aos demais colegas (problemas estéticos no dente), pode acarretar em isolamento, falta de atenção, raiva e dificuldade para dormir, problemas que reduzem o desenvolvimento cognitivo da criança. (CARNEIRO, 2014).

Como visto acima os problemas com CPI, podem causar sérios danos psicológicos, físicos e estéticos para vida da criança, contudo todo esse processo poderia ser resolvido somente com a prevenção através da condução correta da alimentação, higienização correta e idas regulares à odontopediatra. Contudo, quando a cárie já está alojada na boca do paciente é necessário que o

profissional de odontopediatria analise a melhor forma para proceder nesses casos. Visto isso no próximo capítulo será trabalhado a remoção seletiva da cárie na infância.

3.3 REMOÇÃO DO TECIDO CÁRIADO

A chamada remoção seletiva do tecido cariado (RTC) é uma abordagem considerada conservadora perante lesões cariosos, isto consiste em uma manutenção seletiva da camada mais fundas da dentina cariada, que propicie a mineralização, desenvolvendo um ambiente onde a polpa possa reagir a estímulos do organismo agressor e diante disso forma a chamada esclerose destinaria (calcificação dos canalículos dentinário, torna menos acessível a região), o que permite evitar as exposições pulpares e manter o máximo possível de toda estrutura do dente. (MASSA, 2018)

Para Marques (2018), existem diferentes formas para a remoção de tecido cariado em dentes decíduos, sendo elas:

- Remoção completa: O objetivo dessa técnica é remover toda a dentina cariada, essa técnica é pouco aplicada pois pode favorecer a exposição da pulpar e acarretar em problemas pós operatórios. Pode levar a necessidade de tratamentos endodônticos (remoção da polpa dentária) ou exodontia (remoção do elemento dentário);
- Remoção seletiva: É considerada uma conduta terapêutica e menos invasiva que a remoção completa, o tecido cariado é removido na consistência da dentina que deve ser removido ou mantido, com posterior da restauração da cavidade, tendo como objetivo reduzir as bactérias remanescente, possibilitando assim a paralização da lesão.

A RSTC, vem demostrando grandes resultados clínicos perante a presença do tecido cariado. Para provar sua eficácia Franzon et al. (2014), fez um ensaio clínico usando RTC de maneira randomizada em crianças que ainda tinham seus dentes decíduos, o sucesso foi de 92% em apenas 24 meses. O principal objetivo dessa técnica é manter o dente em função a maior quantidade de tempo possível e manter a vitalidade pulpar, visto que os dentes decíduos necessitam estar firmes e bem estabilizados para suportar o acesso dos dentes

permanentes. Nesse aspecto o próximo capítulo trabalhará com as formas de remoção seletiva, afim de melhorar a compreensão do assunto.

3.3.1 FORMAS E PROCEDIMENTOS DE REMOÇÃO SELETIVA

Após definir de maneira clara a dimensão da cárie é necessário à odontopediatra analisar a melhor forma de proceder a fim de proteger a dentição temporária da criança o maior tempo possível. Analisando essa necessidade e observando os sérios danos causados pela remoção completa com perigo da exposição pulpar. A remoção seletiva se tornou cada vez mais atrativa nesses casos, sobre isso Marques (2018), não é recomendado porque levaria a muitos outros tratamentos endodônticos. Observando essa visão direta sobre a remoção seletiva, Valério (2015), decidiu analisar dois métodos para o tratamento terapêutico de remoção seletiva, sendo elas: O Laser Er:YAG e o método convencional.

O método com Laser Er:YAG utiliza um tipo de laser para remoção seletiva/parcial das lesões de cáries em dentes decíduos, o comprimento de sua onda é de 2,4 µm. Segundo Valério (2015), ele absorve a água pelo grupo hidroxila, presente em cristais de Hidroxiapatita (formados por fosfato de cálcio cristalino), a remoção pode ocorrer através de pequenos picos de explosão vasculhados a proporção de evaporação da água comprimida em tecidos mineralizados. A autora ainda ressalta que esse tratamento é menos traumático, não produz barulho e reduz a pressão sobre a criança o que pode reduzir a ansiedade. O Laser Er:YAG pode ser visto na Figura 1, logo abaixo:

FIGURA 5: LASER ER:YAG



Fonte: (ZIMMERMANN, 2010)

O método tabelado como convencional por Valério (2015), utiliza uma broca carbide (esférica, invertida, cônica, lateral e etc), sendo que essa broca é de escolha da odontopediatra devido ao tamanho das cavidades, propondo o uso na rotação desejada. É importante ressaltar que existem vários modelos e tamanhos de brocas que podem ser escolhidas pela odontopediatra pela necessidade da situação, a baixa rotação também pode ser modificada. Contudo, para o acesso da broca a lesão é necessário a remoção do esmalte cavo-superficial, o que pode ser feito por brocas com pontas diamantadas normalmente esféricas em alta rotação para facilitar a abertura. É importante ressaltar que esse método produz altos ruídos o que pode assustar bastante a criança. Alguns modelos de brocas carbide esféricas podem ser vistos na Figura 6 abaixo. (VALÉRIO, 2015).

FIGURA 6: BROCA CARBIDE ESFÉRICA SÓRDIDO: A, ESFÉRICA; B, INVERTIDA; C, LATÉRAL E AXIAL; D, CÔNICA.

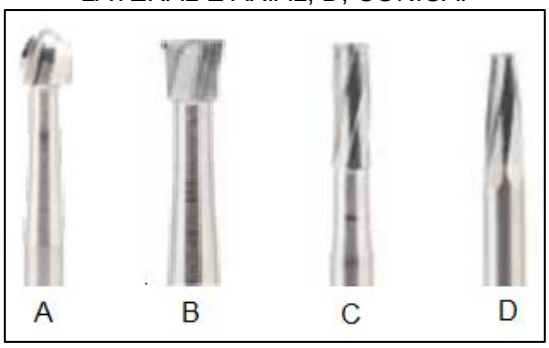

FONTE: (JOTA BRASIL, 2019, p.29)

Para usar método com Laser Er:YAG e o convencional com as brocas, Valério (2015), utilizou o seguinte procedimento:

1. Dimensão e seleção dos pacientes;
2. Inserção do anestésico EMLA, creme anestésico local, aplicado com aste flexível com ponta de algodão;
3. Isolamento da área de cirurgia com lençol de borracha usando grampos de nº 207;
4. Escolha da cor da resina;
5. Remoção seletiva com laser Er:YAG no molar decíduo hemi-arco e no convencional com no molar decíduo contralateral.

5.1 Na remoção a laser Er:YAG: Foi removido o esmalte com cavo-superficial, a fim de acessar a cárie para o uso do laser.

5.2 Na remoção com broca: Foi também removido o esmalte com cavo-superficial, o que permitiu o acesso da broca certa para retirada da lesão cariosa.

6. Ao final, caso não tivesse removido completamente foi utilizado a curetas (instrumento que permite a curetagem, que tem objetivo de raspar a superfície do dente), para terminar a remoção.

Além da visão de remoção usada por Válério (2015) feita por laser Er:YAG, parecer menos invasivo, para Marques (2018), os métodos coerentes para remoção seletiva convencional são através de um instrumento rotatório como a brocas carbide, algumas delas demonstradas na Figura 6 e através de instrumento manual como a colher de dentina. No uso da broca o autor seguiu o seguinte procedimento:

1. Remoção do biofilme, através de uma ótica visual com parâmetros como cor, dureza e humedecimento;
2. Foi usado um instrumento de baixa rotação para remoção da cárie, uma broca carbide com dimensão coerente a cavidade dentária;
3. O instrumento rotacional foi usado sobre a cárie removendo a dentina infectada e amolecida;

Como instrumento manual, a colher de dentina, o procedimento foi:

1. Remoção do biofilme, também através de ótica visual;
2. Foi usado uma colher de dentina, removendo a camada superficial, necrosada e amolecida;
3. A colher de dentina foi usada por várias vezes até encontrar o substrato endurecido;

Na mesma perspectiva Marques (2018), ressalta que antes de qualquer procedimento convencional de remoção é necessário definir se o método será subjetivo, que deriva de uma diferenciação denominada como tátil e visual, ou seja, quando o odontopediatra faz a análise direta analisando a consistência tecidual ligado a aspectos óticos como cor, humidade, dimensão e outros; e o método objetivo, onde odontopediatra utiliza as brocas para abertura e retirada direta do tecido cariado independente de qualquer julgamento ou visualização prévia do operador. Ao final de sua pesquisa Marques definiu como insignificante a diferença entre as duas técnicas. (MARQUES, 2018)

Como foi possível ver, existem visões e visões sobre a remoção seletiva de cárie em dentes decíduos, contudo o autor Semedo (2017), demonstrou em seu projeto as 3 técnicas de remoção seletiva mais utilizada:

1. Remoção seletiva até a dentina dura: Normalmente utilizada em lesões pouco profundas. Nesse processo a dentina é desmineralizada próxima a polpa e tecido duro, preserva o tecido dentinário remineralizado e auxilia no sucesso da restauração através do selamento. É importante ressaltar que em lesões profundas pode levar a exposição da polpa;
2. Remoção seletiva até a dentina mole (one-step): Normalmente utilizada em lesões profundas que não comprometeram a polpa. Nesse processo á dentina mole é deixada perto da polpa e utiliza-se uma restauração definitiva para cobri-la. Na periferia da cavidade é deixado somente o

tecido duro o que ajuda no selamento da restauração. Baixo risco de exposição pulpar;

3. Remoção seletiva (two-step): Também recomentada para lesões profundas que não comprometeram a polpa. Esse processo é feito em dois passos ou consultas. É basicamente a união dos dois primeiros processos. Na primeira etapa a dentina mole é deixada perto da polpa e coloca-se uma restauração, só que essa é provisória. Ao passar de 6 meses até um ano é feito a abertura e a remoção contínua até a dentina dura ser deixada perto da polpa.

Com base nos dados acima, já se torna claro que quando comparamos a remoção seletiva como a total, a segurança da odontopediatra na seletiva é bem maior devido a reduzida chance de exposição da polpa ou da perda da vitalidade do dente. Pensando em abranger mais pesquisas sobre o sucesso dessa técnica, no capítulo de discussão será demonstrado várias outras pesquisas científicas que fizeram análises sobre a eficácia da remoção seletiva.

4 DISCUSSÃO

O principal objetivo do projeto foi desenvolver uma revisão sobre o uso da remoção seletiva de cáries em odontopediatria. Com intuito de estruturar uma definição clara de cárie na infância, foram desenvolvidos capítulos sobre os aspectos, as consequências e as formas de remoção. Todos os dados utilizados para análise final foram de autores que fizeram o processo de remoção nos últimos 10 anos, o que trouxe a definição de que a remoção seletiva é mais saudável e direta para dentes decíduos reduzindo os riscos de exposição da polpa.

Segundo o Ministério da Saúde l (2010), cerca de 54% das crianças com idade de 5 anos possuem algum tipo de lesão carioso na dentição decíduo. Para Losso (2009), a cárie na infância pode trazer sérios danos a vida da criança não somente pelo fato de poder acarretar na perda precoce do dente como também fatores socias e fonéticos derivados das dores e dificuldade de mastigação ou mesmo do contato direto.

Como podemos ver mais da metade das crianças no Brasil possuem lesões cariosas, por isso a importância de analisar a melhor forma de tratamento para essa situação. Observando isso o Quadro 1 abaixo vem demonstrar a visão de 7 autores de diferentes pesquisas em diferentes situações onde os mesmos expuseram sua opinião derivada de análises técnicas sobre a remoção total ou a seletiva de cáries.

QUADRO 1: OPNIÃO SOBRE A REMOÇÃO SELETIVA OU TOTAL DA LESÃO DA CÁRIE

AUTOR	TÍTULO DO ARTIGO	OPNIÃO
(ARAUJO et al., 2010)	CONSIDERAÇÕES SOBRE A REMOÇÃO PARCIAL DO TECIDO CARIADO	Remoção total da lesão da cárie por resultar em muitos problemas, tratamentos invasivos e movimentação direta no tecido. A remoção seletiva ou parcial objetiva mais a manutenção e a integridade da polpa

		tornando então uma melhor escolha quando os diagnósticos são respeitados.
(JARDIM; SIMONETI; MALTZ, 2015)	REMOÇÃO PARCIAL DE TECIDO CARIADO EM DENTES PERMANENTES: SEIS ANOS DE ACOMPANHAMENTO.	A remoção seletiva ou parcial permite uma melhor preservação da vitalidade pulpar e da formação de uma barreira calcificada para proteção de novas lesões.
(SEMEDO, 2017)	REMOÇÃO IMCOMPLETA DE LESÃO DE CÁRIE	Com a remoção parcial ou seletiva é possível restaurar os dentes com a lesão da cárie com diagnostico vital pulpar de maneira menos evasiva, sendo assim a melhor alternativa perante a remoção total da lesão.
(MARQUES, 2018)	AVALIAÇÃO DE MÉTODOS DE REMOÇÃO SELETIVA DE DENTINA CARIADA EM MOLARES DECÍDUOS COM LESÕES DE CÁRIE PROFUNDAS	A remoção total da lesão de cárie pode acarretar em vários riscos pulpares significativos o que resultaria em tratamentos endodônticos e em casos de estremo problema até exodônticos. A remoção seletiva se tornou uma opção menos evasiva direcionada a manter a vitalidade dos dentes.
(LIMA, 2018)	A UTILIZAÇÃO DA TÉCNICA HALL TECHNIQUE EM DENTES DECÍDUOS	Existem muitos questionamentos na técnica de remoção total e nos dias de hoje o uso da remoção incompleta pode ser feito em menos sessões impedindo grande parte dos problemas futuros ocorridos com a remoção total.

(RICKETTS et al., 2013)	CÁRIE OPERATÓRIA GESTÃO EM ADULTOS E CRIANÇAS.	A remoção seletiva de cárie tem se mostrado mais vantajosa devido seu reduzido nível de exposição pulpar comparados com a remoção completa de cárie.
(MALTZ et al., 2012)	GERENCIANDO LESÕES CARIOSAS: RECOMENDAÇÕES DE CONSENSO REMOÇÃO DE TECIDO CARIADO.	A técnica de remoção seletiva foi significante melhor na manutenção da vitalidade pulpar.

FONTE: DO AUTOR

Como é possível observar no Quadro 1, boa parte dos autores definem a remoção total com evasiva é perigosa para polpa do dente, demonstrando então como a técnica de remoção seletiva pode e é uma das melhores opções para o tratamento de lesões de cárie. O Quatro 2 irá demonstrar uma análise das principais técnicas de aplicação da remoção seletiva de lesões de cárie em dentes decíduos e os principais resultados estabelecidos pelos autores.

QUADRO 2: ANÁLISE DAS TÉCNICAS DE APLICAÇÃO DA REMOÇÃO SELETIVA DE LESÕES DE CÁRIE EM DENTES DECÍDUOS

AUTOR	TÉCNICA	INSTRUMENTO	DENTES/ QUANT.	RESULTADOS
(VALÉRIO, 2015)	Remoção Seletiva	LASER ER:YAG	Molares decíduos/ 29	Efetivo na remoção seletiva de lesões pulpares na parede pulpar. Entretanto teve dificuldades nas paredes circundantes dos molares decíduos.
	Remoção Seletiva	CONVENCIONAL (Brocas cabide esféricas de baixa frequência	Molares decíduos/ 29	Efetivo em todo processo de remoção seletiva das lesões de cáries nos molares decíduos. Com ênfase em maior eficiência nas paredes circundantes dos molares decíduos.
(MARQUES, 2018)	Método subjetivo	Manual, com curetas	Molares decíduos/ 60	Ambas as técnicas tiveram o mesmo nível de eficiência.

	remoção seletiva			Não havendo diferença nítida entre as técnicas
	Método objetivo remoção seletiva	Com brocas de Polímero de baixa frequência	Molares decíduos/ 55	
(SEMEDO , 2018)	Remoção Seletiva Two-step	-	Dentes definitivos /170	Sucesso de 97,7%, com apenas 3,3% de falha em dois anos.
	Remoção Seletiva One-step	-	Dentes definitivos /66	No estudo 1 o sucesso foi de 89/79/67% com 40 meses, 5 e 10 anos. No segundo estudo o sucesso foi de 97% e apenas 3% de falha em 2 e 3 anos.

FONTE: DO AUTOR.

Para Araújo et al., (2010) o elevado índice de sucesso clínico e radiográfico da técnica de remoção seletiva está relacionada a manutenção da integridade da polpa. Com base nessas e em outras pesquisas o Quadro 3 logo abaixo irá demonstrar o índice de sucesso da técnica de remoção seletiva com diferentes pesquisas:

QUADRO 3: INDÍCE DE SUCESSO COM A TÉCNICA DE REMOÇÃO SELETIVA

AUTOR	ÍNDICE DE SUCESSO	Nº DENTES ANALISADOS	TEMPO DE OBSERVAÇÃO
(ORHAN et al., 2010)	100%	154	1 ANO
(MALTZ et al., 2012)	91%	213	3 ANOS
(MALTZ et al., 2013)	99%	212	1 ANO E 6 MESES
(VALÉRIO, 2015)	96%	58	1 ANO
(SEMEDO, 2018)	88%	272	2 E 3 ANOS

FONTE: DO AUTOR

Como é possível ver nos dados acima existe uma média de 94,8% de sucesso no uso da técnica de remoção seletiva ligado a vários pontos positivos estabelecidos pelos autores do Quadro 1, como o menor nível de chance de exposição da polpa, o redução dos riscos a vitalidade do dente, número menor de sessões e a melhor manutenção pulpar. Propondo então através dessas visões uma maior relevância vinculada a eficácia do método visto que vários

autores como os demonstrados acima analisaram com alto nível de sucesso da técnica.

5 CONSIDERAÇÕES FINAIS

O estudo realizado sobre uso da remoção seletiva do tecido cariado em odontopediatria, apresentou vários resultados relevantes sobre a perspectiva da remoção de lesões de cárie. Podemos perceber que a remoção total não está sendo considerada a melhor técnica terapêutica. Diante das lesões cariosas em sua maioria os autores á declaram de alto nível de complicações e com risco de exposição pulpar.

Claramente o objetivo de demonstrar a relevância da remoção seletiva do tecido cariado como terapia em dentes decíduos foi alcançado e de fato ficou nítido que o tempo de aplicação da técnica e o risco são bem menores que o modelo convencional de remoção total. Outros pontos fortes das técnicas que favorecem o uso na odontopediatria é a manutenção da vitalidade pulpar e a formação de uma barreira calcificada para proteção de novas lesões.

6 REFERÊNCIAS BIBLIOGRÁFICAS

AAPD, American Academy of Pediatric Dentistry. Information on Reference Committee Hearings 2008 General Assembly Agenda 2007 General Assembly Minutes. 61ST **ANNUAL SESSION MARRIOTT WARDMAN** Park Hotel Washington, D.C. 2008. Disponível em: https://www.aapd.org/assets/news/upload/2008/2580.pdf. Acesso em: 20 de maio de 2020.

ARAUJO et al. Considerações sobre a remoção parcial do tecido cariado. **IJD, Int. j. dent.** vol.9 no.4 Recife Out./Dez. 2010. Disponível em: http://revodonto.bvsalud.org/scielo.php?pid=S1806-146X2010000400007&script=sci_arttext. Acesso em: 20 de maio de 2020.

BARROSO et al. Remoção Seletiva do Tecido Cariado. Rev. **Semantic Scholar** 2019. Disponível em: https://www.semanticscholar.org/paper/REMO%C3%87%C3%83O-SELETIVA-DO-TECIDO-CARIADO-Barrozo-Leite/ed6015a4a020cf0986cb31c572699dfac0af4fa0. Acesso em: 20 de maio de 2020.

CARNEIRO, Vanessa Ribeiro. Cáries Precoces da Infância: Etiologia e Prevenção. **Monografia de Investigação do Mestrado Integrado em Medicina Dentária.** Faculdade de Medicina Dentaria U.PORTO. 2014. Disponível em: https://repositorio-aberto.up.pt/bitstream/10216/76230/2/32098.pdf. Acesso em: 10 de maio de 2020.

GIL, A. C. Como elaborar projetos de pesquisa. 4. ed. **São Paulo: Atlas**, 2002.
HUBERTUS, J. M. Odontopediatria: **Atlas Colorido de Odontologia**. Porto Alegre: Artmed, 2002.
Jardim JJ, Simoneti MND, Maltz M. Remoção parcial de tecido cariado em dentes permanentes: seis anos de acompanhamento. **RFO UPF.** 2015;20(1):39-45.

JOTA BRASIL. Catalogo de Saúde Bucal. 2019. Disponível em: https://www.jota.ch/fileadmin/images/Jota_Brasil_Catalogue_dentistry_LQ.pdf. Acesso em: 10 de maio de 2020.

LAQUER, Ludiele Gonçalves Martins. Relação entre a cárie precoce da infância com o índice de apagar e outros fatores de risco. **Faculdade de Odontologia da Universidade Federal de Uberlândia**, 2016. Disponível em: https://repositorio.ufu.br/bitstream/123456789/17693/1/RelacaoCariePrecoce.pdf. Acesso em: 22 de maio de 2020.

LIMA, Aemili Marry Urias de. A utilização da técnica hall technique em dentes decíduos. **Biblioteca FACSETE- Faculdade Sete Lagoas,** 2018. Disponível em: https://faculdadefacsete.edu.br/monografia/files/original/ba44b28c021e8a3755bf4bc63be1c916.pdf. Acesso em: 22 de maio de 2020.

LOSSO, Estela M; Maria Cristina R. Tavares; Juliana Y. B. da Silva; Cícero de A. Urban. Cárie precoce e severa na infância: uma abordagem integral. **J. Pediatr. (Rio J.)** vol.85 nº 4 Porto Alegre Aug. 2009. Disponível em: https://doi.org/10.1590/S0021-75572009000400005. Acesso em: 22 de maio de 2020.

MASSA, Márcia Gomes. Avaliação de restaurações adesivas bulk fill em molares decíduos após remoção seletiva de tecido cariado: ensaio clínico controlado randomizado. **UFRGS**, 2018. Disponível em: http://hdl.handle.net/10183/179728. Acesso em: 22 de maio de 2020.

Maltz M, et al. Partial removal of carious dentine: a multicenter randomized controlled trial and 18-month follow-up results. **Caries research**. 2013;47(2):103-9

MARQUES, Marta Gomes. Avaliação de métodos de remoção seletiva de dentina cariada em molares decíduos com lesões de cárie profundas. **Biblioteca virtual Universidade de Brasília**, 2018. Disponível em: https://repositorio.unb.br/bitstream/10482/32524/1/2018_MartaGomesMarques.pdf. Acesso em: 22 de maio de 2020.

MAYA, Rafael Ribeiro; LIMA-ARAGÃO, Monica Virginia; GUERRA, Rosane Nassar Meirele. Concentração Salivar De Iga E *Streptococcus mutans* Em Crianças Com Idade Entre 6 E 12 Anos. **Revista. Ciência. Saúde** v.18, n. 1, p. 41-49, jan-jun, 2016. Disponível em: http://www.periodicoseletronicos.ufma.br/index.php/rcisaude/article/view/6520. Acesso em: 20 de maio de 2020.

MINISTERIO DE SAUDE BUCAL. Pesquisa Nacional de Saúde Bucal. **Coleção institucional do Ministério da Saúde**, 2012. Disponível em: http://bvsms.saude.gov.br/bvs/publicacoes/pesquisa_nacional_saude_bucal.pdf . Acesso em: 20 de maio de 2020.

MORAES et al. Psicologia e odontopediatria: a contribuição da análise funcional do comportamento. **Psicol. Reflex. Crit.** vol.17 no.1 Porto Alegre, 2004. Disponível em: http://dx.doi.org/10.1590/S0102-79722004000100010. Acesso em: 20 de maio de 2020.

MENESES et al. Metodologia científica teoria e aplicação na educação a distância. **Fundação Universidade Federal do Vale do São Francisco,** 2019. Disponível em: http://portais.univasf.edu.br/dacc/noticias/livro-univasf/metodologia-cientifica-teoria-e-aplicacao-na-educacao-a-distancia.pdf. Acesso em: 20 de maio de 2020.

NOVAES, Laércio de Paula. Cárie Dentária na Primeira Infância**.** 2014. **Universidade do Vale do Paraíba – UNIVAP** Curso de Odontologia. Disponível em: https://biblioteca.univap.br/dados/000036/00003672.pdf. Acesso em 10 de fevereiro de 2020.

OLIVEIRA, Daniela Alverales. Cárie dentária na infância – exposição precoce a fatores de risco. Monografia de Investigação do Mestrado Integrado em Medicina Dentária. **Faculdade de Medicina Dentaria U.PORTO**. 2017. Disponível em: https://repositorio-aberto.up.pt/bitstream/10216/107228/2/211841.pdf. Acesso em: 20 de maio de 2020.

ORHAN AI, et al. Pulp exposure occurrence and outcomes after 1- or 2-visit indirect pulp therapy vs complete caries removal in primary and permanent molars. **Pediatric dentistry.** 2010;32(4): 347-55.

RICKETTS D, et al. Operative caries management in adults and children. **The Cochrane database of systematic reviews**. 2013.

SEMEDO, Raul José dos Reis Janes. Remoção incompleta de lesão de cárie. ICS-Instituto Superior de Ciências e Saúde, 2017. Disponível em: https://comum.rcaap.pt/bitstream/10400.26/20204/1/Semedo_Raul_Jos%C3%A9_dos_Reis_Janes.pdf. Acesso em: 20 de maio de 2020.

TIBERIA MJ, et al. Risk factors for early childhood caries in Canadian preschool seeking care. **Pediatr Dent.** 2007;29:201-8. Disponível em: https://www.researchgate.net/publication/6151599_Risk_factors_for_early_childhood_caries_in_Canadian_preschool_children_seeking_care. Acesso em: 20 de maio de 2020.

VALERIO, Rodriga Alexandre. Remoção Seletiva de Lesões de cáries em dentes decíduos utilizando Laser Er:YAG Ensaio Clinico randomizado. **Biblioteca Virtual Universidade de São Paulo**, 2015. Disponível em: https://www.teses.usp.br/teses/disponiveis/58/58135/tde-14092015-112408/publico/DO_Rodrigo_Valerio_Original.pdf. Acesso em: 20 de maio de 2020.

ZIMMERMANN, Daniel. Study proves higher ablation efficiacy of ER:YAG lasers. **Courtesy of Fotona** d.d., Slovenia, 2010. Disponível em: https://eu.dental-tribune.com/news/study-proves-higher-ablation-efficiacy-of-eryag-lasers/. Acesso em: 20 de maio de 2020.

WALTER, L. Manual de Odontologia para bebês. **São Paulo: Artes Médicas**. 2014.