FACULDADE SETE LAGOAS – FACSETE

Pós-graduação em Odontologia

Anglia Maria de Sousa Leite Bispo

CIRURGIA PARENDODÔNTICA COMO TRATAMENTO COMPLEMENTAR EM INCISIVO CENTRAL SUPERIOR COM METAMOFORSE CÁLCICA: UM RELATO DE CASO

Recife
2023

Anglia Maria de Sousa Leite Bispo

CIRURGIA PARENDODÔNTICA COMO TRATAMENTO COMPLEMENTAR EM INCISIVO CENTRAL SUPERIOR COM METAMORFOSE CÁLCICA: UM RELATO DE CASO

Monografia apresentada ao curso de especialização Latu sensu da faculdade Sete Lagoas – FACSETE, como requisito parcial para obtenção do título de especialista em Endodontia.

Orientadora: Aline Pimentel Silva

Área de concentração: Endodontia

Anglia Maria de Sousa Leite Bispo

CIRURGIA PARENDODÔNTICA COMO TRATAMENTO COMPLEMENTAR EM INCISIVO CENTRAL SUPERIOR COM METAMORFOSE CÁLCICA: UM RELATO DE CASO

Monografia apresentada ao curso de especialização Latu sensu da faculdade Sete Lagoas – FACSETE, como requisito parcial para obtenção do título de especialista em Endodontia.

Aprovado em 03/03/2023 pela banca constituída dos seguintes professores:

Prof. Dr. Glauco dos Santos Ferreira

Profª. M.e Priscila Damaris

Profª. Marina da Cunha Isaltino

RESUMO

A metamorfose cálcica, também referida como obliteração ou calcificação pulpar difusa é uma condição causada por trauma e é caracterizada pela deposição de cálcio no espaço do canal radicular e pela alteração da cor da coroa. Diante de casos clínicos complexos como este, o objetivo do tratamento endodôntico pode ser prejudicado, dificultando sua realização de forma convencional. A cirurgia parendodôntica é uma técnica utilizada quando não se consegue eliminar o agente etiológico do processo inflamatório periapical de maneira conservadora, ou seja, quando a resolução clínica por meio do tratamento endodôntico convencional se torna inviável. O objetivo desse estudo foi relatar um caso clínico no qual foi realizado o tratamento endodôntico convencional em incisivo central superior com necrose pulpar e presença de metamorfose cálcica e cirurgia parendodôntica como tratamento complementar. Conclui-se que a cirurgia parendodôntica se mostrou uma ótima técnica a ser realizada quando na presença de dentes com metamorfose cálcica e sem possibilidade de tratamento endodôntico por via convencional, deixando claro que sempre deve ser acompanhada de um bom diagnóstico e de um plano de tratamento adequado.

Palavras-chave: calcificações da polpa dentária; obturação retrógrada; apicectomia

ABSTRACT

Calcium metamorphosis, also referred to as obliteration or diffuse pulpal calcification, is a condition caused by trauma and is characterized by calcium deposition in the root canal space and crown color change. Faced with complex clinical cases such as this one, the purpose of endodontic treatment may be impaired, making it difficult to perform it conventionally. Parendodontic surgery is a technique used when it is not possible to eliminate the etiologic agent of the periapical inflammatory process in a conservative manner, that is, when clinical resolution through conventional endodontic treatment becomes unfeasible. The aim of this study was to report a clinical case in which conventional endodontic treatment was performed on a maxillary central incisor with pulp necrosis and the presence of calcic metamorphosis and endodontic surgery as a complementary treatment. It is concluded that endodontic surgery proved to be an excellent technique to be performed when teeth with calcic metamorphosis are present and without the possibility of endodontic treatment by conventional means, making it clear that it should always be accompanied by a good diagnosis and a treatment plan adequate.

.**Keywords:** dental pulp calcification; retrograde obturation; apicoectomy

LISTA DE ABREVIATURAS E SIGLAS

CPE – Cirurgia Parendodôntica

TCFC - Tomografia Computadorizada de Feixe Cônico

SUMÁRIO

1 INTRODUÇÃO 08
2 RELATO DO CASO 10
3 DISCUSSÃO 17
4 CONSIDERAÇÕES FINAIS 20
REFERÊNCIAS 21
ANEXO A- TERMO DE CONSENTIMENTO LIVRE E ESCLARECIDO 23

1 INTRODUÇÃO

Uma variedade de fatores relacionados ao dente podem impossibilitar o tratamento convencional e necessitar de intervenção cirúrgica, como anatomia complicada do canal radicular, fisiopatologia da patologia apical, materiais de obturação radicular, pinos, curvaturas radiculares extremas, ou em forma de “S”, bifurcações do canal radicular no terço médio ou apical, raízes excessivamente longas, e a metamorfose cálcica, que diminui ou até mesmo extingue a luz do canal radicular, aumentando os riscos de iatrogenias pelo cirurgião-dentista durante a intervenção endodôntica (LARA-MENDES et al., 2019; SETZER E KRATCHMAN, 2022).

A metamorfose cálcica, também referida como obliteração ou calcificação pulpar difusa é uma condição causada por trauma e é caracterizada pela deposição de cálcio no espaço do canal radicular e pela alteração da cor da coroa. O mecanismo exato da metamorfose cálcica é desconhecido, porém, acredita-se que está relacionado ao dano causado ao feixe vásculo nervoso presente na polpa radicular (MCCABE; DUMMER, 2012). A maioria dos casos de obliteração do canal radicular estão relacionados a casos de traumatismo dentários. Diante de casos clínicos complexos como este, o objetivo do tratamento endodôntico pode ser prejudicado, dificultando sua realização de forma convencional (TAVARES *et al*, 2018).

A cirurgia parendodôntica (CPE) é uma técnica utilizada quando não se consegue eliminar o agente etiológico do processo inflamatório periapical de maneira conservadora, ou seja, quando a resolução clínica por meio do tratamento endodôntico convencional se torna inviável (GRACIANO *et al*, 2022). Para que seja indicada, os riscos inerentes à abordagem cirúrgica e à anatomia da região devem ser considerados. Portanto, cada caso deve ser avaliado individualmente. Podemos citar como as principais indicações o exsudato persistente, manutenção da dor, patologias perirradiculares após tratamento endodôntico ou retratamento, reabsorção radicular patológica e calcificação, impossibilidade de tratamento endodôntico adequado devido a grandes dilacerações radiculares, desvios ou perfurações, entre outros fatores (SILVA *et al*., 2019).

Trata-se de um procedimento seguro e adequado, se bem diagnosticada e planejada, e representa uma opção de tratamento menos invasiva, quando comparado à completa extração e fixação de implante, sendo vista como uma ótima alternativa a aplicar-se para manter o dente em função mastigatória, assim como a estética, dentro da cavidade bucal (MENDES *et al*., 2018; GRACIANO *et al*, 2022).

Existem diferentes métodos cirúrgicos. A maioria amplamente utilizados são curetagem periradicular, apicectomia com obturação, obturação do canal radicular simultaneamente ao ato cirúrgico, ressecção apical, ressecção dentária e cirurgia de cisto radicular, os quais promovem a desinfecção não alcançada pela terapia endodôntica convencional (FEHLBERG BK, BITTENCOURT G, 2019).

A cirurgia parendodôntica com apicectomia tem como proposta promover a eliminação de boa parte do conteúdo tóxico, que possa vir a prejudicar essa região, proporcionando um selamento hermético além de facilitar o acesso ao canal, deixando o ambiente o mais favorável possível para ocorrer à cicatrização periapical. (PINTO *et al*., 2011). O objetivo desse estudo foi relatar um caso clínico no qual foi realizado o tratamento endodôntico convencional em incisivo central superior com necrose pulpar e presença de metamorfose cálcica e cirurgia parendodôntica como tratamento complementar.

2 RELATO DO CASO

Paciente M.V.S.M, sexo feminino, 26 anos, procurou atendimento na clínica de endodontia do Centro de Pós-Graduação – CPGO, Recife. Na anamnese sua queixa principal foi “Escurecimento do dente da frente”, mais precisamente no dente 21. Informou que ao realizar um clareamento percebeu a coroa com cor mais amarelada que os demais dentes e que não se recordava de ter passado por algum episódio de trauma dentário. Ao radiografar, o cirurgião-dentista que acompanhava o caso notou redução do ápice, presença de lesão delimitada à região e ausência de sensibilidade, a paciente relatou que o profissional deu início ao tratamento endodôntico mas encaminhou o caso ao notar a presença de calcificação pulpar, dificultando o acesso ao forame apical. Alguns dias após essa consulta a paciente relatou que teve edema, dor e mobilidade na região do dente 21.

Ao realizar exame intraoral, foi observado presença de material restaurador provisório. O teste de sensibilidade pulpar ao frio foi negativo (Spray Endo Ice - Maquira Industria de Produtos Odontológicos S.A, Maringá – PR, Brasil), assim como a percussão e palpação. A paciente nos trouxe a sua Tomografia Computadorizada de Feixe Cônico (TCFC) inicial, na qual notou-se a presença de calcificação, foi feita na clínica a radiografia periapical para complementar e solicitação de nova TCFC para avaliar a situação atual após tentativa de acesso. Radiograficamente foi observada que já havia sido realizada a abertura coronária previamente com a presença de desgaste excessivo e desvio do trajeto, verificaram-se sinais sugestivos de reabsorção óssea na região vestibular, diminuição do comprimento do dente e na região apical havia radiolucidez compatível com rarefação óssea e lesão perirradicular.

Figura 1- Radiografia inicial



Fonte: (Autor, 2023)

Figura 2- Tomografia Computadorizada antes da intervenção

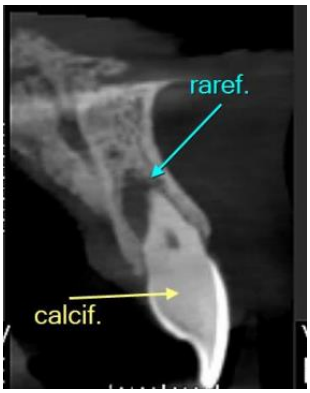

Visualização da presença de rarefação óssea e de calcificação antes de qualquer intervenção

Fonte: (Autor, 2023)

Figura 3- Tomografia Computadorizada Solicitada na anamnese



Visualização da tentativa de acesso ao canal e desvio de trajetória original

Fonte: (Autor, 2023)

Após a anestesia infiltrativa com Mepivacaína 2% com Epinefrina 1:100.000 (DFL, Rio de janeiro, Brasil), foi realizado isolamento absoluto no dente 21 com grampo metálico número 212 e lençol de borracha (Easy/Bassi, Belo Horizonte-MG, Brasil). Foi realizada a remoção do material provisório e refinamento do acesso coronário com ponta diamantada esférica 1014 (KG Sorensen, Cotia – SP, Brasil) e broca tronco cônica Endo Z FG (Prime Dental by Angelus, Londrina-PR, Brasil). Em seguida foi iniciada a tentativa de localização dos canais radiculares, utilizando limas especiais #10 e #8 de 21 mm (C Pilot – VDW, Munique, Alemanha). Entretanto, não foi possível a localização do canal no seu trajeto original.

Para auxiliar na localização do canal e remoção da presença de calcificação foi utilizado o ultrassom (Advance- Microdont, São Paulo, Brasil) com os insertos ultrassónicos E15 Finder (Helse, Santa Rosa de Viterb -SP, Brasil). Após o desgaste, conseguiu-se remover parcialmente a calcificação mas não obtendo o acesso completo até o ápice foraminal. Tendo em vista que já haviam sido feitos diversos desgastes e desvio da trajetória, optou-se por realizar a obturação até o comprimento encontrado e posteriormente realizar a CPE, com o objetivo de preservar melhor a dentina remanescente e anatomia interna daquele dente, evitando assim perfurações. Após observar que o canal já se encontrava bastante amplo, deu-se início ao preparo em 17 mm de comprimento, com a lima rotatória XP Endo Shaper (800 rpm, 1N) (FKG, La Chaux-de-Fonds, Suíça) que possui a capacidade de penetrar nos canais com facilidade e rapidez, expandindo-se ou contraindo-se de acordo com a morfologia do canal, utilizando o Motor Endodôntico E-Connect Pro (Mk Life, porto Alegre – RS, Brasil) e complementando o preparo com as limas manuais de 2ª série #70 e #80 (Dentsply Sirona, Ballaigues, Suíça). Após a finalização da instrumentação, foi inserida a medicação intracanal (MIC), pasta de hidróxido de cálcio (Ca(OH)2) (UltraCal XS, Ultradent, Indaiatuba, SP).

Na sessão seguinte, foi removida a MIC e para complementar a limpeza das paredes dos sistemas de canais radiculares, promoveu-se a agitação mecânica da solução irrigante NaOCl e EDTA 17% (Biodinâmica, Ibiporã- PR, Brasil), utilizando XP Endo finisher (FKG, Madri, Espanha) no Motor Endodôntico E-Connect Pro (Mk Life, porto Alegre – RS, Brasil) em 3 ciclos de 20 segundos cada. Posteriormente os condutos foram secos com cones de papel absorvente estéril (All prime, Brasília - DF, Brasil).

A técnica de obturação foi realizada com cone de guta-percha único e calibrado em #80 (FM- EL Odous de Deus, Belo Horizonte-MG, Brasil) travado 1mm aquém do comprimento real do dente encontrado (CRD – 1mm). O Cimento Endodôntico utilizado foi o Sealer Plus (Mk Life, Porto Alegre-RS, Brasil). Foi realizada a blindagem coronária com Resina Bulk Fill SDR Plus (Dentsply Sirona, Ballaigues, Suíça).

Figura 4 – Prova radiográfica do cone

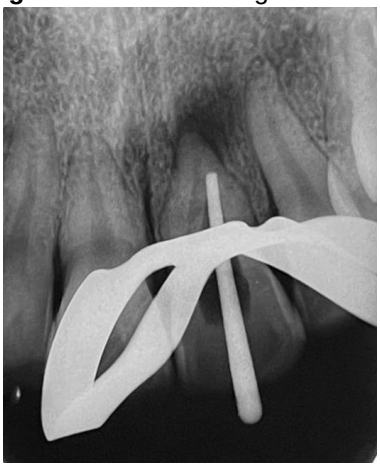

Fonte: (Autor, 2023)

Figura 5 – Radiografia final



Fonte: (Autor, 2023)

Após a solicitação de exames e orientações pré-operatórias, o plano de tratamento proposto foi a CPE com apicectomia e obturação retrógada. Previamente ao início do procedimento, o paciente passou por profilaxia antibiótica, antissepsia, assepsia da cavidade bucal e anestesia local com Articaína 4% com Epinefrina 1:100.000 (DFL, Rio de janeiro, Brasil). Então deu-se o início ao procedimento de anestesia local do hemi arco direito e com uma lâmina 15c (Solidor, Osasco, SP-Brasil) procedeu-se com uma incisão intra sulcular, com manutenção e preservação papilar, incisando da distal do incisivo lateral (dente 22), onde foi executada uma relaxante e estendendo-se até dista do dente 12. Com a incisão devidamente feita, foi realizado o rebatimento do retalho com o descolador de Molt 2-4. (Figura 6).

Figura 2- Incisão e descolamento tecidual



Fonte: (Autor, 2023)

A osteotomia para acessar o ápice do elemento 21 foi realizada com broca cirúrgica Zekrya (Dentsply Sirona, Ballaigues, Suíça) em alta rotação com irrigação abundante usando soro fisiológico 0,9% (Fresenius Kabi, Bad Homburg vor der Höhe, Alemanha). Após a osteotomia foi possível observar a guta percha sobreobturada possibilitando a visualização do desvio da trajetória, as lesões foram removidas delicadamente com cureta de Lucas. Foi realizada uma apicectomia de 3mm aproximadamente, como preconizado pela literatura (Ekici et. al., 2021), utilizando-se de uma broca Zekrya (Dentsply Sirona, Ballaigues, Suíça). (Figura 7)

Figura 7- Apicectomia e Presença de Guta Percha no desvio da trajetória



Fonte: (Autor, 2023)

Preencheu-se a loja cirúrgica com gel de clorexidina 2% por cerca de 5 minutos (Farmácia Definitiva, Recife, Brasil), com o propósito de iniciar a etapa de desinfecção e início do retratamento apical com os inserto ultrassônico P1 (Helse, Santa Rosa de Viterb -SP, Brasil), desobstruindo em torno 3 mm do material obturador para futura retro obturação com Bio C Repair, também utilizado na região do desvio (Angelus, Londrina, PR, Brasil), (Figura 8).

Figura 8- Retro obturação com Bioc C Repair na região do ápice e desvio

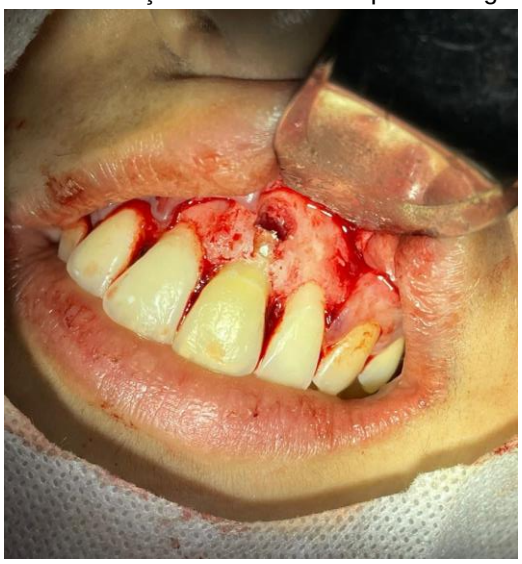

Fonte: (Autor, 2023)

Optou-se pela utilização de biomaterial para o preenchimento da loja cirúrgica com Lumina Bone e recobrimento com Lumina Coat (Critéria, São Paulo – SP, Brasil) (Figuras 9 e 10). Em seguida, o retalho foi posicionado e então suturado com fio de nylon 4.0 (Shalon, Goiás, Brasil) (Figura 11), foi realizada radiografia periapical final (Figura 12). Para o controle da dor, edema e infecção pós-operatória, foi administrado ao paciente Dexametasona 4mg 30 minutos antes da cirurgia e 4 cápsulas de Amoxicilina 500mg, 1 hora antes da cirurgia. Após o procedimento cirúrgico, foi orientado ao paciente o uso de 1 comprimido de Dexametasona 4mg a cada 24h por 2 dias, e em caso de dor pós-operatória, Dipirona 500 mg.

Figuras 9 e 10 – Biomateriais Enxerto e Membrana posicionados na loja óssea





Fonte: (Autor, 2023)

Figura 11 – Retalho Reposicionado pós-sutura



Fonte: (Autor, 2023)

Figuras 11 – Radiografia Periapical Final



Fonte: (Autor, 2023)

Após 14 dias do procedimento cirúrgico, a paciente retornou para remoção da sutura, relatando um pós-operatório tranquilo e sem complicações. Paciente compareceu a proservação de 4 meses e relatou melhora nos sintomas apresentados na consulta inicial, foi solicitado novo TCFC para acompanhamento do pós-cirúrgico. Tomograficamente nota-se sinais de neoformação óssea na região, o acompanhamento continuará e será feito a cada 6 meses nos dois primeiros anos para a certeza do sucesso do caso. (Figura 12)

Figuras 12 – Tomografia Computadorizada após 4 meses de cirurgia

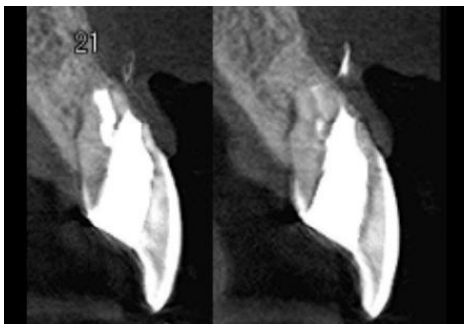

Fonte: (Autor, 2023)

3 DISCUSSÃO

Vieira e Aguiar (2021) afirmam que o tratamento endodôntico de canais radiculares calcificados é considerado o mais difícil pela Associação de Endodontistas (American Association of Endodontists), sendo um desafio para se conseguir resultados positivos, até para os profissionais com experiência, por isso considera-se que uma abordagem convencional representa um verdadeiro desafio para o clínico.

Seedat *et al*. (2018a; 2018b) reitera que a cirurgia parendodôntica (CPE) veio com o intuito de solucionar problemas que não foram resolvidos pelo tratamento endodôntico convencional ou iatrogenias causadas por ele. Para Deleme & Aldabagh (2022) ela tem por objetivo promover o isolamento do canal radicular e portanto, a contaminação bacteriana dos tecidos ao redor do ápice, estimulando a cicatrização desses tecidos.

É importante enfatizar que a cirurgia só deve ser realizada após o tratamento endodôntico convencional, ou quando os índices de risco e benefício da endodontia resultarem em um prognóstico incerto de sucesso (Baia *et al*., 2019).

Dessa forma, na paciente desse relato foi realizado primeiramente a tentativa de acesso e tratamento endodôntico convencional através da remoção da calcificação por meio do ultrassom. Diversos autores como Jain *et al*., (2014) e Clark (2014) citam como uma das principais vantagens das pontas ultrassônicas o desgaste seletivo, que assegura maior segurança e controle, com uma alta eficiência de corte respeitando a anatomia dentária e sendo úteis na localização de canais radiculares calcificados. O controle que essas pontas fornecem é excepcionalmente melhor do que com instrumentos rotatórios, não somente pela facilidade de se guiar por não estar girando, mas também pelo tamanho da ponta, sendo menor, oferecendo um excelente corte e melhor visão.

Devido à fragilidade das paredes do canal pelas tentativas de acesso anteriores o que impossibilitou o preparo mecânico com diferentes diâmetros, decidiu-se focar no protocolo de irrigação usando XP Endo Finisher, pois Liang *et al* (2013) e Ferreira (2016) alegam que a irrigação é frequentemente considerada a parte mais importante do tratamento endodôntico, em particular para a erradicação de

microorganismos do canal radicular e também é a única maneira de impactar as áreas da parede do canal radicular que não são tocadas por instrumentação mecânica. Na revisão integrativa realizada por Briano *et al.* (2021) que buscou avaliar o desempenho do XP-Endo Finisher como recurso auxiliar na limpeza e desinfecção de canais radiculares, observaram que apresentou resultados satisfatórios, podendo ser considerado um instrumento de potencial auxiliar na desinfecção de canais radiculares.

Em virtude da dificuldade encontrada em obter a patência do canal radicular pela presença de calcificação, foi decidido então realizar a CPE após a obturação convencional para garantir melhor recuperação dos tecidos periapicais e garantir a desinfecção completa do canal radicular, com a técnica de retro obturação e retro preparo. Soares *et al*. (2011) e Lodi *et al*., (2008) relatam sobre a anatomia dos dentes, quando existe algum tipo de anomalia, reabsorção, dificuldades do acesso a lesão por calcificações e/ou instrumentais fraturados, indicando sempre a primeira opção o tratamento convencional, e a cirurgia apenas quando a primeira opção não resolver o problema.

O protocolo clínico para a realização do procedimento desta técnica cirúrgica, utilizada em grande parte dos casos clínicos, é composto basicamente em anestesia, incisão, divulsão do retalho, osteotomia, curetagem dos tecidos periapicais, apicectomia, retro-instrumentação, retrobturação e sutura. (Graciano *et al*., 2022)

Deve-se ressaltar a importância da curetagem dos tecidos periapicais, segundo Oliveira *et al*., (2019) ao remover a lesão apical, obtemos um conduto livre de exsudato inflamatório, permitindo a obturação e neoformação dos tecidos da região apical. Lodi *et al*. (2008), estudou que a curetagem apical é realizada para remover o tecido patológico na lesão apical. Bernabe *et al*. (2004), complementam que essa curetagem pode ser associada com um alisamento cuidadoso do ápice radicular.

Em conformidade a isso, Rocha *et al*. (2012) cita que a apicectomia é realizada após a curetagem, descrevendo que o seu corte deve ser em bisel para poder visualizar o selamento apical, podendo realizar ou não obturação retrógrada. Além disso, Souza e Izidro (2020) afirmam que a forma como é conduzida o corte apical

com a broca ou pontas ultrassônicas nas apicectomias pode induzir no potencial dos tecidos periodontais apicais de se reparar sobre a superfície apicectomizada.

A escolha do material para a retrobturação, o Bio C Repair, se deu pelo fato de o material ser um cimento biocerâmico reparador. Para Murakami (2018), os cimentos biocerâmicos foram desenvolvidos quando visto a necessidade de que fosse desenvolvido um material com mais propriedades biológicas que promovesse assim um prognóstico mais favorável nos casos de perfuração e de obturação retrógrada, onde necessita de um material mais biocompatível com os tecidos orgânicos de forma a ter uma regeneração dos tecidos. O desempenho dos materiais biocerâmicos é amplamente atribuído à sua bioatividade, devido a sua capacidade de liberar íons cálcio (Ca 2+) e produzir precipitados cristalinos do tipo apatita quando em contato com fluidos fisiológicos contendo fosfato (CANDEIRO et. al., 2019)

Oliveira *et al*. (2021) defende que o Bio C Repair possui excelente capacidade de preenchimento, adequada radiopacidade, pH alcalino e não promove escurecimento dentário. Indicado para os tratamentos de perfuração de raiz ou furca via canal ou cirúrgica, reabsorção interna via canal ou cirúrgica, reabsorção externa e retrobturação em cirurgia parendodôntica. Pavelski MD *et al*. (2016) diz que os materiais de preenchimento devem possuir a capacidade de vedação apical, biocompatibilidade e promover a regeneração de tecidos periapicais previamente lesionados.

Por apresentar inúmeras vantagens, optou-se por utilizar biomaterial, enxerto e membrana, Sobral *et al*. (2018) pontua que o uso da enxertia óssea tem como intuito a proteção do ápice dentário e acelerar a remodelagem óssea.

4 CONSIDERAÇÕES FINAIS

A cirurgia parendodôntica se mostrou uma ótima técnica a ser realizada quando na presença de dentes com metamorfose cálcica e sem possibilidade de tratamento endodôntico por via convencional, deixando claro que sempre deve ser acompanhada de um bom diagnóstico e de um plano de tratamento adequado. Com base na literatura referida, pode-se concluir que a apicectomia com obturação retrógada quando avaliada, indicada e com bom desempenho é uma cirurgia endodôntica segura e eficaz.

REFERÊNCIAS

BAIA, Danielle Alves Pinto *et al*., (2019). Endodontic Surgery Associated with Guided Tissue Regeneration Technique: Case Report. **J Health Sci,** 21(4), 336–341.

BRIANO, Aylanne Xavier de Lacerda Cavalcante Timoteo *et al*., (2021). Instrumentação com XP-Finisher como potencializador da desinfecção do sistema de canais radiculares–revisão **integrativa.Research, Society and Development**,10(13), e152101320474-e152101320474

CLARK, David. The operating microscope and ultrasonics; a perfect mirage. **Dent. Today**, v.23, n.6, p.78-81, 2004.

DELEME, Ziad Hazim, HAMEED Abdul, ALDABAGH, Abdulhameed. (2022). The Effects of Bio Adhesive Chlorhexidine Gel, NSAIDs on Post-operative Sequelae after Periapical Surgery of Upper Anterior Teeth. **International Journal of Dental Sciences and Research**, 8(1), 27–30. http://pubs.sciepub.com/

FERREIRA, Gabriela Cardoso. Avaliação da integração química do hipoclorito de cálcio associado ao EDTA e à clorexidina: Estudo preliminar. 2016. Trabalho de Conclusão de Curso-Faculdade de Odontologia, UFRGS, 2016.

GRACIANO, Nathalia Rodrigues *et al.* Parendodontic Surgery With Retro Preparation And Retroobturation: Case Report. **Brazilian Journal of Surgery and Clinical Research – BJSCR**, [*S. l.*], ano 2022, v. 34, n. 1, p. 24-28, 8 fev. 2022.

JAIN, Pradeep*. et al*. Successful removal of a 16 mm long pulp stone using ultrasonic tips from maxillary left first molar and its endodontic management. Journal of Conservative Dentistry, v. 17, n. 1, p. 92-95, 2014.

LARA-MENDES, Sonia T. DE O. *et al*. Endodontia Guiada como alternativa para o tratamento de canais severamente calcificados. Dental Press Endodontics, v. 9, n. 1, p. 15–20, 22 mar. 2019.

LIANG Yu-Hong, *et al.* Radiographic healing after a root canal treatment performed in single-rooted teeth with and without ultrasonic activation of the irrigant: a randomized controlled trial. **J Endod**. 2013; 39: 1218–1225.

LODI, Leticia Marchetti et al. Cirurgia parendodôntica: relato de caso clínico. **Revista Sul-Brasileira de Odontologia,** vol. 5, n. 2, 2008, p. 69-74, 2008.

MCCABE, P. S.; DUMMER, P. M. H. Pulp canal obliteration: An endodontic diagnosis and treatment challenge. **International Endodontic Journal**, fev. 2012.

MENDES, Camila Almeida Nascimento. *et al*. Cirurgia parendodôntica: dupla apicectomia e obturação simultânea ao ato cirúrgico**. UNIFUNEC Ciências da Saúde e Biológicas**, Santa Fé do Sul, v. 2, n. 4, p. 1-9, jul./dez. 2018

MURAKAMI, Guilherme Jun Cucatti. Avaliação do retratamento endodôntico em canais radiculares obturados com cimento biocerâmico. 2018.

OLIVEIRA Lilian Vieira*, et al.* Biological parameters, discoloration and radiopacity of calcium silicate-based materials in a simulated model of partial pulpotomy. **Int Endod J**. 2021; 54(11): 2133– 44.

OLIVEIRA, Guilherme A. A, *et al*. (2019). In vitro evaluation of apical microleakage in retro-fillings with different resection angles. **Acta Odontologica Latinoamericana** : AOL, 32(3), 121–125.

PINTO Moara Silva Conceição, et al. Cirurgia parendodôntica: revisão da literatura. Revista Interdisciplinar NOVAFAPI, Teresina. v.4, n.4, p.55-60, Out-Nov-Dez. 2011.

ROCHA, Aline Gonçalves. et al. Granuloma Periapical Inflamatório: Crutetagem perirradicular e apicectomina, estudo de caso. Instituição: UNISC - SANTA CRUZ DO SUL/RS, 2012.

SEEDAT, H. C., VAN DER VYVER, P. J., & DE WET, F. A. (2018a). Micro-endodontic surgery - Part 1: Surgical rationale and modern techniques. South African Dental Journal, 73(5), 146–153. Seedat, H. C., van der Vyver, P. J., & de Wet, F. A. (2018b). Micro-endodontic surgery Part 2: Root-end filling materials - A literature review. **South African Dental Journal**, 73(5), 336–342.

SETZER, Frank C.; KRATCHMAN, Samuel I. Present status and future directions: Surgical endodontics. **International Endodontic Journal**, 4 jul. 2022.

SILVA, Adrielly Cristina Alvim et al. Cirurgia Parendodôntica: Apicetomia com retro-obturação. s2019.

SOARES, Juliana. et al. Cirurgia parendodôntica como complemento do tratamento endodôntico: relato de caso clínico. **Dent. press endod**, 1(2): 70-74, 2011.

SOUZA Igor Marques Mundim, IZIDRO Antônio Eduardo Ribeiro. Cirurgia parendodôntica – apicectomia Revisão de literatura. **R Odontol Planal Cent**. 2020

TAVARES, Warley Luciano Fonseca *et al*. (2018). Guided Endodontic Access of Calcified Anterior Teeth. **J Endod**. 44(1), 1195-1199

ANEXO A- TERMO DE CONSENTIMENTO LIVRE E ESCLARECIDO

Pelo presente instrumento, declaro que fui suficientemente esclarecido sobre os procedimentos a que vou me submeter, ou a que vai ser submetido Maria Vanessa Santos Medeiros, do qual sou responsável legal, bem como do diagnóstico, prognóstico, riscos e objetivos do tratamento. Declaro também que fui informado (a) de todos os cuidados e orientações que devo seguir a fim de alcançar o melhor resultado. Pelo presente também manifesto expressamente minha concordância com as informçaões coletadas e meu consentimento para realização do procedimento acima descrito, bem como autorizo utilização das informações contidas neste prontuário para fins de pesquisa ou contribuição científica.

Paciente: x Maria Vanessa Santos Medeiros Data: 06 / 03 / 22