FACULDADE SETE LAGOAS
CURSO DE ODONTOLOGIA

FRANCIELLE SARAIVA DE ANDRADE

HIPOFOSFATASIA EM PACIENTE ODONTOPEDIÁTRICO
Relato de caso

Sete Lagoas – MG
2019

FRANCIELLE SARAIVA DE ANDRADE

HIPOFOSFATASIA EM PACIENTE ODONTOPEDIÁTRICO
Relato de Caso

Trabalho de Conclusão de Curso apresentado como requisito parcial para a obtenção do título de Bacharel em Odontologia ao Curso de Graduação da Faculdade Sete Lagoas

Orientada: Pollyanna Moura Rodrigues Carneiro
Co-orientadora: Luiza Cruz Guimarães

Sete Lagoas
2019

Saraiva de Andrade, Francielle
HIPOFOSFATASIA EM PACIENTE ODONTOPEDIÁTRICO Relato de caso / Francielle Saraiva de Andrade. -- Sete Lagoas, 2019.
19 f.

Orientador: Pollyanna Moura Rodrigues Carneiro.
Coorientador: Luiza Cruz Guimarães.
TCC (Graduação - Odontologia) -- Faculdade Sete Lagoas, 2019.

1. Introdução. 2. Metodologia. 3. Relato de Caso. 4. Discussão. 5. Considerações Finais. I. Moura Rodrigues Carneiro, Pollyanna. II. Cruz Guimarães, Luiza. III. Título.

RESUMO

Hipofosfatasia é uma doença metabólica hereditária, relativamente rara, podendo ter como característica clínica principal, na Odontologia, a perda prematura dos dentes decíduos. O diagnóstico pode ser feito a partir de alguns sinais clínicos, como a perda precoce e espontânea de um ou mais dentes decíduos anteriores hígidos, algumas alterações radiográficas, tais como: perda óssea alveolar e câmaras pulpares amplas; e também achados laboratoriais, como o baixo nível de fosfatase alcalina no soro. O objetivo deste estudo é através de um relato de caso clínico, descrever a Hipofosfatasia em paciente odontopediátrico e seus sinais e sintomas relacionados às manifestações bucais desta patologia. Ressalta-se a importância da abordagem multidisciplinar para orientação nas condutas clínicas e protocolos de atendimento para pacientes portadores desta alteração, sendo que os cirurgiões dentistas, certamente, serão profissionais que devem integrar as equipes de acompanhamento destes pacientes.

Palavras-chave: Dentes Decíduos, Fosfatase Alcalina, Hipofosfatasia, Odontologia.

ABSTRACT

Hypophosphatasia is a relatively rare hereditary metabolic disease, and the main clinical feature in dentistry is the premature loss of deciduous teeth. The diagnosis can be made from some clinical signs, such as the early and spontaneous loss of one or more healthy anterior primary teeth, some radiographic alterations, such as: alveolar bone loss and large pulp chambers; and also laboratory findings, such as the low level of serum alkaline phosphatase. The objective of this study is through a clinical case report, to describe the hypophosphatasia in a pediatric dentist and its signs and symptoms related to the oral manifestations of this pathology. It is important to emphasize the importance of the multidisciplinary approach to guidance in clinical procedures and care protocols for patients with this alteration, and dental surgeons will certainly be professionals who should integrate the follow-up teams of these patients.

Key-words: Deciduos tooth, Alkaline Phosphatase, Hypophosphatasia, Dentistry.

SUMÁRIO

1 INTRODUÇÃO..... 06
2 METODOLOGIA..... 07
3 RELATO DE CASO..... 08
4 DISCUSSÃO..... 10
5 CONSIDERAÇÕES FINAIS..... 14
REFERÊNCIAS BIBLIOGRÁFICAS..... 15
APÊNDICE..... 19

1 INTRODUÇÃO

A Hipofosfatasia é um distúrbio hereditário que afeta cerca de 1 em cada 100.000 nascidos vivos, caracterizada pela deficiência na atividade da enzima fosfatase alcalina (fosfatase alcalina não específica do tecido = TNAP), essencial para o metabolismo de fosfato e formação de tecidos mineralizados do corpo, tais como, os ossos e os dentes *(MILLAN, 2006; MORNET, 2007; MARTINS e RIBEIRO, 2009; VIEIRA, PERET e PERET FILHO, 2010; WHYTE, 2010)*.

Os achados de imagem característicos são encurtamento, curvatura e angulação dos ossos longos além de costelas finas e mal ossificadas *(NEVILLE, 2009)*. As manifestações clínicas da Hipofosfatasia são variávies e incluem esporões osteocondrais salientes nos membros, deformidades raquíticas do tórax, osteoporose e hipercalcemia *(KOZLOWSKI et al., 1976; SINICO et al., 2007).* Durante a infância, os sintomas são retardo de crescimento e fraqueza muscular *(BLOCH-ZUPAN, 2016).*

Suas manifestações bucais típicas são a perda prematura de dentes decíduos (*LUNDGREN, 1991*), sendo que a doença se manifesta, principalmente, pela mineralização defeituosa dos ossos e dentes e é causada por defeitos no gene da enzima fosfatase alcalina *(JAN, 2000).*

Mesmo sendo a Hipofosfatasia uma patologia rara, justifica-se a importância do conhecimento de suas manifestações clínicas pelos Cirurgiões Dentistas e Odontopediatras, propondo adequado diagnóstico, acompanhamento e orientação aos pacientes e/ou responsáveis daqueles que apresentem tal condição. Ressalta-se ainda a importância da abordagem multidisciplinar para orientação nas condutas clínicas e protocolos de atendimento para pacientes portadores desta alteração, sendo que os cirurgiões dentistas, certamente, são profissionais que devem integrar as equipes de acompanhamento aos pacientes.

O objetivo desse trabalho é realizar um relato de caso clínico de paciente diagnosticado, a princípio, com a Hipofosfatasia, e descrever seus sinais e sintomas em paciente odontopediátrico, abordando principalmente as manifestaçoes bucais, severidades e complicaçõe que possam acontecer na vida da criança, além da importante função do Cirugião Dentista nos tratamentos de patologias pouco conhecidas.

2 METODOLOGIA

Este estudo se trata de uma pesquisa descritiva de relato de caso, de paciente atendido na clínica de estágio supervisionado II do curso de Odontologia da Faculdade Sete Lagoas.

Para este estudo, foi realizada também uma revisão de literatura que explorou bibliografia sobre o tema “Hipofosfatasia em paciente Odontopediátrico”, nas bases de dados PubMed e Google Acadêmico, utilizando as seguintes palavras chaves: “Dentição *Decídua”, “Fosfatase Alcalina”*, “*Hipofosfatasia”, “Odontologia”*. Foram selecionados 01 livro texto e 14 artigos científicos.

Os critérios de elegibilidade utilizados foram artigos escritos em inglês, espanhol e português, publicados entre os anos de 2000 a 2018, com o texto completo disponível e com metodologias e resultados consistentes.

3 RELATO DE CASO

Paciente L.R.O., gênero masculino, 02 anos e 08 meses de idade, leucoderma, portador de Síndrome de Down (figura 1), procurou atendimento na Clínica de Odontopediatra da FACSETE, com queixa principal, relatada pela mãe, de atraso na erupção dentária dos dentes decíduos. O responsável pela criança declarou durante a anamnese que o paciente apresentava diagnóstico médico de Hipofosfatasia.

Foi solicitada a assinatura do Termo de Consentimento Livre e Esclarecido (TCLE) (Apêndice A), propondo à mãe que trouxesse relatórios e laudo médicos, exames laboratoriais, para complementar os dados da anamnese que confirmassem o diagnóstico de Hipofosfatasia.

Segundo o relato da mãe, iniciou-se a descoberta da Hipofosfatasia, quando do nascimento da criança. Por ter observado baixo peso, o pediatra encaminhou o paciente para Endocrinologia. Foram realizados mais de 30 exames, incluindo exame radiográfico de mão e punho, hemogramas (que sempre apresentavam níveis de fosfatase alcalina alterados) e o exame radiográfico do joelho, o qual detectou alteração em “formato de taça”, diagnóstico de desmineralização óssea. Foram repetidos os exames laboratoriais para aprofundar nas características e níveis da fosfatase alcalina, solicitou-se ainda, mapeamento genético, exame radiográfico do tórax, do crânio e índices de vitamina B6, passando por análise médica rigorosa. Para conclusão do diagnóstico observou índice de vitamina B6 alto e fosfatase alcalina baixa. Foram descartadas as hipóteses de doença celíaca. O diagnóstico do caso do paciente foi concluído em Abril de 2018.

A abordagem odontopediátrica foi conscientizar a mãe dos sinais e sintomas desta patologia e a relação da mesma com alterações dentárias que a criança poderia vir a apresentar. Durante o exame clínico intrabucal, foi observada a presença dos dentes decíduos 51 e 61 e o início de irrompimento dos dentes 81 e 71.

Foram solicitados ainda, exames radiográficos intra-bucais periapicais anteriores superiores e inferiores (técnica oclusal modificada) (figura 2), para avaliação dos níveis de integração óssea, abordando a odontohipofosfatasia, avaliando características típicas das câmaras pulpares e malformação radiculares.

Ao exame radiográfico intrabucal solicitado – foi possível visualizar os germes dos dentes 54, 53, 52, 62, 63, 64, 83, 82, 72 e 73; sendo que os dentes 52 e 62 estavam em irrompimento. Foi possível ainda, a visualização dos germes dos dentes 12, 11, 21, 22, 42, 41, 31 e 32. Ressaltou-se a importância nos cuidados odontológicos com a criança e feito o alerta das intercorrências relacionadas aos dentes, que esta patologia podia provocar.

A criança é, atualmente, assistida pela equipe de Odontopediatria da Faculdade Sete Lagoas, que realiza o acompanhamento clínico necessário e propõe um adequado diagnóstico de sua condição dentária.

Além disso orienta ao paciente e/ou responsáveis sobre alterações severas e agravantes que essa patologia pode apresentar durante a vida da criança.



Figura 1. Aspecto clínico inicial do paciente, foto de frente.

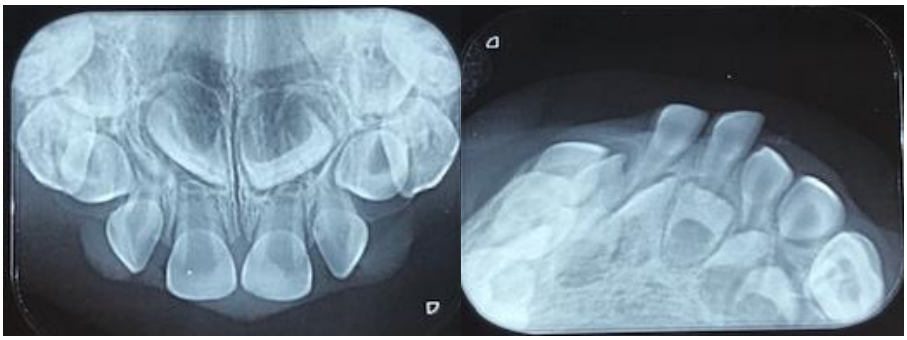

Figura 2. Exame Radiográfico Oclusal, região anterior Superior e Inferior.

4 DISCUSSÃO

Este trabalho relatou o caso de um paciente com um distúrbio hereditário raro, a Hipofosfatasia, caracterizada pela deficiência da enzima fosfatase alcalina. Abordou por meio de revisão de literatura os sinais e sintomas da Hipofosfatasia, assim como as severidades, complicações e manifestações bucais que podem ocorrer.

A fosfatase alcalina encontra-se em quase todos os tecidos do organismo, mais concretamente nas membranas celulares. Apresenta-se, sobretudo em elevados níveis no epitélio intersticial, túbulos renais, ossos, fígado e placenta. Já foi avaliado que uma mutação no gene ANK, que é o responsável pelo transporte dos pirofosfatos do interior para o exterior da célula, levou às alterações no metabolismo do fosfato nos tecido periodontais, gerando uma manifestação de calcificação articular no periodonto *(SOMERMAN, 2002)*.

Segundo Martins e Ribeiro (2009) esta doença apresenta uma mutação genética, que afeta a função de uma enzima fundamental para a correta formação dos ossos e dos tecidos envolvidos na sustentação do dente, mais especificamente o cemento dental. Nos casos mais severos da doença, os ossos do esqueleto do feto não são formados corretamente e, sendo extremamente frágeis, ocasionam a morte do mesmo, ainda no ventre da mãe. Nos casos em que a doença se expressa de forma mais branda, o indivíduo não exibe alterações detectáveis na formação do osso esquelético, mas apresenta perda precoce de dentes decíduos ou permanentes e outras anormalidades dentais como atraso na erupção dos dentes, raízes curtas, falta de cemento acelular, defeitos na polpa (câmaras pulpares aumentadas), dentina (calcificação irregular) e na formação do esmalte dental, anormalidades da coroa e cáries dentárias severas *(BEUMER et al., 1973; JEDRYCHOWSKI e DUPERON et al., 1979; LISSON et al., 1996).*

A enzima encontra-se associada ao transporte de lipídios a nível intestinal e à calcificação dos ossos. O gene da fosfatase alcalina não específica do tecido (TNSALP) foi identificado como o gene causador da hipofosfatasia *(Taillandier et al., 2001; Watanabe et al., 2005; Michigami et al., 2005; Brun-Heath et al., 2005, 2007)*. O TNSALP atinge extracelularmente os pirofosfatos inorgânicos (PPi) para liberar fosfato inorgânico (Pi). Sendo então Pi necessário para a cristalização da

hidroxiapatita, quando acontece alguma alteração na condição do TNSALP, o organismo se torna incapaz de hidrolisar o PPi em Pi que é essencial para a formação de tecido mineralizado *(Whyte et al., 1994; Mornet et al., 2001; Harmey et al., 2004).* A identificação da TNSALP nos pacientes odontopediátricos ocorre a partir de mutações na atividade da enzima, gerando as anormalidades e malformações reconhecidas. Muitas vezes é necessário o entendimento dos mecanismos para que se possa desenvolver terapias que propiciem a regeneração periodontal e dentária do paciente *(MARTINS e RIBEIRO, 2009).* É importante ressaltar como o equilíbrio nos níveis de fosfatos e pirofosfatos podem ser benéficos para toda estrutura periodontal *(NOCITI, 2002)*.

O exame chamado Gama-GT, é o exame laboratorial realizado no hemograma do paciente para observar níveis da enzima fosfatase alcalina. Os valores de referência podem variar de acordo com a idade *(Lemos, 2018)*: Crianças e adolescentes (< 2 anos: 85 - 235 U/L / 2 a 8 anos: 65 - 210 U/L / 9 a 15 anos: 60 - 300 U/L / 16 a 21 anos: 30 - 200 U/L); Adultos 30 a 120 U/L . No caso clínico apresentado os hemogramas do paciente sempre apresentavam níveis de fosfatase alcalina alterados, sendo que foram repetidos os exames laboratoriais para aprofundar as características e níveis da fosfatase alcalina. Para conclusão do diagnóstico observou-se índice de vitamina B6 alto e fosfatase alcalina baixa. O diagnóstico do caso do paciente foi concluído em Abril de 2018.

A hipofosfatasia pode se manifestar clinicamente nos primeiros meses de vida ou na idade adulta, podendo levar a falhas no crescimento, deformidades no esqueleto, pneumonias recorrentes, lesões renais e alterações na dentição decídua, como esfoliação precoce dos dentes *(KINANE; MARSHALL, 2001).* Durante a infância, os sintomas são retardo de crescimento e fraqueza muscular *(BLOCH-ZUPAN, 2016).* Isso está de acordo com o caso apresentado, no qual o paciente apresentou os primeiros sintomas ainda os primeiros meses de vida, que envolviam falhas no desenvolvimento, como falta de ganho de peso após o nascimento, atraso de crescimento e fraqueza muscular, que segundo a mãe o impediu de iniciar a andar na idade adequada.

A Hipofosfatasia é uma alteração que afeta a mineralização de ossos e dentes e suas manifestações apresentam características severas e raras. Diante de todos os sinais e sintomas que a Hipofosfatasia pode apresentar no individuo, o paciente deste

estudo apresentou desmineralização e alterações ósseas em “formato de taça”. Para o diagnóstico foram realizadas radiografias de membros superiores e inferiores e exames laboratoriais.

O relato apresentado neste trabalho, assim como os descritos na literatura, informa que maior prevalência tem sido em crianças, levando a possíveis complicações extremas como até a perda prematura dos dentes decíduos, gerando um impacto na qualidade de vida da criança. Além da perda precoce dos dentes, sejam decíduos ou permanentes, outras anormalidades dentais como atraso na erupção dos dentes, raízes curtas, falta de cemento acelular, defeitos na polpa, dentina, e na formação do esmalte dental, anormalidades de coroa e lesões de cárie severas, também podem ser observadas (*NETTO, 2014*). Para o paciente relatado, foram solicitados exames radiográficos intra-bucais periapicais anteriores, superiores e inferiores (técnica oclusal modificada). Foram avaliados os níveis de integração óssea, abordando a odontohipofosfatasia e as características típicas das câmaras pulpares e malformação radiculares. Não foi constatada nenhuma alteração dentária do desenvolvimento dos dentes do paciente do caso clínico apresentado, a não ser aquelas relacionadas ao atraso do irrompimento dentário. Tal achado também está relacionado à síndrome apresentada pelo mesmo – Trissomia do Cromossomo 21 (Síndrome de Down).

Na ocorrência da hipofosfatasia, os dentes apresentam uma fina camada hipoplásica de cemento com poucas fibras periodontais, o que aumenta a suscetibilidade à doença periodontal na presença do biofilme bacteriano *(BIMSTEIN et al., 2008).* O paciente do caso relatado apresentava gengivite devido à dificuldade que a mãe apresentava na higienização dos dentes do filho e provavelmente devido à condição clínica de Hipofosfatasia e/ou Síndrome de Down, que também apresenta tais sinais odontológicos. Estudos mostram a inter-relação entre essas duas condições sistêmicas quanto à ocorrência de doenças periodontais, principalmente em crianças.

O tratamento odontológico inclui a substituição de dentes perdidos, a maioria comumente com prótese removível. Um acompanhamento cuidadoso é necessário para identificar a progressão da doença periodontal, o que pode ser uma indicação do grau de desenvolvimento sistêmico da hipofosfatasia *(Vale et al., 2016; Sampedro et al., 2016)*. No caso relatado, as orientações quanto à saúde bucal foram realizadas, a

fim de serem implementadas pela família e diminuírem os riscos de desenvolvimento de fatores periodontais e dentários. Na dentição decídua, mista e permanente, o tratamento dentário deve ser focado em higiene oral rigorosa e regimes de prevenção destinados a minimizar o agravamento da patologia periodontal e a prevenção de outras patologias.

A família foi inserida em um programa de manutenção preventiva para acompanhamento da condição bucal e orientação de higiene bucal. O acompanhamento radiográfico foi indicado para avaliação da estrutura óssea, irrompimento dentário dos dentes decíduos e posteriormente a erupção dos dentes permanentes.

O atendimento odontopediátrico regular e de início precoce é recomendado pelas implicações bucais desta condição. Embora existam na literatura numerosos relatos de Hipofosfatasia, a documentação da abordagem médico-odontológica é escassa.

5 CONSIDERAÇÕES FINAIS

- O acompanhamento é primordial para a preservação da condição bucal do paciente diagnosticado com Hipofosfatasia, realizando uma conduta clínica adequada visando um bom prognóstico.
- É necessário a presença e acompanhamento com o Cirurgião Dentista para a realização de condutas clínicas que irão propor tratamento preventivo e conservador.
- Devido à esfoliação precoce dos dentes, frequentemente é o Dentista o primeiro a diagnosticar a doença.
- Nos casos mais brandos quando diagnosticada precocemente, a doença pode ser autolimitante, não afetando a dentição permanente.
- As doenças raras, principalmente aquelas com manifestações bucais, e proporcionam a busca de novos conhecimentos e experiências.

REFERÊNCIAS

BIMSTEIN E, WIGNALL W, COHEN D, Katz J. 2010. **Alterações periodontais associadas às doenças sistêmicas em crianças e adolescentes**, Rev Paul Pediatr, Belo Horizonte, 2010.

BLOCH-ZUPAN A, 2016. **Dental Manifestations of Pediatric Bone Disorders**, 30 September, 2017

DURUSSEL,John; LIU,Jin; CAMPBELL, Cassandra; NAM. **Bone Mineralization-Dependent Craniosynostosis and Craniofacial Shape Abnormalities in the Mouse Model of Infantile Hypophosphatasia**, DEVELOPMENTAL DYNAMICS 245:175–182, 2016.

SACHIKO, Hayashi-Sakai; HAYASHI, Takafumi; SAKAMOTO, Makoto; SAKAI, Jun; SHIMOMURA-KUROKI, Junko; HIDEYOSHI NISHIYAMA, KATSURA, Kouji; IKE, Makiko; NIKKUNI, Yutaka; NAKAYAMA, Miwa; SOGA,Marie and KOBAYASHI, Taichi. **Case Report Nondestructive Microcomputed Tomography Evaluation of Mineral Density in Exfoliated Teeth with Hypophosphatasia**. Hindawi Publishing Corporation Case Reports in Dentistry Volume 2016.

HU JC-C, PLAETKE R, MORNET E, ZHANG C, SUN X, THOMAS HF, SIMMER JP. **Characterization of a family with dominant hypophosphatasia,** Eur J Oral Sci, 2000

YEPES, Juan F**. Dental Manifestations of Pediatric Bone Disorders**, Published online: 30 September 2017, Springer Science+Business Media, LLC 2017.

LIU, Jin; CAMPBELL, Cassie; NAM, Hwa Kyung; CARON Alexandre; YADAV Manisha C., MILLÁN, José Luis; HATCH, Nan E. 2015. **Enzyme replacement for craniofacial skeletal defects and craniosynostosis in murine hypophosphatasia**. Rev Elsevier, USA, 2015.

GASQUE, Kellen C.S.; FOSTER, Brian L., KUSS, Pia; YADAV, Manisha C.; LIU, Jin; MOREIRA, Tina Kiffer; ELSAS, Andrea Van; HATCH, Nan; SOMERMAN, Martha J.; MILLÁN, José Luis. **Improvement of the skeletal**

and dental hypophosphatasia phenotype in Alpl- mice by administration of solube (non-targeted) chimeric alkaline phosphatase. Rev Elsevier, USA, 2014.

KINANE DF, MARSHALL GJ. 2010. **Alterações periodontais associadas às doenças sistêmicas em crianças e adolescents.** Rev Paul Pediatr, Belo Horizonte, 2010

KOZLOWSKI, 1976*;* SINICO, 2007. **Genetic Etiology and Dental Pulp Cell Deficiency of Hypophosphatasia**. Received November 13, 2008; Last revision May 21, 2010; Accepted May 24, 2010.

KUTILEK S, CERVICKOVA B, BEBOVA P, KMONICKOVA M, NEMEC V*.* **Hiperfosfatasemia transitoria benigna de la infancia. Serie clinic,** Rev Chil Pediatr. 2017. (*Case report hyperphosphatasemia. J Clin Res Pediatr En docrinol. 2012;4:154-6).*

MARTINS; RIBEIRO, 2009. **Luz Sobre a Hipofosfatasia**. Jornal da Unicamp, Campinas, 17 a 23 de Maço, 2014.

LUNDGREN, 1991. **Genetic Etiology and Dental Pulp Cell Deficiency of Hypophosphatasia**. Received November 13, 2008; Last revision May 21, 2010; Accepted May 24, 2010.

MARTA, 2002*.* **Luz Sobre a Hipofosfatasia**. Jornal da Unicamp, Campinas, 17 a 23 de Março, 2014.

NUMA, Natsuko; ISHIDA, Yoko; NASU, Makiko; SOHDA, Miwa; MISUMI, Yoshio; NODA, Tadashi; and ODA, Kimimitsu. **Molecular basis of perinatal hypophosphatasia with tissue-nonspecific alkaline phosphatase bearing a conservative replacement of valine by alanine at position 406**. Structural importance of the crown domain, Received 30 November 2007, revised 18 January 2008, accepted 19 March 2008.

NEVILLE, **Patologia Oral Maxilofacial**: 3ªedição, 2009.

NOCITI, 2002. **Luz Sobre a Hipofosfatasia**. Jornal da Unicamp, Campinas, 17 a 23 de Março, 2014.

TAILLANDIER, 2001; WATANABE, 2005; MICHIGAMI, 2005; BRUN-HEATH, 2005, 2007**. Genetic Etiology and Dental Pulp Cell Deficiency of Hypophosphatasia**. Received November 13, 2008; Last revision May 21, 2010; Accepted May 24, 2010.

WHYTE, 1994; MORNET, 2001; HARMEY, 2004. **Genetic Etiology and Dental Pulp Cell Deficiency of Hypophosphatasia.** Received November 13, 2008; Last revision May 21, 2010; Accepted May 24, 2010.

APÊNDICE - Documento TCLE, assinado e autorizado pelo Responsável do paciente.

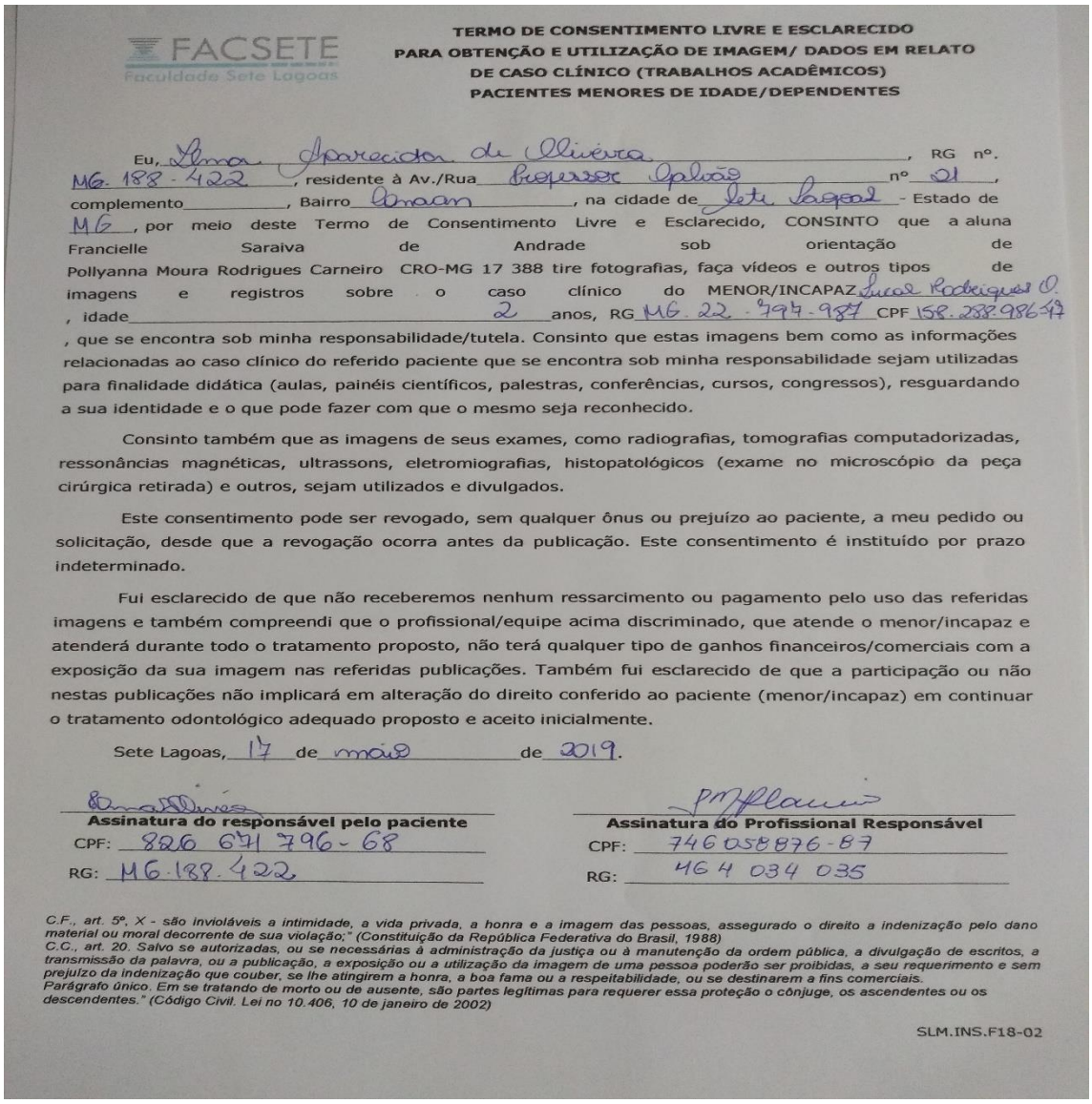

FACSETE
Faculdade Sete Lagoas

TERMO DE CONSENTIMENTO LIVRE E ESCLARECIDO PARA OBTENÇÃO E UTILIZAÇÃO DE IMAGEM/ DADOS EM RELATO DE CASO CLÍNICO (TRABALHOS ACADÊMICOS) PACIENTES MENORES DE IDADE/DEPENDENTES

Eu, Elma Aparecida de Oliveira, RG nº. MG. 188 - 422, residente à Av./Rua Professor Galvão nº 21, complemento_____, Bairro Canaan, na cidade de Sete Lagoas - Estado de MG, por meio deste Termo de Consentimento Livre e Esclarecido, CONSINTO que a aluna Francielle Saraiva de Andrade sob orientação de Pollyanna Moura Rodrigues Carneiro CRO-MG 17 388 tire fotografias, faça vídeos e outros tipos de imagens e registros sobre o caso clínico do MENOR/INCAPAZ Lucas Rodrigues O., idade 2 anos, RG MG. 22 - 797 - 987 CPF 158.288.986-47, que se encontra sob minha responsabilidade/tutela. Consinto que estas imagens bem como as informações relacionadas ao caso clínico do referido paciente que se encontra sob minha responsabilidade sejam utilizadas para finalidade didática (aulas, painéis científicos, palestras, conferências, cursos, congressos), resguardando a sua identidade e o que pode fazer com que o mesmo seja reconhecido.

Consinto também que as imagens de seus exames, como radiografias, tomografias computadorizadas, ressonâncias magnéticas, ultrassons, eletromiografias, histopatológicos (exame no microscópio da peça cirúrgica retirada) e outros, sejam utilizados e divulgados.

Este consentimento pode ser revogado, sem qualquer ônus ou prejuízo ao paciente, a meu pedido ou solicitação, desde que a revogação ocorra antes da publicação. Este consentimento é instituído por prazo indeterminado.

Fui esclarecido de que não receberemos nenhum ressarcimento ou pagamento pelo uso das referidas imagens e também compreendi que o profissional/equipe acima discriminado, que atende o menor/incapaz e atenderá durante todo o tratamento proposto, não terá qualquer tipo de ganhos financeiros/comerciais com a exposição da sua imagem nas referidas publicações. Também fui esclarecido de que a participação ou não nestas publicações não implicará em alteração do direito conferido ao paciente (menor/incapaz) em continuar o tratamento odontológico adequado proposto e aceito inicialmente.

Sete Lagoas, 17 de maio de 2019.

Assinatura do responsável pelo paciente	**Assinatura do Profissional Responsável**
CPF: 826 671 796 - 68	CPF: 746 058 876 - 87
RG: MG.188.422	RG: 464 034 035

C.F., art. 5º, X - são invioláveis a intimidade, a vida privada, a honra e a imagem das pessoas, assegurado o direito a indenização pelo dano material ou moral decorrente de sua violação;" (Constituição da República Federativa do Brasil, 1988)
C.C., art. 20. Salvo se autorizadas, ou se necessárias à administração da justiça ou à manutenção da ordem pública, a divulgação de escritos, a transmissão da palavra, ou a publicação, a exposição ou a utilização da imagem de uma pessoa poderão ser proibidas, a seu requerimento e sem prejuízo da indenização que couber, se lhe atingirem a honra, a boa fama ou a respeitabilidade, ou se destinarem a fins comerciais.
Parágrafo único. Em se tratando de morto ou de ausente, são partes legítimas para requerer essa proteção o cônjuge, os ascendentes ou os descendentes." (Código Civil. Lei no 10.406, 10 de janeiro de 2002)

SLM.INS.F18-02