FACULDADE SETE LAGOAS - FACSETE

ESPECIALIZAÇÃO EM HARMONIZAÇÃO OROFACIAL

AMANDA MAIA LIMA NOGUEIRA

INDUÇÃO PERCUTÂNEA DE COLÁGENO

BELO HORIZONTE-MG

2024

AMANDA MAIA LIMA NOGUEIRA

INDUÇÃO PERCUTÂNEA DE COLÁGENO

Monografia apresentada ao Programa de Pós-Graduação em Harmonização Orofacial da Faculdade Sete Lagoas - FACSETE, como requisito parcial para obtenção do título de Especialista em Harmonização Orofacial.

Orientadora: Prof. Dr. Lara Cristina Caldeira Nunes

BELO HORIZONTE-MG

2024

FACULDADE SETE LAGOAS - FACSETE

ESPECIALIZAÇÃO EM HARMONIZAÇÃO OROFACIAL

Monografia intitulada "Indução Percutânea de Colágeno" de autoria da aluna Amanda Maia Lima Nogueira, aprovada pela banca examinadora constituída pelos seguintes professores:

_____

Prof. Dr.

Faculdade Sete Lagoas - FACSETE

Orientadora Lara Cristina Caldeira Nunes

_____

Prof. Dr.

Faculdade Sete Lagoas - FACSETE

Coorientadora Marcela Marçal Thebit

BELO HORIZONTE-MG

12 de janeiro de 2024

INDUÇÃO PERCUTÂNEA DE COLÁGENO

RESUMO

O microagulhamento é uma alternativa de tratamento para disfunções estéticas da pele, que trazem resultados satisfatório quanto ao rejuvenescimento facial, cicatrizes de acne, estrias, lipodistrofia ginóide, melasma entre outros. A técnica consiste basicamente no estimulo da produção de colágeno, através da aplicação de microagulhas, acarretando em microlesões, sem causar a desepitelização total. O estudo tem como objetivo contextualizar o procedimento do microagulhamento e suas aplicações, realizado por meio de uma revisão de literatura de trabalhos acadêmicos, a fim de identificar suas características, indicações, contraindicações, vantagens, limitações e resultados de sua aplicação. A busca teórica partiu das bases de dados *Scielo*, *Google* Acadêmico, Biblioteca Virtual em Saúde e Pubmed. Os critérios de inclusão da pesquisa foram estudos com abordagem na técnica do microagulhamento e idiomas português/ inglês/ espanhol. Já os critérios de exclusão foram estudos duplicados. A partir da leitura exploratória do título e do resumo foram selecionados 53 estudos para compor a presente revisão. De acordo com estudos, o procedimento se difundiu nos anos 90, com sucesso na correção de rugas e melhoria das cicatrizes, se trata de uma técnica simples com baixas taxas de complicações. Tem-se otimização dos resultados associado com outros ativos, como a vitamina A e C. O sintoma da dor é reduzido quando comparado a outros métodos com a mesma finalidade de tratamento. As pesquisas que compararam a outras técnicas, como o peeling químico, a rádio frequência e a luz intensa pulsada, demonstraram que o microagulhamento apresentou melhores resultados.

Palavras-chave: Técnicas e equipamentos analíticos, diagnósticos e terapêuticos. Terapêutica. Modalidades de Fisioterapia. Agulhamento Seco.

PERCUTANEOUS COLLAGEN INDUCTION

ABSTRACT

Microneedling is an alternative treatment for aesthetic skin disorders, bringing satisfactory results in facial rejuvenation, acne scars, stretch marks, gynoid lipodystrophy, melasma, among others. The technique basically consists of stimulating collagen production through the application of microneedles, resulting in microlesions, without causing total de-epithelialization. The study aims to contextualize the microneedling procedure and its applications, carried out through a literature review of academic works, in order to identify its characteristics, indications, contraindications, advantages, limitations and results of its application. The theoretical search started from the Scielo, Google Scholar, Virtual Health Library and Pubmed databases. The research inclusion criteria were studies using the microneedling technique and Portuguese/English/Spanish languages. The exclusion criteria were duplicate studies. From the exploratory reading of the title and abstract, 53 studies were selected to compose the present review. According to studies, the procedure became widespread in the 90s, with success in correcting wrinkles and improving scars. It is a simple technique with low complication rates. There is optimization of results associated with other active ingredients, such as vitamin A and C. The symptom of pain is reduced when compared to other methods with the same treatment purpose. Research that compared it with other techniques, such as chemical peeling, radio frequency and intense pulsed light, demonstrated that microneedling presented better results.

Keywords: Analytical, diagnostic and therapeutic techniques and equipment. Therapy. Physiotherapy modalities. Dry Needling.

LISTA DE FIGURAS

Figura 1 Penetração da agulha durante o procedimento..... 16
Figura 2 Rolo de microagulhamento da bioGenesis – DNS Roller..... 17
Figura 3 Caneta de Microagulhamento..... 18

LISTA DE ABREVIATURAS E SIGLAS

DNS Roller	Rolo de microagulhamento da bioGenesis
LIP	Luz intensa pulsada
TIC	Técnica de indução de colágeno
UV	Radiação ultravioleta

SUMÁRIO

1 INTRODUÇÃO.....9

2 PROPOSIÇÃO.....12

3 REVISÃO DE LITERATURA 13

3.1 ASPECTOS GERAIS DO MICROAGULHAMENTO 13

3.2 APLICAÇÕES DO MICROAGULHAMENTO NA HARMONIZAÇÃO FACIAL..... 14

3.3 MECANISMO DE AÇÃO DO MICROAGULHAMENTO 17

3.4 PRINCIPAIS INSTRUMENTOS UTILIZADOS NO MICROAGULHAMENTO..... 17

3.5 MESCLAS UTILIZADAS NO MICROAGULHAMENTO 21

3.6 INDICAÇÕES DO MICROAGULHAMENTO.....25

3.7 CONTRAINDICAÇÕES DO MICROAGULHAMENTO.....27

4 DISCUSSÃO.....29

5 CONCLUSÕES.....32

REFERÊNCIAS.....33

1 INTRODUÇÃO

A indução percutânea de colágeno com agulhas (IPCA®) é uma técnica de tratamento associado ao uso de microagulhas utilizadas na condução de lesões da pele de difícil tratamento. Nesse sentido, trata-se de uma proposta de preservação da epiderme, pois propõe a substituição do colágeno cicatricial por um novo colágeno sem desepitelizar a região tratada (Lima, 2020).

A técnica do microagulhamento é conhecida como um potencializador da produção de ativos cosméticos-medicamentosos aplicada em várias áreas da saúde e estética (Borges, 2019). O procedimento foi desenvolvido na década de 90 com intuito de tratar cicatrizes e rugas, com realização de perfurações na pele formando uma cascata de efeitos de cicatrizações para a produção de colágeno (Camirand; Meyer, 2019). Em 2006 foi criado um instrumento cilíndrico rolante cravejado com microagulhas que ao tensionar sobre a pele promove microlesões ou “microfuros” possibilitando a produção de colágeno, bem como a permeação de medicamentos ou cosméticos de uso tópico (Fernandes, 2005).

A preocupação com a saúde, higiene e estética tem sido expressiva pela população mundial nas últimas décadas, transformando os cuidados e hábitos para uma vida saudável, com atividades físicas regulares, alimentação balanceada, controle da hipertensão arterial e demais cuidados preventivos (Weibrich et al., 2002). Nesse sentido, os cuidados com a pele entram nesse aspecto, pois a população busca cada vez mais a característica saudável, viço, livre de manchas e cicatrizes ou qualquer outra disfunção estética (Gerola, 2021). Com isso, existem tratamentos que adquirem a pele mais qualidade a diminuem as imperfeições (Moren, 2009).

Lima; Souza; Grignoli (2015) demonstraram que o microagulhamento é uma alternativa para disfunções estéticas da pele, trazendo o rejuvenescimento facial, bem como trata cicatrizes de acne, estrias e Lipodistrofia ginóide. Já no estudo de Lima (2016) demonstrou que o microagulhamento estimula a produção de colágeno sem causar a desepitelização total, identificada nas técnicas ablativas. Portanto, são perfuradas a epiderme e a derme, todavia não são removidas. Assim, mesmo as rugas profundas provenientes da evolução da elastose na pele fotoenvelhecida, caracterizadas por cicatrizes profundas dificilmente tratadas por outras técnicas, possivelmente são melhoradas através das agulhas.

As microagulhas proporcionam o rompimento da rigidez evidenciadas em rugas profundas estáticas, identificadas em locais peroral, fronte e região perorbital, principalmente em pacientes de pele espessa e seborreica, assim como os tabagistas (Gerola, 2021).

Pahl (2022) apontou os efeitos vantajosos do microagulhamento que consistem no resultado satisfatório no tratamento da facidez da pele da face. A aplicabilidade do procedimento proporcionou o aumento significativo da permeabilidade, aumentando a textura e o aspecto estético, com a redução das linhas finas e melhoria da aparência da pele.

Contox (2020) aponta os ingredientes transformadores que conferem o aspecto nutritivo e firmador que auxiliam na redução de rugas e estimulam a vitalidade da pele, que são o ácido hialurônico, colágeno, nanofactor tgfb3[1], idp-2[2] peptídeo, magnésio, zinco e manganês, matrixyl (pentapeptídeos) e alantoína. O microagulhamento pode ser aplicado em diversos tratamentos da pele como: cicatrizes de acne; poros abertos e melhora do viço; sinais de envelhecimento; estrias; flacidez; calvície e melasma e outras manchas escuras (Moreno, 2020).

A justificativa da pesquisa consiste na necessidade de pesquisas científicas que aponte os conceitos do tratamento do microagulhamento, com a abordagem após o procedimento e o processo de cicatrização que amenizam os efeitos como, por exemplo, o rejuvenescimento facial, bem como a redução dos efeitos colaterais, que resulta em uma pele mais densa e resistente (Pahl, 2022).

A pesquisa partiu de uma revisão bibliográfica de trabalhos acadêmicos a respeito do procedimento de microagulhamento e os seus benefícios de aplicação, otimização do tratamento e menos efeitos adversos a pele.

O estudo foi dividido em cinco capítulos, incluindo a introdução, proposição, referencial teórico, discussão e conclusão. No referencial teórico foram abordados os seguintes tópicos: aspectos gerais do microagulhamento, aplicações do microagulhamento na harmonização facial, mecanismo de ação do microagulhamento, principais instrumentos utilizados no microagulhamento, mesclas utilizadas no microagulhamento, indicações do microagulhamento e contraindicações

[1] O fator de crescimento transformador beta-3 é uma proteína que em humanos é codificada pelo gene TGFB3. É um tipo de proteína, conhecida como citocina, que está envolvida na diferenciação celular, embriogênese e desenvolvimento.

[2] É um Decapeptideo que promove a diferenciação (proliferação) celular e aumento da produção de matriz extracelular na epiderme, derme e hipoderme.

do microagulhamento. A busca teórica partiu das bases de dados *Scielo*, *Google* Acadêmico, Biblioteca Virtual em Saúde e Pubmed. Os critérios de inclusão da pesquisa foram estudos com abordagem na técnica do microagulhamento e idiomas português/ inglês/ espanhol. Já os critérios de exclusão foram estudos duplicados. A partir da leitura exploratória do título e do resumo foram selecionados 53 estudos para compor a presente revisão.

2 PROPOSIÇÃO

O estudo tem como objetivo contextualizar o procedimento do microagulhamento e suas aplicações, realizado por meio de uma revisão de literatura de trabalhos acadêmicos, a fim de identificar suas características, indicações, contraindicações, vantagens, limitações e resultados de sua aplicação.

3 REVISÃO DE LITERATURA

3.1 ASPECTOS GERAIS DO MICROAGULHAMENTO

Os pesquisadores Orentreich e Orentreith inseriram o primeiro conceito das agulhas com intuito de incentivar o desenvolvimento do colágeno com a finalidade de curar cicatrizes deprimidas e rugas. Os autores baseavam seus ensinamentos pela transferência do colágeno subepidérmico deteriorado seguidas de novas fibras de colágeno e elastina (Albano, 2018).

O procedimento do microagulhamento derivou da Acupuntura, o qual faz parte da Medicina Oriental. A partir dos anos 1960, surgiu na França os primeiros protocolos, denominado *Nappage* (PAHL, 2022), que caracterizava pequenas incisões na pele com a inserção de fármacos para resultados de rejuvenescimento facial. Já no ano de 1995, Orentreich desenvolveu o procedimento denominado *subcision* com uso de agulhas para correção de rugas periorais. Em 2006, foi elaborada a técnica de indução de colágeno (TIC), aplicada através de um rolo com agulhas de viço a fim de melhorar as cicatrizes e rugas finas (De Lima, 2015).

Para De Andrade (2013), o sistema de microagulhas tem o objetivo de causar múltiplas micropunturas até atingir a derma, causar o sangramento e o processo inflamativo, nos quais resultariam no desenvolvimento do colágeno.

Sabatovisch e Kede (2004) apontam que o processo de envelhecimento causa uma redução considerável do volume da face, ou seja, tem grande influência na redistribuição da gordura, redução de massa muscular, reabsorção óssea, frouxidão ligamentar, sendo que a pele tem o papel fundamental de recobrir essa estrutura e, no decorrer do envelhecimento, fica folgada, frouxa, resultando em sobras, com aparecimento da flacidez e rugas finas e profundas. Além disso, a derme e a epiderme também se degeneram, tornando mais finas, acentuando os traços causados pelo tempo e pelo estresse oxidativo.

Maio (2004) diz que o envelhecimento da pele pela radiação ultravioleta é causado pela desordem das fibras de colágeno e pelas mudanças da composição da elastina, ocasionando a redução do volume de fibroblastos que são precursores dessas proteínas. O colágeno é considerado o principal tecido conectivo e a proteína extracelular mais importante do corpo humano, representando aproximadamente 25%

de todas as proteínas. Além disso, é responsável pela firmeza e elasticidade cutânea (Ribeiro, 2006).

Harris (2009) diz que o fibroblasto possui divisão limitada, ao passo que sua velocidade de divisão diminui à medida que o indivíduo envelhece. Com isso, a síntese proteica da matriz celular fica comprometida causando alterações de elasticidade e sustentação da pele, resultando em mudanças do relevo cutâneo.

Orentreich e Orentreich (1995) mencionam que o microagulhamento é um procedimento que tem inúmeras aplicações na pele, incluindo o rejuvenescimento, tratamento de acne, cicatrizes hipertróficas, rugas, estria, pigmentação e entre outras. A primeira vez que ele foi implementado tinha o nome de *subcision*, destinado para correções de cicatrizes deprimidas e rugas, aplicado por meio de agulhas cirúrgicas a fim de estimular a produção de colágeno.

Lima, Lima e Takano (2013) demonstraram que a técnica teve evidência nos anos 90 na Alemanha, com o surgimento do equipamento da marca Dermarroler™, contudo somente no ano de 2006 que a ideia se espalhou por todo mundo. Tal equipamento consiste em um rolo de tambor pequeno cravejado com agulhas finas (0,1 mm de diâmetro), material de aço inoxidável cirúrgico com diferentes milímetros de comprimento (0,5 a 3,0 mm) posicionados em várias fileiras paralelas. Para aplicação do colágeno, as agulhas devem atingir a profundidade de 1,0 a 3,0 mm, para que possa atingir a derme; todavia, somente 50 a 70% das agulhas alcançam a penetração na etapa de rolamento. Isso mostra que as agulhas para remodelação do colágeno devem ter pelo menos 1,5 mm (Sinigaglia; Fuhr; 2019).

Klayn, Limana e Moraes (2013) apontam que o *roller* cria micro lesões na pele, com intuito de gerar um processo inflamatório na região aplicada, proporcionando o aumento do metabolismo celular do tecido (derme e epiderme), possibilitando a síntese de colágeno, elastina e demais substâncias presentes no tecido e, consequentemente, revigorando a integridade do tecido.

3.2 APLICAÇÕES DO MICROAGULHAMENTO NA HARMONIZAÇÃO FACIAL

A técnica do microagulhamento é gerada por um estímulo mecânico, em um rolamento cilíndrico, que normalmente varia de 120 a 540 microagulhas, de comprimento entre 0,25 mm a 3 mm. As agulhas são esterilizadas e regulamentadas pela Anvisa para uso único. Ao passo que ocorre o estímulo, são formados

microcanais na pele, que atuam na permeabilidade cutânea, bem como estimula os fibroblastos a produzirem mais colágeno e a restaurem o tecido conjuntivo (Pretel, 2019).

O instrumento dermaroller atribui inúmeras possibilidades de microagulhamento de 1,5 mm. Portanto, recomenda-se o uso de anestesia tópica (regiões frontal, nasal e lateral de olhos) e o bloqueio anestésico aplicada a anestesia infiltrativa (bloqueio dos nervos infraorbitários e mentonianos). Além disso, o profissional deve desinfetar previamente a pele, utilizando gazes e luvas estéreis durante o procedimento. Quando exercida a pressão vertical pelo roller, recomenda-se não ultrapassar 6 N, visto que o uso extremo da força poder causar danos nas estruturas anatômicas mais profundas, conferindo mais dor do que o previsto. Assim, durante a aplicação, deve-se posicionar o aparelho entre os dedos indicador e polegar, controlando a pressão exercida através do polegar (Pretel, 2019).

Os movimentos são feitos em sentido “vai e vem”, guiados por um padrão uniformes de petéquias em toda região tratada. Recomenda-se os movimentos entre 10 a 15 passadas em uma mesma direção e quatro cruzamentos das áreas de rolagem. As 15 passadas causam canos de 250-300 punturas/cm2. Após o tratamento, a pele ficará vermelha, sensível e com presença de edemas, e sugere-se que o dano causado pelo microagulhamento tenha uma relação de proporcionalidade com o comprimento da agulha aplicada (Pretel, 2019).

Na harmonização facial, o microagulhamento trouxe o sucesso da estética, deixando a pele mais bonita e harmoniosa, indicado para os casos de rugas periorbitais, cicatrizes tróficas de acne vulgar, cicatrizes de queimaduras, Melasma, envelhecimento da pele e rejuvenescimento.

Fabbrocini et al. (2009) apontaram na pesquisa sobre o microagulhamento, considerado uma técnica simples e especializada, que possibilita o efeito imediato na melhora de rugas periorbitais. Desse modo, constataram maior suavidade da superfície da pele, além dos dados clínicos apresentarem melhoras das rugas finas e da rugosidade após a aplicação do procedimento.

Evangelista (2013) apontou a eficiência da técnica do microagulhamento em cicatrizes atróficas de acne vulgar. Esta patologia prejudica a unidade pilossebácea, causando o bloqueio na secreção do sebo pela disseminação dos queratinócitos via estímulo hormonal. Na pesquisa da mesma autora, após a aplicações de cinco sessões de microagulhamento com pausa de 15 dias entre cada sessão, identificou-

se uma melhora significativa das cicatrizes, diminuindo sua profundidade e minorando os orifícios ampliados. Com isso, o procedimento foi eficaz, rápido, seguro e não invasivo como recurso terapêutico para cicatrizes atróficas, destacando-se três fatores, a injúria provocada na pele, o estímulo da síntese do colágeno e o remodelamento do tecido.

Aust et al. (2010) avaliaram a eficácia do microagulhamento aplicado em cicatrizes de queimadura, analisado em 16 pacientes, submetidos a um número determinado de sessões. Após a realização completa do procedimento houve a melhoria significativa da qualidade da pele.

No estudo de Bergmann e Bergmann (2019) também identificaram a eficácia do microagulhamento no tratamento de Melasma e envelhecimento, aplicado juntamente com ativos cosméticos. Destaca-se que o Melasma constitui uma disfunção hipercrômica comum causado na face de mulheres que se expõe ao sol sem fotoproteção. Normalmente é classificado como epidérmico, dérmico ou misto. O Dermaroller é composto por agulhas de tamanho entre 0,2 mm a 3,0 mm, adequadas para cada tipo de problemas de pele. Para tratamento do Melasma o comprimento das microagulhas podem variar de 0,25 mm a 2,5 mm de diâmentro (Souza; Borges; Silveira; Junior, 2021).

Em Fernandes e Signorini (2008) a técnica se mostrou eficiente para os sinais de envelhecimento, bem como para tratamento de cicatrizes de acne e para queimaduras.

Já em Fabbrocini et al. (2011) apontaram na pesquisa a eficácia da indução percutânea de colágeno para tratar sinais de envelhecimento, realizado a partir de um procedimento com a finalidade rejuvenescedora da pele do pescoço de oito pacientes. Foi observada melhora significativa de 90% dos pacientes na segunda sessão do microagulhamento, que comprova que a técnica confere resultados positivos.

Lima, Lima e Takano (2013) avaliaram o uso do procedimento como forma de veicular ativos, como o Retinol e a Vitamina C, com objetivo de rejuvenescimento. Quando aos resultados, evidenciaram que o uso isolado do microagulhamento possibilita melhora na textura, coloração e brilho das peles envelhecidas.

Singh e Yadav (2016) avaliaram o microagulhamento em peles maduras e apontaram efeitos positivos após o tratamento, resultando em um aspecto de aparência juvenil. Desse modo, evidenciou-se a redução de linhas finas e rugas, redução do tamanho do poro, aumento da elasticidade e flexibilidade da pele. Os

efeitos rejuvenescedores são proporcionados a partir de injúrias causadas pelas microperfurações, que possibilitam a formação de novas fibras de colágeno do tipo I, III, VII e elastina, bem como o reordenamento das fibras antigas. Além disso, inclui o processo de angiogênese e, consequentemente, a formação de novos vasos.

3.3 MECANISMO DE AÇÃO DO MICROAGULHAMENTO

A partir das microagulhas é possível realizar o remodelamento mecânico da pele, pois o instrumento penetra na profundidade correta, conforme a condição do tecido, para alcançar a derme e estimular a produção de colágeno, elastina e ácido hialurônico (Aust *et al*., 2010). O procedimento funciona causando micro lesões controladas, estimulando a resposta de defesa do corpo que subdividem em etapas como: fase de coagulação, fase de inflamação, fase proliferativa e fase de maturação.

A fase de coagulação ocorre no processo da cicatrização de uma ferida após a lesão do local. Inicia-se com a formação de um coágulo a fim de impedir o fluxo contínuo de sangue, para que feche e proteja a ferida. A maneira como o corpo protege e previne a ferida de uma infecção é seguida da invasão de neutrófilos, que são células imunes, responsável pela coagulação (Liebl; Kloth, 2012).

Já a fase inflamatória acontece quando os macrófagos e outras células fagocitárias matam as bactérias, remove o tecido necrótico e liberam fatores químicos, estimulam a divisão dos fibroblastos das células epiteliais e endoteliais (Liebl; Kloth, 2012).

Na etapa proliferativa são formados tecidos de granulação imaturos que contêm fibroblastos ativos. Os fibroblastos produzem o colágeno do tipo III, o qual preenche a anomalia deixada pela ferida aberta. Por fim, na etapa de maturação, o colágeno do tipo III passa a ser substituído pelo tipo I, ou seja, o colágeno que era originalmente desordenado passa a ser reticulado e alinhado ao longo das linhas de tensão (Liebl; Kloth, 2012).

3.4 PRINCIPAIS INSTRUMENTOS UTILIZADOS NO MICROAGULHAMENTO

A principal queixa dos pacientes normalmente está relacionada às deformações da pele, “incluindo certas cicatrizes de acne, manchas causadas por foto

envelhecimento, e estrias de distensão, tudo pode ser encarado como cicatriz atrófica" (Barros, 2018, p.09). Ou seja:

> a fragmentação de fibrilas de colágeno com imparidade resultante da sua integridade estrutural é característica da pele foto envelhecida e da pele envelhecida cronologicamente. Da mesma forma, cicatrizes atróficas de acne e estrias de distensão são caracterizadas por redes de colágeno desorganizadas e diminuição elástica da pele (Barros, 2018, p.09).

Barros (2018) aponta que um tratamento ideal, conforme mencionado, resulta em uma nova configuração de colágeno e demais constituintes dérmicas da matriz. Portanto, o microagulhamento possui efeitos positivos sobre as irregularidades de contorno da pele. Com isso, o procedimento foi consolidado na clínica prática, com auxílio do dispositivo de rolo (*roller*), que consiste em uma cabeça cilíndrica que pode ser movida para trás e para frente, possibilitando a indução de milhares de micro poros na derme papilar. Na figura 1 mostra o esquema básico do procedimento de penetração da agulha, já na figura 2 mostra o instrumento de rolo de microgulhamento.

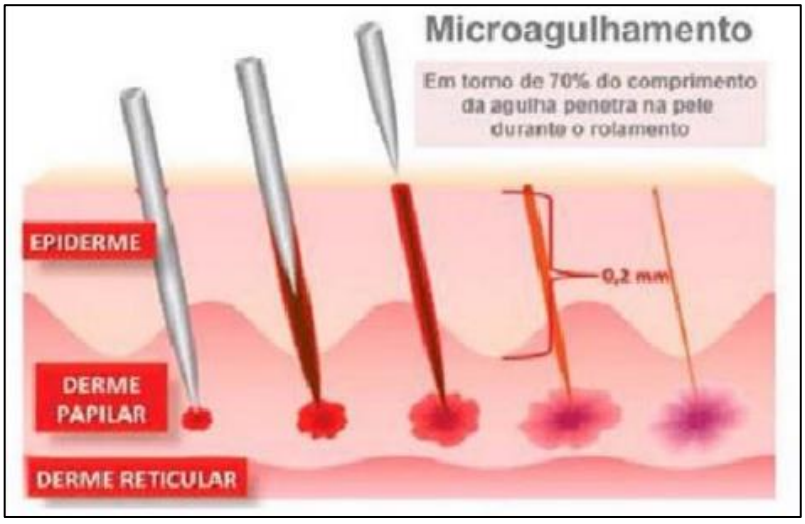

Figura 1 – Penetração da agulha durante o procedimento.
Fonte: Dermasin (2018) apud Barros (2018, p.10).



Figura 2 - Rolo de microagulhamento da bioGenesis – DNS Roller
Fonte: Dermasin (2018) apud Barros (2018, p.10).

Ibeco (2024) aponta que o equipamento em forma de rolo de policarbonato com agulhas de aço inoxidável alinhadas em fileiras varia de 190 a 540 microagulhas e comprimento entre 0,20 a 3,0 mm. O comprimento da agulha define a profundidade que irá atingir a pele, ou seja, 0,20 mm para locais superficiais e 3,0 mm para regiões mais profundas. A camada mais superficial alcança a epiderme, sendo que a camada mais profunda atinge a derme reticular.

Os locais mais superficiais perfurados criam canais ou “micro furos” que impulsionarão a inserção automática a permeação dos princípios ativos dos cosméticos. Já quando instrumentalizado em locais mais profundos, o intuito é causar microlesões ou injúrias, para posteriormente a reparação e remodelação tecidual. Este processo irá estimular a produção do colágeno (neocolagênese) sem que haja a remoção da camada córnea, preservando a pele, mantendo-a hidratada e com menor risco de desidratação e aparecimento de manchas. Dessa forma, o processo de reparo é mais rápido e terá menos risco de causar efeitos adversos (Ibeco, 2024).

Ademais, existe também um instrumento em forma de caneta, que possui ajustes de controle e velocidade, bem como a profundidade da penetração da agulha, conforme a figura 3. A penetração ocorre de maneira única e não invasiva no tecido, que também possibilita a associação de tratamentos como produtos tópicos ou radiofrequência, sem ocasionar danos desnecessários às estruturas próximas da pele. Na figura a seguir mostra a caneta de microagulhamento:



Figura 3 – Caneta de Microagulhamento
Fonte: Dermasin (2018) apud Barros (2018, p.11).

Ibeco (2024) dispensa a utilização de anestésicos nas agulhas de tamanho entre 0,20 a 0,50 mm. Já em relação as agulhas de 1,0 a 1,5 mm, utiliza-se anestésico de uso tópico e de 2,0 a 3,0 mm, aplica-se o bloqueio anestésico. O microagulhamento é indicado para a face, como também em protocolos corporais e capilares, incluído os procedimentos que objetivam melhorar as manchas, rugas, flacidez, estrias, queda capilar, entre outros. Além disso, não causam efeitos danosos a pele e é possível obter o resultado em poucas sessões, por exemplo, entre 3 a 6. Também, possui baixo downtime, de 3 a 6 dias conforme o comprimento da agulha. Não é recomendado sua aplicação em indivíduos diabéticos, alérgicos a metal, entre outras doenças gravosas como, queloide, distúrbios hemorrágicos, acne aguda, herpes ativa, gravides etc.

Small (2016) aponta o benefício terapêutico em caso de lesão, doença ou envelhecimento. Além disso, evita os riscos de alterações de pigmento ou cicatrizes quando comparado ao *resurfacing* a laser, o que torna o procedimento de microagulhamento uma alternativa valiosa. Portanto, o tratamento é simples e resulta em baixas taxas de complicações.

Krishna et al. (2017) avaliaram vários ensaios clínicos a fim de identificar os efeitos do microagulhamento sobre cicatrizes de acne atróficas, rejuvenescimento da pele, cicatrizes de queimaduras, estrias, alopecia androgenética, Melasma e acne. Compararam o microagulhamento com outros tratamentos, como o laser fracionado,

produtos tópicos e peelings. Os ensaios usaram grupos controle, randomização e simples-cego. Mensuraram por meio dos achados dos avaliadores e pacientes, ferramentas de medição numérica e avaliação histológica na biópsia cutânea. Quanto aos resultados, o microagulhamento desencadeou mecanismos regenerativos, ativação da cicatriz de feridas não inflamatórias no tecido tratado. Além disso, ativou a liberação de citocinas e moléculas, que tem o papel de proliferação, diferenciação de células na pele, neoangiogênese e formação do colágeno.

Arieta (2016) demonstra que a quantidade de agulhas do *roller* é variável conforme o fabricante, como, por exemplo, 72, 192, 540 ou 1080 microagulhas para cada cilindro. No Brasil, normalmente não utilizados os instrumentos com 190 e 540 agulhas. Quando aplicados em regiões menores, a quantidade das agulhas varia de 01 a 80.

Singh e Yadav (2016) aponta que o sintoma da dor está relacionado a espessura do local tratado e o comprimento das agulhas inseridas, pois o comprimento de até 0,5 mm não proporcionam dor. Ou seja, o aumento do comprimento causa o aumento da sensação de dor, nesse caso, recomenda-se o uso de analgesia com anestesia tópica ou infiltrativa.

3.5 MESCLAS UTILIZADAS NO MICROAGULHAMENTO

Fernandes e Signorini (2008) demonstra a possibilidade de o profissional lançar mão de produtos específicos, como princípios ativos, formulações, mesclas e *drug delivery*, a fim de conferir melhores resultados estéticos da pele. Esses fatores auxiliam no processo de formação do colágeno, potencializando os efeitos do procedimento. Portanto, aconselha-se a administração do princípio ativo imediatamente no tecido, após a punturação de cada local aplicado na pele. A comunicação imediata do produto na pele impede que a região seja obstruída pela coagulação sanguínea.

Atualmente existem inúmeras formulações para os diversos tipos de tratamento, assim, o profissional deve adequá-los conforme seus conhecimentos e as expectativas do paciente. Geralmente, as principais substâncias aplicadas nas formulações incluem a vitamina C, o ácido hialurônico, o colágeno e o silício orgânico, proveniente das suas conformações anti-radicais livres, além de inibirem a produção da melanina, ter o poder hidratante e estimular os fibroblastos. Ademais, contribui para

o clareamento de manchas, torna as rugas mais suaves, melhora a textura e aparência do tecido, com aspecto mais rejuvenescido. É comum inserir nas formulações um anestésico, como, por exemplo, a lidocaína, pois proporciona maior conforto ao indivíduo no momento do procedimento (Vieira *et. al.* 2017).

Kalil *et. al.* (2017) avaliaram os benefícios do microagulhamento associado ao *drug delivery*, em uma pesquisa *in vivo* composta por 6 pacientes do sexo feminino, que visavam o tratamento de melanoses e o rejuvenescimento do rosto, mãos e estrias. Aplicou-se o *roller* com agulhas de 2 mm de comprimento no rosto, feito em 2 sessões com intervalo de 20 dias cada uma. Além disso, após cada sessão, aplicaram-se na face os princípios ativos (*drug delivery*) específicos para o tratamento de manchas e envelhecimento do tecido. Em seguida, foram estabelecidos para as pacientes a continuidade do uso das formulações por 30 dias como parte do *home care*. Nos resultados, foram comparadas as imagens fotográficas antes e após 30 dias do tratamento, sendo possível observar a redução da acne e das manchas, bem como a melhoria da textura do tecido da face.

Para Doddaballapur (2009) logo após o microagulhamento da face, a pele apresenta muita sensibilidade e vermelhidão. Desse modo, recomenda-se o uso de gaze embebida em solo fisiológico ou alguma máscara calmante na pele.

Gama (2011) aponta a necessidade da limpeza da pele com solução fisiológica, após o procedimento de microagulhamento, e posteriormente aplicação de uma máscara a base de vitamina C e ácido hialurônico por 30 minutos para estimular a matriz dérmica da pele. Para o *homecare*, recomenda-se soluções com base clareadora.

No estudo de Aust *et. al.* (2008), estabeleceram para o *homecare* soluções à base de vitamina A e C para auxiliar a liberação de fatores de crescimento e formação do colágeno.

Extrato da Terra (2017) destaca a importância da comunicação verbal ou escrita das orientações pós-operatórias do paciente, sendo: não aplicar produtos na face nas primeiras 12 horas pós-procedimento; utilizar protetor de alta proteção UV diariamente; bem como evitar a exposição ao sol no período de recuperação do tratamento.

Outro ponto importante, conforme a pesquisa de Gupta (2011) é que ainda existem poucos estudos que avaliam o tempo de fechamento dos microcanais cutâneos formados pelas microagulhas. Em vista disso, o autor aplicou um estudo

pioneiro que demonstrou que o microagulhamento pode aumentar a permeabilidade transdérmica por 48 horas, quando aplicado um adesivo transdérmico oclusivo. Sendo assim, destacou que as características ideais das formulações para o *drug delivery* são necessariamente possuir baixa viscosidade, propriedades hidrofóbicas e conter ácido hialurônico, pois este delonga o fechamento dos poros.

Na pesquisa de Kalluri, Kolli e Banga (2011) avaliaram a formação de microcanais e o tempo que levam para fechar após a indução percutânea com agulhas de comprimento de 0,37 e 0,77 mm aplicadas a *drug delivery*. Os resultados demonstraram que o tempo de retorno da função da barreira da epiderme variou entre 4 e 5 horas após o microagulhamento, e o comprimento das agulhas não interferiu nessa variável, visto que o tempo necessário para a cessação da perda de água da pele para o ambiente é este.

Em Doddaballapur (2009) recomenda a prescrição de creme tópico à base de antibiótico após a indução percutânea, com intuito de evitar infecções. Contudo, grande parte dos pesquisadores aponta que o risco de infecções é irrisório se o paciente seguir com as indicações básicas, como, por exemplo, não tocar na frequentemente na pele, evitar contado do local tratado com crianças ou animais domésticos no período imediato do pós-operatório.

Rosas; Mulinari-Brenner; Helmer (2012) contextualizaram o estudo sobre a técnica da dermoabrasão, que consiste na remoção da epiderme a partir de instrumentos cirúrgicos, a fim de causar um processo inflamatório controlado e a neovascularização, recomendada para indivíduos com cicatrizes e rugas mais profundas. A técnica é considerada mais agressiva e desconfortável ao paciente, que requer o uso de anestesia local, sob sedação ou em alguns casos a anestesia geral. Em relação ao pós operatório, como acontece também no procedimento de laser de CO_2, resulta numa alta sensibilidade, forte eritema, liberação de líquido amarelo e seroso, bem como o surgimento de crostas. Recomenda-se o afastamento do trabalho no período de recuperação e a não exposição direta ao sol por um período de 2 meses, além disso, fazer o uso de analgésicos e antibióticos para evitar possíveis complicações e alívio dos sintomas.

O mesmo autor defende que os resultados desse procedimento são esperados de 6 meses a 1 ano, após a realização de 2 sessões, dependendo também dos cuidados com o pós-operatórios. Em indivíduos com fototipo alto podem causar cicatrizes, como a queloide, sendo que normalmente os efeitos adversos ocorrem o

eritema e edema excessivos, hipopigmentação, entupimento de glândulas sudoríparas, hiperpigmentação e telangiectasias. Comparada a técnica do microagulhamento, as contraindicações são semelhantes. Mesmo com a simplicidade de aplicação do procedimento, a sessão tem um custo elevado, além da importância se ser aplicada por um profissional habilitado e capacitado (Rosas; Mulinari-Brenner; Helmer, 2012).

Aust *et al*. (2008) em uma pesquisa laboratorial avaliaram o procedimento do microagulhamento, em que o procedimento não altera o número de melanócitos encontrados na epiderme, corroborando a ideia de que a instrumentação não causa hipo ou hiperpigmentação. Tal efeito colateral normalmente é observado com o uso do laser resurfacing ablativo.

Para Doddaballapur (2009) o microagulhamento é indicado para todos os tipos e foto-tipos de tecido, não causa dor acentuada no paciente, quando aplicado adequadamente o anestésico, além disso, pode ser utilizado em locais sensíveis, como a região periocular e pálpebras, as quais não podem receber os procedimentos ablativos como o laser (ação térmica) e o peeling (ação química).

Menê *et. al.* (2012) contextualizaram o procedimento do peeling químico, que consiste na utilização do ácido ou uma associação de ácidos topicamente na pele, a fim de moldar o colágeno cutâneo. O desenvolvimento da tecnologia dos ácidos, como, por exemplo, o fenol, o ácido tricloroacético, o ácido retinóico e o ácido glicólico, possibilitaram a redução da toxicidade, mantendo a estrutura estimuladora dérmica com a mínima necrose tecidual. Esta pode ser de origem superficial, média e profunda conforme a concentração do ácido, pois atua desde a camada córnea até a derme papilar, conforme o intuito do tratamento. Geralmente é indicada para Melasma, acne, fotoenvelhecimento e cicatrizes.

O pós-operatório consiste no aparecimento de crostas e o tratamento deve ser feito à base de corticoide, havendo a possibilidade do aparecimento de mancha hipercrômica, contraindicando para indivíduos fototipos altos, ao apresentar alguma ferida ou lesão de herpes ativa ou pele sensibilizada. Além disso, recomenda-se no pós-tratamento a não exposição solar, ter uma hidratação tópica continuada pelo paciente após 4 dias do procedimento, estabelecido previamente pelo profissional. Entre uma sessão e outra é necessário o intervalo de 12 a 15 dias (Menê *et. al.* 2012).

Em Cho *et al*. (2012) realizaram uma pesquisa in vivo com 30 indivíduos que apresentavam cicatrizes de acnes, poros dilatados e deformações faciais, a fim de

avaliar a eficácia do tratamento de radiofrequência fracionada. Estabeleceu-se duas sessões de tratamento com o instrumento de energia de radiofrequência bipolar (500W), constituído por 49 microagulhas de 1,5mm de comprimento, alcançando uma área de 1cm^2.

Os resultados foram positivos, tornando a radiofrequência fracionada como uma alternativa de tratamento para cicatrizes acnéicas, dilatação de poros e rejuvenescimento facial. A técnica é considerada minimamente invasiva, porém causa muita dor ao paciente durante e após a sessão. Tem como vantagem o tempo curto de recuperação em relação as outras técnicas ablativas, contudo menos promissor quando comparado ao microagulhamento, pois não impõe ao paciente o afastamento das suas atividades rotineiras (Cho *et al*. 2012).

Kim e Geronemus (2004) realizaram uma pesquisa laboratorial com objetivo de comparar a luz intensa pulsada ou LIP com fluência de 10,5 J/cm2 e comprimento de onda entre 555 e 950 nm e a técnica do microagulhamento com uso do instrumento *roller* de 192 agulhas de 0,125 mm de comprimento. As duas técnicas foram aplicadas em 3 sessões com intervalo entre elas de 2 semanas. Os resultados finais passaram por uma avaliação microscópica, sobre o aumento da espessura da derme, camada de colágeno e fibras de colágeno tipo I. Entre os dois procedimentos, o microagulhamento apresentou melhores resultados, sendo mais eficaz para o tratamento rejuvenescedor e de cicatrizes.

3.6 INDICAÇÕES DO MICROAGULHAMENTO

Acevedo (2011) destaca que o microagulhamento é uma técnica minimamente invasiva, mas ainda requer alguns cuidados especiais relacionado a assepsia e antissepsia. Inicialmente, realiza-se o preparo da pele com a antissepsia e a inserção uniforme do anestésico tópico, podendo ser acrescida a anestesia local infiltrativa.

Fernandes e Signorini (2008) recomendam a anestesia dos nervos supra troclear, oftámico inferior e superior, bem como o mentoniano.

Doddaballapur (2009) diz que o microagulhamento tem o objetivo de estimular a produção do colágeno, por exemplo, aplicado para tratamento rejuvenescedor, possibilitando a melhora da textura da pele, cor e luminosidade; para tratar a flacidez tecidual, além de suavizar as rugas e linhas de expressão; bem como para tratar estrias, cicatrizes de acne e cicatrizes hipertróficas pós-queimadura.

> O microagulhamento pode ser indicado para amplo espectro de alterações quando o objetivo é o estímulo da produção de colágeno. O estabelecimento de uma relação entre o comprimento da agulha utilizada e o dano provocado na pele facilita a escolha do instrumento nas diferentes indicações (Azevedo, 2018, p. 14).

Além disso, recomenda-se o uso da técnica em caso de tecido sem vida e desnutrido, alopecia não cicatricial, lipodistrofia ginóide e melasma. Para o tratamento de lipodistrofia ginóide, ainda não existem estudos científicos comprovados, mas existe algumas indicações de pesquisas (Negrão, 2015).

Acevedo (2011) avaliou o comprimento das agulhas em 0,2 a 0,3 para *drug delivery*; 0,5 a 1,0 mm com intuito de tonificar a pele e amenizar rugas; 1 a 1,5 mm em cicatrizes; e 2 a 3 mm em estrias. Evidenciou que as indicações apresentadas dependem da variação da pressão exercida, e que este também influencia na profundidade atingida e, consequentemente, dos resultados do tratamento.

Fernandes e Signorini (2008) sugeriram algumas indicações do procedimento de microagulhamento facial aplicando agulhas de 01 mm de comprimento que resultaram na restauração da firmeza da pele para os primeiros sinais de envelhecimento; amenização de rugas finas; bem como manteve uniforme as cicatrizes na cor e textura. As agulhas de comprimento de 02 mm são recomendadas para cicatrizes de acne profundas e queimaduras.

Lima; Lima; Takano (2013) apontaram que as microperfurações realizadas através das agulhas no procedimento causando a resposta inflamatória do tecido, possibilitando a produção do colágeno novo. Os resultados do procedimento estão diretamente relacionados ao comprimento das agulhas e a profundidade que elas alcançam na derme. Com isso, indicaram uma classificação quanto ao dano em: leve, aplicando agulhas de 0,25 e 0,5 mm de comprimento; moderado, com uso de agulhas de 1 e 1,5 mm; e profundo, que corresponde as agulhas de 2 e 2,5 mm. Os autores defendem que essa classificação poderá auxiliar na decisão do profissional na escolha do comprimento da agulha para especificas indicações do procedimento.

Ainda em Lima; Lima; Takano (2013), a injúria leve e a aplicação das agulhas de menor comprimento é indicada para diagnosticar rugas finas, conferir mais brilho na pele e melhorar a suavidade, bem como pode ser associado aos princípios ativos (*drug delivery*) para potencializar os efeitos da técnica. Já as lesões moderadas são indicadas para rugas médias, flacidez na pele e o tratamento do rejuvenescimento

facial. E, por fim, as lesões profundas são indicadas para os casos de cicatrizes em geral.

A indução percutânea sobre o tecido deve apresentar a formação adequada de petéquias, que revelam que o procedimento alcançou a profundidade dérmica esperada. Desse modo, cabe ao profissional o conhecimento minucioso do procedimento, para o diagnóstico correto de uma pele mais flácida ou mais fina, aquela que será perfurada por agulhas mais curtas ou de maior profundidade, ou em caso de cicatrizes de fibrose, as quais o uso correto seria as agulhas mais longas (Lima; Lima; Takano, 2013).

3.7 CONTRAINDICAÇÕES DO MICROAGULHAMENTO

A aplicação do microagulhamento requer algumas preparações para a realização do procedimento, caso contrário poderá acarretar complicações e efeitos adversos. Estes podem ser destacados pelo eritema e edema após o tratamento, além de infecção, hipo ou hiperpigmentação e cicatrizes. É contraindicado para pacientes que possuem distúrbios hemorrágicos, psoríase, eczema, infecção cutânea, herpes simplex ativo, acne ativa e rosácea grave (Cohen; Elbuluk, 2016; Alster; Graham, 2018).

Ademais, para indivíduos com a faixa etária acima dos 65 anos, os cuidados devem ser redobrados, pois a pele nessa idade se encontra muito fina. Ou seja, quanto mais idosa a pessoa se encontra, mais minuciosa deve ser a preparação da pele antes da realização do tratamento. Mesmo que pesquisas comprovem a eficácia e a segurança do tratamento para todos os tipos de pele, ainda sim, é necessário maior cuidado no tratamento de tecidos classificados por Fitzpatrick IV-VI (IV Morena Moderada, V Morena Escura, VI Negra) (Cohen; Elbuluk, 2016; Alster; Graham, 2018). Desse modo, recomenda-se uma preparação mais longa, com a utilização de cremes clareadores para o controle da melanina (Barros, 2018).

Negrão (2015) aponta que mesmo que a técnica seja considerada simples e sem grandes complicações, não deve ser aplicada em pacientes com câncer de pele, que realizam quimioterapia radioterapia ou corticoterapia, bem como aqueles indivíduos que possuem verrugas, infecções de pele, ceratose solar, queimadura de sol, rosácea ativa, diabetes, os que usam anticoagulantes e isotretinoína, presença de queloide, gestante com telangiectasias e peles muito finas. Arieta (2016) contraindica e indução

percutânea em indivíduos com dificuldades de cicatrização, depressão, ansiedade, dismorfismo e herpes labial simples.

Aust *et. al.* (2008) realizou uma pesquisa *in vivo*, com 480 pacientes, que passaram pelo tratamento de microagulhamento na face. Os resultados demonstraram que 2 dos pacientes desenvolveram herpes simples labial após o procedimento. Portanto, o histórico de lesões, como, por exemplo, de herpes simples labial, pode ser um requisito para contraindicação. É importante destacar que não necessariamente irá ocorrer lesões herpéticas após o procedimento, além do seu tratamento ser simples e eficaz. Nesse caso, é recomendado uma medicação profilática para indivíduos com histórico de herpes labial.

4 DISCUSSÃO

Conforme os estudos levantados pelos autores, reconhecemos os inúmeros benefícios do procedimento de microagulhamento para aplicação na pele, como melhoria da flacidez, rugas, rejuvenescimento, cicatrizes e Melasma. Basicamente, o instrumento consiste em causar microlesões através de microagulhas, acarretar o processo inflamatório e a indução do colágeno.

Outros tratamentos como citado no tópico “mesclas utilizadas no microagulhamento” do referencial teórico, como o dermoabrasão, laser de CO_2 e *peeling* químico têm o intuito de recuperar o tecido e produzir colágeno. Portanto, remodelam superficialmente a pele por meio da remoção da epiderme e da derme superficial. Desse modo, o peeling químico, bem como o laser de CO_2 são boas alternativas de tratamento para o realinhamento da pele, visto que promovem a indução do colágeno. Todavia, os danos causados a epiderme e a fibrose tecidual são efeitos indesejáveis dos métodos. Ao comparar uma única sessão do microagulhamento a uma única sessão do laser, este último possui uma intensidade maior do deposito de colágeno, mas o microagulhamento confere resultados melhores quando aplicado em várias sessões.

Portanto, observamos que a técnica do microagulhamento *roller* possui vantagens em deixar a pele mais firme e aparência rejuvenescida proveniente do depósito de colágeno e elastina, sendo possível a aplicação em qualquer parte do corpo. Ao comparar esse requisito com outros métodos, nem todos podem ser aplicados em todas as regiões. Além disso, possui custo acessível e apresenta o aspecto de pele mais saudável comparado aos procedimentos ablativos.

A técnica pode ser aplicada para todos os tipos de pele e não aumenta a sensibilidade na mesma intensidade que as técnicas ablativas. A aplicação é de fácil execução. O profissional deve ser habilitado, conhecer devidamente a fisiologia da pele, possuir o conhecimento em caso de uso de anestesia tópica, a fim de reduzir o as complicações pós-operatórias e o tempo de procedimento.

A recuperação após o microagulhamento conforme citado por Aust *et. al.*, (2008) e Doddaballapur (2009) é rápida, o que possibilita o paciente o retorno mais rápido de suas atividades. A presença de dor é bem tolerada pelo paciente, sendo bem inferior quando comparado aos procedimentos ablativos com o mesmo objetivo de tratamento. Mesmo que comprovado o estímulo satisfatório do colágeno através da

aplicação dos procedimentos ablativos, ainda estão em desvantagem quando comparado ao microagulhamento, pois causam a consequente remoção do epitélio, atribuindo os efeitos colaterais mais agressivos quando comparado ao microagulhamento. Além disso, as técnicas ablativas possuem longa recuperação, resulta em uma pele mais sensibilizada e maior possibilidade se pigmentação e cicatrizes indesejáveis na pele.

De acordo com o estudo de Kalluri, Kolli e Banga (2011) citado no referencial teórico, mostra o tempo de fechamento dos microcanais e a possibilidade de infecções. Os resultados dessa pesquisa nos fazem compreender sobre o pós-operatório, para não utilizar nas primeiras 24 horas do procedimento cremes ou maquiagens, além de seguir com o tratamento *homecare* para otimizar os resultados.

Arieta (2016) também contraindica a técnica em caso de histórico de herpes labial simples. Nesse caso, utiliza-se um protocolo preventivo para conter novas recorrências, a base de valaciclovir (Valtrex®) 1 comprimido de 500mg por dia, durante 4 a 6 meses, conforme a intensidade e frequência das manifestações (Consolaro; Consolaro, 2009, p.23).

Conforme Lima, Lima e Takano (2013), observamos a importância da indicação correta das agulhas, ou seja, o comprimento das agulhas está relacionado ao nível de lesão (leve, moderada e profunda) que corresponde ao tipo específico de tratamento. Portanto, é necessário que o profissional esteja devidamente habilitado, ter o conhecimento dos tipos de pele e dos casos de injúria moderada e profunda, a fim de obter os resultados compatíveis aos desejos do paciente. Assim, o conhecimento minucioso auxilia o profissional no diagnóstico correto para o tipo de pele. Ademais, os autores defendem o uso do microagulhamento para a melhora da textura, coloração e brilho da região tratada.

No estudo de Cho et al. (2012) citado no referencial teórico, foi possível notar que a técnica do microagulhamento de radiofrequência fracionada confere resultados positivos para o tratamento de cicatrizes acneicas, dilatação de poros e ação rejuvenescedora, sendo uma alternativa de aplicação, contudo confere muita dor ao paciente após a sessão. Isso faz com ela seja menos promissora do que o microagulhamento DNS Roller, conforme citado por Barros (2018), visto que resulta menos efeitos adversos.

Conforme mencionado em Extratos da terra (2017), no tópico 3.5 do referencial teórico, o paciente deve ter ciência das alterações da pele nos primeiros dias, como

aparência avermelhada e machucada, que é considerado normal, bem como pode ocorrer uma leve descamação e edema. Além disso, o pós-tratamento pode conferir uma pele áspera e ressecada, pois ocorre pelo rompimento da barreira cutânea e a pele perde H2O.

Kim e Geronemus (2004) avaliaram a técnica luz intensa pulsada (LIP) com o microagulhamento aplicado em cicatrizes e ação rejuvenescedora. O microagulhamento teve melhores resultados na espessura da derme, nas camadas e colágeno e nas fibras de colágeno do tipo I. Com isso, entendemos que as técnicas de laser e luz a recuperação é longa e tem maiores efeitos adversos quando comparados ao microagulhamento. Este mantém a integridade da epiderme, conferindo melhores resultados para as rugas, foto-envelhecimento, flacidez, cicatrizes e demais anomalias. Tem como vantagens melhor tolerância em relação a dor e menor risco de lesão na pele.

Tanto o microagulhamento quanto os outros tratamentos, como de luz ou laser apresentam indicações, condições e recomendações pós-operatórias semelhantes e resultados finais clínicos satisfatórios, pela indução do colágeno, com resultados satisfatórios após algumas sessões. No entanto, a grande vantagem do microagulhamento está na simples execução do procedimento, proveniente do instrumento utilizado, já os procedimentos de luz e laser utilizam aparelhos mais sofisticados, que influencia no custo do tratamento.

5 CONCLUSÕES

Conforme a revisão de literatura o microagulhamento é uma alternativa promissora para estética facial, bem como para outras regiões do corpo. É aplicada para o tratamento de cicatrizes, manchas, rejuvenescimento facial entre outros. A técnica se destaca pelo fato de promover o processo inflamatório cutâneo, conferindo após algumas sessões o aspecto mais firme, aparência suave, melhoria na textura e brilho, com melhoras significativas nas rugas, cicatrizes e pigmentação da pele.

De acordo com Fernandes (2005), Gerola (2021), De Lima (2015), Orentreich e Orentreich (1995) e Lima, Lima e Takano (2013), o procedimento se difundiu nos anos 90, com sucesso na correção de rugas e melhoria das cicatrizes. Fabbrocini et al. (2009) e Small (2016), apontaram que se trata de uma técnica simples com baixas taxas de complicações. Bergmann e Bergmann (2019), Ibeco, 2024, Lima, Lima e Takano (2013) e Aust *et. al.* (2008) mencionam a associação com outros ativos, como a vitamina A e C, para otimização dos resultados. Singh e Yadav (2016) aponta que o sintoma da dor é reduzido quando comparado com outros métodos com a mesma finalidade de tratamento. Rosas; Mulinari-Brenner; Helmer (2012), Menê *et. al.* (2012), Cho *et al*. (2012), Kim e Geronemus (2004) compararam outras técnicas, como o peeling químico, a rádio frequência e a luz intensa pulsada, e demonstraram que o microagulhamento apresentou melhores resultados.

Assim, ao comparar o microagulhamento com outros procedimentos de indução de colágeno, a técnica se mostra satisfatória pelo baixo custo, baixo risco pós tratamento, menos presença de dor e poucos efeitos adversos. Isso somado os resultados positivos e douradouros. O domínio do profissional na indução percutânea de colágeno são fundamentais para aplicação da prática de maneira segura e eficaz.

A pesquisa se limita por se tratar de uma técnica recente, não tendo um protocolo definido que especifica o número necessário de sessões, o intervalo entre elas e os princípios ativos padrão aplicados imediatamente no pós-operatório.

Recomenda-se novas pesquisas capaz de estabelecer protocolos mais específicos para cada caso clínico e paciente, sendo que a literatura disponível ainda apresenta um pequeno espaço amostral o que influencia na representatividade da avaliação do procedimento proposto.

REFERÊNCIAS

ACEVEDO, F. S. M. D. Estudios e investigaciones – Estimulacion Percutánea de Colágeno com rodillo de Microagujas. **Revista de La Asociacion Científica Colombiana de Medicina Estética**. V. 2, n. 1, p 26-32, 2011.

ALBANO, R. P. S.; PEREIRA, L. P.; ASSIS, I. B. Microagulhamento–A terapia que induz a produção de colágeno–revisão de literatura. **Saúde em Foco**, v. 10, p. 455-473, 2018.

ALSTER, T. S.; GRAHAM, P. M. Microneedling: A Review and Practical Guide. **Dermatologic Surgery**, v. 44, n. 3, p. 397-404, 2018.

ARIETA, M. **Microagulhamento**. 2016. Fonte: http://marciaarieta.com.br/microagulhamento/. Acesso em: 18/01/2024.

AUST, M. C. et al. Percutaneous collagen induction. Scarless skin rejuvenation: factor fiction?. **Clinical and experimental dermatology**, v. 35, n. 4, p. 437-439, 2010.

AUST, M. C. *et. al*. Percutaneous Collagen Induction Therapy: Minimally Invasive skin Rejuvenation without Risk of Hyperpigmentation – Fact or Fiction? **Plast. Reconstr. Surg.**, v.122, n.5, p.1553-1563, 2008.

AZEVEDO, C, L. **Bioestimulação de colágeno na face com microagulhamento e fios lisos de pdo**. 2022. 22f. Pós-graduação (Estética Orofacial) - Faculdade Sete Lagoas, São Paulo, 2018.

BARROS, A. A. V. **Microagulhamento na Harmonização Orofacial**. 2018. 18f. Pós graduação (Especialização em Estética Orofacial) - Faculdade de Sete Lagoas. São Paulo. 2018.

BERGMANN, C. L. M. S.; BERGMANN J.; SILVA C. L. M. **Melasma e rejuvenescimento facial com o uso de peeling de ácido retinóico a 5% e Microagulhamento:** caso clínico. 2019. 24f. Artigo (Graduação em Fisioterapia) - Universidade Feevale. Novo Hamburgo, 2019.

BORGES, F. S.; MEYER, PF. **Uso de protetor solar imediatamente após o microagulhamento**: segurança comprovada através de análise histológica. In.: Congresso Internacional Científico Multidisciplinar em Estética de Dermopigmentação. 21., 2019. São Paulo. Anais. São Paulo: Triall Ed. 2019.

CAMIRAND, M. D. A.; DOUCET, I. L. J. Needle Dermabrasion. **Aesth Plast Surg**. v.21, p:48-51,1997.

CONTOX. **Ativos, Soluções, Coquetéis e Mesclas Rejuvenescedoras para Drug Delivery no Microagulhamento**. 2020. Disponível em: <

https://www.contox.com.br/solucoes-coqueteis-e-mesclas-para-drug-delivery-no-microagulhamento>. Acesso em: 15/01/2024.

CONSOLARO, A.; CONSOLARO, M. F. Diagnóstico e tratamento do herpes simples recorrente peribucal e intrabucal na prática ortodôntica. **R Dental Press Ortodon Ortop Facial**, Maringá, v. 14, n. 3, p. 16-24, maio/jun. 2009

COHEN, B. E.; ELBULUK, N. Microneedling in skin of color: a review of uses and efficacy. **Journal of the American Academy of Dermatology**, v. 74, n. 2, p. 348-355, 2016.

CHO, S. I. *et al*. Evaluation of the Clinical Efficacy of Fractional Radiofrequency Microneedle Treatment in Acne Scars and Large Facial Pores. **Dermatololgic Surgery**, p. 1-8, 2012.

DE LIMA, Angélica Aparecida; DE SOUZA, Thaís Helena; GRIGNOLI, Laura Cristina Esquisatto. Os benefícios do microagulhamento no tratamento das disfunções estéticas. Revista Científica da FHO/Uniararas, v. 3, n. 1, 2015.

DE ANDRADE, L. E. V.; DE ANDRADE LIMA, M.; TAKANO, D. Microagulhamento: estudo experimental e classificação da injúria provocada. **Surgical & cosmetic dermatology**, v. 5, n. 2, p. 110-114, 2013.

DODDABALLAPUR. S. Microneedling with dermaroller. **Journal of Cutaneous and Aesthetic Surgery**, v.2, p. 110-111, Jul-Dec 2009.

EXTRATOS DA TERRA. **Cuidados no Pré e Pós Microagulhamento**. 2017. Disponível em: http://blog.extratosdaterra.com.br/cuidados-no-pre-e-pos-microagulhamento/. Acesso em: 18/01/2024.

EVANGELISTA, M. M. **O Uso do microagulhamento como tratamento de cicatriz de acne.** Portal Educação, Campo Grande, MS, ago. 2013.

FERNANDES, D. Minimally invasive percutaneous collagen induction. **J. Oral Maxillofac Surg Clin North Am**. v.17, p:51-53, 2005.

FERNANDES, D.; SIGNORINI, M. Combating photoaging with percutaneous collagen induction. **Clinics in Dermatology**, v.26, p.192-199, 2008.

FABBROCINI, G. et al. Tratamento de rugas periorbitais por terapia de indução de colágeno. **Surgical & Cosmetic Dermatology**, Naples, v. 1, n. 3, p. 106-111, maio 2009.

FABBROCINI, G. et al. **Skin needling to enhance depigmenting serum penetration in the treatment of melasma.** Plastic Surgery International, v. 2011, p. 1-7, abr. 2011.

FERNANDES D.; SIGNORINI, M. Combating photoaging with percutaneous collagen induction. **Clinics in Dermatology**, v. 26, n. 2, p. 192-199, 2008.

GAMA, R. Dermaroller: Máscara de Ascorbosilane. **Revista Biotec**, ano 3, n. 8, p. 19, 2011.

GEROLA, L. G. **Microagulhamento Na Harmonização Facial**. 2021. 48f. Pós-Graduação (Especialista em Harmonização Orofacial) - Faculdade Sete Lagoas – FACSETE. São Paulo, 2021.

GUPTA, J. *et al*. Kinetics of Skin Resealing After Insertion of Microneedles in Human Subjects. **J Control Release**, v. 154, n. 2, p.148-155, 2011.

HARRIS, M. I. N. de C. **Pele - Estrutura, Propriedades e Envelhecimento**. 3ª Edição Revisada e ampliada. Editora Senac – São Paulo, 2009.

IBECO. **Microagulhamento** – Indução Percutânea de Colágeno. 2024. Disponível em: <https://ibeco.com.br/microagulhamento-inducao-percutanea-de-colageno/>. Acesso: 21/01/2024.

SOUSA, J. R.; BORGES, M. M.; SILVEIRA, P. R. C. Uso do microagulhamento no tratamento de melasma associado ao ácido tranexâmico (atx). **Repositório Universitário da Ânima (RUNA)**, 2021. 19p.

KALIL, C. *et. al.* Microagulhamento: Série de Casos Associados ao Drug Delivery. **Surgical & Cosmetic Dermatology**, v. 9, n. 1, p. 96-99, Rio de Janeiro: 2017.

KALLURI, H.; KOLLI, C. S.; BANGA, A. K. Characterization of Microchannels Created by Metal Microneedles: Formation and Closure. **The AAPS Journal**, v. 13, n. 3, September 2011.

KIM, K.; GERONEMUS, R. Nonablative Laser and Light Therapies for Skin Rejuvenation. **Arch Facial Plast Surg**, v. 6, p. 398-409, 2004.

KLAYN, A. P.; LIMANA, M. D.; MORAES, L. R. S. **Microagulhamento como agente potencializador da permeação de princípios ativos corporais no tratamento de lipodistrofia localizada: estudo de casos**. In: Encontro internacional de produção científica CESUMAR – EPCC, 8., 2013, Maringá. Anais Eletrônicos. Maringá: Editora Cesumar, 2013. p. 1-5.

KRISHNA, V. V., et al. Microneedles in the clinic. **Journal of Controlled Release**, 2017.

LIEBL, H; KLOTH, L. C. Skin cell proliferation stimulated by microneedles. **Journal of the American College of Clinical Wound Specialists**, v. 4, n. 1, p. 2-6, 2012.

LIMA, E. A. **IPCA - Indução Percutânea de Colágeno com Agulhas**. 2ª Ed. Rio de Janeiro: Guanabara Koogan, 2020. 406p.

LIMA, A. A.; SOUZA, T. H.; GRIGNOLI, L. C. E. Os benefícios do microagulhamento no tratamento de disfunções estéticas. **Revista Científica da FHO|Uniararas**, Araras, SP, v. 3, n. 1, p. 92–99, 2015.

LIMA, E. V. A.; LIMA, M. A.; TAKANO, D. Microagulhamento: Estudo Experimental e Classificação da injuria provocada. **Surg. Cosmet. Dermatol**, v. 5, n. 2, p.110-114, Recife: Junho 2013.

LIMA, A. **IPCA Inducao Percutanea de Colageno com Agulhas.** Rio de Janeiro, Ed. Guanabara Koogan, 2017.

MAIO, M. de. **Tratado de Medicina Estética**. Volume I. Rocca. São Paulo, 2004.

MÊNE, R. *et. al*. **Peelings Químicos Combinados**. Rio de Janeiro, v. 3, p. 1-10, 2012.

MOREN, S. A. **SPAs e salões de beleza**: terapias passo a passo. São Paulo: Cengage Learning, 2009.

MORENO, A. C. **Microagulhamento** – Principais Tratamentos. 2020. Disponível em: <https://www.carumoreno.com.br/2020/06/16/microagulhamento-na-barra-da-tijuca/>. Acesso em: 15/01/2024.

NEGRÃO, M. M. C. **Microagulhamento: Bases Fisiológicas e Práticas**. 1. ed, São Paulo: CR8 Editora, 2015.

ORENTREICH, D. S., ORENTREICH, N. Subcutaneous incisionless (subcision) surgery for the correction of depressed scars and wrinkles. **Dermatol Surg.** V.21, n.6, p:6543-9, 1995.

PAHL, C. L. C. **Microagulhamento no tratamento do envelhecimento facial**. 2022. 20f. Pós-graduação (Especialista em Harmonização orofacial) - Faculdade Sete Lagoas – FACSETE. Uberlândia, 2022.

PRETEL, H. **Hermes Pretel apresenta estimulação mecânica da formação de colágeno, que pode ser associada ao protocolo Fênix com os bioestimuladores** 2019. Disponível em: <https://facemagazine.com.br/microagulhamento-inducao-percutanea-de-colageno-fotobiomodulado/#:~:text=Com%20base%20nestes%20princ%C3%ADpios%2C%20Fernandes,25%20mm%20a%203%20mm.>. Acesso em: 23/04/2024.

ROSAS, F. M. B.; MULINARI-BRENNER, F.; HELMER, K. A. Avaliação Comparativa do Laser CO2 Fracionado e da Dermoabrasão no Tratamento de Cicatriz de Acne. **Surgical Cosmetic Dermatology**, v. 4, n. 4, p. 298-303, out-dez, 2012.

RIBEIRO, C. **Cosmetologia aplicada a dermocosmética**. Pharmabools. São Paulo, 2006.

SABATOVICH, O.; KEDE, M. P. V. **Dermatologia Estética**. Editora Atheneu. São Paulo, Rio de Janeiro, Ribeirão Preto, Belo Horizonte, 2004.

SINIGAGLIA, G.; FÜHR, T. Microagulhamento: uma alternativa no tratamento para o envelhecimento cutâneo. **Destaques Acadêmicos**, Lajeado, v. 11, n. 3, p. 18-31, 2019.

SINGH, A.; YADAV, S. Microneedling: Advances and Widening Horizons. **Indian Dermatology Online Journal**, v. 7, n. 4, p. 244-254, Jul-Aug, 2016.

SMALL, R. Fotorrejuvenescimento a Laser. **Guia Ilustrado de Procedimentos Médicos,** p. 253, 2016.

VIEIRA, P. *et al*. Intradermoterapia: Harmonização Facial e Estética Dental. **TOX Update**, ano 1, n. 3, p. 30-46, 2017.

WEIBRICH, G.; KLEIS, W. K.; HAFNER, G. et al. Growth factor levels in platelet-rich plasma and correlations with donor age, sex, and platelet count. **J Craniomaxillofac Surg.** v.30, n.2, p:97-102, 2002.